

会員各位

静脈奇形硬化療法セミナーのご案内

2026年6月20日
一般社団法人 日本形成外科学会
社会保険委員会
委員長 島田 賢一
日本血管腫血管奇形学会
理事長 杠 俊介
静脈奇形硬化療法適正実施管理委員会
委員長 尾崎 峰

令和8（2026）年度診療報酬改定において静脈奇形硬化療法（一連につき）がK022-4として保険収載されました。

適応としては、疼痛、機能障害、もしくは日常生活に影響を及ぼす整容上の問題等の症候を伴う静脈奇形（後天性の一次性・二次性静脈瘤は適応外であることに留意）に対して、算定できるようになっております。

また、施設基準として、次のことが要求されています。

- (1) 形成外科，放射線科，心臓血管外科又は小児外科を標榜している病院であること。
- (2) 関係学会から示されている指針に基づいた所定の研修を修了し，その旨が登録されている医師が1名以上配置されていること。
- (3) 診療放射線技師が配置されていること。
- (4) 緊急手術の体制が整備されていること。
- (5) 関係学会から示されている指針に基づき，静脈奇形硬化療法が適切に実施されていること。

届出に関する事項

静脈奇形硬化療法（一連につき）の施設基準に係る届出は，別添の様式50の5の1の2を用いて行ってください。

本手技はX線撮影装置（DSA）下で施行する高難度手技であることから，厚生労働省からも，学会主導による適正な運用に向けた体制の整備について指示を受けています。

上記（2）の指針に基づいた所定の研修として，「静脈奇形硬化療法Eラーニング」を開設いたしました。本療法を保険診療として実施するためには，本Eラーニングの受講が必要となります。

また，上記（5）の関係学会から示されている指針については，日本血管腫血管奇形学会内に設置された静脈奇形硬化療法適正実施管理委員会作成の，「静脈奇形硬化療法の指針（第1版，2026年4月）」が該当いたします。さらに，本手技の背景・目的・機序，術前準備，具体的な施術手順，術後管理，合併症について解説した，「モノエタノールアミノレイン酸塩を用いた静脈奇形硬化療法施術マニュアル」を整備いたしました。

詳細は，以下をご参照ください。

会員各位多数のご受講をお待ちしております。

記

1. 静脈奇形硬化療法セミナー（講習会動画＋確認テスト）

内容：

1. 新規手技「静脈奇形硬化療法」の保険収載
尾崎 峰（杏林大学医学部形成外科学）
2. 静脈奇形とは
三村 秀文（聖マリアンナ医科大学医学部放射線診断・IVR 学）
3. 硬化療法の歴史，種類
広川 雅之（お茶の水血管外科クリニック）
4. オルダミン硬化療法の実際Ⅰ（薬剤の特徴と注入手技）
野村 正（国立病院機構神戸医療センター形成外科）
5. オルダミン硬化療法の実際Ⅱ（DSA 画像評価と注入量）
大須賀 慶悟（大阪医科薬科大学医学部放射線診断学）
6. 硬化療法における合併症，注意点
杠 俊介（信州大学医学部形成外科学）
7. 静脈奇形硬化療法における FAQ
尾崎 峰（杏林大学医学部形成外科学）

2. 申し込み方法

会員マイページへアクセスし，下記手順にてお申し込み，受講してください。受講料は 5,000 円です。

- 1) 会員マイページログイン後，メニューより「E-ラーニング」を選択。
<https://mypage.sasj2.net/jsprs/login>
- 2) 図 1 のとおり，「E-ラーニング」サイトへ接続されるので，左側のメニューの「静脈奇形硬化療法」の動画を選択。必ず全編を視聴いただきますようお願いいたします。なお，2 回目以降の視聴では，画面下部に表示されるバーを動かすことで，お好きな箇所を選択して視聴が可能となります。

(図 1)

静脈奇形硬化療法セミナー 5,000円 **申し込み**

【受講証ダウンロードまでの手順】

1. 受講料をお支払いください。
2. 講義動画を必ず全編ご視聴ください。
3. 「テスト実施」からテストを受け、合格してください。
4. 合格後、画面上部の「**証明書発行**」ボタンから受講証をダウンロードできます。

※2回目以降の視聴では、画面下部に表示されるバーを動かして、お好きな箇所から再生可能です。

「静脈奇形硬化療法」講習会
1. 新規手技「静脈奇形硬化療法」の保険収載
尾崎 峰
杏林大学医学部形成外科
新規手技「静脈奇形硬化療法」の保険収載 (約81分)

- 3) 視聴が終了しましたら、テスト実施ボタンでテストを受けることが可能になります。テストは全問正解で合格になります。回答後に正誤を見ることができ、テストは何度でもやり直し可能です。
- 4) 受講証明書は「テスト実施」から合格後に、画面上部の「証明書発行」ボタンから受講証明書をダウンロードしてください。
- 5) 施設基準に係わる届出（様式 50 の 5 の 1 の 2）が各施設で必要になります。様式など詳細は厚生労働省ホームページ https://kouseikyoku.mhlw.go.jp/kantoshinetsu/shinsei/shido_kansa/shitei_kijun/tokukei_shinryo_r08.html よりご参照ください。

ご不明な点がございましたら学会事務局までお問い合わせください。

日本形成外科学会事務局

TEL：03-5287-6773

E-mail：jsprs-office01@shunkosha.com

以上

静脈奇形硬化療法の指針 第一版

2026年4月

静脈奇形硬化療法適正実施管理委員会

本指針は日本形成外科学会、日本IVR学会、日本静脈学会、日本小児外科学会の代表者等で構成される日本血管腫血管奇形学会内「静脈奇形硬化療法適正実施管理委員会」の協議の下で作成された。

静脈奇形硬化療法適正実施管理委員会

- 委員長 尾崎 峰（杏林大学医学部 形成外科学）◎※＊
委員 杠 俊介（信州大学医学部 形成外科学）◎※＊
委員 野村 正（国立病院機構神戸医療センター 形成外科）◎※＊
委員 三村 秀文（聖マリアンナ医科大学医学部 放射線診断・IVR学）◎＃
委員 大須賀 慶悟（大阪医科薬科大学医学部 放射線診断学）◎＃＊
委員 赤羽 正章（国際医療福祉大学医学部 放射線医学）＃
委員 和田 慎司（聖マリアンナ医科大学医学部 放射線診断・IVR学）◎＃＊
委員 広川 雅之（お茶の水血管外科クリニック）＊
委員 藤野 明浩（慶応義塾大学医学部 小児外科学）◎＊○

- 技術専門委員 林 礼人（横浜市立大学医学部 形成外科学）◎※
技術専門委員 荒牧 典子（慶応義塾大学医学部 形成外科学）◎※
技術専門委員 彦坂 信（国立成育医療研究センター 形成外科）※
技術専門委員 藤澤 興（東京大学医学部 形成外科学）◎※
技術専門委員 清家 志円（大阪大学医学部 形成外科学）◎※＊
技術専門委員 東原 大樹（大阪大学医学部 放射線統合医学）◎＃
技術専門委員 小野 祐介（大阪大学医学部 放射線統合医学）＃
技術専門委員 金森 大悟（住友病院 放射線診断科）＃

所属学会

- ◎：日本血管腫血管奇形学会，※：日本形成外科学会，＃：日本IVR学会，＊：日本静脈学会
○：日本小児外科学会

● **実施医基準**

- ① 対象技術の研修プログラム（e-learning）を受講したもの。
- ② 形成外科専門医，IVR 専門医，脈管専門医，小児外科専門医であること。
- ③ ②の資格がない医師は①の研修プログラムを受講し，①の研修を受けた②の資格をもつ医師の直接指導の下で施術すること。

● **施設基準**

X線撮影装置（DSA(Digital Subtraction Angiography)が可能な装置）を備えていること。

● **適応**

疼痛，機能障害もしくは日常生活に影響を及ぼす整容性の問題などの症候を伴う静脈奇形
※後天性の一次性ならびに二次性静脈瘤は適応外であることに留意すること。

● **禁忌**

- ① モノエタノールアミノレイン酸塩または造影剤に対するアレルギー
- ② 眼窩深部の病変
- ③ 妊娠中の女性，授乳中の女性
- ④ 重篤な凝固障害
- ⑤ 重篤な肝機能障害もしくは腎機能障害

● **付帯事項**

- ① 実施に際し，
本委員会が作成した「モノエタノールアミノレイン酸塩静脈奇形硬化療法施術マニュアル」を参照すること。
- ② X線撮影装置（DSA）を必ず用いること。
- ③ 特掲診療料算定については，別に定める「施設基準」を参照し，各地方厚生局に届け出ること。
- ④ 今後，本邦での本施術の実施状況を踏まえ，日本形成外科学会，日本IVR学会，日本静脈学会，日本小児外科学会の代表者等で構成される日本血管腫血管奇形学会内「静脈奇形硬化療法適正実施管理委員会」にて，適宜，本指針の内容等について再検討を実施する。

2026年4月27日 第1版

モノエタノールアミノレイン酸塩を用いた静脈奇形硬化療法施術マニュアル

● はじめに

静脈奇形に対する硬化療法は治療法として広く認知されているものの、わが国ではその適応、手術手技や合併症等に関して術者間で十分に共有されていない。そこで、静脈奇形に対する硬化療法を施行するにあたり、術者が最低限理解しておくべき内容、また推奨される標準的な“考え”と“方法”を示すものとして、本マニュアルを作成した。本マニュアルは日本形成外科学会、日本IVR学会、日本静脈学会、日本小児外科学会の代表者等で構成される日本血管腫血管奇形学会内「静脈奇形硬化療法適正実施管理委員会」の協議の下で作成された。

静脈奇形硬化療法適正実施管理委員会

- 委員長 尾崎 峰（杏林大学医学部 形成外科学）◎※＊
委員 杠 俊介（信州大学医学部 形成外科学）◎※＊
委員 野村 正（国立病院機構神戸医療センター 形成外科）◎※＊
委員 三村 秀文（聖マリアンナ医科大学医学部 放射線診断・IVR学）◎#＊
委員 大須賀 慶悟（大阪医科薬科大学医学部 放射線診断学）◎#＊
委員 赤羽 正章（国際医療福祉大学医学部 放射線医学）#
委員 和田 慎司（聖マリアンナ医科大学医学部 放射線診断・IVR学）◎#＊
委員 広川 雅之（お茶の水血管外科クリニック）＊
委員 藤野 明浩（慶応義塾大学医学部 小児外科学）◎＊○

- 技術専門委員 林 礼人（横浜市立大学医学部 形成外科学）◎※
技術専門委員 荒牧 典子（慶応義塾大学医学部 形成外科学）◎※
技術専門委員 彦坂 信（国立成育医療研究センター 形成外科）※
技術専門委員 藤澤 興（東京大学医学部 形成外科学）◎※
技術専門委員 清家 志円（大阪大学医学部 形成外科学）◎※＊
技術専門委員 東原 大樹（大阪大学医学部 放射線統合医学）◎#
技術専門委員 小野 祐介（大阪大学医学部 放射線統合医学）#
技術専門委員 金森 大悟（住友病院 放射線診断科）#

所属学会

- ◎：日本血管腫血管奇形学会，※：日本形成外科学会，#：日本IVR学会，＊：日本静脈学会
○：日本小児外科学会

静脈奇形とは

胎生期における脈管形成の過程で、血管内皮細胞の低形成や血管壁の平滑筋の欠損などで静脈系の脈管が拡張し、海綿状又は嚢胞状に拡張した静脈腔を有する低流速の血液貯留性腫瘤病変である¹⁾。従来の「海綿状血管腫」、「筋肉内血管腫」、「滑膜血管腫」と言われていた病変も含まれる。大きさや分布は様々で、顔面・躯幹・四肢と、全身のどこにでも生じるが、頭頸部に最も多く、皮膚・軟部組織のみならず骨や腹部臓器にも生じる。

※診断等の詳細については「血管腫・脈管奇形・血管奇形・リンパ管奇形・リンパ管腫症診療ガイドライン 2022 第3.3版¹⁾」を参照のこと

● 静脈奇形に対する硬化療法の背景

静脈奇形は胎生期の脈管形成の異常であり、腫脹のみを認め無症状で経過している場合もあるが、次第に疼痛、運動障害などの症状や整容上の問題を認めるようになる。本邦での推定患者数（平成26年度厚生労働省難治性疾患政策研究事業難治性血管腫・血管奇形・リンパ管腫・リンパ管腫症および関連疾患についての調査研究）は約2万人とされ、そのうち半数は広範囲例や筋肉浸潤例などの切除困難例と考えられている²⁾。

硬化療法は1989年にYakesらが静脈奇形に対してエタノールを用いた硬化療法を発表し³⁾、その後、種々の硬化剤を用いた硬化療法が世界的に広く行われ、多数の臨床報告がある治療法である。現在では、静脈奇形に対する硬化療法は世界的に標準的治療法のひとつとして用いられており、治療の第一選択とされる症例も多い。実際に米国の脈管奇形に関する教科書やガイドライン、本邦の脈管奇形に関するガイドラインでも静脈奇形に対する硬化療法は一般的な治療法として記載されている⁴⁾。これまで種々の硬化剤が静脈奇形に対して用いられてきたが、静脈奇形に対して適応とされる硬化剤は存在せず、また、本手技自体も保険収載された治療法ではなかった。その後、2024年12月にモノエタノールアミノオレイン酸塩（オルダミン[®]）が本邦における医師主導治験⁵⁾により静脈奇形に対する硬化剤として初めて薬事承認を得た。そして、令和8年度の診療報酬改定において、本手技が正式に保険収載された。

● 静脈奇形に対する硬化療法の目的と機序

静脈奇形に対するモノエタノールアミノオレイン酸塩を用いた硬化療法は、疼痛や運動障害、あるいは整容性の問題を改善させる目的で行われる。

本剤は病変の血管内皮細胞を速やかに破壊させ、その部位へのフィブリン、血小板及び赤血球の沈着、集積を起こすことによって血栓を形成させる。内皮細胞破壊は細胞膜の可溶化や透過性亢進による強い細胞溶解作用で起こる。赤血球膜障害作用も同様の機序による。静脈腔の消失機序としては、閉塞血栓による静脈腔の虚脱及び血栓の器質化による病変の縮小である。

（以下、「●禁忌」まで『静脈奇形硬化療法の指針』から抜粋）

● 実施医基準

- ① 対象技術の研修プログラム（e-learning）を受講したもの。
- ② 形成外科専門医、IVR専門医、脈管専門医、小児外科専門医であること。
- ③ ②の資格がない医師は①の研修プログラムを受講し、①の研修を受けた②の資格をもつ医師の直接指導の下で施術すること。

● 施設基準

X線撮影装置（DSA（Digital Subtraction Angiography）が可能な装置）を備えていること。

● 適応

疼痛，機能障害もしくは日常生活に影響を及ぼす整容性の問題などの症候を伴う静脈奇形
※後天性の一次性ならびに二次性静脈瘤は適応外であることに留意すること。

● 禁忌

- ① モノエタノールアミノレイン酸塩または造影剤に対するアレルギー
- ② 眼窩深部の病変
- ③ 妊娠中の女性，授乳中の女性
- ④ 重篤な凝固障害
- ⑤ 重篤な肝機能障害もしくは腎機能障害

● 慎重投与

- ① 眼窩周囲病変
- ② 手指ならびに足趾病変

● 麻酔方法

十分な除痛が得られるように全身麻酔や伝達麻酔などで行うが，局所麻酔も許容される。

● 術前準備

① 術前検査

- ◇ 超音波診断装置で嚢胞腔の存在と低流速病変であることを確認する。また，MRI（STIR 像など）で病変の占拠部位を確認する。
- ◇ 麻酔方法に応じて必要な検査を行う。
- ◇ 血液検査は凝固能（Dダイマー，フィブリノーゲン）を追加する。

② 使用薬剤（**図 1**）

- ◇ モノエタノールアミノレイン酸塩（オルダミン[®]）
- ◇ 非イオン性造影剤（イオパミドール，イオヘキソールなど）

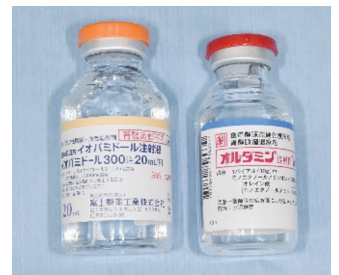

図 1 使用薬剤

③ 使用材料（**図 2**）

- ◇ 21-25G の注射針（病変の深さに応じて，翼状針やカテラン針を用いても良い。）
- ◇ 延長チューブ（チューブ内容量が少ないもの）
- ◇ 三方活栓
- ◇ シリンジ（5，10，20 ml など）

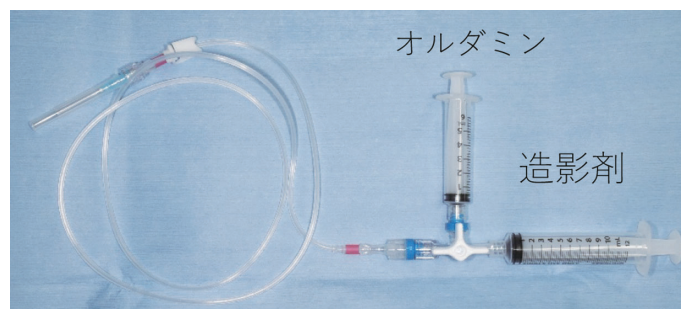


図2 注入経路セッティングの一例

④ 使用機器 (図3)

◇ 超音波装置 (エコー)

プローブはリニアタイプ、深部ではコンベックタイプを用いても良い。

◇ X線撮影装置

固定型の血管造影装置、または移動型のX線透視撮影装置 (Cアーム) を用いる。

移動型Cアームには透視のみ可能な装置と DSA も可能な装置がある。

本法では骨陰影を除去した画像が得られる DSA 機能を有する装置を用いる。

Cアームの操作は、必要に応じて助手 (医師または、診療放射線技師) が行う。

術者は患部側でエコーを操作するため、患部の反対側からCアームを挿入すると施術しやすい。

放射線防護の安全管理体制として、術者およびスタッフはプロテクターを装着し、個人被ばく線量計 (フィルムバッジ等) を装着する。

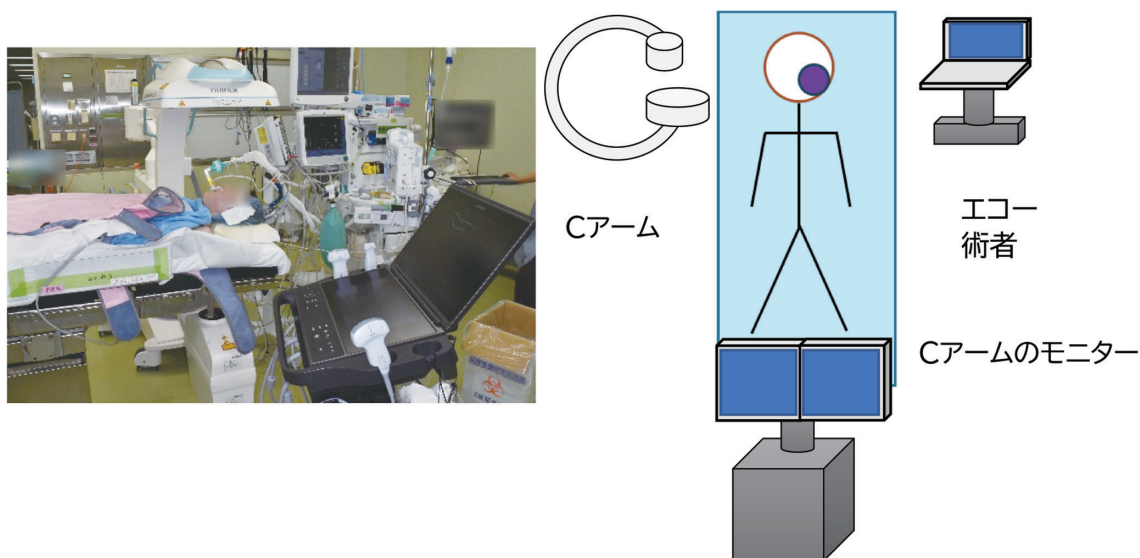


図3 機器セッティングの一例 (患部が左顔面の場合)

⑤ 薬剤の調整

◇ オルダミン®

希釈剤として 10 mL の血管造影用非イオン性造影剤と等量で混和する (調製後容量 20 mL)。投与量の極量 (mL) は以下の通りである。

投与量の極量 (mL) = 0.4 (mL/kg) × 体重 (kg)

成人で 30 mL を極量とする。

◇ 非イオン性造影剤

適宜、生理食塩水で 2 - 3 倍程度に希釈しても良い。

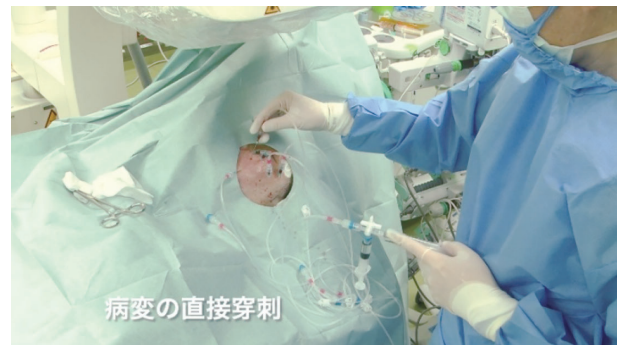⑥ 前投薬

◇ 全身麻酔では治療時の脱水を防ぐため、予め点滴ルートを確保し、硬化療法前に細胞外輸液 200-500 ml 程度を負荷することが望ましい。

● 手技 (図 4)

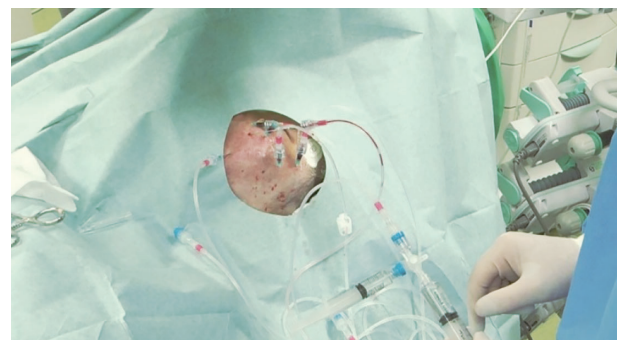1. 清潔野のセッティング

患部付近を消毒したのち、覆布で清潔野とし、術者や直接介助看護師は清潔ガウン、滅菌手袋を使用する。必要に応じてCアームカバーやエコプローブカバーを用いる。



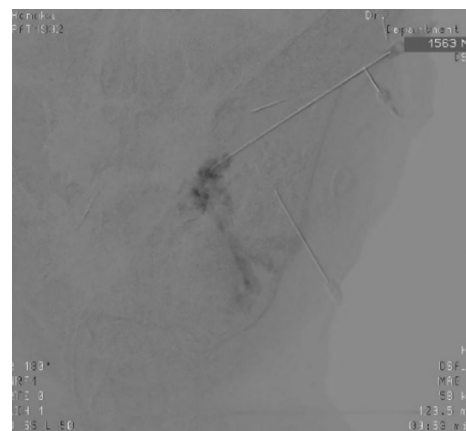
2. 穿刺

超音波装置で病変を確認し、病変の深さに応じた注射針を選択して、超音波下に穿刺する。シリンジに少し陰圧をかけて血液がチューブ内へ逆流することで針先が病変内へ刺入されていることを確認する。



3. 造影剤・硬化剤注入

DSA 下に、造影剤が病変内で広がることを確認する。流出静脈が造影される場合は、適宜流出静脈を圧迫する（四肢では駆血帯等を用いても良い）。病変外や動脈への誤注入がないことを確認する。続いて、硬化剤を DSA 下に注入する。1 回のセッションでは数 ml に留める。一連の操作を病変の大きさや治療目的に応じて部位を変えて複数回行う。



4. 針の抜針～止血

表在性病変ではステロイド軟膏を塗布し、必要に応じて 1～2 週間程度圧迫を行う。

図 4 硬化剤注入の一連の操作 (左頬静脈奇形症例) 直接穿刺後、逆血を確認する。DSA で病変内に薬剤が拡散していることを確認する。

● 術後管理

1. 尿量ならびに尿色の確認

尿量、尿色の確認のために、尿道カテーテルの留置が望ましい。帰室後 3 時間以内は、1 時間ごとに、それ以降は、3-5 時間ごとに尿量ならびに尿色を確認する。使用される硬化剤や造影剤の量にもよるが、観察は翌朝まで続けることが望ましい。尿量は 0.5 ml/kg/時間以上を目安とする。

2. 補液

施術後 3 時間程度は、成人で 150 ml/時間程度の細胞外輸液を点滴静注し、その後は維持輸液とする。

3. 患部の確認

術翌日に皮膚や病変部の状態を確認する。その後、必要に応じて再度圧迫を行う。
水疱が生じた場合は、ステロイド含有軟膏等の塗布を継続する。

● 合併症に対する対応

1. ヘモグロビン尿 (図5)

肉眼的血尿を確認後、速やかに肉眼的血尿が消失するまでハプトグロビンを投与する。投与方法は、成人では初回に2,000単位を静脈内に点滴注射する。点滴速度は尿量に応じて、適宜調整する。なお、症状が改善しない場合は、反復投与する。また、年齢、体重により適宜増減する。小児に対する投与量は、通常1回2,000単位までを目安とするが、肉眼的血尿が継続している場合は、点滴速度を緩徐にして追加投与する。

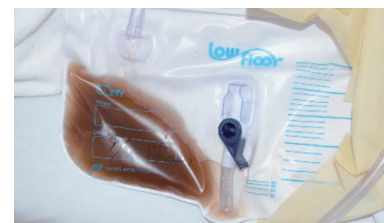

図5 ヘモグロビン尿

2. 皮膚壊死 (図6)

標的とする部位以外への流出により、周辺部位の壊死や潰瘍等が生じる。皮膚色が白色に変化した場合は、速やかに注入を中止する。

3. 発赤、腫脹、疼痛、皮下出血斑

クーリングや消炎鎮痛剤で対応する。

4. その他の重篤な合併症

肺塞栓、神経麻痺、視機能障害（眼窩病変）、皮膚壊死後の瘢痕形成など。それぞれの合併症に応じた適切な処置が必要となる。

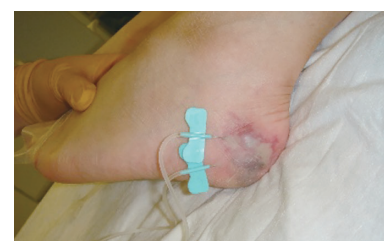

図6 皮膚壊死となった症例

● 参考文献

1. <https://issvaa.jp/wp/wp-content/uploads/2025/11/728416d2e897fce6610172946792b3cd.pdf>
2. Kang GB, et al. The usefulness of surgical treatment in slow-flow vascular malformation patients. Arch Plast Surg. 2017; 44: 301-7.
3. Yakes WF, et al. Symptomatic vascular malformations: ethanol embolotherapy. Radiology, 1989; 170: 1059-66.
4. Mulliken JB, Oxford university Press. 2013
5. Ozaki M, et al. Effect and safety of ethanolamine oleate in sclerotherapy in patients with difficult-to-resect venous malformations: A multicenter, single-arm study. PLoS One. 2025; 20: e0303130.

様式50の5の1の2

静脈奇形硬化療法の施設基準に係る届出書添付書類

1 標榜診療科	
形成外科（該当するいずれか1つを○で囲むこと）	1：有 2：無
放射線科（該当するいずれか1つを○で囲むこと）	1：有 2：無
心臓血管外科（該当するいずれか1つを○で囲むこと）	1：有 2：無
小児外科（該当するいずれか1つを○で囲むこと）	1：有 2：無
2 関係学会から示されている指針に基づく所定の研修を修了した医師の氏名等	
氏名	
所定の研修修了年月	年 月 日
3 診療放射線技師の氏名	
4 急変時等の緊急事態に対応するための体制その他当該治療を行うための体制（該当するいずれか1つを○で囲むこと）	
1：有 2：無	

[記載上の注意]

- 1 当該届出は、病院である保険医療機関のみ可能であること。