形成外科診療ガイドライン 1

2021年版

編 日本形成外科学会
日本創傷外科学会
日本頭蓋顎顔面外科学会

皮膚疾患
頭頸部・顔面疾患
体幹・四肢疾患

- 皮膚軟部腫瘍
- 母斑・色素性疾患（レーザー治療）
- 頭頸部再建
- 顔面神経麻痺
- 眼瞼下垂症
- 乳房再建
- 腋臭症
- 漏斗胸
- 臍ヘルニア・臍突出症
- 四肢先天異常
- 四肢再建
- 殿部・外陰部再建
- リンパ浮腫

金原出版株式会社

改訂第2版　序

形成外科領域の臨床ガイドライン作成の歴史は，今から16年前に遡ります。2006年頃様々な専門領域でエビデンスに基づいた標準的診断や治療を示すために，「臨床ガイドライン」というものが作られ始めていました。また，ちょうどその頃，日本専門医認定制機構（現在の日本専門医機構）がその土台となる基本診療科の選別と認定を開始しているところでした。2009年当時の日本形成外科学会（日形会）の理事長は中西秀樹先生（徳島大）でしたが，理事会全体で形成外科を基本診療科として認定してもらうためにさまざまな努力を行っていました。その中で「①形成外科が創傷治療の専門家であることのアピール（日本創傷外科学会の設立や世界創傷治癒学会連合学術集会の開催など），②データベースの構築（形成外科が年間でどのような疾患や外傷の治療をどのくらいの数を行っているか），③創傷外科や皮膚腫瘍外科を含めた分野指導医制度の整備，④臨床ガイドラインの作成」の4つが大きな柱でした。当時，形成外科はマイナー中のマイナーと言われ，今よりもはるかに認知度の低い科でしたので，本来の目的であるエビデンスに基づいた標準的治療や診断を広く世に示すことに加え，他科特に内科系の先生方に形成外科の診療内容を知ってもらううえでも，④臨床ガイドラインの作成が必須であったわけです。

小林誠一郎先生（岩手医科大）と私（久留米大）が臨床ガイドライン作成の担当になり，作業を始めたわけですが，クリニカルクエスチョン（CQ）の作り方さえわからない状況でした。他科の臨床ガイドラインを全て購入して勉強するとともに，当時その方面に長けた他科の先生方にも教えを乞いました。手探りで作業を行いつつ，また日本創傷外科学会と日本頭蓋顎顔面外科学会の協力を得て，5年近くの歳月を要しましたが，2015年になんとか刊行にこぎ着けることができました。全7巻が完成した時には，本当に嬉しかったことを覚えています。

そしてその後3年（作成開始から8年）が過ぎ，その改訂が必要となりました。そこで，ガイドライン委員会の委員長を私から橋本一郎先生（徳島大）に代わっていただき，2018年からその改訂作業を本格的に開始しました。まさに橋本先生の恩師の中西先生が理事長であられた時に私が仰せつかった一大事業を，私が理事長の時にその改訂を橋本先生自身がやり遂げてくださったことには何か運命的なものを感じます。初版の折は作りあげることに必死でしたが，今回の改訂版ではその内容が大幅にブラッシュアップされ，さらにリンパ浮腫などの新しい分野も追加されたことで，より素晴らしいものになっていると思います。この場をお借りして橋本委員長をはじめ，この改訂作業に携わっていただいた委員の先生方諸兄姉に深く感謝申し上げます。今後もこのガイドラインが日形会の1つの柱としてさらに充実したものとなっていくことを切に願い，刊行のご挨拶とさせていただきます。

令和3年7月

日本形成外科学会
日本頭蓋顎顔面外科学会
理事長　清川　兼輔

2015年，日本形成外科学会と日本創傷外科学会，日本頭蓋顎顔面外科学会の三学会から『形成外科診療ガイドライン（初版)』が上梓されました。作成に関わった多くの形成外科医がガイドラインそのものをよく知らない中でのスタートでしたから，それぞれの会議では外科医としての自身の経験を主張してしまうことも多々ありました。その中で生まれた初めてのガイドラインは，日常診療に価値あるものとして会員世情に広まったようですし，何より日本形成外科学会内の作成委員全体に達成感が漂っていました。したがいまして，作成した時点から改訂版作業が始まったことで，達成感後の寂寥感に見舞われたのも私だけではなかったと思います。しかし，新しいエビデンスや新しい治療は５年の間に次々と輩出されますので，５年毎の改訂はガイドラインの宿命と考えなければなりません。

日本創傷外科学会に関しまして，この５年の大きな流れは，19基本診療科の１つとしての形成外科医の創傷診療の重要性を会員のみならず広く国民に啓発させていくことでした。キャンペーン「“キッズの日”は“キズケアの日”」やマスコットキャラクター「なおるん」などの地道な活動の一環の中で，しっかりとしたガイドラインが根底に存在することは有意義であると確信しています。

改訂版では，創傷に関わる小項目をできる限り踏襲しつつ，ガイドラインに適した形でのCQ，特にその文言の見直しが図られています。また，「はじめに」の中で，言葉の定義をしっかりと説明している点が，よりわかりやすい読み物に仕上がったことに寄与しています。５年経てば，「推奨する」が「推奨されない」に変わっている場合もあります。日本形成外科学会会員全員が新しい改訂版ガイドラインを手に取り外来診療机に置き，日々の創傷治療にあたっていただければと願うばかりです。

最後に，忙しい（まさに創傷治療中かもしれない）診療の合間に，改訂版作業に関わった多くの形成外科学会会員に心より感謝申し上げます。

令和３年７月

日本創傷外科学会

理事長　寺師　浩人

形成外科診療ガイドライン改訂にあたって

2015年に形成外科診療ガイドライン初版が発刊され6年が経過しました。初版では，日本形成外科学会とその2階建てにあたる日本創傷外科学会と日本頭蓋顎顔面外科学会が合同ガイドライン作成委員会を組織して，形成外科が診療を行う疾患と外傷に関して診療ガイドラインを作成しました。ただし，「血管腫・血管奇形」「褥瘡」「熱傷」に関しては，日本形成外科学会会員が属する他関連学会により診療ガイドラインが作成されていたため，初版の形成外科診療ガイドラインからは除外していました。今回の改訂でも，組織の枠組みと取り扱う疾患に関する方針は同様としましたが，形成外科医による手術が増加している「リンパ浮腫」を項目に加えています。

今回の改訂第2版では，Clinical Question（CQ）の見直しを行い，新たに文献検索を追加しました。エビデンス総体に関しては，新しい文献を加えて再検討を行い，さらにバイアスリスクや非直接性などを加味してその評価を行いました。推奨の強さについては，エビデンスの強さを参考にして，益と害のバランス，形成外科の治療では重要な要素である患者の価値観や希望，コストや資源を考慮して決定しています。これらの要素は，初版が発刊された後に重視されるようになった概念であり，今回の改訂に際してもっとも考慮した点です。エビデンスの強さと推奨の強さの記載方法は，Mindsの診療ガイドライン作成に関する2014年，2017年の手引きとマニュアルを参考にして新しいものとしました。

上記のように，本診療ガイドラインは文献的なエビデンスに加えて他の価値観も考慮されていますが，臨床の現場では，個々の患者においてさまざまな場面に遭遇します。エビデンスに基づいた医療（Evidence Based Medicine: EBM）を実践するということは本来，文献的なエビデンスに，それぞれの形成外科医の臨床的な経験や知識を加味し，さらには患者の希望やおかれた状況や状態を考慮しながら診療を行うことです。過去のエビデンスにとらわれていては，新しいエビデンスは出てきませんが，過去のエビデンスを知っていなければ，新しいエビデンスも出てきません。本診療ガイドラインを日常診療の参考として，それぞれの臨床の場面で活用していただければ幸いです。

本診療ガイドライン作成にあたり，ご尽力いただいた多数の学会員，学会事務局，金原出版編集部に深謝を申し上げます。

令和3年7月

日本形成外科学会，日本創傷外科学会，日本頭蓋顎顔面外科学会
三学会合同ガイドライン委員会　委員長　橋本　一郎

第1版　序

この度，金原出版のご協力をいただき，日本形成外科学会診療ガイドラインを刊行する運びとなりました。本ガイドラインの作成にご尽力いただいたガイドライン作成部会の清川兼輔部会長をはじめ委員の先生方に厚く御礼を申し上げます。

この診療ガイドラインは2009年に具体化いたしました。きっかけは，経験が重視されがちであった形成外科診療について，エビデンスに基づいた標準的診断・治療を示す時期が来ているとの認識からでした。まず，委員会が作られ，それぞれの領域ごとに担当していただく責任者，担当委員を選任し，クリニカルクエスチョン（CQ）の設定，文献のエビデンスレベルからみた推奨度の決定まで，先生方には大変ご尽力をいただきました。また，形成外科学会に加えて関連学会である日本創傷外科学会，日本頭蓋顎顔面外科学会にも分担をお願いいたしました。そして，ガイドライン作成を通して形成外科学会とその関連二学会との密接な連携がはかられました。今後も三学会が連携して日本の形成外科の発展に貢献していければと思います。

2010年からは，領域ごとのガイドラインシンポジウムを日本形成外科学会，日本創傷外科学会，日本頭蓋顎顔面外科学会で開催し，その後，会員からのパブリックコメントを募集し，最終案の決定にいたっております。そして，シンポジウム開始より約5年を経て形成外科がカバーするすべての領域のガイドラインが完成いたしました。今回刊行するガイドラインシリーズは全7巻で構成されます。ただし，熱傷，褥瘡および血管腫の3分野に関してはすでに完成され，日本形成外科学会も関わって他の機関で公開されておりますので，このシリーズには含まれておりません。ご理解のほどをお願いいたします。

従来，経験に基づく診療が主な領域であったために，エビデンスレベルに基づいた推奨度も残念ながらCレベルが多い結果となりました。今後の課題としては，形成外科診療にとって重要なCQのエビデンスレベルを明確にしていかなければならないと思います。そして，この課題を個人的な研究だけに任せるのではなく，日本形成外科学会および関連学会が主導する立場でこの課題に取り組まなければならないと思います。今回のガイドラインは標準的な形成外科診療を明らかにする端緒であります。この後，会員および学会の努力によってこのガイドラインがさらに充実していくことを切に願って，刊行のご挨拶といたします。

平成27年5月

日本形成外科学会
日本頭蓋顎顔面外科学会
理事長　川上　重彦

日本形成外科学会のサブスペシャルティの学会として2008年7月に設立された日本創傷外科学会の使命は，急性・慢性の創傷からケロイド・肥厚性瘢痕まで含めた外表の創傷全般の診断と治療の専門医を育てることと，病態解明の研究成果に基づいた新治療法の開発を進め，さらなる治療成績の向上を図り，社会に貢献することです。

社会に貢献するためには，日本創傷外科学会専門医が創傷治療の第一線を担わなければならないことはもちろんですが，創傷外科学会専門医の技術や知識を形成外科医以外の医師にも啓蒙することにより，創傷治療全体の成績を上げることも重要な使命です。

このような使命を掲げて日本創傷外科学会が設立された頃，日本形成外科学会にガイドライン策定の機運が高まり，2009年に日本形成外科学会と，もう1つのサブスペシャルティの学会である日本頭蓋顎顔面外科学会，本学会の3学会合同でのガイドライン作成作業が始まりました。

医療者と患者が特定の臨床状況で適切な判断を下すためには，標準的な治療法が示されていなければなりません。ガイドラインは、エビデンスを集積・整理し、医療者に対し現時点での一般診療に有用な情報を提供し，標準レベルを理解させることを目的として作成されています。

昨今，疾患の治療に関しては多くの情報がネット上に流れ，患者も何を信じていいのかわからない状態です。特に急性・慢性の創傷や，ケロイド・肥厚性瘢痕に関しては情報があふれ，必ずしも正しくない情報を信じている患者も見受けられます。私は，形成外科医，創傷外科医のみならず，メスを持つすべての外科系医師，さらにメスを持たない内科系医師や看護師などの医療従事者にも創傷の標準的治療を理解していただきたいと思っています。すべての医療者が形成外科学，創傷外科学の正しい知識を持ち，最新の情報を得て標準的治療を患者や家族に説明し，実践するためのツールとして，この形成外科診療ガイドラインを利用されることを願っています。

平成27年5月

日本創傷外科学会

理事長　鈴木　茂彦

第1版　ガイドライン作成にあたって

近年，エビデンスに基づいた医療（Evidence Based Medicine：EBM）の実践が求められるようになり，形成外科領域においてもその視点に立った診療ガイドラインの作成が必要となりました。このため，日本形成外科学会は，その二階建ての学会である日本創傷外科学会と日本頭蓋顎顔面外科学会との三学会で合同ガイドライン作成委員会を組織し，形成外科が携わる疾患や外傷に対する診療ガイドラインを作成することとなりました。

本ガイドラインは，形成外科に携わる疾患や外傷の臨床上の問題に関する国内外の論文からエビデンスを収集し，若い医師や関連科の医師の理解を促すことを目的としたものです。各章や項目では，まず診療の指針となる「Clinical Question（CQ）」を作成し，その CQ に対する論文のエビデンスレベルに基づいた Answer とその推奨度を記載し，その次に「根拠および解説」について述べ，さらに「今後の課題」についても記載しています。形成外科領域の論文には，正直，エビデンスレベルの高い（Ⅰ～Ⅱ）論文が数少ないため，推奨度としては低いもの（C1：根拠はないが，行うよう勧められる）となるのがほとんどです。「今後の課題」は，今後エビデンスレベルの高い研究を行ううえでの重要な指標になると考えています。

なお，今回の作成にあたって「血管腫・血管奇形」，「褥瘡」，「熱傷」については項目からは除外しました。その理由は，「血管腫・血管奇形」のガイドラインが平成 21–23 年度厚生労働科学研究費補助金（難治性疾患克服研究事業）「難治性血管腫・血管奇形についての調査研究班」（佐々木班）によって，また「褥瘡」と「熱傷」のガイドラインが日本褥瘡学会および日本熱傷学会によってすでに作成されているためです。その構成メンバーには数多くの形成外科医（日本形成外科学会会員）が関与しており，新たなガイドラインの作成は必要ないと判断しました。したがって「血管腫・血管奇形」と「褥瘡」および「熱傷」については，それらのガイドラインに準拠するものとし，すでに発刊されているそれぞれのガイドラインを参照していただくこととしました。

EBM を実践するということは，この診療ガイドラインで推奨されたものをすべての患者に実践することではありません。それぞれの形成外科医が，専門的知識と経験および患者の状態を考慮したうえで総合的に判断を下すことが重要です。したがって，保険医療の審査基準や維持紛争，医療訴訟の資料として用いられるべきものではないことに言及しておきます。本診療ガイドラインを日常の臨床の一助として大いに活用していただければ，作成に携わった人間として幸甚です。

終わりに，本ガイドラインの作成にあたり，長期にわたり献身的かつ無償の御尽力をいただいた先生方，編集にあたって御協力くださった金原出版編集部の方々，膨大な原稿を収集・整理していただいた学会事務局と久留米大学形成外科・顎顔面外科学講座の秘書の方々に，この場をお借りして深甚なる謝意を表します。

平成 27 年 5 月

日本形成外科学会，日本創傷外科学会，日本頭蓋顎顔面外科学会
三学会合同ガイドライン委員会

委員長　清川　兼輔

目　　次

改訂第２版　序
形成外科診療ガイドライン改訂にあたって
第１版　序
第１版　ガイドライン作成にあたって
形成外科診療ガイドライン（第２版）について

第Ⅰ編　皮膚軟部腫瘍診療ガイドライン

１章　上皮系良性腫瘍（色素性母斑を含む）

１　疫学と診断 …… 6
CQ１　超音波検査は有用か？ …… 6
CQ２　ダーモスコピー検査は有用か？ …… 6
CQ３　脂漏性角化症の Leser-Trelat 徴候を認める場合は内臓悪性腫瘍を疑い検査が必要か？ …… 7
CQ４　紫外線防御により発生を抑制できるか？ …… 9
２　治療 …… 10
CQ５　表皮嚢腫（粉瘤）に対して，どのような治療法が有効か？ …… 10
CQ６　眼窩上外側部の類皮嚢腫（皮様嚢腫）に対する摘出において，どのようなアプローチが有効か？ …… 11
CQ７　表皮母斑に対して，レーザー治療は切除手術よりも有効か？ …… 12
CQ８　石灰化上皮腫に対して，手術による摘出が推奨されるか？ …… 13
CQ９　脂腺母斑に対して，手術による切除が推奨されるか？ …… 13
CQ10　顔面の汗管腫に対して，レーザー治療は切除手術より有効か？ …… 14
CQ11　いわゆる黒子に対して，何らかの外科的治療を行う場合，どのような治療法が推奨されるか？ …… 15
CQ12　先天性色素性母斑に対する外科的治療方法に関して，選択基準はあるか？ …… 16
CQ12-a　先天性色素性母斑の切除範囲に基準はあるか？ …… 16
CQ12-b　先天性色素性母斑に対する皮膚削皮術（キュレッテージ）は有効か？ …… 17
CQ12-c　先天性色素性母斑に対して切除植皮術を選択する基準はあるか？ …… 18
CQ12-d　先天性色素性母斑に対して Tissue Expander 法を併用した切除術を選択する基準はあるか？ …… 19

２章　非上皮系良性腫瘍

１　診断 …… 21
CQ13　非上皮系良性腫瘍において，どのような術前検査が必要か？ …… 21
CQ13-a　画像診断は有用か？ …… 21
CQ13-b　悪性腫瘍（軟部肉腫）との鑑別に有用な臨床的特徴や検査はあるか？ …… 23
CQ13-c　術前に生検は必要か？ …… 26
CQ14　神経学的所見を生じる非上皮系良性腫瘍はあるか？ …… 27
CQ15　整容目的以外で外科的切除が推奨される疾患は何か？ …… 28
CQ16　眼瞼黄色腫に必要な検査と治療は何か？ …… 30
CQ17　ガングリオン，指尖粘液嚢腫に対して …… 33
CQ17-a　穿刺は診断に有用か？ …… 33
CQ17-b　どのような治療法が推奨されるか？ …… 35
CQ18　脂肪腫に対して，どのような治療法が推奨されるか？ …… 36
CQ19　神経線維腫に対して，どのような治療法が推奨されるか？ …… 37
CQ20　滑液包炎に対して，どのような治療法が推奨されるか？ …… 38
CQ21　グロムス腫瘍に対して，どのような治療法が推奨されるか？ …… 39
CQ22　毛細血管拡張性肉芽腫に対して，どのような治療法が推奨されるか？ …… 41
CQ23　腱鞘巨細胞腫に対して，どのような治療法が推奨されるか？ …… 42

３章　メラノーマ（悪性黒色腫）

CQ24　原発巣にはどのような生検が有用か？ …… 44
CQ24-a　臨床所見でメラノーマが疑われる病変に対し生検を行うことは推奨されるか？ …… 44
CQ24-b　原発巣に対して部分生検を行うことは有用か？ …… 45
CQ25　原発巣に対してどのような切除が有効か？ …… 46
CQ26　センチネルリンパ節生検は有用か？ …… 48
CQ27　メラノーマの所属リンパ節転移に対してリンパ節郭清は有効か？ …… 50
CQ27-a　臨床的所属リンパ節転移に対し，根治的リンパ節郭清を行うことは推奨されるか？ …… 50
CQ27-b　メラノーマのセンチネルリンパ節転移陽性例に対して，リンパ節郭清術を行うことは有効か？ …… 52
CQ27-c　メラノーマの所属リンパ節転移に対してリンパ節郭清術を行う際に，どのような郭清範囲が推奨されるか？ …… 53
CQ27-d　メラノーマのリンパ節郭清術を行う際にどのような皮膚切開が推奨されるか？ …… 54
CQ28　原発巣切除後はどのような再建が有効か？ …… 55
CQ28-a　原発巣切除後の欠損に対し植皮による再建は有効か？ …… 55
CQ28-b　原発巣切除後の欠損に対し皮弁による再建は有効か？ …… 56

CQ28-c 原発巣切除後の再建時，リンパ流の中枢側に局所皮弁を作成することは推奨されるか？ …… 58
CQ29 メラノーマの in-transit 転移に対して，外科的治療は有効か？ …… 59
CQ30 メラノーマの再発・転移に対して外科治療は有効か？ …… 61
CQ30-a 局所再発に対して外科的切除は有効か？ … 61
CQ30-b 遠隔転移に対して外科的切除は有効か？ … 62
CQ31 切除不能例に対する薬物療法は有効か？ …… 65

4章 有棘細胞癌

1 診断 …… 67
CQ32 有棘細胞癌原発巣の切除範囲の参考材料として画像診断（超音波，CT，MRI など）は推奨されるか？ …… 67
2 治療 …… 68
CQ33 有棘細胞癌の原発巣に対して，どのような切除範囲（水平方向，垂直方向）が推奨されるか？ … 68
CQ33-a 原発巣の部位（頭頸部，体幹，四肢）によって切除範囲は異なるか？ …… 68
CQ33-b 原発巣の浸潤度によって切除範囲は異なるか？ …… 70
CQ33-c 原発巣の前駆病変（熱傷瘢痕，放射線皮膚炎，慢性潰瘍など）によって切除範囲は異なるか？ …… 72
CQ33-d リンパ流の中枢側でより広く切除することは推奨されるか？ …… 73
CQ34 有棘細胞癌の領域リンパ節に対して，どのような処置（センチネルリンパ節生検，リンパ節郭清）が推奨されるか？ …… 74
CQ34-a センチネルリンパ節生検は推奨されるか？ …… 74
CQ34-b 所属リンパ節転移に対して根治的リンパ節郭清は推奨されるか？ …… 75
CQ35 有棘細胞癌の原発巣切除後に一期的再建と二期的再建のどちらが推奨されるか？ …… 76
CQ36 有棘細胞癌の遠隔転移巣に対して，外科的切除は推奨されるか？ …… 77
CQ37 有棘細胞癌の原発巣に対して，手術以外の治療で推奨されるものはあるか？ …… 78
3 経過観察 …… 79
CQ38 有棘細胞癌の原発巣切除後に長期の経過観察や画像検査は必要か？ …… 79

5章 基底細胞癌 / 基底細胞上皮腫

1 診断 …… 81
CQ39 原発巣に対して，どのように生検を行うべきか？ …… 81
CQ40 基底細胞癌には全身検索は必要か？ …… 82
2 治療 …… 83
CQ41 初回切除時の術中迅速検査は行わなかったものに比べて有用か？ …… 83
CQ42 基底細胞癌の二段階治療は，一期的に再建を行ったものに比べて有効か？ …… 84
CQ43 初回切除時にどのような切除範囲が推奨されるか？ …… 85
CQ43-a 原発巣の部位によって切除範囲は異なるか？ …… 85
CQ43-b 原発巣の臨床型（結節潰瘍型，瘢痕扁平型，表在型，斑状強皮症型など）によって切除範囲は異なるか？ …… 87
CQ43-c 原発巣の組織型（solid type，keratotic type，cystic type など）によって切除範囲は異なるか？ …… 88
CQ44 再発巣に対しどのような切除範囲（水平方向，垂直方向）が推奨されるか？ …… 89
CQ45 領域リンパ節に対してどのような処置が必要か？センチネルリンパ節生検は推奨されるか？根治的リンパ節郭清は推奨されるか？ …… 90
CQ46 初回切除時，部位により再建法を考慮することは推奨されるか？ …… 91
CQ46-a 皮弁の使用が推奨される部位があるか？ … 91
CQ46-b 植皮の使用が推奨される部位があるか？ … 92
CQ47 原発巣に手術以外の治療で有効なものはあるか？ …… 93

6章 乳房外 Paget 病

CQ48 境界が不明瞭な場合には mapping biopsy は有用か？ …… 95
CQ49 真皮内浸潤を認める場合にはセンチネルリンパ節生検は有用か？ …… 96
CQ50 原発巣にはどのような切除が有効か？ …… 97
CQ50-a 皮膚側と粘膜側ではどのような切除範囲が有効か？ …… 97
CQ50-b 真皮内浸潤を認めるものと認めないものでは，切除の深さを変えるべきか？ …… 98
CQ50-c 肛門歯状線を超える場合にはマイルズ手術は有効か？ …… 98
CQ51 所属リンパ節転移に対してどのようなリンパ節郭清が有効か？ …… 99
CQ51-a 鼠径リンパ節転移がある場合に，骨盤内リンパ節まで郭清すると予後は改善するか？ … 99
CQ51-b 鼠径リンパ節転移がある場合に subtotal integmentectomy は有効か？ …… 100
CQ52 原発巣に対する再建法では，皮弁術が植皮術より優れるか？ …… 101
CQ53 切除不能の場合に放射線治療は有効か？ …… 102

第Ⅱ編 母斑・色素性疾患（レーザー治療）診療ガイドライン

1章 扁平母斑

1 診断 …… 110
CQ1 扁平母斑は年齢とともに変化することがあるか？ …… 110
CQ2 扁平母斑は紫外線曝露により変化することがあるか？ …… 111
CQ3 扁平母斑と他の疾患に伴う色素斑の鑑別は視診で可能か？ …… 112
2 治療 …… 113

CQ4　扁平母斑に対して観血的治療は整容性を向上させるか？ …… 113
CQ5　凍結療法は有効か？ …… 114
CQ6　扁平母斑に対してQスイッチルビーレーザー照射はルビーレーザー照射より有効か？ …… 115
CQ7　扁平母斑に対してルビーレーザー（Qスイッチ付を含む）照射以外のレーザー照射は有効か？ …… 117
CQ8　ハイドロキノン外用療法は有効か？ …… 118
CQ9　トレチノイン外用療法は有効か？ …… 119

2章　色素性母斑

1　診断 …… 122
CQ10　色素性母斑は悪性化することがあるか？ …… 122
CQ11　巨大色素性母斑では，神経皮膚黒色症を疑い，中枢神経病変を検索すべきか？ …… 123
CQ12　診断にダーモスコピーは有用か？ …… 124
CQ13　生検で中等度～高度の異形成を認めた場合，追加切除を推奨するか？ …… 126
2　治療 …… 127
CQ14　色素性母斑には炭酸ガスレーザーの方がQスイッチレーザーよりも有効か？ …… 127
CQ15　複合レーザー治療は有効か？ …… 128

3章　太田母斑

1　診断 …… 130
CQ16　太田母斑とADM（Acquired Dermal Melanocytosis）の鑑別診断の方法は何か？ …… 130
2　治療 …… 131
CQ17　太田母斑に対してQスイッチレーザー治療は有効か？ …… 131
CQ18　太田母斑に対して非Qスイッチレーザー治療やIPL治療はQスイッチレーザー治療と比較して有効か？ …… 133
CQ19　太田母斑に対してピコ秒レーザー治療は有益か？ …… 134
CQ20　太田母斑に対するレーザー治療は年少期の方が成人期より有効か？ …… 135
CQ21　太田母斑に対するレーザー治療の適切な治療間隔は？ …… 136
CQ22　太田母斑に対する削皮術や切除・植皮などの手術治療や凍結療法は有益か？ …… 136

4章　蒙古斑・異所性蒙古斑

1　診断 …… 138
CQ23　ダーモスコピーや病理組織検査は，蒙古斑・異所性蒙古斑の診断・鑑別に有用か？ …… 138
CQ24　蒙古斑が自然消退する時期はいつか？ …… 140
CQ25　持続性蒙古斑であることを予測することは可能か？ …… 140
2　治療 …… 141
CQ26　異所性蒙古斑・持続性蒙古斑に対して，レーザー治療は有効か？ …… 141
CQ27　異所性蒙古斑に対するレーザー治療（Qスイッチレーザー）は乳幼児期の方が成人期よりも有効か？ …… 142
CQ28　異所性蒙古斑・持続性蒙古斑に対して，Qスイッチレーザー治療以外の治療法は有効か？ …… 143

5章　外傷性色素沈着

1　診断 …… 145
CQ29　異物・刺青の深度を知る有効な方法はあるか？ …… 145
CQ30　刺青の色によるレーザーの選択基準はあるか？ …… 146
2　治療 …… 148
CQ31　黒色の刺青に対しQスイッチレーザー治療は有効か？ …… 148
CQ32　多色の刺青に対し刺青に対しQスイッチレーザー治療は有効か？ …… 149
CQ33　ピコ秒レーザーはQスイッチレーザーよりも刺青治療に有効か？ …… 150
CQ34　外傷性色素沈着症や刺青に対して手術方法の選択基準はあるか？ …… 151
CQ35　外傷性色素沈着症や刺青に対して手術療法（炭酸ガスレーザーによる皮膚剥削術を含む）は有効か？ …… 152

6章　色素斑

1　診断・検査 …… 154
CQ36　ダーモスコピーは色素斑の診断に有用か？ …… 154
CQ37　ウッドランプは色素斑の診断に有用か？ …… 155
2　治療 …… 156
CQ38　トラネキサム酸の内服や注射は色素斑の治療に有効か？ …… 156
CQ39　ビタミンCの外用療法は色素斑の治療に有効か？ …… 157
CQ40　ハイドロキノンは肝斑の治療に有効か？ …… 158
CQ41　トレチノインは肝斑の治療に有効か？ …… 159
CQ42　レーザー治療や光治療は肝斑に有効か？ …… 160
CQ43　レーザー治療や光治療は雀卵斑に有効か？ …… 162
CQ44　レーザー治療や光治療は老人性色素斑に有効か？ …… 162

第Ⅲ編　頭頸部再建診療ガイドライン

1章　口腔再建

CQ1　舌半切以下程度の切除において直接縫合は機能回復に有効か？ …… 170
CQ2　舌半切程度の切除範囲への遊離皮弁を用いた再建術は会話機能回復に有効か？ …… 171
CQ3　舌亜全摘以上の喉頭温存症例において，隆起型の舌の再建は術後嚥下機能回復に有効か？ …… 173
CQ4　舌再建術後のリハビリテーション（摂食嚥下訓練）は嚥下機能回復に有効か？ …… 174

2章　中咽頭再建

CQ5　中咽頭前壁を含む再建において，遊離皮弁移植は単純縫縮と比べて嚥下機能再建に有効か？ …… 176
CQ6　軟口蓋の欠損に対するGehanno法は嚥下機能再建に有効か？ …… 177

CQ7　遊離皮弁を用いた軟口蓋再建は嚥下機能再建に有効か？…… 178
CQ8　軟口蓋を含む欠損の再建において，リハビリテーションは術後嚥下機能向上に有効か？…… 179

3章　下咽頭頸部食道再建

CQ9　遊離空腸移植による再建手術は，皮弁移植による再建手術に比較して，術後合併症の軽減に有効か？…… 181
CQ10　遊離空腸移植による再建手術は，皮弁移植による再建手術に比して良好な嚥下機能の獲得に有効か？…… 183
CQ11　遊離空腸移植による再建手術は，術後の発声に有効か？…… 185
CQ12　音声再建手術は，会話機能の再獲得（または回復）に有効か？…… 187

4章　上顎再建

CQ13　軟部組織のみの再建は有効か？…… 190
CQ14　眼窩下壁の再建は有効か？…… 192
CQ15　血管柄付き骨皮弁は有効か？…… 193
CQ16　硬口蓋の硬性再建は有効か？…… 195

5章　下顎再建

CQ17　下顎頭の再建は咬合の再現や咀嚼機能の回復に有効か？…… 197
CQ18　金属プレートは硬性（下顎骨）再建の材料として有効か？…… 199
CQ19　軟部組織のみの再建は咀嚼機能の維持に有効か？…… 200
CQ20　血管柄付き骨移植による下顎再建は遊離骨移植に比較して有効か？…… 201
CQ21　下顎骨の骨性再建術後の顎間固定は元の咬合位の再現・維持に有効か？…… 202
CQ22　下顎骨の骨性再建後の義歯装着は咀嚼機能回復に有効か？…… 203

6章　頭蓋底再建

CQ23　頭蓋底欠損に対して硬性再建は有効か？…… 205
CQ24　Pericranial flap（頭蓋骨膜弁）は頭蓋底再建に有効か？…… 207
CQ25　側頭筋弁は頭蓋底再建に有効か？…… 208
CQ26　血管柄付き遊離組織移植は頭蓋底再建に有効か？…… 209

7章　頭蓋再建

CQ27　硬膜再建に人工材料は有効か？…… 211
CQ28　頭皮の再建で局所皮弁・有茎皮弁は有効か？…… 212
CQ29　頭皮の再建で遊離皮弁は有効か？…… 214
CQ30　頭蓋骨の再建で，自家骨移植は人工物（骨）に比べて有効か？…… 215
CQ31　頭蓋骨の再建は機能レベルの維持に有効か？…… 217
CQ32　頭蓋骨の再建で死腔の充填は感染予防に有効か？…… 218

第Ⅳ編　顔面神経麻痺診療ガイドライン

1章　顔面神経麻痺

1　新鮮麻痺 …… 225
CQ1　耳下腺悪性腫瘍切除時には顔面神経再建を即時的に行うべきか？…… 225
CQ2　耳下腺悪性腫瘍切除後の即時顔面神経再建術は有効か？…… 226
CQ3　耳下腺悪性腫瘍切除後の即時静的再建術は有効か？…… 228
CQ4　血管柄付き神経移植術は有効か？…… 229
CQ5　顔面神経欠損に皮膚・軟部組織欠損が伴う場合にはそれらの同時再建は有効か？…… 230
CQ6　頭蓋内病変を原因とする自然回復の可能性のない麻痺に対して，早期の神経再建術は有効か？…… 231
CQ7　頭蓋内病変を原因とする自然回復の可能性のある麻痺に対して，早期の再建術は有効か？…… 234
CQ8　自然回復の可能性がある外傷やウイルス感染などを原因とする麻痺新規発生例に対して，静的再建術は有効か？…… 235
CQ9　自然回復の可能性がある外傷やウイルス感染などを原因とする麻痺新規発生例に対して，動的再建術は有効か？…… 236
2　陳旧性麻痺 …… 238
CQ10　眉毛下垂ならびにそれに伴う上眼瞼下垂に対して再建術は有効か？…… 238
CQ11　眉毛挙上術は閉瞼不全を悪化させるか？…… 239
CQ12　閉瞼不全を呈する上眼瞼に対し再建術は有効か？…… 240
CQ13　外反・閉瞼不全を呈する下眼瞼に対し再建術は有効か？…… 241
CQ14　頬部麻痺に対し静的再建術は有効か？…… 243
CQ15　頬部麻痺に対し遊離筋肉移植術は有効か？…… 244
CQ16　頬部麻痺に対し筋移行術は有効か？…… 245
CQ17　下口唇麻痺に対し再建術は有効か？…… 246
CQ18　下口唇麻痺に対し，健側表情筋への治療は有効か？…… 247
CQ19　病的共同運動に対して再建術は有効か？…… 248
CQ20　病的共同運動に対して非手術的治療は有効か？…… 249
CQ21　顔面拘縮に対し再建術は有効か？…… 251
CQ22　顔面拘縮に対し非手術的治療は有効か？…… 251
3　形成外科的治療後の評価法 …… 252
CQ23　筋電図は遊離筋肉移植後の評価に有用か？…… 252
CQ24　写真や動画による評価は手術治療の評価方法として有用か？…… 253

第Ⅴ編　眼瞼下垂症診療ガイドライン

1章　先天性眼瞼下垂症

CQ1　先天性眼瞼下垂症の診断において鑑別すべき症候群や遺伝性疾患は何か？ …… 261
CQ2　先天性眼瞼下垂症において，下垂の重症度は早期手術の判断材料とするべきか？ …… 262
CQ3　先天性眼瞼下垂症で有用な検査は何か？ …… 264
CQ4　先天性眼瞼下垂症の適切な手術時期はあるか？ …… 264
CQ5　先天性眼瞼下垂症の治療に前頭筋吊り上げ術は有効か？ …… 266
CQ6　治療に挙筋前転術は有効か？ …… 269
CQ7　Marcus Gunn 現象に伴う先天性眼瞼下垂症に対して手術療法は有効か？ …… 270

2章　後天性眼瞼下垂症

CQ8　加齢は眼瞼挙筋・挙筋腱膜に影響を与えるか？ …… 272
CQ9　後天性眼瞼下垂症は，臨床上どのように分類されるか？ …… 273
CQ10　後天性眼瞼下垂症の手術適応は，臨床上どのように決定されるべきか？ …… 275
CQ11　挙筋機能テストは術式の選択に有用か？ …… 276
CQ12　フェニレフリンテストは術式の選択に有用か？ …… 277
CQ13　ミュラー筋および瞼結膜切除術（経結膜的）は有効か？ …… 279
CQ14　挙筋腱前転術は有効か？ …… 280

3章　眼瞼下垂症以外の開瞼障害

CQ15　薬剤服用歴は眼瞼痙攣の分類に有用か？ …… 282
CQ16　眼症状（羞明，乾燥感，異物感）は眼瞼痙攣の診断に有用か？ …… 283
CQ17　眼瞼部の痙攣や瞬目増多は眼瞼痙攣の診断に有用か？ …… 284
CQ18　シャルコー徴候は眼瞼痙攣の診断に有用か？ …… 285
CQ19　眼瞼痙攣に内服治療は有効か？ …… 286
CQ20　眼瞼痙攣にボツリヌス療法は有効か？ …… 287
CQ21　眼瞼痙攣に外科的治療は有効か？ …… 288

第Ⅵ編　乳房再建診療ガイドライン

1章　乳房再建

CQ1　乳房再建術は患者の満足度を上げるか？ …… 295
CQ2　乳房再建術は局所再発の発見を遅らせることはないか？ …… 296
CQ3　乳房再建後の患者は再建しない患者と比べて癌の再発率に差があるか？ …… 298
CQ4　喫煙歴のある患者に乳房再建術は推奨されるか？ …… 299
CQ5　肥満患者に乳房再建術は推奨されるか？ …… 300
CQ6　高齢患者に乳房再建は推奨されるか？ …… 302
CQ7　胸壁への放射線治療歴のある患者に乳房再建術は推奨されるか？ …… 303
CQ8　胸壁への術後照射が予定されている患者に一次再建術は推奨されるか？ …… 305
CQ9　乳癌発生のリスクが高い患者に乳房再建術は推奨されるか？ …… 306
CQ10　乳房温存手術後の一次再建は二次再建より望ましいか？ …… 308
CQ11　NSM/SSM 術後の二期再建は一期再建より望ましいか？ …… 309
CQ12　進行乳癌術後患者の二次再建は一次再建より望ましいか？ …… 310
CQ13　化学療法を伴う患者に一次乳房再建術は推奨されるか？ …… 312
CQ14　放射線照射後に人工物を用いた乳房再建術を行った場合，自家組織による再建術と比べて合併症の発生率に差はあるか？ …… 315
CQ15　両側乳房切除後の一次再建では，シリコン乳房インプラントによる再建が推奨されるか？ …… 316
CQ16　シリコン乳房インプラントによる乳房再建後の患者において，インプラント破損率と被膜拘縮発生率が予想されるか？ …… 318
CQ17　テクスチャードタイプのシリコン乳房インプラントはスムースタイプのインプラトと比較した場合，被膜拘縮の発生率は低くなるのか？ …… 319
CQ18　エキスパンダーおよびシリコン乳房インプラントを大胸筋下に挿入する場合と大胸筋上に挿入する場合で，術後の質感と合併症に差はあるか？ …… 320
CQ19　シリコン乳房インプラントによる乳房再建術にエキスパンダーは有効か？ …… 322
CQ20　乳房全摘術後の患者に対して腹部皮弁は有効か？ …… 323
CQ21　将来出産を希望する女性の乳房再建として腹部皮弁が推奨されるか？ …… 324
CQ22　DIEP flap は遊離 TRAM flap（MS-TRAM flap も含む），有茎 TRAM flap に比べて合併症の点において優れているか？ …… 325
CQ23　腹部手術の既往歴がある患者に対して，腹部皮弁による乳房再建術は可能か？ …… 326
CQ24　広背筋皮弁は有効か？ …… 327
CQ25　広背筋皮弁で再建する場合，胸背神経を切断すべきか？ …… 329
CQ26　乳腺全摘後の患者に対して遊離穿通枝皮弁は有効か？ …… 331
CQ27　遊離皮弁の移植床血管の選択によって手術結果に差が出るか？ …… 332
CQ28　自家脂肪注入法は乳房再建に推奨されるか？ …… 334
CQ29　乳輪乳頭再建は推奨されるか？ …… 335

第Ⅶ編　腋臭症診療ガイドライン

1章　腋臭症

1　病態・検査 …… 341
CQ1　腋臭症の診断に発症時期，家族歴，耳垢型の問診は有用か？ …… 341

CQ2　腋臭症の診断にガーゼテスト法は有用か？…… 342
2　保存的治療法…… 343
CQ3　腋臭症に対して消毒薬含有製剤の外用は有効か？…… 343
CQ4　腋臭症に対して抗生物質含有製剤の外用は有効か？…… 344
CQ5　腋臭症に対して生活指導（食生活，嗜好品，入浴など）は有効か？…… 344
CQ6　腋臭症に対して腋毛処理は有効か？…… 345
CQ7　腋臭症に対して制汗剤やデオドラント製品などは有効か？…… 346
3　外科的治療…… 347
CQ8　外科的治療法の選択適応はあるか？…… 347
CQ9　有毛部皮膚切除法は有効か？…… 348
CQ10　剪除法（皮弁法）は有効か？…… 348
4　その他の治療…… 349
CQ11　超音波吸引機は有効か？…… 349
CQ12　クワドラカット法は有効か？…… 350
CQ13　マイクロ波治療は有効か？…… 351
CQ14　ラジオ波治療は有効か？…… 352

第Ⅷ編　漏斗胸診療ガイドライン

1章　漏斗胸

1　画像診断…… 357
CQ1　漏斗胸の診断に単純X線撮影・CT撮影は有用か？…… 357
2　臨床診断…… 358
CQ2　漏斗胸の発症に遺伝は関与するか？…… 358
CQ3　漏斗胸は呼吸機能・心機能に影響を及ぼすか？…… 359
3　保存的治療…… 360
CQ4　漏斗胸に対して吸引療法は有効か？…… 360
CQ5　漏斗胸に対して胸骨翻転術は有効か？…… 362
CQ6　漏斗胸に対して胸骨挙上術は有効か？…… 363
CQ7　漏斗胸に対してNuss法は有効か？…… 366
CQ8　Nuss法は成人症例にも有効か？…… 367
CQ9　Nuss法のバー装着期間は何年が適切か？…… 369
CQ10　Nuss法バー抜去後，後戻りは起こるか？…… 371
CQ11　Nuss法は患者の満足度を上げるか？…… 372

第Ⅸ編　臍ヘルニア・臍突出症診療ガイドライン

1章　臍ヘルニア・臍突出症

CQ1　臍ヘルニアに対する保存的療法は有効か？…… 379
CQ2　臍ヘルニアの保存的療法は開始時期や継続期間で効果に違いがあるか？…… 380
CQ3　臍ヘルニアの保存的療法の合併症はどのようなものがあるのか？…… 381
CQ4　臍ヘルニアの保存的療法はヘルニア治癒後の臍形態を改善させるのに有効か？…… 382
CQ5　臍ヘルニアの至適手術時期はいつか？…… 382
CQ6　臍ヘルニア形成において皮弁法は有効か？…… 383
CQ7　臍ヘルニア形成術において腹直筋形成は有効か？…… 384
CQ8　臍形成において臍の大きさをコントロールするために臍部周囲皮膚の切除は有効か？…… 385
CQ9　臍形成術の合併症発生の頻度は高いのか？また，どのような合併症があるか？…… 386
CQ10　臍欠損に対する植皮による臍形成術は有効か？…… 387
CQ11　臍欠損に対する皮弁による臍形成術は有効か？…… 388

第Ⅹ編　四肢先天異常診療ガイドライン

1章　多合趾症

1　分類…… 393
CQ1　外観を重視した分類は有用か？…… 393
2　治療方針…… 394
CQ2　切除趾の決定に単純X線検査は有用か？…… 394
3　手術…… 395
CQ3　初回手術は1歳前後が適当か？…… 395
CQ4　植皮を用いず局所皮弁のみの再建は有効か？…… 397
CQ5　骨軸矯正のための骨切り術は有効か？…… 398

2章　母指多指症

1　分類…… 401
CQ6　母指多指症のWassel分類は有用か？…… 401
2　手術…… 402
CQ7　初回手術は6～12カ月が至適時期であるか？…… 402
CQ8　末節骨型の手術法として二分併合法は有効か？…… 403
CQ9　初回手術で骨切り術による指軸変形の修正は必要か？…… 404
CQ10　指軸偏位について腱走行修正術が有効か？…… 406
CQ11　二次修正手術は有効か？…… 407

3章　合指症

1　分類…… 409
CQ12　合指症の分類法において皮膚性合指症・骨性合指症の2分類は有用か？…… 409
2　手術…… 410
CQ13　指間形成の皮弁に四角弁は有効か？…… 410
CQ14　指間形成の皮弁に三角弁は有効か？…… 411
CQ15　合指症の手術に植皮を用いない皮弁法は有効か？…… 412
CQ16　指への植皮の採皮部には足関節内果下部が有効か？…… 414

第XI編　四肢再建診療ガイドライン

1章　手指の再建

CQ1　手指掌側の皮膚欠損に対して植皮する場合に，適切な恵皮部はどこか？ …… 421
CQ2　指尖部欠損に対する人工真皮貼付は，他の保存的療法よりも有効か？ …… 423
CQ3　指尖部欠損に知覚の再建は必要か？ …… 424
CQ4　デグロービング損傷において，微小血管吻合は有効か？ …… 425
CQ5　母指再建において遊離足趾移植は，造母指術や母指化術に比べ有効か？ …… 427
CQ6　手背欠損に対する逆向性皮弁は植皮と比較して有効か？ …… 428

2章　下腿の再建

CQ7　脛骨欠損に血管柄付き骨移植は有効か？ …… 430
CQ8　下腿再建の術前検査として非侵襲性の血流画像診断は有用か？ …… 431
CQ9　下腿再建における遊離皮弁移植術において，血管吻合法や選択する移植床血管により成功率の差があるか？ …… 433
CQ10　下肢遊離皮弁移植術において，術中・術後の抗血栓療法は吻合部血栓の頻度を下げるのに有効か？ …… 434

3章　足部の再建

CQ11　足底荷重部の皮膚軟部組織再建において，足底非荷重部を恵皮部とする再建術式は有効か？ …… 436
CQ12　足底荷重部の再建において知覚再建は必要か？ …… 438
CQ13　足底の広範囲欠損において，遊離皮弁移植術は有効か？ …… 440
CQ14　足背などの腱・骨露出を伴う皮膚潰瘍に対して，人工真皮貼布は有効か？ …… 441

4章　四肢再建一般

CQ15　四肢再建における逆行性皮弁において，静脈還流不全は生じやすいか？ …… 443
CQ16　有茎の遠隔皮弁（皮弁切離を要する）は有効か？ …… 444
CQ17　四肢の皮膚軟部組織欠損に対して，再建前の wound bed preparation として陰圧閉鎖療法は有効か？ …… 446

第XII編　殿部・外陰部再建診療ガイドライン

1章　殿部・会陰部の皮膚欠損

CQ1　殿部・会陰部の皮膚欠損の治療として局所陰圧閉鎖処置は有効か？ …… 453
CQ2　殿部・会陰部の皮膚欠損の再建に植皮術は有効か？ …… 455
CQ3　再建に筋皮弁が有効か？ …… 456
CQ4　再建に有茎皮弁は有効か？ …… 457
CQ5　再建手術術後の排便管理は有効か？ …… 458
CQ6　術後管理に体圧分散マットレスの使用は有効か？ …… 460

2章　陰茎・陰嚢欠損

CQ7　陰茎再建に有茎皮弁は有効か？ …… 462
CQ8　遊離皮弁による陰茎再建は機能的に優れているか？ …… 463
CQ9　陰嚢欠損の再建に皮弁は有効か？ …… 465

3章　腟・女性外性器欠損

CQ10　腟・女性外性器欠損の診断に超音波検査，MRI は有用か？ …… 466
CQ11　腟再建に植皮は有用か？ …… 467
CQ12　腟再建に皮弁は有用か？ …… 468
CQ13　腟の機能的再建には腸管移植は有効か？ …… 470
CQ14　女性外性器に用いる再建材料として，有茎皮弁は有効か？ …… 471

4章　骨盤内死腔

CQ15　骨盤内臓切除術後の創部感染症の予防に皮弁による再建は有効か？ …… 475
CQ16　骨盤内臓切除後の会陰ヘルニアの予防に，皮弁による再建は有効か？ …… 476
CQ17　骨盤内臓切除後の会陰部組織欠損創に，局所陰圧閉鎖療法は有効か？ …… 477
CQ18　骨盤内臓切除後の骨盤部の再建に，筋皮弁は有効か？ …… 478
CQ19　骨盤内臓切除後の骨盤部の再建に，大網は有効か？ …… 481

第XIII編　リンパ浮腫診療ガイドライン

1章　リンパ浮腫

1　診断 …… 488
CQ1　リンパシンチグラフィはリンパ浮腫の評価に有用か？ …… 489
CQ2　インドシアニングリーン蛍光リンパ管造影はリンパ浮腫の評価に有用か？ …… 491
CQ3　バイオインピーダンス法はリンパ浮腫の評価に有用か？ …… 493
CQ4　超音波検査はリンパ浮腫の評価に有用か？ …… 495
CQ5　リンパ浮腫の評価に MRI は有用か？ …… 496
2　外科的治療 …… 498
CQ6　LVA は上肢続発性リンパ浮腫に有効か？ …… 500
CQ7　LVA は下肢続発性リンパ浮腫に有効か？ …… 502
CQ8　リンパ浮腫に対する脂肪吸引は安全で有効か？ 504
CQ9　リンパ節移植はリンパ浮腫に有効か？ …… 506
CQ10　外科的治療と保存的治療の併用は保存的治療単独と比較してリンパ浮腫に有効か？ …… 508

形成外科診療ガイドライン（第２版）について

1. 診療ガイドライン作成の目的と注意点

本ガイドラインは，対象となる患者，患者の家族，医療者（医師，看護師，薬剤師，その他の医療従事者を含む医療チーム）が利用することを目的に作成されている。

本ガイドラインは現在までに得られているエビデンスと形成外科診療の現状に基づくものであり，すべての患者にあてはめられるものではないこと，個別の診療に関して制限や強制を加えるものではないこと，そして今後見直される可能性があることに留意する。本ガイドラインの推奨は診療行為に関する参考資料であり，実際の診療では個々の状況を判断しながら患者や患者の家族と協働して診療を選択する裁量権が医療者には認められる。

なお，形成外科診療の対象となる「血管腫・血管奇形」,「褥瘡」,「熱傷」に関しては，関連する学会が作成している「血管腫・血管奇形・リンパ管奇形診療ガイドライン」,「褥瘡予防・管理ガイドライン」,「熱傷診療ガイドライン」などを参考にしていただきたい。

2. 利益相反

日本形成外科学会倫理審査委員会・利益相反部会において，日本医学会のガイドラインに従い，本診療ガイドライン改訂に関わる委員の利益相反について集約した。

3. 作成資金

本診療ガイドライン作成のための費用はすべて日本形成外科学会，日本創傷外科学会，日本頭蓋顎顔面外科学会が負担した。資金を提供した３学会からは本診療ガイドラインの内容に対する影響や介入はなかった。

4. ガイドライン作成手順

日本形成外科学会，日本創傷外科学会，日本頭蓋顎顔面外科学会の各学会にガイドライン（改訂）委員会を設置して，Clinical Question（CQ）の再検討を行った。

形成外科診療ガイドライン（初版）で採用した文献を基にして，以後に発表された文献について検索を行い参考文献の追加と削除を行った。検索に使用した言語は日本語と英語とした。使用したデータベースは MEDLINE，医学中央雑誌，Cochrane library である。動物実験や基礎研究などの非臨床研究に関する論文は原則として除外し，引用する場合には非臨床研究であることを明示した。各班でガイドライン案を作成して，各学会のガイドライン委員による査読と修正を行い，最終案について日本形成外科学会会員からパブリックコメントを募集した。

5. エビデンスの強さと推奨の強さ

エビデンスの評価と推奨の強さの決定は，「Minds 診療ガイドライン作成の手引 2014」ならびに「Minds 診療ガイドライン作成マニュアル 2017」に準じて行った。抽出された文献を評価し，バイアスリスク，非直接性，非一貫性，不精確，出版バイアスなど加味してエビデンス総体を決定した。本診療ガイドラインのエビデンスの強さは次に表 1 のように定めた。エビデンス総体の評価をもとに，益と害のバランス，患者の価値観や希望，負担，コストや資源の利用などを考慮して推奨の強さを表 2 のように決定した。

表 1　エビデンスの強さについて

A（強い根拠）	：効果の推定値に強く確信がある
B（中程度の根拠）	：効果の推定値に中程度の確信がある
C（弱い根拠）	：効果の推定値に対する確信は限定的である
D（とても弱い根拠）	：効果の推定値がほとんど確信できない

表 2　推奨の強さについて

1	：強く推奨する
2	：弱く推奨する（提案する）
なし	：推奨の強さを決められない

6. 改訂

本診療ガイドラインの内容は，診療状況の進歩と変化を勘案して適宜改訂を行う。

第 I 編

皮膚軟部腫瘍診療ガイドライン

作成にあたって

日本形成外科学会のデータベースによると，2018 年度の形成外科手術総数約 35 万件のうち約 50 %を大分類Ⅲの腫瘍が占めている。大部分は良性腫瘍であるが，悪性腫瘍も約 12,000 件程度治療されており，形成外科医にとって皮膚軟部腫瘍は重要な領域であることに論を俟たない。

本「皮膚軟部腫瘍診療ガイドライン」には，良性腫瘍として上皮系良性腫瘍と非上皮系良性腫瘍を，悪性腫瘍としてメラノーマ（悪性黒色腫），有棘細胞癌，基底細胞癌，乳房外 Paget 病を対象疾患として記載した。今回は初版から 5 年経った改訂版であり，初版のブラッシュアップにくわえて，この 5 年間で生じた皮膚軟部腫瘍診療に関係する変化や発展についても網羅した。

上皮系良性腫瘍では，治療法や治療成績の比較は困難であり今後の研究が必要である。悪性を除外するための診断・手術について少し強調した。非上皮系良性腫瘍では，より臨床に即したガイドライン作成を目的とし診断フローチャート作成を試みた。また疾患としては，滑液包炎を新規追加した。メラノーマは，2 つの大きな変化があった。1 つは分子標的治療薬や免疫チェック阻害薬などの新しい薬物の開発，もう 1 つは海外におけるセンチネルリンパ節転移陽性のメラノーマ症例を対象としたランダム化比較試験（randomized control trial：RCT）においてリンパ節郭清による疾患特異的生存期間の延長効果が示されなかったことである。メラノーマ研究の発展は日進月歩であり，このような情勢に十分に留意し，最新の情報を取り入れつつ改訂を行った。有棘細胞癌では，2018 年より“臨床的に所属リンパ節の腫大が確認されていない長径 2cm を超える有棘細胞癌”のセンチネルリンパ節生検が保険診療となったことは特記すべきことであり，追加した。BCC は，多くの場合皮膚科などを受診し診断が決定した状況で形成外科を受診するため，本改訂版では診断的なことに関しては多く触れていない。経過，臨床症状など診療上重要な事項に関しては，教科書，文献，他のガイドラインなどで十分な知識を有していることを前提として改訂を行った。また手術療法以外に放射線療法，光線力学療法，イミキモドなどの薬剤外用療法，電気凝固，冷凍療法などの有効性も指摘されているため，それらについても Clinical Question（CQ）を設け検討した。乳房外 Paget 病では，術前の mapping biopsy，センチネルリンパ節生検，リンパ節郭清の範囲と方法，術後 Quality of life（QOL）に配慮した切除範囲と再建方法，さらに放射線治療の有効性についても取り上げた。

皮膚軟部腫瘍診療のスペシャリストとして標準的診断・治療を理解し実践するために，すべての医療従事者が本ガイドラインを利用されることを願っている。

2021 年 7 月

日本形成外科学会　皮膚軟部腫瘍診療ガイドライン作成部門
統括責任者

大阪市立大学　形成外科　元村　尚嗣

皮膚軟部腫瘍診療ガイドライン作成部門

統括責任者

元村　尚嗣（大阪市立大学　形成外科）

上皮性良性腫瘍

班　長：桑原　理充（奈良県立医科大学附属病院　形成外科）
班　員：前田　周作（大阪市立大学　形成外科）
縄田　麻友（東邦大学　形成外科学講座）

非上皮性良性腫瘍

班　長：野村　　正（神戸大学　形成外科）
班　員：小室　明人（金沢大学　形成外科）
東　　隆一（防衛医科大学校病院　形成外科）
協力者：北川　敬之（三重大学　皮膚科）
武田玲伊子（神戸大学　形成外科）
北野　大希（神戸大学　形成外科）
丸口　勇人（神戸大学　形成外科）
安武いずみ（防衛医科大学校病院　形成外科）
平山　貴浩（防衛医科大学校病院　形成外科）

メラノーマ（悪性黒色腫）

班　長：村尾　尚規（国家公務員共済組合連合会斗南病院　形成外科）
班　員：佐々木　薫（筑波大学医学医療系　形成外科）
青木　伸峰（Division of Plastic Surgery, Brigham and Women's Hospital）

有棘細胞癌

班　長：藤原　雅雄（浜松労災病院　形成外科）
班　員：永松　将吾（広島大学病院　形成外科）
佐藤　　誠（兵庫県立西宮病院　形成外科）

基底細胞癌・基底細胞上皮腫

班　長：中岡　啓喜（愛媛大学医学部附属病院　形成外科）
班　員：櫻井　　敦（兵庫県加古川医療センター　形成外科）
平田　晶子（東邦大学医療センター大橋病院　形成外科）

乳房外 Paget 病

班　長：安倍　吉郎（徳島大学大学院医歯薬学研究部　形成外科学）
班　員：鍵本慎太郎（横浜市立大学附属市民総合医療センター　形成外科）
小池　智之（横浜市立大学附属市民総合医療センター　形成外科）

【第 1 版】皮膚軟部腫瘍診療ガイドライン作成部門

統括責任者：橋本　一郎（徳島大学　形成外科）

上皮系良性腫瘍

班　長：黒川　正人（熊本赤十字病院　形成外科）
班　員：安倍　吉郎（徳島大学　形成外科）
小澤　俊幸（大阪市立大学　形成外科）
桑原　理充（奈良県立医科大学　形成外科）
神野　千鶴（福井赤十字病院　形成外科）

非上皮系良性腫瘍

班　長：清澤　智晴（防衛医科大学校　形成外科）
班　員：大井　克之（赤穂市民病院　形成外科）
坂村　律生（新潟大学医学部　形成外科）
平　　広之（東海大学八王子病院　形成外科）

メラノーマ（悪性黒色腫）

班　長：堤田　　新（国立がん研究センター中央病院　皮膚腫瘍科）
班　員：横山　明子（亀田総合病院　形成外科）
元村　尚嗣（大阪市立大学　形成外科）
大芦　孝平（北海道大学　形成外科）

有棘細胞癌

班　長：深水　秀一（浜松医科大学　形成外科）
班　員：藤原　雅雄（浜松医科大学　形成外科）
冨田　浩一（静岡市立静岡病院　形成外科）
永松　将吾（県立広島病院　形成外科）
協力者：松下　友樹（浜松医科大学　形成外科）
永田　武士（浜松医科大学　形成外科）
瀧口　徹也（浜松医科大学　形成外科）
金　　大志（浜松医科大学　形成外科）
鈴木　綾乃（浜松医科大学　形成外科）

基底細胞癌

班　長：中岡　啓喜（愛媛大学　形成外科）
班　員：小林　一夫（愛媛県立中央病院　形成外科）
森　　秀樹（愛媛大学医学部附属病院　形成外科）

乳房外パジェット病

班　長：石原　　剛（いしはら皮膚外科クリニック）
班　員：増口　信一（熊本大学　形成再建科）
原田　美穂（熊本大学　形成再建科）
伊方　敏勝（熊本大学　形成再建科）

事 務 局：橋本　一郎（徳島大学　形成外科）
文献検索：日本医学図書館協会

1章　上皮系良性腫瘍（色素性母斑を含む）

はじめに

上皮系良性腫瘍は形成外科診療対象として一般的なものであるが，診断は視診，触診，問診に頼ることが多い。診断，検査において客観的な評価方法はいまだ発展途上と考えられる。しかし，いわゆる黒子や皮膚付属器腫瘍といった，視診のみで良性腫瘍，悪性腫瘍を診断することが難しいと考えられる疾患も存在する。いわゆる黒子と呼ばれる病変には，病理組織学的に母斑細胞母斑以外に Spitz 母斑，dysplastic nevus といった疾患が含まれ，ときに悪性黒色腫との鑑別が必要となる。これらの鑑別にはダーモスコピー検査が有用である。母斑細胞母斑以外が少しでも疑われる場合には，ダーモスコピー検査に慣れた医師に相談することがよいと考えられる。また，表面に角化を有する腫瘍として，尋常性疣贅，脂漏性角化症などの良性腫瘍や日光角化症，Bowen 病，有棘細胞癌といった悪性腫瘍が存在する。典型的な症例では視診にて良性，悪性の鑑別が可能であるが，少しでも迷うような症例では，組織生検による診断を行うことが望ましい。また，ケラトアカントーマも角化を有する良性毛包系腫瘍であるが，有棘細胞癌へ変化するポテンシャルがあり，全切除による病理組織学的評価を行うことが必要である。

上皮系良性腫瘍の治療を行う場合，レーザー治療が優れているとされる疾患も存在するが，一般的に切除，摘出が行われている。上皮系良性腫瘍切除後の欠損を治療する場合，さまざまな身体部位における，数 mm 単位欠損の大きさの違いが治療後の整容性，合併症，患者にとって満足度ともいえる術後評価に違いを生じる。さまざまな部位における数 mm 単位の違いに応じて，先輩医師からの指導，医師個人の経験に基づいて，CO_2 レーザー，凍結療法，電気切除法，切除＋ open treatment，切除＋縫縮，切除＋皮弁形成，切除＋皮膚移植術，tissue expander その他，さまざまな治療方法を提案，実施し，概ね患者の満足を得ているのが現実と考えられる。

症例数の少ない疾患にあたっては，可能な限り個々の症例に最適な治療法を選ぼうとするため，ますます，他の症例との比較が行いにくくなっていると考えられる。それらの結果，どの治療法を勧めるべきかという，症例対照研究，ランダム化比較試験（randomized control trial：RCT）が全世界的に行われていない。今後，症例数が多い一般的な疾患から，これらの検討が求められる。

1 疫学と診断

1）画像診断

CQ

1 超音波検査は有用か？

■推奨

上皮系良性腫瘍の局在や悪性腫瘍との鑑別において超音波検査は有用である可能性がある。しかし腫瘍の確定診断は困難である場合が多く，病理組織学的な検討は必要と思われる。

■推奨の強さと根拠　2C（弱い推奨，弱い根拠）

根拠・解説　上皮系良性腫瘍においては，その形状は悪性のものより整っており，表面高エコーを多く認める。また高エコースポットや嚢胞性部分，隔壁様エコーは悪性腫瘍に多くみられる所見である[1)]。そのため良悪性の鑑別や腫瘍の局在診断には有用である可能性があるが，各疾患特有の所見が乏しく，確定診断には向いていない[2)]。石灰化上皮腫と粉瘤を比較した場合は，補助診断として有用である[3)]。

以上より，超音波検査は補助診断としてはよいが，確定診断には病理組織学的な検討を主とする。

今後の課題　超音波診断装置の改良による解析能力の向上があれば，将来，画像診断の有用性はより高くなる可能性がある。

■参考文献

1）米山昌司，南里和秀，刀稱亀代志，他．皮膚腫瘤性病変における25 MHzプローブ（メカニカルセクタ型）の有用性．超音波検技．34：548-59, 2009
2）Harland CC, Bamber JC, Gusterson BA, et al. High frequency, high resolution B-scan ultrasound in the assessment of skin tumours. Br J Dermatol. 128：525-32, 1993
3）八代浩，太田理会，長谷川義典，他．石灰化上皮腫と粉瘤の超音波検査の比較検討．Skin Surg. 21：85-9, 2012

2）検査

CQ

2 ダーモスコピー検査は有用か？

■推奨

上皮系良性腫瘍および色素性母斑の診断にダーモスコピー検査は概ね有用である。しかし人種や部位によって見え方が異なる場合があり，その診断には熟練を要する。

■推奨の強さと根拠　2C（弱い推奨，弱い根拠）

根拠・解説　皮膚腫瘍表面の色調や構造は，肉眼的な診察だけよりもダーモスコピーを用いた方がより詳細に観察できる。悪性黒色腫の早期発見に寄与するとされる文献は多いが，良性腫瘍の鑑別に関する論文はあまり多くない。Sahin らは，22 例の悪性腫瘍（14 例が悪性黒子，8 例が悪性黒子型悪性黒色腫）と 44 例の良性腫瘍（18 例が脂漏性角化症，26 例が老人性色素斑）について，ダーモスコピーの所見である 27 項目中 14 項目が悪性腫瘍に有意に多く，9 項目が良性腫瘍で有意に多かったため，ダーモスコピー検査は両者の鑑別に有用であったと報告している[1)]。また近年では色調や構造だけでなく，血管構造まで検討した文献もある。Argenziano らはその報告のなかで comma vessels は色素性母斑，hairpin vessels は脂漏性角化症，Crown vessels は脂腺過形成でそれぞれ有意に診断的価値が高かったとしている[2)]。Sakakibara らは日本人の皮膚腫瘍 741 例における血管構造を報告しており，特に Hairpin vessels は他の色素性病変と鑑別できる構造で，100％の特異度をもっており，悪性黒色腫や基底細胞癌（BCC）などの悪性腫瘍との鑑別に有用であったとしている[3)]。Blum らは，粘膜の色素性病変においても良悪性の鑑別に有用であったとしている[4)]。Amirnia らは顔面の BCC と色素性母斑に対しダーモスコピーと病理学的検査の比較を行い，ダーモスコピーの感度・特異度は，BCC では 100％・97％，色素性母斑では 96.4％・97％であった[5)]。

以上より，ダーモスコピーはその手技と診断に熟練する必要があるが，慣れた者が行えば悪性腫瘍との鑑別におおむね有用であると思われる。

今後の課題　ダーモスコピー検査による診断の普及は，現在なお進行中であり，将来はその診断の有用性はさらに高くなる可能性がある。

■参考文献

1) Sahin MT, Oztürkcan S, Ermertcan A, et al. A comparison of dermoscopic features among lentigo senilis/initial seborrheic keratosis, seborrheic keratosis, lentigo maligna and lentigo maligna melanoma on the face. J Dermatol. 31：884-9, 2004
2) Argenziano G, Zalaudek I, Corona R, et al. Vascular structures in skin tumors：a dermoscopy study. Arch Dermatol. 140：1485-9, 2004
3) Sakakibara A, Kamijima M, Shibata S, et al. Dermoscopic evaluation of of vascular structures of various skin tumors in Japanese patients. J Dermatol. 37：316-22, 2010
4) Blum A, Simionescu O, Argenziano G, et al. Dermoscopy of pigmented lesions of the mucosa and the mucocutaneous junction：results of a multicenter study by the International Dermoscopy Society (IDS). Arch Dermatol. 147：1181-7, 2011
5) Amirnia M, Ranjkesh MR, Azimpouran M, et al. Comparative study of dermatoscopic and histopathologic result in facial basal cell cartinoma and melanocytic nevi. Asian Pac J Cancer Prev. 17：425-9, 2016

CQ 3　脂漏性角化症の Leser-Trelat 徴候を認める場合は内臓悪性腫瘍を疑い検査が必要か？

■推奨

多発する脂漏性角化症は必ずしも内臓悪性腫瘍を疑う根拠にはならない。しかし短期間で急速

に発生したものや，若年者の発症は悪性腫瘍を念頭に置き，注意深く経過を観察することが推奨される。

■ 推奨の強さと根拠 2C（弱い推奨，弱い根拠）

根拠・解説 内臓悪性腫瘍に伴って生じる多発性の脂漏性角化症のことをLeser-Trelat徴候と定義されている。Grobらは40歳以上の脂漏性角化症と診断された患者の中で3カ月以内に固形悪性腫瘍が指摘された82人と，同人数の対照群を抽出した症例対照研究を行っているが，脂漏性角化症の数，および大きさにおいて両群で有意な差を認めなかった[1]。またLindelöfらは1,752人の脂漏性角化症患者の症例対照研究において，同症と診断された前後1年以内に癌に罹患した62人を検討している。そのうち6人でLeser-Trelat徴候の基準を満たしたが，明らかに関連性を疑われたのはそのうち1人だけであった。さらに62人の癌に罹患していない脂漏性角化症患者のうち5人がLeser-Trelat徴候の基準を満たしていたと報告している[2]。

このように，Leser-Trelat徴候と内臓悪性腫瘍の関連性は乏しいとする報告がある一方で，個々の症例報告ではその関連性が指摘されている。Holdinessは過去に報告された文献の中から，Leser-Trelat徴候を認め，悪性腫瘍が確認された51例を対象とした症例集積研究を行っている。悪性腫瘍の種類は58.8%が腺癌で40%が胃の腺癌，以下悪性リンパ腫，乳管癌，肺の扁平上皮癌（squamous cell carcinoma：SCC）の順であったと報告しており，さらにそのうち転移を来していたのは29%と高率で，癌の進行と脂漏性角化症の出現に何らかの関連性が推測される[3]。その他，癌の縮小に伴い脂漏性角化症が消失した例[4,5]や，尿中のEGF（epidermal growth factor）値が上昇していた例[6]，潜在的な腎癌を発見された例[7]や結腸直腸癌を発見された例[8]などが報告されている。

また一般的に脂漏性角化症と癌の罹患は高齢者に多く，両者の混在が病的な意義をもつかどうかについては議論があるが，20歳代の若年者に多発した脂漏性角化症と骨原性肉腫を認めた症例も報告されている[9]。

以上のことから，多発する脂漏性角化症は必ずしも内臓悪性腫瘍を疑う根拠にはならないが，短期間で急速に発生したものや，若年者の発症は内臓悪性腫瘍を念頭に置き，注意深く経過観察することが推奨される。

今後の課題 本邦においても，症例対照研究の検討が必要である。

■ 参考文献

1) Grob JJ, Rava MC, Gouvernet J, et al. The relation between seborrheic keratoses and malignant solid tumours. A case-control study. Acta Derm Venereol. 71：166-9, 1991
2) Lindelöf B, Sigurgeirsson B, Melander S. Seborrheic keratoses and cancer. J Am Acad Dermatol. 26：947-50, 1992
3) Holdiness MR. The sign of Leser-Trélat. Int J Dermatol. 25：564-72, 1986
4) Heaphy MR Jr, Millns JL, Schroeter AL. The sign of Leser-Trélat in a case of adenocarcinoma of the lung. J Am Acad Dermatol. 43：386-90, 2000
5) Li JH, Guo H, Li B, et al. Leser-Trelat sign with primary hepatic carcinoma. Indian J Dermatol Venereol Leprol. 81：320-1, 2015
6) Kameya S, Noda A, Isobe E, et al. The sign of Leser-Trélat associated with carcinoma of the stomach. Am J Gastroenterol. 83：664-6, 1988

7) Vielhauer V, Herzinger T, Korting HC. The sign of Leser-Trélat：a paraneoplastic cutaneous syndrome that facilitates early diagnosis of occult cancer. Eur J Med Res. 5：512-6, 2000
8) Chakradeo K, Narsinghupura K, Ekladious A. Sign of Leser-Trelat. BMJ Case Rep. 2016：bcr2016215316, 2016
9) Barron LA, Prendiville JS. The sign of Leser-Trélat in a young woman with osteogenic sarcoma. J Am Acad Dermatol. 26：344-7, 1992

3) 疫学

CQ

4　紫外線防御により発生を抑制できるか？

■ 推奨

紫外線防御により上皮系良性腫瘍の中でも色素性母斑や脂漏性角化症の発生は抑制できる可能性は高い。しかし紫外線曝露による皮膚への影響は，地域やスキンタイプによって異なるため，必ずしも効果があるとは言い切れない。

■ 推奨の強さと根拠　2C（弱い推奨，弱い根拠）

根拠・解説　紫外線を浴びた皮膚には脂漏性角化症や日光角化症が発生しやすいことが指摘されている。脂漏性角化症は紫外線曝露部の角化細胞が，繰り返される日焼けのために紫外線による遺伝子損傷を正しく修復できない状態が重なり，その結果角化細胞の増殖に異常が生じて発症すると考えられている[1)]。また，紫外線 UVB の曝露により EDN-1 の分泌が亢進し，老人性疣贅や皮膚の色素沈着増強が生じるとの報告がある[2)]。特に小児では細胞分裂が盛んで遺伝子の変異が生じやすいと考えられており，小児期からの紫外線防御対策が重要と考えられる[3)]。

Kavak らは 148 人のトラック運転手の日光曝露側と非曝露側を比較検討し，日光曝露側の顔と耳でそれぞれ脂漏性角化症と日光黒子が有意に増加していると報告している[4)]。ドイツに住む 1,232 人の小児を 3 年間追跡したコホート研究では，日常の活動性や夏の休暇中の旅行先などを加味した結果，紫外線曝露量と色素性母斑の発生について関連を認めるとしている。ただしこの報告では 98.5％がドイツ人であり，ある特定のスキンタイプをもった者が色素性母斑の発生を有意に多く認めている[5)]。またオーストラリアに住む 652 人の小児を 3 年間追跡したコホート研究では，期間中に 2 個以上の色素性母斑の発生を認めた 307 人は，1 個以下であった 345 人に比べて，夏場の紫外線曝露時間が有意に長く，曝露機会が有意に多かったと報告している。さらに 2 個以上の色素性母斑を認めたグループでは，サンスクリーン剤を使用している割合が 1 個以下のグループに比べて有意に低かったとし，これらのことから紫外線曝露と色素性母斑の発生には明確な因果関係を認めると述べている[6)]。

コホート研究を行った 2 つの文献は対象数も多く信頼性は高いと思われるが，いずれもドイツとオーストラリアという似たスキンタイプをもつ民族を対象としており，スキンタイプの異なるその他の民族に関しては違う結果が出る可能性も考えられる。

今後の課題　欧米では研究対象症例数が多いが，人種が異なるため参考とはならない，本邦において

も大規模な多施設共同コホート研究が望まれる。

■参考文献

1) 吉川周佐．皮膚の老化と腫瘍性病変―良性腫瘍．Biotherapy. 24：227-31, 2010
2) 芋川玄爾．表皮色素異常症におけるパラクリンサイトカイン相互作用メカニズム（第1章）表皮細胞由来のサイトカインが原因する表皮色素沈着の発症メカニズム UVB/UVA 色素沈着，老人性色素斑，老人性疣贅．Aesthe Derma. 25：303-23, 2015
3) 市橋正光．老化の基礎 皮膚の老化，光老化．老年消病．18：123-8, 2007
4) Kavak A, Parlak AH, Yesildal N, et al. Preliminary study among truck drivers in Turkey：effects of ultraviolet light on some skin entities. J Dermatol. 35：146-50, 2008
5) Bauer J, Büttner P, Wiecker TS, et al. Risk factors of incident melanocytic nevi：a longitudinal study in a cohort of 1,232 young German children. Int J Cancer. 115：121-6, 2005
6) Harrison SL, Buettner PG, MacLennan R. The North Queensland "sun-safe clothing" study：design and baseline results of a randomized trial to determine the effectiveness of sun-protective clothing in preventing melanocytic nevi. Am J Epidemiol. 161：536-45, 2005

2 治療

1）表皮嚢腫

CQ 5

表皮嚢腫（粉瘤）に対して，どのような治療法が有効か？

■推奨

2cm 以下の粉瘤に対しては通常の切開法による摘出もしくは，パンチ（punch）による小切開からの嚢腫壁摘出が推奨される。2cm 以上のものに対しては，通常の切開法が推奨される。

■推奨の強さと根拠　2C（弱い推奨，弱い根拠）

根拠・解説　粉瘤の治療は嚢腫壁を残さずに摘出することが根治につながり，通常の切開法による摘出が有効であることは議論の余地はない。整容面を考慮して摘出の際の瘢痕を最小限にするために，パンチを使用した切開からの嚢腫壁摘出が試みられている[1, 2]。60 人の粉瘤の患者を，ランダムに通常の切開法による摘出群とパンチを使用した切開からの嚢腫壁摘出群に分けて，瘢痕の長さ，手術時間，再発率が比較検討されている[1]。結果 2cm 以下の粉瘤に関しては，パンチを使用した群が瘢痕の長さおよび手術時間は有意に短く，再発率には有意差を認めなかった。2cm 以上の粉瘤に関しては，再発率に有意差は認めなかったが，手術時間はパンチを使用した群が有意に長かったと報告されている。よって，2cm より大きいものは通常の切開法による摘出が推奨される。

今後の課題　RCT による研究が存在するものの，外国論文 1 論文のみであり，本邦での検討が必要である。

■参考文献

1) Lee HE, Yang CH, Chen CH, et al. Comparison of the surgical outcomes of punch incision and elliptical excision in treating epidermal inclusion cysts：a prospective, randomized study. Dermatol Surg. 32：520-5, 2006
2) Yang HJ, Yang KC. A new method for facial epidermoid cyst removal with minimal incision. J Eur Acad Dermatol Venereol. 23：887-90, 2009

CQ

6　眼窩上外側部の類皮嚢腫（皮様嚢腫）に対する摘出において，どのようなアプローチが有効か？

■推奨

アプローチの選択肢としては，主に，直上切開，上眼瞼切開（重瞼切開）があるが，整容的には上眼瞼切開が優れているとされる。内視鏡的摘出が行えるのであれば，有毛部切開も推奨される。

■推奨の強さと根拠　2C（弱い推奨，弱い根拠）

根拠・解説　眼窩上外側部の類皮嚢腫（皮様嚢腫）に対する治療法は，手術による摘出以外の報告はほとんどない。摘出方法として，皮膚切開による瘢痕を最小限にするためにさまざまな工夫がなされている。アプローチは，直上切開[1]，上眼瞼切開[2, 3]が挙げられる。両者を比較して上眼瞼切開が整容的に優れていたとの報告がある[4]。内視鏡的摘出*が行えるのであれば，有毛部切開も選択肢となる[5-7]。

＊：保険適用外

今後の課題　上眼瞼切開の有効性については欧米での報告によるものであり，重瞼線が明瞭でない（いわゆる一重瞼の）症例の多い東アジア系人種における検討が必要である。

■参考文献

1) Gur E, Drielsma R, Thomson HG. Angular dermoid cysts in the endoscopic era：retrospective analysis of aesthetic results using the direct, classic method. Plast Reconstr Surg. 113：1324-9, 2004
2) Nelson KE, Mishra A, Duncan C. Upper blepharoplasty approach to frontozygomatic dermoid cysts. J Craniofac Surg. 22：e41-4, 2011
3) Hachach-Haram N, Benyon S, Shanmugarajah K, et al. Back to basics：a case series of angular dermoid cyst excision. J Plast Reconstr Aesthet Surg. 66：57-60, 2013
4) Cozzi DA, Mele E, d'Ambrosio G, et al. The eyelid crease approach to angular dermoid cysts in pediatric general surgery. J Pediatr Surg. 43：1502-6, 2008
5) Guerrissi JO. Endoscopic excision of frontozygomatic dermoid cysts. J Craniofac Surg. 15：618-22, 2004
6) Im JT, Park BY, Lim SY, et al. Endoscopic excision of benign facial tumors：a decade of experience with 152 patients. Ann Plast Surg. 72：556-9, 2014
7) Lopez M, Vermersch S, Varlet F. Endoscopic excision of forehead and eyebrow benign tumors in children. J Laparoendosc Adv Surg Tech. 26：226-30, 2016

CQ

7 表皮母斑に対して，レーザー治療は切除手術よりも有効か？

■ 推奨

レーザー治療が勧められる。CO_2 レーザーが推奨されるが，Er：YAG レーザーも選択肢となる。

■ 推奨の強さと根拠　2C（弱い推奨，弱い根拠）

根拠・解説　表皮母斑は，本邦では疣状母斑，列序性母斑，炎症性線状疣贅状母斑に分類される。小病変や特殊部位の病変については切除が考慮される[1,2]が，広範囲の場合は削皮術[3]などが行われてきた。近年はレーザー治療の報告が増えてきている。CO_2 レーザー*の有用性の報告が多く，整容的な満足度も高い[4,5]。Osman らは RCT により CO_2 レーザー*と Er：YAG レーザー*の有効性を比較検討し，治療反応性，副作用，患者満足度は同等であると述べている[6]。しかし，炎症性線状疣贅状母斑は範囲が広くまた境界も不明瞭の場合が多いため，さまざまな治療が試みられているが有効性が確立した治療はなく，CO_2 レーザー*の効果も限定的であり再発率が高い[5]。

＊：保険適用外

今後の課題　レーザー治療については最適なモダリティ，照射条件の検討が望まれる。

■ 参考文献

1) Tesi D, Ficarra G. Oral linear epidermal nevus：a review of the literature and report of two new cases. Head Neck Pathol. 4：139-43, 2010
2) Ozçelik D, Parlak AH, Oztürk A, et al. Unilateral linear verrucous epidermal nevus of the face and the oral mucosa. Plast Reconstr Surg. 115：17e-9e, 2005
3) Askar I, Aytekin S. Linear verrucous epidermal nevus with cutaneous horn. J Eur Acad Dermatol Venereol. 17：353-5, 2003
4) Michel JL, Has C, Has V. Resurfacing CO2 laser treatment of linear verrucous epidermal nevus. Eur J Dermatol. 11：436-9, 2001
5) Alonso-Castro L, Boixeda P, Reig I, et al. Carbon dioxide laser treatment of epidermal nevi：response and long-term follow-up. Actas Dermosifiliogr. 103：910-8, 2012
6) Osman MAR, Kassab AN. Carbon dioxide laser versus erbium：YAG laser in treatment of epidermal verrucous nevus：a comparative randomized clinical study. J Dermatolog Treat. 28：452-7, 2017

CQ

8　石灰化上皮腫に対して，手術による摘出が推奨されるか？

■ 推奨

手術以外の治療法の報告はなく，手術による摘出が推奨される。

■ 推奨の強さと根拠　2D（弱い推奨，とても弱い根拠）

根拠・解説　石灰化上皮腫に対する治療方法で，手術による摘出以外の報告はない[1, 2]。Schwarz らのシステマティックレビューによると，摘出後の再発率は 0～4％と低く，手術が最適な治療法であるとされている[3]。小児の頭頸部石灰化上皮腫については正診率が 43％と高くないため，正確な診断が重要となる[3]。

今後の課題　今後は顔面に発生する場合での整容面を考慮した摘出方法などについても検討すべきである。

■ 参考文献

1) Thomas RW, Perkins JA, Ruegemer JL, et al. Surgical excision of pilomatrixoma of the head and neck：a retrospective review of 26 cases. Ear Nose Throat J. 78：541, 544-6, 548, 1999
2) Lan MY, Lan MC, Ho CY, et al. Pilomatricoma of the head and neck：a retrospective review of 179 cases. Arch Otolaryngol Head Neck Surg. 129：1327-30, 2003
3) Schwarz Y, Pitaro J, Waissbluth S, et al. Review of pediatric head and neck pilomatrixoma. Int J Pediatr Otorhinolaryngol. 85：148-53, 2016

CQ

9　脂腺母斑に対して，手術による切除が推奨されるか？

■ 推奨

整容面に配慮しさまざまな治療方法が試みられているが，術式選択に関するエビデンスはない。悪性転化が起こるリスクがあるため，切除し組織診断することが一番確実な治療である。予防的切除については時期，整容性なども含め患者家族との話し合いが重要である。

■ 推奨の強さと根拠　2C（弱い推奨，弱い根拠）

根拠・解説　脂腺母斑の予後は，将来的に良悪性の腫瘍転化を含め多岐にわたっている。脂腺母斑はさまざまな要素を有する皮膚過誤腫であり，正常な毛包は存在しない。脂腺母斑の成長が多岐にわたるのは，発生学的に毛包脂腺アポクリンユニットであるからである[1]。脂腺母斑は良悪性も含めさまざまな腫瘍転化が起こるため，一般的には小児期の切除が推奨されている。しかし，小児期の悪性転化はまれであり，良性腫瘍発生も 1.7％のみである。40 歳以上での腫瘍発生がほとんどで，小児期の

予防切除効果には疑問がある。十分な経過観察を行い，腫瘍転化を見極めることで十分と思われるとの報告もある[2)]。一方，小児期の悪性転化の報告も少数ではあるが認められており，良性であっても将来悪性の可能性があるため，どの年齢においても早期切除を推奨する。特に結節や非典型的な像を有したものは小児期にかかわらず切除すべきであるとの報告もある[3)]。将来の悪性転化の可能性を考慮し早期切除も考えられるが，小児期での悪性転化のリスクは低く，外来にて経過観察を行うことが重要であり，切除時期は家族との話し合いが必要である。

一般的に，悪性転化の可能性がある腫瘍については，患者，家族は早期の予防的切除を希望することが多い。photodynamic therapy（PDT：光線化学療法）*[4)] など切除以外の方法も報告されているが，切除が最も確実な治療である[5)]。切除後の再建に関しては，単純縫縮が不可能な場合は，皮弁や組織拡張器を使用することが一般的である。手術時期に関しては，比較研究などは乏しく，具体的にエビデンスを言及するものは認めていない。

＊：保険適用外

今後の課題 すべての論文においてエビデンスレベルが低い。したがって，治療時期および治療方法に関して，今後のさらなる検討が望まれる。

■参考文献

1) Simi CM, Rajalakshmi T, Correa M. Clinicopathologic analysis of 21 cases of nevus sebaceous：a retrospective study. Indian J Dermatol Venereol Leprol. 74：625-7, 2008
2) Cribier B, Scrivener Y, Grosshans E. Tumors arising in nevus sebaceous：a study of 596 cases. J Am Acad Dermatol. 42：263-8, 2000
3) Hidvegi NC, Kangesu L, Wolfe KQ. Squamous cell carcinoma complicating naevus sebaceous of Jadassohn in a child. Br J Plast Surg. 56：50-2, 2003
4) In SI, Lee JY, Kim YC. Topical photodynamic therapy for nevus sebaceous on the face. Eur J Dermatol. 20：590-2, 2010
5) Moody MN, Landau JM, Goldberg LH. Nevus sebaceous revisited. Pediatr Dermatol. 29：15-23, 2012

CQ 10 顔面の汗管腫に対して，レーザー治療は切除手術より有効か？

■推奨

CO_2 レーザーによる治療が推奨される。Er：YAG レーザーおよび電気凝固も選択肢である。

■推奨の強さと根拠 2C（弱い推奨，弱い根拠）

根拠・解説 汗管腫は表皮内エクリン管から発生した良性の付属器腫瘍であり，女性に多いが直接的なホルモンとの関係は示唆されていない。女性の顔面に多発することからも，整容的に満足のいく結果を示さなければならない[1)]。切除も含めたさまざまな方法が試みられてきたが，Williams らのシステマティックレビューによると CO_2 レーザー*による治療が最も適切とされ[2)]，電気凝固

（electrocoagulation）も選択肢となる[2,3]。近年はEr：YAGレーザー*による有効性も報告されてきている[4,5]。

＊：保険適用外

今後の課題　レーザー治療については最適なモダリティ，照射条件の検討が望まれる。

■参考文献

1) Lee JH, Chang JY, Lee KH. Syringoma：a clinicopathologic and immunohistologic study and results of treatment. Yonsei Med J. 48：35-40, 2007
2) Williams K, Shinkai K. Evaluation and management of the patient with multiple syringomas：a systematic review of the literature. J Am Acad Dermatol. 74：1234-40, 2016
3) Al Aradi IK. Periorbital syringoma：a pilot study of the efficacy of low-voltage electrocoagulation. Dermatol Surg. 32：1244-50, 2006
4) Kitano Y. Erbium YAG laser treatment of periorbital syringomas by using the multiple ovoid-shape ablation method. J Cosmet Laser Ther. 18：280-5, 2016
5) Kim JY, Lee JW, Chung KY. Periorbital syringomas treated with an externally used 1,444 nm neodymium-doped yttrium aluminum garnet laser. Dermatol Surg. 43：381-8, 2017

CQ 11　いわゆる黒子に対して，何らかの外科的治療を行う場合，どのような治療法が推奨されるか？

■**推奨**

術後の整容性に関して推奨される外科的治療法はない。少しでも悪性腫瘍が疑われる場合は，切除が推奨される。

■**推奨の強さと根拠**　2C（弱い推奨，弱い根拠）

根拠・解説　一般臨床において，いわゆる黒子と呼ばれる病変には，組織学的に母斑細胞母斑の通常型として良性の境界母斑，真皮内母斑，複合母斑，特殊型としてSpitz母斑，dysplastic nevus，Clark母斑などが含まれている。特にSpitz母斑，dysplastic nevus，Clark母斑は悪性黒色腫との鑑別が重要である。American Academy of Dermatologyの1992年ガイドラインに基づいて，いわゆる黒子に対して，少しでも悪性腫瘍が疑われる場合は，切除が推奨される[1-3]。ダーモスコピー検査が一般的になる前の報告において，臨床的に良性の黒子と診断された1,946標本のうち病理組織検査では2.3%に悪性腫瘍が指摘されている[4]。術後の瘢痕が目立つ度合いについて検討したエビデンスレベルの高い論文はない。米，英ではShave biopsyも適切であるとされる[1,3,5]が本邦での報告はほとんどない。dysplastic nevusまたはClark母斑とする組織型の確定後，Reshaveと全層切除との腫瘍の完全切除率を比較したところReshave 76.2%，切除87.5%と切除の方が優れているとされる[6]。外科的治療として単純縫合法のほかに，くりぬき法，open treatment，CO_2レーザー，電気焼灼術等も術後瘢痕の面ではよい結果が得られるというエキスパートオピニオンがあるが，予想される組織型，各術式の適応とする部位，病変の大きさに一定の見解はない[3,5,7,8]。

今後の課題 治療法に関しては，今後の RCT が必要と考えられる。

■参考文献

1) Drake LA, Ceilley RI, Cornelison RL, et al. Guidelines of care for nevi I (nevocellular nevi and seborrheic keratoses). Committee on Guidelines of Care. Task Force on Nevocellular Nevi. J Am Acad Dermatol. 26：629-31, 1992
2) 深水秀一．母斑細胞母斑・青色母斑．形成外科．53（増刊）：S22, 2010
3) Sardana K, Chakravarty P, Goel K. Optimal management of common acquired melanocytic nevi (moles)：current perspectives. Clin Cosmet Investig Dermatol. 7：89-103, 2014
4) Reeck MC, Chuang TY, Eads TJ, et al. The diagnostic yield in submitting nevi for histologic examination. J Am Acad Dermatol. 40：567-71, 1999
5) Fisher M, Vines HH, Hasora P. Clinical inquiries. Which technique for removing nevi is least scarring? J Fam Pract. 56：743-4, 2007
6) Jeon H, Wang YJ, Smart C. What is the best method for removing biopsy-proven atypical nevi? A comparison of margin clearance rates between reshave and full-thickness surgical excisions. Dermatol Surg. 41：1020-3, 2015
7) 朴修三．【母斑の診断と標準的治療】母斑細胞母斑の診断と治療．形成外科．53：737-46, 2010
8) 田村敦志．【日常診療におけるほくろ取扱い指針】ほくろの治療指針 外科療法の実際．Derma. 117：58-65, 2006

CQ

12 先天性色素性母斑に対する外科的治療方法に関して，選択基準はあるか？

CQ 12-a 先天性色素性母斑の切除範囲に基準はあるか？

■推奨

先天性色素性母斑の切除範囲（切除ライン，深さなど）に対しての基準は明確でない。

■推奨の強さと根拠 2D（弱い推奨，とても弱い根拠）

根拠・解説 色素性母斑は個体発生において神経堤起源のメラノブラスト，メラノサイトの移動，異常増殖に関連していると考えられている。メラノブラストの異常増殖が早期に起こるほど，より広範囲に皮膚より深い組織にも母斑細胞がみられるのではないかという意見がある[1)]。中枢神経症状，病変を伴うものは神経皮膚黒色症として知られている。

前向きコホート研究において，神経皮膚黒色症における悪性黒色腫の発生頻度の方が皮膚を主とした病変より高いとされている[2, 3)]。先天性色素性母斑の大きさに関して巨大色素性母斑とする基準は径 20 cm 以上，100 cm^2 以上または体表面積の 2%以上など数種類の基準が提案されている[4)]。現在，大人に投影した径 20 cm 以上という基準がよく用いられている。しかし，近年，サテライト病変も含めた複数病変をもつものの方が，悪性黒色腫発生リスクが高いとされ，総面積での比較も推奨されている[3, 5)]。巨大色素性母斑患者の悪性黒色腫発生率について，以前はかなり高いと考えられていたが近年は 0.7%から約 4%とされる[2-4, 6)]。20 cm 以下の中型および小型の先天性色素性母斑における悪性黒色腫発生リスクはさらに少ないとされている。中型および小型の先天性色素性母斑に対して

は，悪性化の予防というより，精神的な負担軽減，整容的な観点からの治療の選択を考えるべきである[4,7]とされる。治療法として，母斑の病理，大きさ，部位，形，年齢などによって単純縫縮，分割切除，組織拡張器により皮膚を伸展させた後の皮膚縫縮，植皮術，キュレッテージ，Dermabrasion，レーザー治療，凍結療法などさまざまな治療法が選択されうる[4,7,8]。切除術以外の方法（キュレッテージ，Dermabrasion，レーザー治療，凍結療法など）は母斑細胞数を減少させる方法であり，効果の予測が難しく，治療部に母斑細胞が残存する。切除は他の母斑数を減少させる治療法より確実に母斑数を減らすことができるが，より効果的に悪性黒色腫を生じるリスクを減ずることができるといったエビデンスはないと考えられている[4,6,7]，

また手術的治療が奏効しないと予想される場合，厳重な経過観察や，何らかの形態変化が出現した部分を中心に切除するといった意見も示されている[4,6]。以上より，先天性色素性母斑に対する治療指針が明確でないため，切除範囲に関しても明確な基準があるとはいえない。

今後の課題　本邦での先天性色素性母斑における悪性腫瘍発生率を集積する必要がある。

■参考文献

1) Saida T. Histogenesis of congenital and acquired melanocytic nevi：a unifying concept. Am J Dermatopathol. 28：377- 9, 2006
2) Elisabeth Wramp M, Langenbruch A, Augustin M, et al. Clinical course, treatment modalities, and quality of life in patients with congenital melanocytic nevi - data from the German CMN registry. J Dtsch Dermatol Ges. 15：159-67, 2017
3) Kinsler VA, O'Hare P, Bulstrode N, et al. Melanoma in congenital melanocytic naevi. Br J Dermatol. 176：1131-43, 2017
4) Alikhan A, Ibrahimi OA, Eisen DB. Congenital melanocytic nevi：where are we now? Part I. Clinical presentation, epidemiology, pathogenesis, histology, malignant transformation, and neurocutaneous melanosis. J Am Acad Dermatol. 67：495. e1-17, 2012
5) Turkmen A, Isik D, Bekerecioglu M. Comparison of classification systems for congenital melanocytic nevi. Dermatol Surg. 36：1554-62, 2010
6) Arad E, Zuker RM. The shifting paradigm in the management of giant congenital melanocytic nevi：review and clinical applications. Plast Reconstr Surg. 133：367-76, 2014
7) Ibrahimi OA, Alikhan A, Eisen DB. Congenital melanocytic nevi：where are we now? Part II. Treatment options and approach to treatment. J Am Acad Dermatol. 67：515.e1-13, 2012
8) 阿部菜穂，渡邊彰二．【小児の頭頸部メラニン系あざ治療のストラテジー】総論．PEPARS. 102：1-12, 2015

CQ 12-b　先天性色素性母斑に対する皮膚削皮術（キュレッテージ）は有効か？

■推奨
キュレッテージで整容面の有効性を認めるものの，瘢痕（肥厚性瘢痕を含む）形成や再発の危険性がある。キュレッテージで母斑細胞を完全に除去することは困難である。

■推奨の強さと根拠　なし・D（行うよう勧めるだけの根拠が明確でない）

根拠・解説　巨大先天性母斑細胞性母斑の真皮網状層の上方にある cleavaged plane は，生後数週間は，物理的な力で剥がれやすい性質があり，1987 年に Moss が初めて巨大先天性母斑細胞性母斑に

対するキュレッテージ法を提唱した[1]。その報告の合併症の頻度は，肥厚性瘢痕が30%，再発が40%であった。原法は植皮しないため，術後出血のみならず，整容面の合併症である色素脱失，瘢痕形成は必発である。1998年のCasanovaらの報告でも9症例全員に色調の残存と瘢痕を認めている。手術回数は1〜3回で，複数回治療を行った患児において，早期に手術を行った方が整容的結果がよかったと報告している[2]。真皮毛包周囲に母斑細胞がみられるものは，術後の再発が著しく，皮膚移植または，組織拡張術を行う方がよいとされる[3]。2005年Whangらは韓国人を対象とした，キュレッテージ単独治療と，培養表皮移植の併用療法の比較検討において，培養表皮移植併用群はキュレッテージ単独治療よりも上皮化が早く，肥厚性瘢痕形成が少なかったと報告した[4]。本邦において2016年12月から自家培養表皮「ジェイス®」を用いた治療が体表面積の5%以上の病変の場合に保険適用とされている[5]。

今後の課題 ①年齢や部位，大きさを含めた適応基準，②色素脱失と瘢痕形成が必発であるため，その予防法，③悪性化も含めた長期経過観察等の検討が必要である。

■参考文献

1) Moss AL. Congenital “giant” naevus：a preliminary report of a new surgical approach. Br J Plast Surg. 40：410-9, 1987
2) Casanova D, Bardot J, Andrac-Meyer L, et al. Early curettage of giant congenital naevi in children. Br J Dermatol. 138：341-5, 1998
3) Kishi K, Matsuda N, Kubota Y, et al. Rapid, severe repigmentation of congenital melanocytic naevi after curettage and dermabrasion：histological features. Br J Dermatol. 156：1251-7, 2007
4) Whang KK, Kim MJ, Song WK, et al. Comparative treatment of giant congenital melanocytic nevi with curettage or Er：YAG laser ablation alone versus with cultured epithelial autografts. Dermatol Surg. 31：1660-7, 2005
5) 井家益和.【実り始めた再生医療・遺伝子治療】再生医療 表皮幹細胞（自家培養皮膚）を用いた重症熱傷・巨大色素性母斑の治療．小児内科．49：959-63, 2017

CQ 12-c 先天性色素性母斑に対して切除植皮術を選択する基準はあるか？

■推奨

先天性色素性母斑に対して切除植皮を選択する明確な基準はないが，植皮が整容，機能上好ましいとされる眼瞼，耳介，手背部，足背部などでは，切除植皮術が選択される。

巨大先天性色素性母斑に対して，切除および自家培養真皮移植＋自家培養表皮移植，人工皮膚移植などが使用されることもある。

■推奨の強さと根拠 2C（弱い推奨，弱い根拠）

根拠・解説 先天性色素性母斑に対する切除再建方法としては，単純縫縮，分割切除，切除後の組織拡張器による拡張した皮弁による再建，切除植皮術などが用いられている。Bauerら[1,2]やGosainら[3]，Warnerら[4]の20〜25年の治療経験の概説によれば，1980年代までは切除＋植皮，分割切除などが中心に行われていたが，1990年代以降は外観および機能的観点から組織拡張器を用いた拡張した皮弁が用いられるようになってきている。植皮術後の欠点として一般的に生着不良，色素沈着，

収縮などを認める。しかし，眼瞼部，耳介部，手背部，足背部などにおいては[5, 6]植皮が整容上および機能上好ましいとされる。また組織拡張器を使用した場合には，組織拡張した皮弁からの全層植皮が使用されることもあり，ドナー部の犠牲をできるだけ少なくする配慮がなされている。また，巨大先天性色素性母斑の切除に対する再建の場合，皮膚採皮部が限られていることから，ドナー部の犠牲を少なくする目的で母斑から採取した自家培養真皮移植＋自家培養表皮移植を行ったり[7]，人工皮膚移植を行ったりする方法[4, 8]も報告されている。本邦において 2016 年 12 月から自家培養表皮「ジェイス®」を用いた治療が体表面積の 5%以上の病変の場合に保険適用とされている[9]。

今後の課題　巨大先天性色素性母斑の場合，症例数が少ないと考えられ，まだ長期観察を含めた症例集積研究の継続が必要と考えられる。

植皮術による再建の効果，整容的改善度，合併症について Tissue Expander 法と対比した症例対照研究が望まれる。

■参考文献

1) Bauer BS, Corcoran J. Treatment of large and giant nevi. Clin Plastic Surg. 32：11-8, 2005
2) Bauer BS, Vicari FA. An approach to excision of congenital giant pigmented nevi in infancy and early childhood. Plast Reconst Surg. 82：1012-21, 1988
3) Gosain AK, Santoro TD, Larson DL, et al. Giant congenital nevi：a 20-year experience and an algorithm for their management. Plast Reconst Surg. 108：622-36, 2001
4) Warner PM, Yakuboff KP, Kagan RJ, et al. An 18-year experience in the management of congenital nevomelanocytic nevi. Ann Plast Surg. 60：283-7, 2008
5) Leshem D, Gur E, Melik B, et al. Treatment of congenital facial nevi. J Craniofac Surg. 16：897-903, 2005
6) Kryger ZB, Bauer BS. Surgical management of large and giant congenital pigmented nevi of the lower extremity. Plast Reconst Surg. 121：1674-84, 2008
7) Kobayashi S, Kubo K, Matsui H, et al. Skin regeneration for giant pigmented nevus using autologous cultured dermal substitutes and epidermis separated from nevus skin. Ann Plast Surg. 56：176-81, 2006
8) Earie SA, Marshall DM. Management of giant congenital nevi with artificial skin substitutes in children. J Craniofac Surg. 16：904-7, 2005
9) 井家益和．【実り始めた再生医療・遺伝子治療】再生医療 表皮幹細胞（自家培養皮膚）を用いた重症熱傷・巨大色素性母斑の治療．小児内科．49：959-63, 2017

CQ 12-d　先天性色素性母斑に対して Tissue Expander 法を併用した切除術を選択する基準はあるか？

■推奨

先天性色素性母斑に対しての Tissue Expander 法は部位により個々の症例に応じて適宜選択される。

■推奨の強さと根拠　2C（弱い推奨，弱い根拠）

根拠・解説　先天性色素性母斑に対して Tissue Expander 法を用いた再建に関しては，多くの記述研究ならびにエキスパートオピニオンがあるが，治療法に対しての比較研究はない。Bauer らは，巨大ないし大型の先天性色素性母斑に対しては，①3 年以内の早期治療，②乳幼児期における皮膚の弾

力性の高さと創傷治癒力の高さ，③外科治療への耐用性，④家族や患者の心理的側面より早期治療が望まれるとし，3歳までに可能な限り母斑切除を行った方がよいと述べ，母斑の部位や大きさに応じて組織拡張器を使用する考え方を述べている[1)]。Gosain ら[2)] や Warner ら[3)] も同様の意見を述べている。ただし，組織拡張器を使用する基準に関しては明らかではなく，具体的な記述としては3回の分割切除（連続縫縮）で切除が難しい場合には組織拡張器などを用いた再建を行った方がよいという意見のみであった[4)]。先天性色素性母斑に対して組織拡張器を用いた再建に関する記述報告は多数認め[5-13)]，部位や大きさに応じて，拡張した皮膚を各種局所皮弁や，遠隔皮弁[13)]，全層植皮，遊離皮弁として用いたり，同一部位を繰り返し拡張したりする治療指針[12)] が報告されているが，多数回の手術が必要となるため綿密なプランニングが必要であるとの意見が多い。

今後の課題 巨大先天性色素性母斑の場合，症例数が少ないと考えられ，まだ長期観察を含めた症例集積研究の継続が必要と考えられる。

Tissue Expander 法による再建の効果，整容的改善度，合併症について植皮術と対比した症例対照研究が望まれる。

■参考文献

1) Bauer BS, Corcoran J. Treatment of large and giant nevi. Clin Plastic Surg. 32：11-8, 2005
2) Gosain AK, Santoro TD, Larson DL, et al. Giant congenital nevi：a 20-year experience and an algorithm for their management. Plast Reconst Surg. 108：622-36, 2001
3) Warner PM, Yakuboff KP, Kagan RJ, et al. An 18-year experience in the management of congenital nevomelanocytic nevi. Ann Plast Surg. 60：283-7, 2008
4) Arneja JS, Gosain AK. Giant congenital melanocystic nevi of the trunk and an algorithm for treatment. J Craniofac Surg. 16：886-93, 2005
5) Bauer BS, Margulis A. The expanded transposition flap：shifting paradigms based on experience gained from two dacades of pediatric tissue expansion. Plast Reconstr Surg. 114：98-106, 2004
6) Bauer BS, Few JW, Chavez CD, et al. The role of tissue expansion in the management of large congenital pigmented nevi of the forehead in the pediatric patient. Plast Reconst Surg. 107：668-75, 2001
7) Gosain AK, Zochowski CG, Cortes W. Refinement of tissue expansion for pediatric forehead reconstruction：a 13-year experience. Plast Reconst Surg. 125：1559-70, 2009
8) Dotan L, Icekson M, Yanko-Arzi R, et al. Pediatric tissue expansion：our experience with 103 expanded flap reconstructive procedures in 41 children. Isr Med Assoc J. 11：474-9, 2009
9) Kryger ZB, Bauer BS. Surgical management of large and giant congenital pigmented nevi of the lower extremity. Plast Reconst Surg. 121：1674-84, 2008
10) Leshem D, Gur E, Melik B, et al. Treatment of congenital facial nevi. J Craniofac Surg. 16：897-903, 2005
11) Zaal LH, van der Horst CM. Results of the early use of tissue expansion for giant congenital melanocystic naevi on the scalp and face. J Plast Reconstr Aesthet Surg. 62：216-20, 2009
12) Gonzalez Ruiz Y, López Gutiérrez JC. Multiple tissue expansion for giant congenital melanocytic nevus. Ann Plast Surg. 79：e37-40, 2017
13) Shachar Y, Billig A, Chapchay K, et al. Expanded bi-pedicled “sleeve” flap for reconstruction of the upper extremity after large circumferential nevus excision in children. J Plast Reconstr Aesthet Surg. 69：1676-82, 2016

2章 非上皮系良性腫瘍

はじめに

非上皮系良性腫瘍は形成外科の日常診療でよく遭遇する疾患群である。今回の改訂では，より臨床に即したガイドライン作成を目的とした。CQ13～15は主に診断に至るまでの総論的な内容とし，術前検査，生検や摘出術の必要性について，さらには悪性腫瘍との鑑別についても検討した。診断アルゴリズム作成は新たな試みである。

CQ16～23は各論として眼瞼黄色腫，ガングリオン・指尖粘液嚢腫，脂肪腫，神経線維腫，グロムス腫瘍，毛細血管拡張性肉芽腫，腱鞘巨細胞腫，滑液包炎を対象とした。このうち滑液包炎は今回の改訂での新規項目である。なお，ガングリオン，黄色腫，粘液嚢腫や滑液包炎は腫瘍に該当しないが，形成外科診療で多く遭遇する腫瘤性病変であり，本項で取り上げた。

1 診断

CQ 13 非上皮系良性腫瘍において，どのような術前検査が必要か？

CQ 13-a 画像診断は有用か？

■ 推奨

皮下腫瘍・軟部腫瘍の診断には超音波検査，単純X線，CT，MRI，PETが有用である。

■ 推奨の強さと根拠　2C（弱い推奨，弱い根拠）

根拠・解説　超音波検査で，嚢胞は低エコー域の腫瘤として描出され，後方エコーの増強があり，カラードプラで血流がないことで充実性の腫瘤と鑑別できる[1)]。

単純X線やCTでは石灰化や脂肪腫にみられる低吸収域を描出するのに優れている[1-3)]。手指の腱鞘巨細胞腫・グロムス腫瘍・指尖粘液嚢腫では単純X線撮影にて骨変形をみることがある[4)]。潜在性脂肪腫の場合はCTの方がMRIよりも被膜の描出や境界の明瞭度において優れている[5)]。

MRIが軟部腫瘍に対しては質的診断，良・悪性鑑別に有用性が高い[1-3,6,7)]。

MRIはT1強調で高輝度となれば脂肪成分の存在や出血（メトヘモグロビン），メラニンの反映を示唆する．T2強調で低輝度となれば，膠原線維の存在を反映した線維性腫瘍やヘモジデリンのほか，石灰化，骨化成分の存在を示唆する，逆にT2強調で著明な高輝度となった場合には，粘液や液体成分からなる嚢胞性・嚢腫状疾患や軟骨組織の存在が推測される[1)]。

神経鞘腫では特徴的なsplit fat sign，target signがみられる[2)]。

拡散強調画像（diffusion weighted image：DWI）は良性・悪性軟部腫瘍の鑑別に役立つ。一般的に悪性腫瘍では，良性病変よりも細胞密度が高いため，拡散低下を反映し拡散係数（apparent diffusion coefficient：ADC）が低値となることが多いが，良性病変でも膿瘍では拡散低下を呈する[8,9]。造影検査は，①充実性腫瘤と嚢胞や血腫との鑑別，②生検や治療前後のバイアブルな病変部位の同定に有用である[8]。

MRI が最も情報が多く得られることは，多くの専門科が賛同するところであるが，高木[3] はまず簡便な単純 X 線と超音波を使用し，次に MRI をオーダーするのが通常と思われ，必要に応じて，CT や PET/CT を追加するような流れが多いのではないだろうか，と述べている。

PET/CT では悪性軟部腫瘍に高頻度に集積を認め，良悪性の鑑別に有用であるが，良性でも肉芽

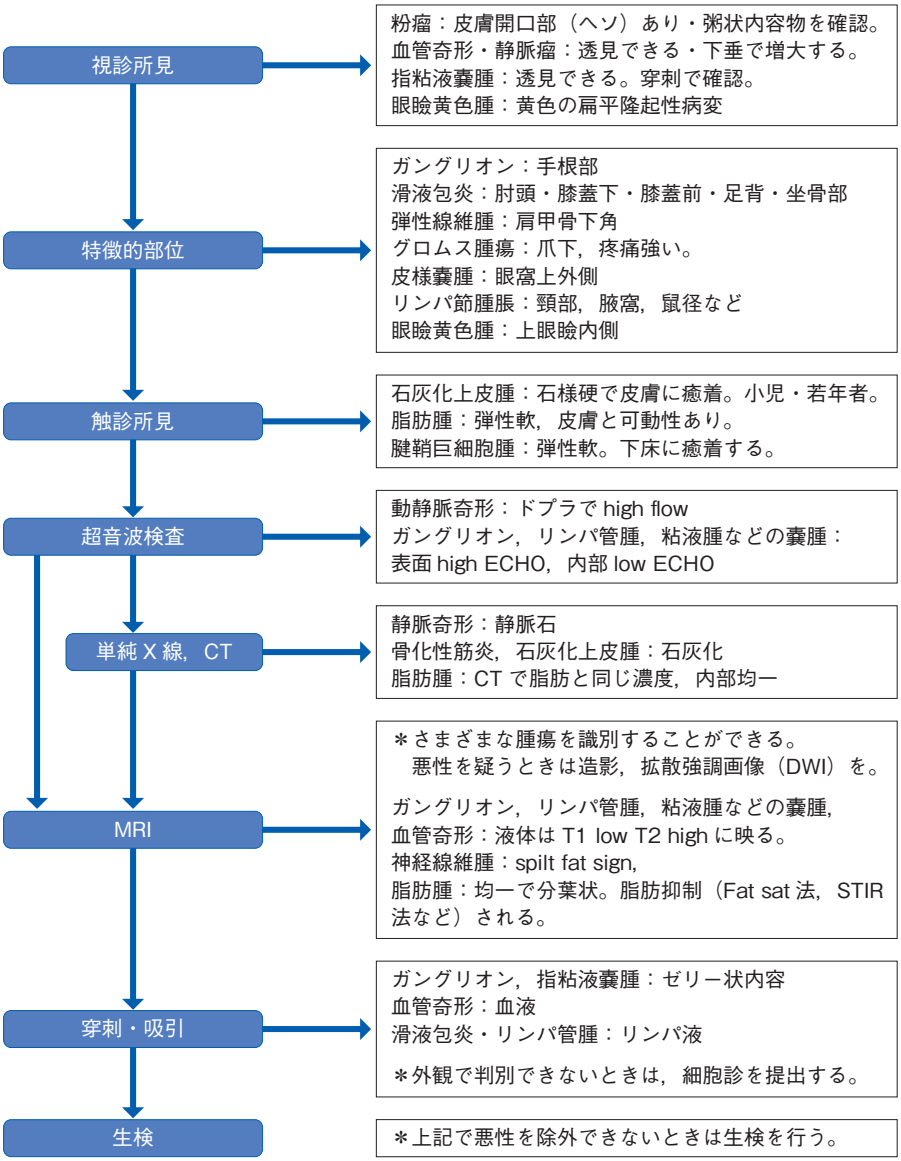

図　皮下腫瘍・軟部腫瘍の診断ステップ

腫，断端神経腫，異所性骨化，褐色脂肪に集積を認める[10]。

＊2018 年 5 月現在では，保険適用は悪性腫瘍のみであり，スクリーニング検査としては認められていない。

今後の課題　現状では病歴聴取，視触診から疑わしい疾患を想定し，画像検査を選択するというステップが広く取られている。経験の乏しい医師でも，迷わずに効率的で漏れのない検査を行えるように，診断のステップをアルゴリズム形式で表す試みを行った。今後は，個々のステップにエビデンスの裏付けを与え，アルゴリズムの信頼度を上げる努力が必要であろう。

■参考文献

1) 川島寛之．【ポイント解説 整形外科診断の基本知識】骨軟部腫瘍 良性軟部腫瘍の診断．Orthopaedics. 30：277-83, 2017
2) 佐々木幹人，相馬有，山下敏彦．【達人はこうみる四肢関節画像診断】良性軟部腫瘍の画像診断．Orthopaedics. 26：27-34, 2013
3) 高木辰哉．【放っておいてはいけない『しこり・こぶ・腫れ』】軟部腫瘍診断における各種画像診断の役割．Orthopaedics. 28：21-27, 2015
4) 河村直，小林明正，森口尚生，他．手指に発生したグロムス腫瘍の検討．東日整災外会誌．19：454-7, 2007
5) 三川佳子，江良幸三，大慈弥裕之．脂肪腫における術前画像検査の選択 CT，MRI 検査の比較検討．日形会誌．22：697-702, 2002
6) 西村浩．【整形外科 MRI 診断】臨床 MRI 検査の有用性と限界・課題 骨・軟部腫瘍 トピックス 悪性腫瘍と良性腫瘍の鑑別 ダイナミック造影法を中心に．NEW MOOK 整外．12 号：49-60, 2003
7) 青木隆敏．脂肪を含む軟部腫瘍の画像診断．画像診断．26：358-68, 2006
8) 竹澤佳由．【知っておきたい表在性軟部腫瘍 - すべての臨床医のために -】表在性軟部腫瘍の画像診断．京府医大誌．125：389-98, 2016
9) Zou Y, Wang QD, Zong M, et al. Apparent diffusion coefficient measurements with diffusion-weighted imaging for differential diagnosis of soft-tissue tumor. J Cancer Res Ther. 12：864-70, 2016
10) 永野聡，小宮節郎．【整形外科領域に生かす PET】骨・軟部腫瘍診断における PET の役割．関節外科．34：531-5, 2015

CQ 13-b　悪性腫瘍（軟部肉腫）との鑑別に有用な臨床的特徴や検査はあるか？

■推奨

疼痛，急速な増大，深部局在，腫瘍径 5cm 以上は悪性腫瘍を疑う臨床的特徴である。これらの所見に合致しない悪性腫瘍があることにも十分な注意が必要である。

悪性腫瘍（軟部肉腫）に特徴的な疫学，臨床的所見が鑑別の一助になる。

■推奨の強さと根拠　2C（弱い推奨，弱い根拠）

根拠・解説　軟部腫瘍の中で，良性腫瘍と悪性腫瘍（軟部肉腫）の頻度は約 100：1[1, 2]，軟部肉腫の推定罹患率は年間 10 万人に 1.8～5.0 人[3] と報告されている。悪性腫瘍は非常にまれであるが，初期対応が予後を左右することから，良性腫瘍と悪性腫瘍を早期に鑑別するために，4 つの臨床的特徴〔疼痛，急速な増大，深部局在（筋膜より深部に存在），腫瘍径 5cm 以上〕が指標として示されている。

526 例の軟部腫瘍を良性と悪性に分けて，4 つの臨床的特徴に対して重み付けをし，このうち 3 項目以上満たせば 80％の確立で悪性腫瘍であるとの報告がある[4]。

また United Kingdom Department of Health は，悪性腫瘍を疑い，専門施設へ早急に紹介すべき

軟部組織病変として，①腫瘍径5cm以上（ゴルフボール大以上），②疼痛，③急速な増大，④深部局在，⑤切除後の再発を挙げている[3]。このReferral guidelineに対して，Husseinら[5]は，切除後再発を除く4項目について四肢軟部肉腫365例で検討し，深部局在306例（83.8%），腫瘍径5cm以上235例（64.4%），急速な増大214例（58.6%），疼痛176例（48.2%）を認めた。一方で4項目すべてを満たしたのは92例（25.2%）のみで，1項目も該当しない例も20例（5.5%）あった。悪性腫瘍の診断に最も感度の高い項目は深部局在であったと報告している。

以上のことから，疼痛，急速な増大，深部局在，腫瘍径5cm以上の軟部腫瘍は，悪性腫瘍の可能性が高いと考えて診断を進める必要がある。

一方，本邦で悪性腫瘍の約1/4が5cm以下と報告され，5cm以下でも悪性腫瘍が否定できないこと，滑膜肉腫，悪性末梢神経鞘腫のように疼痛自体が特徴である悪性腫瘍もあるが，悪性腫瘍が必ずしも疼痛を伴わないこと，隆起性皮膚線維肉腫，類上皮肉腫，粘液線維肉腫など浅在性に発生する悪性腫瘍もあること，一般的に悪性腫瘍は月単位で急速増大するが，隆起性皮膚線維肉腫，脂肪肉腫，滑膜肉腫，類上皮肉腫など時に増大が緩徐な悪性腫瘍もある点には十分な注意が必要である[2,6-8]。

そのほかに軟部腫瘍の直接的な良性と悪性の鑑別点（法）ついてのエビデンスは乏しく，専門家の意見を集約すれば，悪性腫瘍（軟部肉腫）に特徴的な疫学，臨床的所見を理解し，診断を類推しながら，良性と悪性を鑑別していくしかないと考えられる[6-8]。悪性腫瘍（軟部肉腫）を鑑別する際の一助になる疫学，臨床的所見を以下に挙げる。

1）年齢・性別・組織型：加齢に伴い悪性腫瘍（軟部肉腫）の発生頻度が上昇し，診断時の平均年齢は65歳である[1]。

悪性軟部腫瘍は50種類以上に分類されているが，全悪性軟部腫瘍の約3/4は未分化多形肉腫，脂肪肉腫，平滑筋肉腫，粘液線維肉腫，滑膜肉腫，悪性末梢神経腫瘍からなる[1,6]。

年齢により発生する軟部肉腫の頻度や組織型が異なる[1,2]。小児では全軟部肉腫の約半数が横紋筋肉腫だが，横紋筋肉腫は傍髄膜，眼窩，泌尿生殖器にも発生し，四肢の発生頻度は16%と報告されている[9]。そのため19歳以下の軟部肉腫を四肢に限定してみると滑膜肉腫19.1%，横紋筋肉腫18.1%，線維肉腫7.8%の順であるとされる[2,10]。40歳以下の若年成人では滑膜肉腫が多い[2]。未分化多形肉腫，脂肪肉腫，平滑筋肉腫，粘液線維肉腫はより高い年齢に多い[1]。

悪性腫瘍（軟部肉腫）の性差についてはわずかだが男性の方が多い[1,2]。

2）発生部位：Lawrenceら[11]の軟部肉腫4,550例の報告では，発生部位は上肢594例（13.1%），下肢2,110例（46.4%），体幹814例（17.9%），頭頸部406例（8.9%），後腹膜568例（12.5%），縦隔58例（1.3%）である。またGustafsonら[12]の軟部肉腫508例の報告では上肢122例（24.0%），下肢318例（62.6%），体幹68例（13.4%），本邦でも上肢19.5%，下肢66.7%，体幹11.3%，頭頸部1.8%と報告され[2]，悪性軟部腫瘍は四肢，特に下肢に多い。

3）身体所見：悪性腫瘍の場合には局所の熱感，皮膚静脈の怒張がみられることがある。類上皮腫にみられる潰瘍形成（感染性肉芽腫様），胞巣状軟部肉腫の拍動触知，隆起性皮膚線維肉腫での表面隆起などは参考になる[6]。

触診上，多くの悪性腫瘍は表面平滑または結節状で弾性硬とされる[2]。可動性不良，辺縁不明瞭は悪性腫瘍を疑う所見である[3,8]が，悪性腫瘍の多くは可動性良好なので注意が必要である[2,7]。

4）リンパ節転移：一般的に軟部悪性腫瘍は肺転移が多く，リンパ節転移はまれであるが，Johannesmeyer ら[13]の報告では遠隔転移のない 7,159 例の軟部肉腫で 64 例（0.9%）にリンパ節転移を認め，組織別型では胞巣状横紋筋肉腫 42 例中 10 例(19%)，胎児性横紋筋肉腫 113 例中 11 例(9.7%)，淡明細胞肉腫 70 例中 9 例（11%），類上皮肉腫 155 例中 15 例（13%），滑膜肉腫 592 例中 3 例(5.1%)，その他の腫瘍 6,197 例中 26 例（0.4%）であったと報告している。

滑膜肉腫，横紋筋肉腫，類上皮肉腫，淡明細胞肉腫は他の組織型と比べてリンパ行性転移を来しやすく，リンパ節腫脹の有無は診断の手がかりになる[7]。

5）遺伝性・家族性：悪性軟部腫瘍で遺伝的素因が認められる主なものに，神経線維腫症 1 型（レックリングハウゼン病）に合併する悪性神経鞘腫（malignant peripheral nerve sheath tumor：MPNST）があり，罹患率は約 10%とされ，注意深い経過観察が必要である。

その他，網膜芽細胞腫，Gardner 症候群，Li-Fraumeni 症候群などで遺伝的素因が認められる[1,2]。

6）その他，放射線治療歴など：放射線照射線後，二次性に軟部肉腫が発生することがあるため，放射線治療歴の有無は重要である。

Arlen ら（1971 年）は放射線誘発軟部肉腫の診断基準を，少なくとも 3 年以上前に放射線治療歴があり，照射領域内に発生した原発腫瘍と異なる組織型の肉腫としている。発生率は 10 年以上の経過で 0.03～0.2%，潜伏期間の中央値は 10 年（2～50 年）と報告されている[14]。

また慢性リンパ浮腫に血管肉腫が続発することが知られ，Stewart-Trever 症候群と呼ばれている。

森らが，乳癌術後の上肢に発症した本邦報告例 11 例（1999～2012 年）をまとめ，乳癌手術から発症までの期間は平均 17.8 年であったと報告している[15]。

今後の課題　悪性腫瘍（軟部肉腫）が稀少疾患であるうえ，組織型も多いため，臨床的特徴を非上皮系良性腫瘍との間で比較検討することが難しい。

■参考文献

1) Fletcher CDM, Bridge JA, Hogendoorn PCW, et al. WHO Classification of tumours of soft tissue and bone 4th ed, WORLD HEALTH ORGANIZATION, 2013
2) 日本整形外科学会診療ガイドライン委員会・軟部腫瘍診療ガイドライン策定委員会 編：軟部腫瘍診療ガイドライン 2012；南江堂，2012
3) Sinha S, Peach AH. Diagnosis and management of soft tissue sarcoma. BMJ. 341：c7170, 2010
4) Johnson CJ, Pynsent PB, Grimer RJ. Clinical features of soft tissue sarcornas. Ann R Coll Surg Engl. 83：203-5, 2001
5) Hussein R, Smith MA. Soft tissue sarcomas：are current referral guidelines sufficient? Ann R Coll Surg Engl. 87：171-3, 2005
6) 須佐美知郎，堀内圭輔，千葉一裕．【ポイント解説 整形外科診断の基本知識】骨軟部腫瘍 悪性軟部腫瘍の診断．Orthopaedics. 30：284-91, 2017
7) 生越章．【放っておいてはいけない『しこり・こぶ・腫れ』】『しこり・こぶ・腫れ』をみたらどうすべきか．Orthopaedics. 28：1-5, 2015
8) 白井寿治，溝尻直毅，久保俊一．【知っておきたい表在性軟部腫瘍－すべての臨床医のために－】表在性軟部腫瘍の診断・治療 整形外科的アプローチ．京府医大誌．125：371-7，2016
9) McDowell HP. Update on childhood rhabdomyosarcoma. Arch Dis Child. 88：354-7, 2003
10) Cheung MC, Zhuge Y, Yang R, et al. Incidence and outcomes of extremity soft-tissue sarcomas in children. J Surg Res. 163：282-9, 2010
11) Lawrence W Jr, Donegan WL, Natarajan N, et al. Adult soft tissue sarcomas. A pattern of care survey of the American College of Surgeons. Ann Surg. 205：349-59, 1987
12) Gustafson P. Soft tissue sarcoma. Epidemiology and prognosis in 508 patients. Acta Orthop Scand Suppl.

259：1-31, 1994
13) Johannesmeyer D, Smith V, Cole DJ, et al. The impact of lymph node disease in extremity soft-tissue sarcomas：a population-based analysis. Am J Surg. 206：289-95, 2013
14) Patel SR. Radiation-induced sarcoma. Curr Treat Options Oncol. 1：258-61, 2000
15) 森暁，水柿典子，日景聡子，他．乳癌術後に発生したStewart-Treves症候群の1例．Skin Cancer. 27：191-4, 2012

CQ 13-c 術前に生検は必要か？

■ 推奨

悪性腫瘍が疑われるときは，術前に穿刺吸引細胞診，針生検，切開（開放）生検を行い，切除生検は原則行うべきでないことを提案する。

穿刺吸引細胞診や針生検では診断確定に至らない可能性があることを考慮すべきである。

■ 推奨の強さと根拠　2C（弱い推奨，弱い根拠）

根拠・解説　臨床所見や画像診断上，悪性腫瘍が疑われる，あるいは診断が困難な場合は術前に穿刺吸引細胞診，針生検もしくは切開（開放）生検を行うことが望ましいと考えられる。生検の方法には，穿刺吸引細胞診，針生検，切開（開放）生検，切除生検等がある。穿刺吸引細胞診に関しては軟部腫瘍に対する手技で，その診断において100％の感度，97％の特異度であったとの報告[1]や，手の腱鞘巨細胞腫[2]や，頭頸部領域の神経鞘腫[3]で，針生検は頭頸部領域の神経鞘腫[4]で診断に有用であったとの報告がある。一方で，診断確定に至らなかった報告[5-7]もある。穿刺吸引細胞診や針生検では組織採取量が少ないことや，直接的に腫瘍を確認することができないことなどから，診断に不適切なサンプルしか得られないことを念頭に置く必要がある．穿刺吸引細胞診よりも採取組織量が多い針生検を推奨する報告もある[7]。皮膚に近接する腫瘍では，多くの場合局所麻酔での施行が可能で，腫瘍を直接確認できる切開生検を考慮してもよい。切開生検は合併症が低いとの報告もある[8]。切開生検では腫瘍に至るルートが腫瘍細胞に汚染されるリスクが生じる可能性があり，追加切除も念頭に，皮膚切開の位置や方向，局所麻酔の方法やドレーンの挿入部位などに慎重な対応が必要である。

一方，切除生検に関しては，周辺組織への腫瘍細胞の汚染で一般的な広範切除範囲より広範なものとなる可能性があるため，画像診断等で悪性が疑われる場合は原則，行うべきでない。画像診断でほぼ診断が明らかな脂肪腫や腫瘍が小さい（3cm 以内）皮膚皮下腫瘍は考慮してもよいが，深部や周辺組織への腫瘍細胞の汚染について念頭に置く必要がある[9]。

今後の課題　腫瘍の解剖学的局在や病理組織の多様性のため，網羅的な RCT の実施は極めて困難と思われる。

■ 参考文献

1) Wakely PE Jr, Kneisl JS. Soft tissue aspiration cytopathology. Cancer. 90：292-8, 2000
2) 北川泰之，伊藤博元，澤泉卓哉，他．手の腱鞘巨細胞腫に対する穿刺吸引細胞診による術前診断．日手の外

科会誌．23：712-5, 2006
3) 宮本康二，瀬戸口誠，清水保延，他．穿刺吸引細胞診により術前診断が可能であった頸部神経鞘腫の1例．外科．64：604-6, 2002
4) 三木仁司，井上洋行，増田栄太郎，他．針生検材料のS-100蛋白染色が術前診断に有用であった頸部迷走神経由来の神経鞘腫の1例．外科．60：838-40, 1998
5) 藤澤基之，森久喜八郎，西島宗孝，他．術前，良性・悪性の判定が困難であった，鼠径部，腋窩部に発生した軟部腫瘤の2例．整外と災外．48：282-7, 1999
6) 角田玲子，竹生田勝次，西島渡，他．頭頸部領域の神経鞘腫の臨床的検討 埼玉県立がんセンター17年間の経験．耳鼻・頭頸外科．65：724-7, 1993
7) 古田則行．軟部腫瘍細胞診 その有用性と限界．Med Technol. 43：1197-203, 2015
8) Clayer M. Open incisional biopsy is a safe and accurate technique for soft tissue tumours. ANZ J Surg. 80：786-8, 2010
9) 石井猛，舘崎慎一郎，米本司，他．【軟部腫瘍診断のpitfall】生検による診断材料の採取．Orthopaedics. 14：40-47, 2001

CQ

14 神経学的所見を生じる非上皮系良性腫瘍はあるか？

■ 推奨

疼痛を生じ得る非上皮系良性腫瘍として，平滑筋腫，神経腫，皮膚線維腫，血管脂肪腫，神経鞘腫，グロムス腫瘍，顆粒細胞腫，腱滑膜巨細胞腫，ガングリオン，血管平滑筋腫，神経線維腫，黄色腫，弾性線維腫，腱鞘線維腫，類腱線維腫，脂肪腫が挙げられる。神経麻痺症状を呈しうる非上皮系良性腫瘍として，神経鞘腫，ガングリオン，脂肪腫が挙げられる。

■ 推奨の強さと根拠　1C（強い推奨，弱い根拠）

根拠・解説　非上皮系良性腫瘍における神経学的所見として，疼痛および神経麻痺症状を考慮する必要がある。

平滑筋腫は外陰部発生のものは通常無症状であるが，その他の部位では通常多発し，寒冷・興奮などの交換神経刺激で発作性に疼痛が出現するとされる[1,2]。外傷性の神経腫は硬い結節として触れ，圧痛を伴うことが多いのが特徴である[1]。皮膚線維腫の多くは無症状であるが，一部は圧痛を伴うことがあるとされる[1]。血管脂肪腫は多発例が多く，疼痛を伴うことが知られている[2]。神経鞘腫は圧痛を認め[1]，放散痛を伴うことが多いが[2]，神経麻痺を呈することもあるので注意を要する[3]。単発型グロムス腫瘍は激痛，放散痛を伴うことがあり，疼痛は寒冷・接触・圧迫で発作性に増強するとされ[2,4,5]，多発型のものは単発型のものより疼痛を伴う頻度が低いといわれている[1]。顆粒細胞腫は舌に多く発生する腫瘍であるが，時に疼痛を伴うとされる[1]。腱滑膜巨細胞腫は限局型とびまん型に大きく分類され，限局型には①腱鞘巨細胞腫，②限局型色素性絨毛結節性滑膜炎が含まれ，びまん型には③従来型色素性絨毛結節性滑膜炎，④びまん型巨細胞腫が含まれる。①腱鞘巨細胞腫は通常無痛性であるが，びまん型の腱滑膜巨細胞腫は典型的には疼痛を来すとされる[6]。ガングリオンは神経因性疼痛を認めることがあり，腓骨神経内ガングリオンでは多くに運動神経障害を伴うと報告されている[7]。血管平滑筋腫はグロムス腫瘍と同一の性質の激痛を来し，時に放散痛を伴うとされ，四肢発生例では顕著な疼痛を伴うことが多いとされる[2,8]。神経線維腫のうち，蔓状神経線維腫は神経線維腫症1型患者の約25％に発症し，結節性のものは圧痛，叩打痛を伴うことが多いとされる。蔓状神経

線維腫は低頻度ではあるが悪性転化することがあるので注意を要する[9]。黄色腫の好発部位は眼瞼であるが，足底に発生した際，時に疼痛を伴うとされる[10]。弾性線維腫は85％が肩甲下部と胸壁の間から発生するが，時に疼痛を伴うと報告されている[11]。多くの腱鞘線維腫は疼痛を示さないが，関節内に発生した場合，疼痛を認め，疼痛による関節可動域低下を来すとされる[12]。類腱線維腫は緩徐に増大するまれな硬い腫瘤で，増大に伴い疼痛が増強することがある[13]。良性脂肪腫により神経絞扼を来し，疼痛，筋力低下，筋萎縮を呈した例があるので注意を要する[14,15]。

今後の課題 腫瘍の多様性のため，網羅的なRCTの実施は極めて困難と思われる。

■参考文献

1) Naversen DN, Trask DM, Watson FH, et al. Painful tumors of the skin：“LEND AN EGG”. J Am Acad Dermatol. 28：298-300, 1993
2) 山本真佐子，永田茂樹，秋山正基，他．有痛性皮膚腫瘍の3例 臨床的鑑別診断法に関する考察．皮膚臨床．41：783-8, 1999
3) Salemis NS, Karameris A, Gourgiotis S, et al. Large intraparotid facial nerve schwannoma：case report and review of the literature. Int J Oral Maxillofac Surg. 37：679-81, 2008
4) Parsons ME, Russo G, Fucich L, et al. Multiple glomus tumors. Int J Dermatol. 36：894-900, 1997
5) Vasisht B, Watson HK, Joseph E, et al. Digital glomus tumors：a 29-year experience with a lateral subperiosteal approach. Plast Reconstr Surg. 114：1486-9, 2004
6) Lucas DR. Tenosynovial giant cell tumor：case report and review. Arch Pathol Lab Med. 136：901-6, 2012
7) Spinner RJ, Atkinson JL, Scheithauer BW, et al. Peroneal intraneural ganglia：the importance of the articular branch. Clinical series. J Neurosurg. 99：319-29, 2003
8) 曽根由美子，上田暢彦，勝俣道夫．血管平滑筋腫13例の臨床的・病理組織学的検討 特に腫瘍内および周囲の神経線維の分布について．皮膚臨床．57：1161-5, 2015
9) North KN. Clinical aspects of neurofibromatosis 1. Eur J Paediatr Neurol. 2：223-31, 1998
10) Jeswani T, Morlese J, McNally EG. Getting to the heel of the problem：plantar fascia lesions. Clin Radiol. 64：931-9, 2009
11) McPherson FC, Norman LS, Truitt CA, et al. Elastofibroma of the foot：uncommon presentation：a case report and review of the literature. Foot Ankle Int. 21：775-7, 2000
12) Glover M, Chebib I, Simeone FJ. Intra-articular fibroma of tendon sheath arising in the acromioclavicular joint. Skeletal Radiol. 43：681-6, 2014
13) Sferopoulos NK. Periosteal desmoplastic fibroma of the tibia in a 3-year-old child. Eur J Orthop Surg Traumatol. 25：1233-8, 2015
14) Zvijac JE, Sheldon DA, Schürhoff MR. Extensive lipoma causing suprascapular nerve entrapment. Am J Orthop (Belle Mead NJ). 32：141-3, 2003
15) Kasbekar AV, Donnelly N, Axon P. Facial nerve palsy secondary to middle-ear lipoma. J Laryngol Otol. 122：e14, 2008

CQ 15 整容目的以外で外科的切除が推奨される疾患は何か？

■推奨

出血，疼痛や神経麻痺が生じる場合は摘出手術を考慮してよい。

びまん性の大きな神経線維腫で血腫や皮膚壊死を伴うものは症状改善のための手術療法を考慮

するが，大量出血に対する対策も必要である。

■ 推奨の強さと根拠　2C（弱い推奨，弱い根拠）

根拠・解説　臨床所見や画像診断上，悪性腫瘍が疑われるあるいは診断が困難な場合は術前に穿刺吸引細胞診，針生検もしくは切開（開放）生検を行うことが望ましいと考えられる（CQ13，CQ13-c 参照）。外科的切除が推奨される症状としては，日常生活に影響を及ぼすと考えられる出血，疼痛等の神経障害や運動制限などの機能障害が挙げられる。

出血を生じる代表的な非上皮性良性腫瘍としては，乳児血管腫（本ガイドライン対象疾患外）や毛細血管拡張性肉芽腫（pyogenic granuloma，lobular capillary hemangioma）がある。毛細血管拡張性肉芽腫は，赤色や赤紫色を呈する孤立性の有茎性もしくは広基性の皮膚腫瘍で，出血（64.2%），潰瘍（36.3%）を伴う[1)]。主に皮膚に存在するが，粘膜発生の報告もある[1, 2)]。出血や潰瘍，それに続発する変形も生じることから手術療法の適応となる（CQ22 参照）。またグロムス腫瘍でも出血症例の報告がある[3, 4)]。

神経線維腫では特に神経線維腫症 1 型に伴うびまん性病変で病変内出血に伴う血腫や組織破壊に対して手術治療を行った報告が散見される[5, 6)]。びまん性神経線維腫では止血困難なことも多いため塞栓術併用の報告が多い。

疼痛や神経麻痺を生じる腫瘍のうち手術療法は，グロムス腫瘍[7)]，神経鞘腫[8-11)]や神経腫[12)]，結節性筋膜炎[13, 14)]，脂肪腫[15)]で報告がある。いずれも疼痛や神経症状の改善しており，手術療法の効果が期待される。

神経症状を呈する皮下腫瘍に脊髄脂肪腫が挙げられる。二分脊椎の一病態とされ，脂肪腫により脊髄が牽引されるなどにより膀胱直腸障害や下肢運動障害，知覚障害などの神経症状を呈する。腰仙部の皮下腫瘤（70%）に加えて皮膚陥凹（48%），血管腫（29%）などの皮膚異常がみられる[16)]。このような症例に遭遇した場合は，脳神経外科や整形外科の専門医にコンサルトすべきである。

今後の課題　腫瘍の解剖学的局在や腫瘍の多様性のため，網羅的な RCT の実施は極めて困難と思われる。

■ 参考文献

1) Greene AK. Management of hemangiomas and other vascular tumors. Clin Plast Surg. 38：45-63, 2011
2) Ozcan C, Apa DD, Görür K. Pediatric lobular capillary hemangioma of the nasal cavity. Eur Arch Otorhinolaryngol. 261：449-51, 2004.
3) 浅川絵理，水谷陽子，神谷秀喜，他．腹部に生じたグロムス腫瘍の 1 例．皮膚臨床．51：933-6, 2009
4) 植村功，福田英嗣，斉藤隆三．血管拡張性肉芽腫様外観を呈したグロムス腫瘍の 1 例．臨皮．59：795-7, 2005
5) 有村亜希子，吉富宗宏，岩永彩子，他．腫瘍内に 16cm 大の血腫を形成した神経線維腫症 1 型の 1 例．日臨外会誌．77：2117-21, 2016
6) 林純一，Karagiozov Kostadin L，木家信夫，他．巨大皮下血腫により皮膚の自然破壊を呈した神経線維腫症 1 型の一例．日頭顎顔会誌．23：39-43, 2007
7) 土谷正彦，森谷浩治，牧裕，他．手指・手部におけるグロムス腫瘍の手術経験．日手外科会誌．28：397-400, 2012
8) Ujigo S, Shimose S, Kubo T, et al. Therapeutic effect and risk factors for complications of excision in 76 patients with schwannoma. J Orthop Sci. 19：150-5, 2014
9) 砂金光藏，井上裕文，東良和，他．多発性神経鞘腫症

の1治験例．日職災医会誌．56：72-6, 2008
10）磯野伸雄，栗原幸司，藤村淳，他．腓腹神経に発生した多発性神経鞘腫の1例．日形会誌．28：388-91, 2008
11）柳下晃一，杉原和子，山田秀和．腓腹神経から発生した神経鞘腫の1例．皮の科．2：327-9, 2003
12）Poppler LH, Parikh RP, Bichanich MJ, et al. Surgical interventions for the treatment of painful neuroma：a comparative meta-analysis. Pain. 159：214-23, 2018
13）中村裕之，小玉和郎，清水宏．【痛みを伴う皮膚病（非腫瘍性）】臨床例 結節性筋膜炎．皮病診療．25：53-6, 2003
14）逸見祥司，村上龍文，調輝男，他．皮下結節を形成せず，胸鎖乳突筋に浸潤性発育し，斜頸を呈した結節性筋膜炎の1例．臨神経．42：864-7, 2002
15）福井康人，虎谷茂昭，小泉浩一，他．オトガイ部知覚異常を初発症状とした側頭下窩に進展した筋肉内脂肪腫の1例．日口腔外会誌．55：580-4, 2009
16）坂本敬三．仙尾部皮膚異常も警鐘サイン 仙尾部脊髄脂肪腫の多様性．小児臨．71：85-103, 2018

CQ

16 眼瞼黄色腫に必要な検査と治療は何か？

■ 推奨

診断のために必要な検査はないが，治療前に血中の脂質異常症（dyslipidemia）に対するスクリーニング検査〔T-cho，TG，リポ蛋白（CM，VLDL，LDL，HDL）〕を行うことが望ましい。

治療法として以下の方法が報告されている。

1．全身療法：プロブコールの内服
2．外科的切除（切除縫合術，分割切除術，切除後の被覆法として皮弁・筋皮弁の利用）
3．切除以外の局所療法
　1）レーザー治療：CO_2 laser，erbium YAG laser，Nd：YAG laser
　2）ケミカルピーリング：trichloroacetic acid（TCA）
　3）液体窒素療法
　4）Radio-frequency（RF）ablation

■ 推奨の強さと根拠　2C（弱い推奨，弱い根拠）

根拠・解説 **【必要な検査について】** 眼瞼黄色腫患者では50％に高脂血症（hyperlipidemia）[1]，あるいは脂質異常症（dyslipidemia）[2] を認めるとの報告がある。眼瞼黄色腫患者に内科的治療の適応となる脂質異常症を認めた場合は，局所治療に先立って内科的治療を行う[3]，また40歳未満の眼瞼黄色腫患者では遺伝的なリポ蛋白代謝異常（家族性高コレステロール血症など）の可能性があり，除外診断すべきである[4, 5] との意見がある。これらを踏まえれば，治療前に血清での脂質異常症に対するスクリーニング検査〔T-cho，TG，リポ蛋白（CM，VLDL，LDL，HDL）〕を行うことが望ましいと考えられる。

【治療法について】

1．全身療法：プロブコール内服

眼瞼黄色腫に対する治療では，プロブコール内服（500～1,000mg/日）が有効であるとする複数

の症例報告がある[6-8]。プロブコール研究班の多施設共同研究では，症例の80％で症状改善を認めた[6]。寺内[7]は，プロブコール内服を1年以上継続できた12例のうち，手術例6例は全例再発なし（内服期間3〜9年），非手術例6例でも内服継続1年で全例完全消失したため，外科的切除後の再発予防のみならず，脂質代謝異常の改善目的にプロブコールの継続的な投与を推奨している。

一方，プロブコール内服での完全消失例は10％のみで，治療期間も6カ月〜2年と長期に及び[6]，プロブコール内服療法単独では，確実性と速効性がないため，プロブコール内服に液体窒素療法を局所療法として併用して3カ月で著明な改善を得たとの報告もある[9]。

2．外科的切除

局所療法としては，外科的切除が一般的である[5]。切除法（切除のみ，切除縫合，分割切除），切除法の工夫，切除後の被覆法の工夫（皮弁・筋皮弁など）が報告されているが，外科的切除を行うことに変わりはない[4,10-15]。

Leeら[3]は外科的切除95例を後ろ向きに検討し，全例で切除前に生検を施行したが，症例の1/4で病変が眼輪筋に及んでおり，再発を防ぐため，不完全な切除にならないように注意を促している。再発予防の観点から病変が真皮深層または筋層に及んでいる例，また非外科的治療後の二次治癒による拘縮予防の観点から病変が上・下眼瞼にびまん性にある例，病変の幅が5mm以上ある例は外科的切除が望ましいと結論づけている。

切除後の再発については，Mendelson & Masson（1976）が，初回切除後に40％，二次的切除後に60％，四眼瞼すべてに病変がある例で80％に再発を認め，術後1年以内の再発が多い。家族性高脂血症例，四眼瞼すべてに病変がある例，1回でも再発した例では，外科的切除を避けた方がよいと報告し，外科的切除に関する多くの文献で引用されている[3-5,15]。

3．切除以外の局所療法

1）レーザー療法*：1編のシステマティックレビューがある〔22研究を採択。CO2：9研究（165症例），Er：YAG：5研究（66症例），ND：YAG：3研究（49症例），argon：2研究（44症例），pulsed dye：2研究（21症例），1,450nm diode：1研究（16症例）〕[16]。

CO_2 laser*：2週ごとに1〜3回施行で，ほぼ全例で完全に除去できた。再発率は13/165例(7.8％)，合併症に関しては，色素異常が脱失17例（10.3％），沈着10例（6.1％）でみられた。瘢痕は，superpulsed CO_2 laserを使用した例（Esmat 2014）のみで報告され，萎縮性瘢痕11例（6.7％），上眼瞼の拘縮2例（1.2％）であった。

個々の研究として，40例を20例ずつ，1回のsuperpulsed CO_2 laser群と4〜6週ごと3〜5回のfractional CO_2 laser群に割り付けたRCTの結果，病変の色調や厚みの改善はsuperpulsed laserが優れ，患者満足度とダウンタイムの短さではfractional laserが優れていた。再発(3例)，瘢痕(11例)，はsuperpulse CO_2 laserのみで，farctional laserでは認めなかった（Esmat 2014）。また30例をCO_2 laser（6症例）とその他はTCA 30％，50％，70％にランダムに割り付けた比較ではCO_2 laserとTCA 70％の効果は同等であった（Mourad 2015）[17]。

Er：YAG laser*：Er：YAG laserとargon laserで計40例を治療し，どちらのlaserでも大部分で奏効し，病変は完全除去（69.2％）もしくは著明に縮小した。小さな病変はargon laserで，大きい病変はEr：YAG laserを推奨するとの報告がある（Abdelkader 2015）。またEr：YAG laserと

TCA 70%の治療を比較し，効果は同等との報告がある（Gungor 2014）。

病変の再発や大きな合併症の報告はないが，ほぼ全例で中等度から高度の色素沈着や色素脱失色素異常を認めた。

Nd：YAG laser＊：75% clearance 以上の結果が得られたのは，症例の約1/3しかない（Abdelkader 2015，Gungor 2014），あるいは満足な結果が得られない（Karsai 2009，Kalyyadan 2010）との報告がある。一方半数以上は 75% clearance 以上の結果が得られたとする報告（Fusade 2008）もあり，治療効果に一定の見解がない。532 nm と 1,064 nm の 2 つの波長で比較した報告が 1 例あるが，結果に差はなかった（Karsai 2009）。色素沈着や色素脱失色素異常などの副反応が報告されている。

その他の argon laser，pulsed dye laser，1,450 nm diode laser は付加的レーザーとしてまとめられている。レーザーは有効な治療法で，合併症は最小限であるが，どの様式のレーザーが最もよいかを決定するにはさらなる大規模研究が必要である。

2）ケミカルピーリング：小さな病変に用いるのが一般的である。TCA＊の報告が多い。TCA は 70%溶液が最も有効とされるが，丘疹状病変には 100%溶液が必要，斑状病変には 50%溶液で有効などの結果もある。薬剤深達度の調整が難しく，瘢痕形成のリスクがある。再発率は 25～39%と報告されている[17-19]。本邦ではグリコール酸の症例報告がある[20]。

3）液体窒素療法：液体窒素による cryotherapy を 10 年間施行し，全例で消退が得られ，再発はなく，合併症も軽度の腫脹のみであったとの症例報告がある[21]。

4）Radio-frequency（RF）ablation＊：low-voltage RF を 15 例に施行し，9 例で 75% clearance 以上の結果が得られた[22]。一方で RF ablation と TCA peeling と比較して，RF 群は，治療回数は少ないが，合併症が多い（瘢痕形成：40% RF 群 vs TCA 群 15%，色素沈着：45% RF 群 vs TCA 群 30%）との報告がある[23]。

また近年，電極を使用せず，局所麻酔を必要としない long-wave plasma（LWP）-RF で全例良好な結果を得たとの報告がある[24]。

＊：保険適用外

今後の課題 多くの治療法が報告されているが，いずれも症例数が少なく，確立したエビデンスを得るためには，さらに大規模な研究が必要である。

■参考文献

1) Bergman R. The pathogenesis and clinical significance of xanthelasma palpebrarum. J Am Acad Dermatol. 30：236-42, 1994
2) Wang KY, Hsu KC, Liu WC, et al. Relationship between xanthelasma palpebrarum and hyperlipidemia. Ann Plast Surg. 80（2S Suppl 1）：S84-6, 2018
3) Lee HY, Jin US, Minn KW, et al. Outcomes of surgical management of xanthelasma palpebrarum. Arch Plast Surg. 40：380-6, 2013
4) Rohrich RJ, Janis JE, Pownell PH. Xanthelasma palpebrarum：a review and current management principles. Plast Reconstr Surg. 110：1310-4, 2002
5) Laftah Z, Al-Niaimi F. Xanthelasma：An update on treatment modalities. J Cutan Aesthet Surg. 11：1-6, 2018
6) プロブコール臨床調査研究班．プロブコールの眼瞼黄色腫に対する治療効果．西日皮膚．52：1230-8, 1990
7) 寺内雅美．再発予防を考慮したプロブコール併用の眼瞼黄色腫の治療．形成外科．41：813-8, 1998
8) 藤田優，宇津木浩一，鈴木裕，他．眼瞼黄色腫の内服療法．皮病診療．17：397-400, 1995

9) 橋本喜夫，土井春樹，松尾梨沙，他．眼瞼黄色腫に対するプロブコール内服と凍結療法の併用効果．皮膚臨床．57：80-4, 2015
10) 西条正城．外科系医師に有用な外来小手術の実際とコツ 眼瞼の皮膚腫瘤 眼瞼黄色腫を中心に．形成外科．37（増刊）：131-4, 1994
11) 島倉康人，内沼栄樹．【形成外科の治療指針 update 2010】皮膚疾患 黄色腫．形成外科．53（増刊）：S39, 2010
12) Doi H, Ogawa Y. A new operative method for treatment of xanthelasma or xanthoma palpebrarum：microsurgical inverted peeling. Plast Reconstr Surg. 102：1171-4, 1998
13) Levy JL, Trelles MA. New operative technique for treatment of xanthelasma palpebrarum：laser-inverted resurfacing：preliminary report. Ann Plast Surg. 50：339-43, 2003
14) Then SY, Malhotra R. Superiorly hinged blepharoplasty flap for reconstruction of medial upper eyelid defects following excision of xanthelasma palpebrum. Clin Exp Ophthalmol. 36：410-4, 2008
15) Elabjer BK, Busić M, Sekelj S, et al. Operative treatment of large periocular xanthelasma. Orbit. 28：16-9, 2009
16) Nguyen AH, Vaudreuil AM, Huerter CJ. Systematic review of laser therapy in xanthelasma palpebrarum. Int J Dermatol. 56：e47-55, 2017
17) Mourad B, Elgarhy LH, Ellakkawy HA, et al. Assessment of efficacy and tolerability of different concentrations of trichloroacetic acid vs. carbon dioxide laser in treatment of xanthelasma palpebrarum. J Cosmet Dermatol. 14：209-15, 2015
18) Haque MU, Ramesh V. Evaluation of three different strengths of trichloroacetic acid in xanthelasma palpebrarum. J Dermatolog Treat. 17：48-50, 2006
19) Goel K, Sardana K, Garg VK. A prospective study comparing ultrapulse CO2 laser and trichloroacetic acid in treatment of Xanthelasma palpebrarum. J Cosmet Dermatol. 14：130-9, 2015
20) 二宮嘉治，伊藤嘉恭，田中信彦，他．【新たな治療の工夫】眼瞼黄色腫に対するグリコール酸によるケミカルピーリング．皮膚臨床．43：715-8, 2001
21) Labandeira J, Vázquez-Osorio I, Figueroa-Silva O, et al. Tolerability and effectiveness of liquid nitrogen spray cryotherapy with very short freeze times in the treatment of xanthelasma palpebrarum. Dermatol Ther. 28：346-50, 2015
22) Dincer D, Koc E, Erbil AH, et al. Effectiveness of low-voltage radiofrequency in the treatment of xanthelasma palpebrarum：a pilot study of 15 cases. Dermatol Surg. 36：1973-8, 2010
23) Reddy PK, Kunneth ST, Lakshminarayana SP, et al. Comparative study to evaluate the efficacy of radiofrequency ablation versus trichloroacetic acid in the treatment of xanthelasma palpebrarum. J Cutan Aesthet Surg. 9：236-40, 2016
24) Baroni A. Long-wave plasma radiofrequency ablation for treatment of xanthelasma palpebrarum. J Cosmet Dermatol. 18：121-3, 2019

CQ

17 ガングリオン，指尖粘液嚢腫に対して

CQ 17-a　穿刺は診断に有用か？

■ 推奨

穿刺は診断に有用である。

穿刺について診断を兼ねた治療として施行する場合には，再発率が高く，神経・血管損傷のリスクもあるため，十分な説明が必要である。

■ 推奨の強さと根拠　2C（弱い推奨，弱い根拠）

根拠・解説　指尖粘液嚢腫の詳細な発生機序は不明であるが，DIP 変形性関節症やそれに伴う骨棘により生じる関節周囲の線維組織のムコイド変性により形成される嚢腫と考えられている。発生部位

は母指18%，示指26%，中指38%，環指9%，小指8%で，変形性関節症を64〜93%に伴うと報告されている[1)]。

ガングリオンも詳細な発生機序は不明であるが，関節，靱帯，腱鞘などの組織に粘液多糖類の生産過程に異常を生じ，嚢胞形成されると考えられている。手部・手関節に最も多く生じ，手部・手関節のガングリオンの60〜70%は手関節背側で舟状骨月状骨靱帯部に発生（dorsal wrist ganglion），13〜20%は手関節掌側で橈骨手根関節部と舟状大菱形骨関節部に発生（volar carpal ganglion），7〜12%は屈筋腱腱鞘で特にA1，A2 pulleyに発生（volar retinacular ganglion cyst）すると報告されている[2,3)]。

指尖粘液嚢腫，ガングリオンについて，診断に対する穿刺の有用性を検討したエビデンスレベルの高い文献はないが，「穿刺によってゼリー状の内容物を確認すれば診断は確定する」[3-5)]と記載のある文献が複数あり，穿刺によって診断の確証を得ることに一定のコンセンサスがあると考えられる。

文献的には診断法として，特徴的な発生部位と腫瘤の大きさの変動についての病歴，エコー，MRI，ライトを当てて光の透過性をみるtransillumination testがあり[6,7)]，穿刺は非外科的な治療法の一つとして記載されていることが一般的である[1,2,5,6)]。穿刺を治療法としてみた場合，指尖粘液嚢腫については穿刺後圧搾または穿刺吸引での再発率は61%[1)]，ガングリオンについては，穿刺による再発率がdorsal wrist ganglionで60〜87%，volar carpal ganglionで57〜83%，volar retinacular ganglionで30%と報告されている[2)]。また背側と掌側を合わせたwristのガングリオン全体で穿刺後の再発率59%（47〜70%）とのメタアナリシスもある[5)]。

穿刺について，診断を兼ねた治療法[8)]との考え方があるが，上記のようにvolar retinacular ganglion以外は再発率が高いこと，また穿刺によりvolar carpal ganglionでは橈骨動脈と正中神経掌枝の損傷，volar retinacular ganglionでは指神経損傷のリスクがある[2)]ことを踏まえ，診断を兼ねた治療法としての穿刺を施行する場合には十分な説明が必要である。

今後の課題 基本的に穿刺を診断法ととらえて，他の画像診断法などと比較した報告はない。

■参考文献

1) Jabbour S, Kechichian E, Haber R, et al. Management of digital mucous cysts：a systematic review and treatment algorithm. Int J Dermatol. 56：701-8, 2017
2) Thornburg LE. Ganglions of the hand and wrist. J Am Acad Orthop Surg. 7：231-8, 1999
3) 坪川直人．【他科に学ぶ形成外科に必要な知識－四肢・軟部組織編－】指粘液嚢腫と手関節ガングリオン．PEPARS. 121：25-32, 2017
4) 久田原郁夫．軟部腫瘍の診断と治療 軟部腫瘍類似疾患の鑑別．臨整外．45：215-22, 2010
5) Head L, Gencarelli JR, Allen M, et al. Wrist ganglion treatment：systematic review and meta-analysis. J Hand Surg Am. 40：546-53, 2015
6) Gant J, Ruff M, Janz BA. Wrist ganglions. J Hand Surg Am. 36：510-2, 2011
7) Colman MW, Lozano-Calderon S, Raskin KA, et al. Non-neoplastic soft tissue masses that mimic sarcoma. Orthop Clin North Am. 45：245-55, 2014
8) 佐藤伸一，大森祐宏，佐藤理，他．手部ガングリオンの長期治療成績 保存的治療を中心として．整形外科．42：1712-6, 1991

CQ 17-b　どのような治療法が推奨されるか？

■ 推奨

保存的療法として，局所安静（テーピング，シーネなど），穿刺吸引，ステロイド注射などが挙げられ，嚢腫の消失や症状の軽減が期待できる場合があるが，再発率が高い。

外科的切除として，観血的に嚢腫と周囲皮膚，関節包，骨棘を切除する従来法と，嚢腫自体は切除せずに関節包，骨棘のみ切除する方法がある。

保存的療法に比べ，外科的切除は再発率を低下させ得る。

手関節に発生したガングリオンに対して，関節鏡を用いた切除を行う場合がある。

■ 推奨の強さと根拠　2C（弱い推奨，弱い根拠）

根拠・解説　ガングリオン（粘液嚢腫）は良性の軟部腫瘍であり，経過観察で自然消滅することがある[1)]。整容面から患者が希望した場合，疼痛や違和感などの症状がある場合，皮膚潰瘍形成，末梢神経障害，腱鞘炎など嚢腫の増大による合併症がある場合に治療対象となり得る[2)]。

保存的療法として，注射器に 18～21 G 程度の注射針をつけて嚢腫を直接穿刺し，内容物を吸引もしくは圧排する方法が一般的であるが，再発率が 20～60％程度と高い[3)]。穿刺吸引後にステロイド注射やヒアルロニダーゼの注入を併用することで再発率が低下したとする報告がある[4)]。そのほか，テーピングや装具を用いて関節を固定し安静を保つことで嚢腫の消失や疼痛の改善が得られたとする報告もある[5)]。

外科的切除療法として，従来は，嚢腫および周囲皮膚，関節包，骨棘を切除し，皮膚欠損部に対して局所皮弁を用いる方法が一般的とされていたが，近年では，嚢腫は変形性関節症に続発するという考え方から，発生母地となる関節包や骨棘の切除のみを行い，嚢腫自体は切除しない方法が多く報告されている[6-10)]。しかし，大きな骨棘を有する場合や，ムコイド変性が表皮層内まで広がる場合に関しては再発のリスクが高い可能性があり，十分な範囲での切除が必要とする報告もある[11)]。

2 つの RCT と 4 つのコホート研究を対象とした Head らのシステマティックレビューとメタアナリシスでは，穿刺吸引に比べ外科的切除術ではガングリオンの再発率が有意に低下することが報告されているが，対象となる文献数が少ないことや観察期間および手術方法が各文献により異なることから，エビデンスレベルは決して高いものとはいえない[12)]。また，先の研究では穿刺吸引にステロイド注射を併用している場合とそうでない場合が混在しているが，Limpaphayom らの RCT では，穿刺吸引にステロイド注射を併用した場合であっても，外科的手術と比べ再発率が有意に高かったと報告されている[13)]。

手関節部に発生したガングリオンに対し，近年では手関節鏡を用いた手術も報告されており，従来の観血的手術と比べ，術後ダウンタイムの短縮，再発率の低下，合併症の減少，術後整容面の改善などが期待されている[14)]。しかし，Fernandes らのシステマティックレビューではそれらを統計学的な有意差を証明するまでに至らず[15)]，今後さらなる質の高い RCT が望まれている。

今後の課題　保存的治療，外科的治療，関節鏡手術に関して，長期的な治療成績や合併症を比較する

質の高いRCTが必要と考えられる。

■参考文献

1) 津下健哉．手の外科の実際（改訂第6版）．642-5，南江堂，1985
2) 上尾光弘，嶋津岳士．ガングリオンの処置．治療．80：2982-5, 1998
3) 西川真史，藤哲．手関節ガングリオンの診断と治療．痛みと臨．6：10-7, 2005
4) Paul AS, Sochart DH. Improving the results of ganglion aspiration by the use of hyaluronidase. J Hand Surg Br. 22：219-21, 1997
5) 峯博子，鶴田敏幸．指粘液嚢腫に対する保存的治療．日手外科会誌．29：267-70, 2012
6) 沢辺一馬，石川浩三，田浦夏希，他．指粘液嚢腫の手術法についての一考察．日手外科会誌．27：425-9, 2011
7) Lee HJ, Kim PT, Jeon IH, et al. Osteophyte excision without cyst excision for a mucous cyst of the finger. J Hand Surg. 39：258-61, 2014
8) 坪川直人，牧裕，森谷浩治，他．指粘液嚢腫に対する治療法の問題点について．日手外科会誌．30：453-6, 2014
9) 石河利広．指の粘液嚢腫（ganglion）の治療．形成外科．58：45-50, 2015
10) 河内俊太郎，金井朋毅，松田健，他．手指粘液嚢腫に対する嚢腫茎切除・骨棘部分切除．日手外科会誌．32：421-4, 2016
11) 浦川ひかり，三木健司，堀木篤．手指粘液嚢腫の治療経験．日手外科会誌．34：10-3，2017
12) Head L, Gencarelli JR, Allen M, et al. Wrist ganglion treatment：systematic review and meta-analysis. J Hand Surg Am. 40：546-53, 2015
13) Limpaphayom N, Wilairatana V. Randomized controlled trial between surgery and aspiration combined with methylprednisolone acetate injection plus wrist immobilization in the treatment of dorsal carpal ganglion. J Med Assoc Thai. 87：1513-7, 2004
14) Rocchi L, Canal A, Fanfani F, et al. Articular ganglia of the volar aspect of the wrist：arthroscopic resection compared with open excision. A prospective randomised study. Scand J Plast Reconstr Surg Hand Surg. 42：253-9, 2008
15) Fernandes CH, Miranda CD, Dos Santos JB, et al. A systematic review of complications and recurrence rate of arthroscopic resection of volar wrist ganglion. Hand Surg. 19：475-80, 2014

CQ

18 脂肪腫に対して，どのような治療法が推奨されるか？

■推奨

直視下での外科的摘出術が勧められる。内視鏡，内視鏡補助下での摘出術，脂肪吸引＊，脂肪吸引補助，超音波吸引装置補助等による外科的摘出術も行われている。

■推奨の強さと根拠　1B（強い推奨，中程度の根拠）

根拠・解説　治療は局所麻酔もしくは全身麻酔下による外科的摘出術が一般的である[1)]。摘出方法の工夫，アプローチ法の考慮，内視鏡の利用[2, 3)]，脂肪吸引の利用[4)]，レーザーと吸引の利用[5)]，超音波破砕吸引装置の利用[6)]等の報告があるが，いずれもエビデンスが確立されているとは言い難い。非外科的治療として，Deoxycholateの脂肪腫内注射による治療も報告されているがエビデンスが確立されているとは言い難い[7)]。

Madelung病（良性対称性脂肪腫症）は頸部，体幹，四肢近位部に対称性の無痛性脂肪沈着を来す疾患である。アルコール多量摂取との関連性が指摘されており，中年男性に好発，地中海地域で比較的多く報告されている。非手術治療として断酒，生活指導による腫瘍縮小が報告されているほか，

Deoxycholate の脂肪内注入が行われた報告もある[8, 9]。他臓器への圧迫で機能障害を来した例や整容的に問題のある例では外科的切除や脂肪吸引*による治療介入が行われており，非手術治療と比較して効果的とされている[9]。しかし術後の再発例の報告も多く，確立された治療法はない[9, 10]。

＊：保険適用外

今後の課題　各種治療法に対する RCT による検討が必要と考えられる。

■参考文献

1) 関万成，住浦誠治，山本学，他．皮下脂肪腫の手術的治療．整・災外．51：855-8, 2008
2) Sadick H, Huber M, Perkins SW, et al. Endoscopic forehead approach for minimally invasive benign tumor excisions. JAMA Facial Plast Surg. 16：352-8, 2014
3) Im JT, Park BY, Lim SY, et al. Endoscopic excision of benign facial tumors：a decade of experience with 152 patients. Ann Plast Surg. 72：556-9, 2014
4) Choi CW, Kim BJ, Moon SE, et al. Treatment of lipomas assisted with tumescent liposuction. J Eur Acad Dermatol Venereol. 21：243-6, 2007
5) Goldman A, Wollina U. Lipoma treatment with a subdermal Nd：YAG laser technique. Int J Dermatol. 48：1228-32, 2009
6) 永野昭仁，大野貴敏，大島康司，他．脂肪腫に対する超音波破砕吸引装置（CUSA）を用いた小皮切手術の治療成績．中部整災誌．55：503-4, 2012
7) Burkhart CN, Burkhart CG. The clinical use of deoxycholate for lipomas and earwax. Dermatol Surg. 32：1217, 2006
8) 布施友紀恵，比嘉眞理子，弘世貴久．脂質代謝異常症への多角的アプローチ 良性対称性脂肪腫症（Madelung 病）を合併した糖尿病の 2 症例 リラグルチドを投与した症例と禁酒により改善した症例．Lipid. 26：75-9, 2015
9) Chen CY, Fang QQ, Wang XF, et al. Madelung's disease：lipectomy or liposuction? Biomed Res Int. 2018：3975974, 2018
10) Pinto CI, Carvalho PJ, Correia MM. Madelung's disease：revision of 59 surgical cases. Aesthetic Plast Surg. 41：359-68, 2017

CQ 19　神経線維腫に対して，どのような治療法が推奨されるか？

■推奨

皮膚の神経線維腫では外科的切除や電気焼灼術が行われる。

神経に発生した神経線維腫やびまん性神経線維腫では外科的切除が行われる。びまん性神経線維腫に対して海外で sirolimus 投与による効果が報告されているが，効果は限定的で保険適用外であり使用は推奨されない。悪性末梢神経鞘腫瘍（malignant peripheral nerve sheath tumor：MPNST）では，外科的切除に放射線療法，化学療法を組み合わせた治療が行われる。

■推奨の強さと根拠　2C（弱い推奨，弱い根拠）

根拠・解説　神経線維腫は神経線維腫症 1 型に伴うことが多く，皮膚の神経線維腫，神経の神経線維腫，びまん性神経線維腫などがある。

皮膚の神経線維腫は外科的切除[1]のほかに，電気焼灼術[2]，Nd：YAG レーザー照射[3]，エタノール局注[1, 4]が有効であったとの報告がある。多発する神経線維腫に対して非外科的切除は手術瘢痕が

問題となる場合に適応になると思われるが，いずれの治療法についても質の高いエビデンスがなく，治療法によっては感染，潰瘍化，色素沈着などの合併症もあり[3]，注意深く経過観察を行う必要があると考えられる。神経に発生した神経線維腫やびまん性神経線維腫は外科的切除が行われる[5-8]。主に減量術が行われ，整容的，機能的改善，疼痛改善が目的である。合併症として最も多いものは出血である。びまん性神経線維腫に対して海外で sirolimus 投与による効果が報告されているが[9]，効果は限定的で保険適用外であり使用は推奨されない。MPNST では，外科的切除に放射線療法，化学療法を組み合わせた治療が行われる[10]。

今後の課題 治療法について RCT が行われることが理想的であると思われる。

■参考文献

1) 中山樹一郎．神経線維腫の切除に関する注意事項．医事新報．4505：77-8, 2010
2) Lutterodt CG, Mohan A, Kirkpatrick N. The use of electrodessication in the treatment of cutaneous neurofibromatosis：a retrospective patient satisfaction outcome assessment. J Plast Reconstr Aesthet Surg. 69：765-9, 2016
3) Elwakil TF, Samy NA, Elbasiouny MS. Non-excision treatment of multiple cutaneous neurofibromas by laser photocoagulation. Lasers Med Sci. 23：301-6, 2008
4) 佐藤典子，藤崎亜紀，東佳織，他．ありふれているが治療に難渋する皮膚疾患 レックリングハウゼン病の多発性神経線維腫に対するエタノール局注療法．日臨皮医会誌．74：16-8, 2002
5) Canavese F, Krajbich JI. Resection of plexiform neurofibromas in children with neurofibromatosis type 1. J Pediatr Orthop. 31：303-11, 2011
6) Cavallaro G, Basile U, Polistena A, et al. Surgical management of abdominal manifestations of type 1 neurofibromatosis：experience of a single center. Am Surg. 76：389-96, 2010
7) Li J, Lin M, Shao C, et al. Blepharoplasty techniques in the management of orbito-temporal neurofibromatosis. J Plast Reconstr Aesthet Surg. 67：1496-501, 2014
8) Pinheiro FS, Rothner AD, Moodley M, et al. Massive soft tissue neurofibroma（elephantiasis neuromatosa）：case report and review of literature. J Child Neurol. 30：1537-43, 2015
9) Weiss B, Widemann BC, Wolters P, et al. Sirolimus for progressive neurofibromatosis type 1-associated plexiform neurofibromas：a neurofibromatosis Clinical Trials Consortium phase II study. Neuro Oncol. 17：596-603, 2015
10) Valentin T, Le Cesne A, Ray-Coquard I, et al. Management and prognosis of malignant peripheral nerve sheath tumors：The experience of the French Sarcoma Group（GSF-GETO）. Eur J Cancer. 56：77-84, 2016

CQ 20 滑液包炎に対して，どのような治療法が推奨されるか？

■推奨

感染性滑液包炎に対しては，穿刺吸引および抗生物質投与が推奨される。

非感染性滑液包炎に対しては，穿刺吸引，水溶性ステロイド注入，圧迫，安静，経口 NSAIDs 投与が推奨される。

反復例，慢性例に対しては外科的切除を検討する。

■推奨の強さと根拠 2C（弱い推奨，弱い根拠）

根拠・解説　滑液包は，骨突出部と皮下組織の摩擦により生じる滑膜で包まれた腔である。外傷や酷使などで滑液の過剰産生が起こり，腫脹，疼痛を生じるのが滑液包炎である。好発部位は，皮下では，肘頭，膝蓋骨部，坐骨部などである。なお，腱または筋肉の摩擦により深部に生じる滑液包（肩峰下または三角筋下，大転子部など）は本項では取り扱わない。

1）感染性滑液包炎：発熱，血液中白血球高値，局所熱感，発赤があり，感染が疑われる患者に対しては，穿刺吸引し内容液を確認後，ほとんどの例では経口抗生物質投与，重症または易感染性患者に対しては経静脈抗生物質投与が推奨される。また，重症例では持続ドレナージも推奨される。なお，起炎菌は黄色ブドウ球菌が 90％であり，ほかにノカルジア，ブルセラ，抗酸菌，真菌等の報告もある[1)]。

2）非感染性滑液包炎：穿刺吸引および圧迫安静，NSAIDs 内服で多くの場合で腫脹疼痛は消失する。水溶性ステロイドの嚢胞内注入は症状軽減または消失までの期間を短縮する[2, 3)]。ただし，皮膚萎縮，慢性疼痛，局所感染の合併症の報告があるので，注意が必要である[1)]。

3）外科的切除：保存療法の無効率は 0～14％，切除後の再発率は 20％であり，ほとんどの場合，外科的切除を行う利点は少ない。感染がドレナージだけではコントロールできない例や，反復例では検討してもよい[1)]。

今後の課題　外科的切除のほかに，OK-432 やエタノールの注入療法の有効性が報告されているが，外科的切除との比較研究はない[4, 5)]。

■参考文献

1) Baumbach SF, Lobo CM, Badyine I, et al. Prepatellar and olecranon bursitis：literature review and development of a treatment algorithm. Arch Orthop Trauma Surg. 134：359-70, 2014
2) Smith DL, McAfee JH, Lucas LM, et al. Treatment of nonseptic olecranon bursitis. A controlled, blinded prospective trial. Arch Intern Med. 149：2527-30, 1989
3) Kim JY, Chung SW, Kim JH, et al. A randomized trial among compression plus nonsteroidal antiinflammatory drugs, aspiration, and aspiration with steroid injection for nonseptic olecranon bursitis. Clin Orthop Relat Res. 474：776-83, 2016
4) Park KH, Lee J, Choi WJ, et al. OK-432 sclerotherapy for malleolar bursitis of the ankle. Foot Ankle Int. 34：1389-94, 2013
5) Hong JS, Kim HS, Lee JH. Ultrasound-guided 50 % ethyl alcohol injection for patients with malleolar and olecranon bursitis：a prospective pilot study. Ann Rehabil Med. 40：310-7, 2016

CQ 21　グロムス腫瘍に対して，どのような治療法が推奨されるか？

■推奨

単発型で疼痛があるものは，摘出が基本である。特に爪下の場合は，術後爪甲変形を予防するため，爪床，爪母の損傷を最小限にし，かつ再発しないよう完全摘除できるよう術式に配慮する必要がある。

■推奨の強さと根拠 2C（弱い推奨，弱い根拠）

根拠・解説 グロムス腫瘍は，臨床的に単発型と多発型に分けられるが，ほとんどが単発型で，多発型は極めてまれである[1,2]。

【単発型グロムス腫瘍】

全身皮膚，鼻腔，口蓋，気管，消化管，縦隔発生例などの報告がある[2]が，75～90％は手部，特に爪下に発生する[3]。外科的に全摘することが基本である[1,2]。

特に発生頻度が高く，臨床的に切除後の再発と爪甲変形が問題となる爪下グロムス腫瘍の外科的切除法についての報告が多く，主として以下の２つのアプローチ法が議論されている。

1）Transungual approach：爪甲を全抜爪し，腫瘍部分の爪床を長軸方向に切開して，腫瘍摘出後に爪床を修復する。術野展開がよく，腫瘍を完全に摘出しやすいため再発が少ない一方で，爪床を損傷するため，爪甲変形が生じやすいとされる[3]。しかし再発率は0～24％，術後爪甲変形は0～33％と報告され[4,5]，かなりばらつきが大きい。抜爪自体による爪床・爪母の損傷を避けるため，腫瘍部分の爪甲と爪床を一緒に切開する[4]，後爪郭から爪甲を反転する[6]，爪甲を開窓する[7]などの報告がある。

2）Lateral subperiosteal approach：側正中切開から末節骨の骨膜下を剥離し，爪床を弁状に挙上して腫瘍を摘出する。爪床，爪母を損傷しないため爪甲変形は生じにくいが，術野展開が悪く，不完全な摘出になる懸念がある[3]。術後爪甲変形はみられないが，再発率は0～15.7％[8,9]と報告されている。術野展開がよいため爪床縁切開からのアプローチ法を推奨する報告もある[10]。

爪下グロムス腫瘍が手部に発生する腫瘍の1～5％とまれである[5,8,9]ため，各術式を比較した前向き研究がなく，最良の術式を決定することは難しい。

【多発型グロムス腫瘍】

疼痛がないものもあり，必ずしも全摘の適応にならない[11]。

今後の課題 爪下グロムス腫瘍について，最良な外科的切除法を決定するためには前向きに各術式を比較する試験が望ましいが，まれな腫瘍であるため，多施設共同研究が必要である。

■参考文献

1）桑原理充．グロムス腫瘍，山本有平，他編．形成外科医に必要な皮膚腫瘍の診断と治療．形成外科診療プラクティス．第１版，123，文光堂，2009
2）丸山優，岡田恵美．【形成外科の治療指針 update 2010】四肢の疾患 グロムス腫瘍．形成外科．53（増刊）：S195, 2010
3）Netscher DT, Aburto J, Koepplinger M. Subungual glomus tumor. J Hand Surg Am. 37：821-3, 2012
4）Roan TL, Chen CK, Horng SY, et al. Surgical technique innovation for the excision of subungual glomus tumors. Dermatol Surg. 37：259-62, 2011
5）Huang HP, Tsai MC, Hong KT, et al. Outcome of microscopic excision of a subungual glomus tumor：a 12-year evaluation. Dermatol Surg. 41：487-92, 2015
6）Lee HJ, Kim PT, Kyung HS, et al. Nail-preserving excision for subungual glomus tumour of the hand. J Plast Surg Hand Surg. 48：201-4, 2014
7）末吉遊，平瀬雄一，菅野百合．手指グロムス腫瘍100例の治療経験．日手外科会誌．33：278-83, 2016
8）Vasisht B, Watson HK, Joseph E, et al. Digital glomus tumors：a 29-year experience with a lateral subperiosteal approach. Plast Reconstr Surg. 114：1486-9, 2004

9) Muramatsu K, Ihara K, Hashimoto T, et al. Subungual glomus tumours：diagnosis and microsurgical excision through a lateral subperiosteal approach. J Plast Reconstr Aesthet Surg. 67：373-6, 2014
10) Wang PJ, Zhang Y, Zhao JJ. Treatment of subungual glomus tumors using the nail bed margin approach. Dermatol Surg. 39：1689-94, 2013
11) Kiyosawa T, Umebayashi Y, Nakayama Y, et al. Hereditary multiple glomus tumors involving the glans penis. A case report and review of the literature. Dermatol Surg. 21：895-9, 1995

CQ

22 毛細血管拡張性肉芽腫に対して，どのような治療法が推奨されるか？

■ 推奨

病理組織学的診断を兼ねた切除（摘出）が一般的である（2C）。

その他，炭酸ガスレーザー，液体窒素による凍結療法，電気凝固術，結紮術なども行われているが，切除と比較して再発のリスクが高い可能性がある（2D）。

■ 推奨の強さと根拠　2C（弱い推奨，弱い根拠），2D（弱い推奨，とても弱い根拠）

根拠・解説　毛細血管拡張性肉芽腫は毛細血管の拡張を主体とする良性腫瘍である。外傷や感染，妊娠などを契機に発症することが多いが，明らかな誘因を認めない場合もある。2〜3 週間で急激に増大しその後はほぼ変化しない。易出血性でびらんを生じ，二次感染を誘発し得る[1)]。

確定診断には病理組織学的検査が必要であり，診断を兼ねた切除が一般的で最も再発率が低いとされている[2)]。

非外科的治療法として，炭酸ガスレーザー，液体窒素による凍結療法，電気凝固術，結紮術などが行われている[3-5)]。本邦では保険適用外であるが，色素レーザー*，Nd：YAG レーザー*や，イミキモドクリームの外用*，β遮断薬の外用もしくは内服*が有効であったとの報告もみられる[6-10)]。非外科的治療法は諸般の事象により手術が難しい場合や，手術瘢痕が問題となる場合に適応になると思われるが，確定診断ができず，またいずれの治療法についても質の高いエビデンスがなく切除と比較して再発率が高い可能性があり[2)]，注意深く経過観察を行う必要があると考えられる。

＊：保険適用外

今後の課題　病変の部位，治療法，治療後の瘢痕，再発率等について RCT が行われることが理想的であると思われる。

■ 参考文献

1) 稲川喜一．【形成外科の治療指針 update 2010】皮膚疾患 毛細血管拡張性肉芽腫．形成外科．53（増刊）：S42, 2010
2) Lee J, Sinno H, Tahiri Y, et al. Treatment options for cutaneous pyogenic granulomas：a review. J Plast Reconstr Aesthet Surg. 64：1216-20, 2011
3) Raulin C, Greve B, Hammes S. The combined continuous-wave/pulsed carbon dioxide laser for treatment of pyogenic granuloma. Arch Dermatol. 138：33-7, 2002

4) Mirshams M, Daneshpazhooh M, Mirshekari A, et al. Cryotherapy in the treatment of pyogenic granuloma. J Eur Acad Dermatol Venereol. 20：788-90, 2006
5) Masu T, Okuyama R, Aiba S, et al. Ligation of pyogenic granuloma on a face. Int J Dermatol. 49：1075-6, 2010
6) Tay YK, Weston WL, Morelli JG. Treatment of pyogenic granuloma in children with the flashlamp-pumped pulsed dye laser. Pediatrics. 99：368-70, 1997
7) Hammes S, Kaiser K, Pohl L, et al. Pyogenic granuloma：treatment with the 1,064-nm long-pulsed neodymium-doped yttrium aluminum garnet laser in 20 patients. Dermatol Surg. 38：918-23, 2012
8) Tritton SM, Smith S, Wong LC, et al. Pyogenic granuloma in ten children treated with topical imiquimod. Pediatr Dermatol. 26：269-72, 2009
9) Neri I, Baraldi C, Balestri R, et al. Topical 1% propranolol ointment with occlusion in treatment of pyogenic granulomas：An open-label study in 22 children. Pediatr Dermatol. 35：117-20, 2018
10) Wine Lee L, Goff KL, Lam JM, et al. Treatment of pediatric pyogenic granulomas using β-adrenergic receptor antagonists. Pediatr Dermatol. 31：203-7, 2014

CQ

23 腱鞘巨細胞腫に対して，どのような治療法が推奨されるか？

■ 推奨

外科的切除が推奨される。

■ 推奨の強さと根拠　2B（弱い推奨，中程度の根拠）

根拠・解説　腱鞘巨細胞腫は，主に手足の腱鞘や関節滑膜から発生する腫瘍で，腱滑膜巨細胞腫（tenosynovial giant cell tumor）の限局型とも呼ばれる。腱滑膜巨細胞腫には，びまん型があり，主に大関節に発生し，悪性化や肺転移をまれに起こす[1]。腱鞘巨細胞腫の遠隔転移や悪性化の報告はないが，骨や関節に浸潤することがある[2]。

治療は，局所麻酔あるいは全身麻酔下による切除が一般的である[3-5]。びまん型腱滑膜巨細胞腫は放射線療法，化学療法の適応があるが，限局型である腱鞘巨細胞腫には適応はない。腱の切断，神経血管損傷を起こさぬように留意して止血下での手術を心がける。必要に応じて皮弁術，植皮術が必要となる。再発率は10～30％とされている[3]。関節内に進展している場合は，関節包や側副靱帯を切離して関節内の腫瘍も切除する[6]。

今後の課題　腱滑膜巨細胞腫は病理学的には組織球由来と考えられる巨細胞の増殖が特徴であり，腫瘍とされている。かつて炎症と考えられていた時代の名称，nodular tenosynovitis（≒ tenosynovial giant cell tumor），pigmented villonodular synovitis（≒ diffuse-type tenosynovial giant cell tumor）は使われなくなりつつある[2]。また，2000年以前にはpigmented villonodular synovitisをdiffuse-type giant cell tumor of tendon sheathと呼ぶ論文[7]もある。用語の定義については，論文ごとの違いや時代的変遷に留意する必要がある。

■参考文献

1) Gouin F, Noailles T. Localized and diffuse forms of tenosynovial giant cell tumor (formerly giant cell tumor of the tendon sheath and pigmented villonodular synovitis). Orthop Traumatol Surg Res. 103：S91-7, 2017
2) Lanzinger WD, Bindra R. Giant cell tumor of the tendon sheath. J Hand Surg Am. 38：154-7, 2013
3) 小澤俊幸，野瀬謙介，藤原雅雄，他．手指腱鞘に発生した巨細胞腫 10 症例の検討．形成外科．47：793-9, 2004
4) 西野健一，沼尻敏明．【形成外科の治療指針 update 2010】四肢の疾患 指腱鞘巨細胞腫．形成外科．53：S197, 2010
5) Di Grazia S, Succi G, Fragetta F, et al. Giant cell tumor of tendon sheath：study of 64 cases and review of literature. G Chir. 34：149-52, 2013
6) 加谷光規．軟部腫瘍の診断と治療 良性軟部腫瘍の治療 デスモイド，神経鞘腫，血管腫など．臨整外．45：231-4, 2010
7) Ferrer J, Namiq A, Carda C, et al. Diffuse type of giant-cell tumor of tendon sheath：an ultrastructural study of two cases with cytogenetic support. Ultrastruct Pathol. 26：15-21, 2002

3章 メラノーマ（悪性黒色腫）

はじめに

メラノーマは予後不良の悪性腫瘍の１つである。前版のガイドライン発行以降，メラノーマの診療において２つの大きな変化があった。

１つは，分子標的治療薬や免疫チェックポイント阻害薬などの新しい薬物の開発である。これらの薬物療法により，従来の化学療法より予後の改善が得られるようになった。現在，国内ではいくつかの薬剤が，切除不能な転移性病変に対する治療や術後の補助療法として使用可能である。

もう１つは，海外におけるセンチネルリンパ節転移陽性のメラノーマ症例を対象としたRCT（MSLT-2 試験）において，即時リンパ節郭清群と経過観察群（4 カ月ごとにエコーでリンパ節を評価，リンパ節転移が明らかになった時点でリンパ節郭清を行う）とを比較したところ，リンパ節郭清による疾患特異的生存期間の延長効果が示されなかったことである。海外のデータであり，現時点ではそのまま本邦の現状に当てはめることはできないが，今後，本邦でも治療方針に影響してくる可能性がある。

特に近年のメラノーマ研究の発展は日進月歩であり，本ガイドライン刊行後もさらに研究が進んでいると予測される。このような情勢に十分に留意し，最新の情報を取り入れつつメラノーマの診断，治療に当たりたい。

※検索文献にくわえて米国のガイドライン（NCCN：Clinical practice guideline in oncology- melanoma. Version 2. 2018.）とオーストラリア・ニュージーランドのガイドライン（Clinical practice guidelines for the management of melanoma in Australia and New Zealand.2008）も参考にした。

CQ 24 原発巣にはどのような生検が有用か？

CQ 24-a 臨床所見でメラノーマが疑われる病変に対し生検を行うことは推奨されるか？

■ 推奨

臨床所見でメラノーマが疑われる病変に対しては，切除マージン 1 ～ 3mm で，深部は脂肪層での切除生検を行うことが推奨される。

■ 推奨の強さと根拠　1B（強い推奨，中程度の根拠）

根拠・解説　全切除生検に関して，切除する範囲と予後との関係を検討した研究はないが，National

Comprehensive Cancer Network（NCCN）では完全切除のために1〜3mm程度の側方マージンとし，深部は皮下脂肪組織まで切除することが推奨されている。なお，切除生検から拡大切除施行までの待機時間の長さの違いは生存率と再発率に影響しないと報告されている[1,2]。一期的に切除を行うと切除マージンが不十分あるいは過度の切除となり，切除生検でtumor thicknessを確認してから拡大切除を行う方が，一期的に根治的拡大手術を行うよりも全生存率・無病生存率・無再発率が優れていたという報告もある[3,4]。

今後の課題　生検に関しては，ほとんどすべての論文のエビデンスレベルがCであり，今後エビデンスレベルの高い研究が必要となる。また欧米では研究対象症例数が圧倒的に多く，本邦においては多施設共同研究が望まれる。

■参考文献

1) Lederman JS, Sober AJ. Does biopsy type influence survival in clinical stage I cutaneous melanoma? J Am Acad Dermatol. 13：983-7, 1985
2) Lees VC, Briggs JC. Effect of initial biopsy procedure on prognosis in Stage 1 invasive cutaneous malignant melanoma：review of 1086 patients. Br J Surg. 78：1108-10, 1991
3) McKenna DB, Lee RJ, Prescott RJ, et al. A retrospective observational study of primary cutaneous malignant melanoma patients treated with excision only compared with excision biopsy followed by wider local excision. Br J Dermatol. 150：523-30, 2004
4) Pflugfelder A, Weide B, Eigentler TK, et al. Incisional biopsy and melanoma prognosis：facts and controversies. Clin Dermatol. 28：316-8, 2010

CQ 24-b　原発巣に対して部分生検を行うことは有用か？

■推奨

メラノーマ原発巣の部分生検により再発・転移率が上昇し生存率を低下するという根拠はないので，全切除生検が不可能な場合には，部分生検を行ってもよい。ただし，部分生検により正確なtumor thicknessが評価されない可能性もあり，注意を要する。

■推奨の強さと根拠　2C（弱い推奨，弱い根拠）

根拠・解説　メラノーマの原巣に対して，全切除生検（excisional biopsy）を行うと単純縫縮が不可能な病変には，診断確定のため部分生検（incisional biopsy）を行ってよいかどうかが問題である。部分生検を行うことによりメラノーマ細胞が深部に押し込まれて，リンパ節転移や遠隔転移を生じる危険性が高まることが懸念される向きもある。この点については，全切除生検群と部分生検群の間に5年生存率[1]，局所再発率と死亡率[2]，再発とメラノーマ関連死亡[3]，センチネルリンパ節の転移陽性率[4]において有意差がみられなかったと報告されている。したがって，全切除生検が不可能な場合には，部分生検も可とみなされる。しかしながら，頭頸部原発の症例については，部分生検が生存率を低下させたとする報告がみられる[5]。

部分生検のリスクとして，組織診断の精度低下が挙げられる[6,7]。Tumor thicknessが低く見積も

られて，根治切除時のマージンが不足し，追加切除が必要となることや，センチネルリンパ節生検の適応を再検討する必要がでてくるおそれもある。腫瘍の最も深い部位からの生検が望ましく，パンチ生検は他の部分生検法と比較すると，やや精度が落ちるので注意を要する[8,9]。

今後の課題 生検に関しては，ほとんどすべての論文のエビデンスレベルがCであり，今後エビデンスレベルの高い研究が必要となる。また欧米では研究対象症例数が圧倒的に多く，本邦においては多施設共同研究が望まれる。

■参考文献

1) Lederman JS, Sober AJ. Does biopsy type influence survival in clinical stage I cutaneous melanoma? J Am Acad Dermatol. 13：983-7, 1985
2) Lees VC, Briggs JC. Effect of initial biopsy procedure on prognosis in Stage 1 invasive cutaneous malignant melanoma：review of 1086 patients. Br J Surg. 78：1108-10, 1991
3) Bong JL, Herd RM, Hunter JA. Incisional biopsy and melanoma prognosis. J Am Acad Dermatol. 46：690-4, 2002
4) Martin RC 2nd, Scoggins CR, Ross MI, et al. Is incisional biopsy of melanoma harmful? Am J Surg. 190：913-7, 2005
5) Austin JR, Byers RM, Brown WD, et al. Influence of biopsy on the prognosis of cutaneous melanoma of the head and neck. Head Neck. 18：107-17, 1996
6) Pariser RJ, Divers A, Nassar A. The relationship between biopsy technique and uncertainty in the histopathologic diagnosis of melanoma. Dermatol Online J. 5：4, 1999
7) Witheiler DD, Cockerell CJ. Sensitivity of diagnosis of malignant melanoma：a clinicopathologic study with a critical assessment of biopsy techniques. Exp Dermatol. 1：170-5, 1992
8) Ng PC, Barzilai DA, Ismail SA, et al. Evaluating invasive cutaneous melanoma：is the initial biopsy representative of the final depth? J Am Acad Dermatol. 48：420-4, 2003
9) Pariser RJ, Divers A, Nassar A. The relationship between biopsy technique and uncertainty in the histopathologic diagnosis of melanoma. Dermatol Online J. 5：4, 1999

CQ 25 原発巣に対してどのような切除が有効か？

■推奨

メラノーマの原発巣の切除幅の設定は，in situ 病変では 0.5 ～ 1cm が望ましい（2B）。
Tumor thickness が 1mm 以下の病変では 1cm，1.0mm 超～ 2.0mm 以下では 1 ～ 2cm，2.0mm 超～ 4.0mm 以下では 2cm が推奨される（1A）。
Tumor thickness が 4mm を超える病変では 2cm 程度が望ましい（2B）。
部位別では特に顔面部での切除幅が十分とれないこともあるが，腫瘍残存の危険性があるので，極端な縮小切除は慎重を期した方がよい（2C）。

■推奨の強さと根拠 2B（弱い推奨，中程度の根拠），1A（強い推奨，強い根拠），2C（弱い推奨，弱い根拠）

根拠・解説 従来，メラノーマの拡大切除は 5cm 幅でなされていたが，1980 年代より切除幅の縮小

が可能であるか，RCT が行われ，より狭い切除幅でも予後が変わらないことが報告されている。

In situ 病変についてはこれまで 3mm 切除幅とそれ以上の切除幅を 121 症例に対して局所再発率を比較した後ろ向き試験が行われ，それぞれの再発に差がないということから 3mm 以上の切除幅が推奨されてきた[1]が，2012 年に 1,120 人を対象とした大規模な前向き比較試験が行われ，切除幅が 9mm の場合は 99％の症例で切除できたのに対して，6mm の場合は 86％であったと報告され，5mm を超える切除幅が必要であることが示されている[2]。tumor thickness 1mm 以下では切除幅 1cm vs 3cm で差がないとする RCT が報告され，1cm が適当と考えられる[3]。tumor thickness 1～2mm についてはシステマティックレビューとメタアナリシスで切除マージンは最低 1cm あれば十分であり 2cm 以上は不要であると報告された。tumor thickness 1～4mm の症例で切除幅 2cm vs 4～5cm では予後の差がなく，2cm が適当とする報告が多い[4-6]。一方で tumor thickness 2mm を超える症例での切除幅 1cm と 3cm を比較する RCT では 1cm の群で局所再発が多くなり，1cm の切除幅では不適当と考えられる[7]。また，tumor thickness 4mm を超える厚さでの RCT は行われておらず，後ろ向き研究で 2cm が適正であると述べられるにとどまり，適切な切除幅についての結論はまだ出ていない[6, 8]。なお，潰瘍化のある場合は，ない場合に比べて局所再発率が高く，切除幅を広めに取ることが推奨される[9]。しかし，切除幅の狭い場合と広い場合の安全性が同等であり，切除幅を縮小することが一般化している状況について疑問を呈する意見もある[10, 11]。

水平方向と異なり，原発巣の垂直方向の切除幅の検討を行っている報告は少ない。一般的には腫瘍を完全に切除するために，術前に腫瘍の浸潤の深さを十分検討し，腫瘍の存在する層よりもさらに一層多く切除することが望ましいと考えられている。一方，四肢・体幹のメラノーマ 964 例に対して，下床の筋膜を含めて切除した群と筋膜を含めずに切除した群を比較した後ろ向き研究では，両者で生存率，局所再発率に差はなかったが，筋膜を含めて切除した群では in-transit 転移やリンパ節転移が有意に増加した，という報告がある。筋膜の切除により予後が改善するというデータはなく，結論は出ていない[12]。

部位別・病型別に切除範囲を比較検討したデータはなく，特別に推奨する切除範囲はない。顔面，頭部，手足では機能的特殊性のため，切除範囲を縮小せざるを得ないことがあり，その場合 Moh's microsurgery（Moh's 法）は有効である。Moh's 法でメラノーマを切除する場合，躯幹・四肢に比較して頭部・顔面でより多くの切除幅が必要であったというデータがあるため[13]，頭部・顔面部での切除マージンの縮小化（特に 1cm 未満など）については慎重を期した方がよい。

近年，センチネルリンパ節生検が普及するにつれ，局所のリンパ流が注目されている。腫瘍細胞がリンパ行性に転移するという考えに則れば，リンパ流の中枢側をより広く切除することは理にかなっていると考えられるが，根拠はなく推奨するには至らない。

今後の課題　水平方向の切除範囲についてはエビデンスレベルの高い報告が多く存在したが，垂直方向や部位別の切除範囲に関しての研究は少ない。報告自体は欧米のものが主体であり，本邦でも多施設共同研究などでの検討が望まれる。

■参考文献

1) Bartoli C, Bono A, Clemente C, et al. Clinical diagnosis and therapy of cutaneous melanoma in situ. Cancer. 77：888-92, 1996
2) Kunishige JH, Brodland DG, Zitelli JA. Surgical margins for melanoma in situ. J Am Acad Dermatol. 66：438-44, 2012
3) Veronesi U, Cascinelli N. Narrow excision (1-cm margin). A safe procedure for thin cutaneous melanoma. Arch Surg. 126：438-41, 1991
4) Khayat D, Rixe O, Martin G, et al；French Group of Research on Malignant Melanoma. Surgical margins in cutaneous melanoma (2 cm versus 5 cm for lesions measuring less than 2.1-mm thick). Cancer. 97：1941-6, 2003
5) Cohn-Cedermark G, Rutqvist LE, Andersson R, et al. Long term results of a randomized study by the Swedish Melanoma Study Group on 2-cm versus 5-cm resection margins for patients with cutaneous melanoma with a tumor thickness of 0.8-2.0 mm. Cancer. 89：1495-501, 2000
6) Balch CM, Soong SJ, Smith T, et al；Investigators from the Intergroup Melanoma Surgical Trial. Long-term results of a prospective surgical trial comparing 2 cm vs. 4 cm excision margins for 740 patients with 1-4 mm melanomas. Ann Surg Oncol. 8：101-8, 2001
7) Thomas JM, Newton-Bishop J, A'Hern R, et al；United Kingdom Melanoma Study Group；British Association of Plastic Surgeons；Scottish Cancer Therapy Network. Excision margins in high-risk malignant melanoma. N Engl J Med. 350：757-66, 2004
8) Heaton KM, Sussman JJ, Gershenwald JE, et al. Surgical margins and prognostic factors in patients with thick (>4 mm) primary melanoma. Ann Surg Oncol. 5：322-328, 1998
9) Lens MB, Nathan P, Bataille V. Excision margins for primary cutaneous melanoma：updated pooled analysis of randomized controlled trials. Arch Surg. 142：885-91, 2007
10) Wheatley K, Wilson JS, Gaunt P, et al. Surgical excision margins in primary cutaneous melanoma：a meta-analysis and Bayesian probability evaluation. Cancer Treat Rev. 42：73-81, 2016
11) Mocellin S, Pasquali S, Nitti D. The impact of surgery on survival of patients with cutaneous melanoma：revisiting the role of primary tumor excision margins. Ann Surg. 253：238-43, 2011
12) Grotz TE, Glorioso JM, Pockaj BA, et al. Preservation of the deep muscular fascia and locoregional control in melanoma. Surgery. 153：535-41, 2013
13) Zitelli JA, Brown CD, Hanusa BH. Surgical margins for excision of primary cutaneous melanoma. J Am Acad Dermatol. 37：422-9, 1997

CQ

26 センチネルリンパ節生検は有用か？

■推奨

原発巣の tumor thickness 1.0mm 以下の場合，tumor thickness 0.8mm 超，生検組織の深部断端が陽性，リンパ管浸潤，潰瘍，核分裂像が 1 個 /mm^2 以上などがあればセンチネルリンパ節の転移率が高まる可能性があり，センチネルリンパ節生検を考慮してよい。(2C)

原発巣の tumor thickness 1.0mm 超～ 4.0mm 以下の場合，センチネルリンパ節生検を行うことにより顕微鏡的転移を早期に発見する。それにより予後予測が可能になり，生存率を延長することから，センチネルリンパ節生検を行うことが推奨される。(1A)

原発巣の tumor thickness 4.0mm を超えても，センチネルリンパ節に転移がなければ予後が比較的良好であるという報告がある一方で，すでに潜在的遠隔転移の可能性が高いとされる。しかし，多くの施設で行われている現状と，予後予測が可能になることや無病生存率を改善することから，センチネルリンパ節生検を行うことが推奨される。(2B)

■推奨の強さと根拠　2C（弱い推奨，弱い根拠），1A（強い推奨，強い根拠），2B（弱い推奨，中程度の根拠）

根拠・解説　センチネルリンパ節生検は，肉眼的（臨床的）リンパ節転移のないメラノーマにおいて，リンパ節転移診断により正確な病期の決定およびリンパ節郭清術の適応決定のための低侵襲な手技であり，同時にセンチネルリンパ節の転移の有無が生存に影響を及ぼす重要な因子であることが明らかになっている[1)]。色素法とシンチグラフィーとガンマプローブを併用する方法（RI法）によりセンチネルリンパ節の同定率は93～99.5%と非常に高い[2)]。

センチネルリンパ節の顕微鏡的転移陽性率は原発腫瘍の厚さに比例して上昇する。MD Anderson Cancer Centerのデータによれば，センチネルリンパ節の転移陽性率は，tumor thicknessが1.5mm以下で4.8%，1.5～4mmで19.2%，4mm以上で34.4%であった[3)]。宇原らによる本邦の多施設共同研究では，tumor thicknessとセンチネルリンパ節の転移率の関係は，T1：11.3%，T2：21.0%，T3：34.0%，T4：62.4%であり，in situでは転移は認められず，局所進行例では高率に転移がみられている[4)]。

tumor thicknessが1.0mm以下のメラノーマにおいて，欧米のデータによるとセンチネルリンパ節の転移陽性率は2～5%程度に過ぎないが，本邦では前述のように11.3%であった。ただしWrightらは，631例を解析し，センチネルリンパ節の転移なしと転移ありでは10年メラノーマ特異的生存率に有意差を認め，この層においてもセンチネルリンパ節転移が重要な予後因子であるとしている[5)]。NCCNのガイドラインでは，1A期（tumor thickness 0.8～1.0mm，潰瘍なし，核分裂像0個/mm^2）においては，センチネルリンパ節生検を話し合って検討するとしている。また1B期（tumor thickness 0.8～1.0mm，潰瘍ありまたは核分裂像1個/mm^2以上）においてはセンチネルリンパ節生検を考慮して提案するとしている。tumor thicknessが0.8mm以下であっても潰瘍形成，速い細胞分裂数，脈管浸潤などのリンパ節転移のリスクファクターが存在する場合は，症例ごとにセンチネルリンパ節生検を考慮してもよいとしている[6)]。

tumor thicknessが中間（1.0～4.0mm）のメラノーマについて，センチネルリンパ節生検が生存率を改善するかどうかを検討するために，これまでも多施設RCTが報告されてきた[7)]。最新の報告であるMSLT-I試験といわれる国際多施設共同第Ⅲ相試験では，tumor thicknessが中間（1.2～3.5mm）の1,347例をセンチネルリンパ節生検施行814例と原発巣切除のみ（術後の定期的経過観察でリンパ節転移が出現した時点で郭清）533例の2群で比較を行い，10年メラノーマ特異的生存率では両群に有意な差はなかったが，10年無病生存率はセンチネルリンパ節生検群が有意に高かった。リンパ節転移陽性例では，センチネルリンパ節生検により10年メラノーマ特異的生存率や10年無遠隔転移生存率が改善し，リンパ節転移陰性例ではセンチネルリンパ節生検によりメラノーマ特異的10年生存率は改善しなかったとしている[8)]。病期決定とセンチネルリンパ節の転移の有無が重要な予後因子であることから，遠隔転移のない中間層の厚さのメラノーマに対してセンチネルリンパ節生検を行うことが推奨される[8)]。

tumor thicknessが4mm超のメラノーマについて，MSLT-I試験ではtumor thicknessが3.5mm超の314例を同様に検討したが，10年メラノーマ特異的生存率では両群に有意な差はなかったが，10年無病生存率はセンチネルリンパ節生検群が有意に高かった。リンパ節転移陽性例ではセンチネルリンパ節生検による生存率の改善は認めなかった[8)]。遠隔転移の発生率が高いために，センチネルリンパ節生検とリンパ節郭清の意義は小さいとする意見がある。しかし，このtumor

thickness でもセンチネルリンパ節転移陰性例は陽性例に比べて予後良好とする報告もあり[9]，世界的に多くの施設で行われていることを鑑みて，センチネルリンパ節生検を行うことが考慮されてもよい。

今後の課題 欧米の多施設共同 RCT である MSLT-I 試験では tumor thickness が薄いメラノーマについては検討を行っていないが，tumor thickness が薄いメラノーマでは欧米よりも本邦の方が陽性率が高いというデータもあり，欧米人とは皮膚のタイプが違う日本人，アジア人でセンチネルリンパ節生検に関する独自の研究でエビデンスレベルの高いデータを出していく必要がある。また頭頸部は他部位に比べて false negative が増えるというデータもあり[10]，部位に応じたセンチネルリンパ節生検の有用性を検討していく必要性もある。

■参考文献

1) Johnson TM, Sondak VK, Bichakjian CK, et al. The role of sentinel lymph node biopsy for melanoma：evidence assessment. J Am Acad Dermatol. 54：19-27, 2006
2) Kapteijn BA, Nieweg OE, Liem I, et al. Localizing the sentinel node in cutaneous melanoma：gamma probe detection versus blue dye. Ann Surg Oncol. 4：156-60, 1997
3) Gershenwald JE, Thompson W, Mansfield PF, et al. Multi-institutional melanoma lymphatic mapping experience：the prognostic value of sentinel lymph node status in 612 stage I or II melanoma patients. J Clin Oncol. 17：976-83, 1999
4) 宇原久，山本明史，清原祥夫，他．メラノーマの原発巣の厚さとセンチネルリンパ節の転移率についての検討．日皮会誌．118：3083-8, 2008
5) Wright BE, Scheri RP, Ye X, et al. Importance of sentinel lymph node biopsy in patients with thin melanoma. Arch Surg. 143：892-9, 2008
6) NCCN：Clinical practice guidelines in oncology melanoma. Version 2. 2018
7) Morton DL, Thompson JF, Cochran AJ, et al. Sentinel-node biopsy or nodal observation in melanoma. N Engl J Med. 355：1307-17, 2006
8) Morton DL, Thompson JF, Cochran AJ, et al；MSLT Group. Final trial report of sentinel-node biopsy versus nodal observation in melanoma. N Engl J Med. 37：599-609, 2014
9) Gershenwald JE, Mansfield PF, Lee JE, et al. Role for lymphatic mapping and sentinel lymph node biopsy in patients with thick（> or = 4 mm）primary melanoma. Ann Surg Oncol. 7：160-5, 2000
10) de Rosa N, Lyman GH, Silbermins D, et al. Sentinel node biopsy for head and neck melanoma：a systematic review. Otolaryngol Head Neck Surg. 145：375-82, 2011

CQ 27 メラノーマの所属リンパ節転移に対してリンパ節郭清は有効か？

CQ 27-a 臨床的所属リンパ節転移に対し，根治的リンパ節郭清を行うことは推奨されるか？

■推奨

メラノーマの臨床的所属リンパ節転移を来している患者に根治的リンパ節郭清を行うことは，予後の改善が期待できるため推奨される。

■推奨の強さと根拠　1B（強い推奨，中程度の根拠）

根拠・解説　レビューによると，臨床的リンパ節転移のある患者の5年生存率は19～38%，平均26%と報告され[1]，顕微鏡的リンパ節転移例に比してその予後は不良であるが，根治的リンパ節郭清によりメラノーマ特異的生存期間の延長を得たとする報告も存在し，根治的リンパ節郭清による予後の改善は一定程度期待できる[2,3]。ただし，その有効性を示す強い根拠はない。近年報告された大型の前向きRCTでは，センチネルリンパ節転移陽性例に対する根治的リンパ節郭清についてではあるが，これがメラノーマ特異的生存期間の延長には寄与しないことが示されており[4,5]，メラノーマ治療に対する根治的リンパ節郭清自体の有用性，手術適応について今後十分な検討が必要である。一方，現状では臨床的リンパ節転移に対してリンパ節郭清以外に有効な治療はないと考えられるため，臨床的リンパ節転移に対する根治的リンパ節郭清は推奨される。

リンパ節転移症例の予後を規定する因子としては，①転移しているリンパ節の数，②転移量（顕微鏡的転移か肉眼的転移か），③腫瘍の潰瘍形成の有無，が挙げられる[6]。また，臨床的リンパ節転移への根治的リンパ節郭清で，①50歳以上，②躯幹原発，③3つ以上のリンパ節転移，④被膜外浸潤，のある症例ではその予後は悪いとされる[7]。部位別にみると，腋窩リンパ節転移症例の5年生存率は，顕微鏡的転移症例で73%，臨床的腫脹があり2cm未満のものは46%，2～4cmで22%，4cm以上で18%である[1]。鼠径リンパ節転移症例の5年生存率は，鼠径リンパ節転移のみで48%，鼠径＋骨盤内リンパ節の両方への転移で34%，その10年生存率は25%である[1]。また，生命予後のみならず，局所コントロールとしての郭清の意味もあるが，リンパ節郭清後の局所再発率は0.8～52%，部位別には腋窩15%，鼠径部35%，頸部46%と報告されている[1]。

■参考文献

1) Karakousis CP. Therapeutic node dissections in malignant melanoma. Ann Surg Oncol. 5：473-82, 1998
2) Karakousis CP, Driscoll DL. Positive deep nodes in the groin and survival in malignant melanoma. Am J Surg. 171：421-2, 1996
3) Young SE, Martinez SR, Faries MB, et al. Can surgical therapy alone achieve long-term cure of melanoma metastatic to regional nodes? Cancer J. 3：207-11, 2006
4) Faries MB, Thompson JF, Cochran AJ, et al. Completion dissection or observation for sentinel-node metastasis in melanoma. N Engl J Med. 376：2211-22, 2017
5) Leiter U, Stadler R, Mauch C, et al. Complete lymph node dissection versus no dissection in patients with sentinel lymph node biopsy positive melanoma (DeCOG-SLT)：a multicentre, randomised, phase 3 trial. Lancet Oncol. 17：757-67, 2016
6) Balch CM, Soong SJ, Gershenwald JE, et al. Prognostic factors analysis of 17,600 melanoma patients：validation of the American Joint Committee on Cancer melanoma staging system. J Clin Oncol. 19：3622-34, 2001
7) Meyer T, Merkel S, Göhl J, et al. Lymph node dissection for clinically evident lymph node metastases of malignant melanoma. Eur J Surg Oncol. 28：424-30, 2002

CQ 27-b メラノーマのセンチネルリンパ節転移陽性例に対して，リンパ節郭清術を行うことは有効か？

■ 推奨

メラノーマのセンチネルリンパ節生検でリンパ節転移陽性であった患者に対し，根治的リンパ節郭清術を行うことのみで生存期間の延長を期待することはできない。しかし，所属リンパ節転移再発率および無病生存率の改善は見込めるため，現状においては患者状態に応じてリンパ節郭清術を考慮してよい。

■ 推奨の強さと根拠 2C（弱い推奨，弱い根拠）

根拠・解説 センチネルリンパ節転移陽性群ではセンチネルリンパ節転移陰性群よりも明らかに生存率，無病生存率が低く，センチネルリンパ節転移は重要な予後因子の１つである[1]。根治的リンパ節郭清術は多くのコホート研究で良好な結果が報告されているが，近年欧米から報告された大規模RCTでは，センチネルリンパ節転移陽性群に対する根治的リンパ節郭清は，経過観察群に対して生命予後改善効果を示すことができなかった。ただし，所属リンパ節転移再発率および無病生存率については改善することが示された[2,3]。これらの結果は，中間以上の厚さのメラノーマにおいて，根治的リンパ節郭清術のみでは全身の腫瘍細胞のコントロールが不可能であることを示していると考えられ，メラノーマ治療における根治的リンパ節郭清の有効性，意義について再考する必要がある。米国NCCNガイドラインでは，センチネルリンパ節転移陽性例に対し経過観察のみもしくは根治的リンパ節郭清術が推奨され，超音波検査による経過観察，免疫チェックポイント薬などのアジュバンド療法の追加検討が推奨されている。また，センチネルリンパ節生検で，0.1mm以上のリンパ節転移あるいは0.3mm以上の被膜外浸潤を認めない例ではセンチネルリンパ節以外の所属リンパ節転移例は極めて少ないとの報告を受けて，同条件下で根治的リンパ節郭清を省略するMINTUB studyが欧州において進行中であり，結果が待たれる。人種間差異や医療環境の違いのため，本邦での大規模比較試験の実施が強く望まれる。

以上より，ほかに有効な治療法が存在しない現状では，根治的リンパ節郭清を考慮してよいとした。また同様に全身状態などを考慮して，臨床経過観察を行うことも現時点で合理的な選択である。

リンパ節郭清術施行時期について，センチネルリンパ節転移判明後の待機期間が予後に与える影響は明らかになっていない[1,4]が，早期であることが好ましい結果を得られる[5]とする報告が複数存在する。また，センチネルリンパ節生検後の根治的リンパ節郭清については，治療的リンパ節郭清と比較して合併症に大きな差異がないとする報告[6]，リンパ浮腫の頻度が低いことより早期の施行を推奨する報告[7]が存在する。

今後の課題 欧米でのRCTの結果を受けて，センチネルリンパ節転移陽性例に対する即時の根治的リンパ節郭清術の必要性の有無が今後の課題となるが，これらの欧米での試験において本邦に多い病型である末端黒子型悪性黒色腫の頻度が不明であり，現時点では判断し難い。追跡調査の結果や国内での同様の研究が必要である。

■参考文献

1) Morton DL, Thompson JF, Cochran AJ, et al. Sentinel-node biopsy or nodal observation in melanoma. N Engl J Med. 355：1307-17, 2006
2) Faries MB, Thompson JF, Cochran AJ, et al. Completion dissection or observation for sentinel-node metastasis in melanoma. N Engl J Med. 376：2211-22, 2017
3) Leiter U, Stadler R, Mauch C, et al. Complete lymph node dissection versus no dissection in patients with sentinel lymph node biopsy positive melanoma (DeCOG-SLT)：a multicentre, randomised, phase 3 trial. Lancet Oncol. 17：757-67, 2016
4) Pasquali S, Mocellin S, Campana LG, et al. Early (sentinel lymph node biopsy-guided) versus delayed lymphadenectomy in melanoma patients with lymph node metastases：personal experience and literature meta-analysis. Cancer. 116：1201-9, 2010
5) Delgado AF, Delgado AF. Complete lymph node dissection in melanoma：a systematic review and meta-analysis. Anticancer Res. 37：6825-9, 2017
6) Moody JA, Botham SJ, Dahill KE, et al. Complications following completion lymphadenectomy versus therapeutic lymphadenectomy for melanoma - a systematic review of the literature. Eur J Surg Oncol. 43：1760-7, 2017
7) Faries MB, Thompson JF, Cochran A, et al；MSLT Cooperative Group. The impact on morbidity and length of stay of early versus delayed complete lymphadenectomy in melanoma：results of the Multicenter Selective Lymphadenectomy Trial (I). Ann Surg Oncol. 17：3324-9, 2010

CQ 27-c　メラノーマの所属リンパ節転移に対してリンパ節郭清術を行う際に，どのような郭清範囲が推奨されるか？

■推奨

各領域で明確な郭清範囲の基準はないが，その所属リンパ節を確実に郭清することが望まれる。なお，鼠径部では一定の条件を満たすときには鼠径リンパ節郭清に加えて骨盤内リンパ節郭清術を考慮してよい。

■推奨の強さと根拠　2C（弱い推奨，弱い根拠）

根拠・解説　メラノーマで郭清を行う頻度の多い部位は鼠径部，腋窩部，頸部であるが，それぞれの郭清範囲について，エビデンスレベルの高い報告はない。臨床的リンパ節転移，センチネルリンパ節以外の所属リンパ節転移，センチネルリンパ節転移例では予後が異なり，また節外浸潤など予後不良因子も明らかになってきた今日では，それぞれに対するリンパ節郭清術の適応，郭清範囲について一律でよいのか，一部省略可能であるのか，結論は出ていない。

鼠径部での郭清範囲については，鼠径リンパ節郭清に骨盤内リンパ節郭清（一般的には外腸骨リンパ節と閉鎖リンパ節）を追加することは生命予後の改善につながらないとする報告[1,2]がある。Cloquet リンパ節の腫脹は，骨盤内リンパ節転移の可能性が高いとする報告もあるが[3]，鼠径リンパ節転移陰性，骨盤内リンパ節転移陽性例も一定程度存在するとする報告[4]もあり，一定の見解を得ていない。欧米やオーストラリアでは概ね以下の条件を満たすとき鼠径リンパ節郭清に加えて骨盤内リンパ節郭清術も考慮した方がよいとしている。①臨床的骨盤内リンパ節転移が認められた場合，②鼠径部に肉眼的リンパ節転移が認められた場合，③鼠径部に 4 個以上の組織学的リンパ節転移が認められた場合[5]。また下肢では膝窩リンパ節転移を認めた場合は膝窩リンパ節郭清術を考慮する。

腋窩リンパ節郭清術については，通常レベルⅠ～Ⅲまでの範囲を，腋窩上の脂肪織も含めて郭清す

ることが推奨される[6,7]。ただしレベルⅢの扱いについて，浮腫などの合併症や予後改善効果が乏しいことを考慮し，必要でないとする報告もある[7,8]。日本人を対象とした本邦からの報告でも，センチネルリンパ節転移陽性例において，転移陽性率はレベルⅡで4.4%，レベルⅢでは1.5%程度と比較的低い[9]。

頸部については，全頸部郭清術（根治的頸部郭清術，根治的頸部郭清術変法，機能的頸部郭清術）あるいは選択的頸部郭清術を行う。症例や原発巣の部位により，浅頸リンパ節，耳下腺リンパ節，耳下腺浅葉切除，頬リンパ節，耳介後リンパ節，後頭リンパ節の郭清も考慮する。根治的リンパ節郭清による5年生存率の改善を得たとする報告[10]，選択的頸部郭清術と根治的リンパ節郭清には生存率において差がないとする報告[11]が存在し，エビデンスレベルの高い報告が待たれる。

■参考文献

1) Verver D, Madu MF, Oude Ophuis CMC, et al. Optimal extent of completion lymphadenectomy for patients with melanoma and a positive sentinel node in the groin. Br J Surg. 105：96-105, 2018
2) Egger ME, Brown RE, Roach BA, et al. Addition of an iliac/obturator lymph node dissection does not improve nodal recurrence or survival in melanoma. J Am Coll Surg. 219：101-8, 2014
3) Hughes TM, Thomas JM. Combined inguinal and pelvic lymph node dissection for stage III melanoma. Br J Surg. 86：1493-8, 1999
4) Mozzillo N, Pasquali S, Santinami M, et al. Factors predictive of pelvic lymph node involvement and outcomes in melanoma patients with metastatic sentinel lymph node of the groin：a multicentre study. Eur J Surg Oncol. 41：823-9, 2015
5) Hughes TM, A'Hern RP, Thomas JM. Prognosis and surgical management of patients with palpable inguinal lymph node metastases from melanoma. Br J Surg. 87：892-901, 2000
6) Mack LA, McKinnon JG. Controversies in the management of metastatic melanoma to regional lymphatic basins. J Surg Oncol. 86：189-99, 2004
7) Karakousis CP. Therapeutic node dissections in malignant melanoma. Ann Surg Oncol. 5：473-82, 1998
8) Namm JP, Chang AE, Cimmino VM, et al. Is a level III dissection necessary for a positive sentinel lymph node in melanoma? J Surg Oncol. 105：225-8, 2012
9) Tsutsumida A, Takahashi A, Namikawa K, et al. Frequency of level II and III axillary nodes metastases in patients with positive sentinel lymph nodes in melanoma：a multi-institutional study in Japan. Int J Clin Oncol. 21：796-800, 2016
10) Martin RC, Shannon KF, Quinn MJ, et al. The management of cervical lymph nodes in patients with cutaneous melanoma. Ann Surg Oncol. 19：3926-32, 2012
11) Supriya M, Narasimhan V, Henderson MA, et al. Managing regional metastasis in patients with cutaneous head and neck melanoma - is selective neck dissection appropriate? Am J Otolaryngol. 35：610-6, 2014

CQ 27-d メラノーマのリンパ節郭清術を行う際に，どのような皮膚切開が推奨されるか？

■推奨

リンパ節郭清を行う際の皮膚切開は，さまざまな方法があり，どれも特に優れているものはない。郭清範囲を十分に展開できる一方で，皮膚壊死などの合併症が少ない方法が望まれる。

■推奨の強さと根拠　2C（弱い推奨，弱い根拠）

根拠・解説　頸部ではY字状，T字状，U字状の切開など，腋窩部は横切開や前腋窩線に沿った切開など，鼠径部はS字状切開や直線切開，それらに皮膚切除を加えたものなどがあるが，いずれの

方法に置いても一定数の合併症は起き得るものと考えられ，特に優れているといえる方法はない[1]。内視鏡を用いた低侵襲鼠径リンパ節郭清術は合併症を来しにくく優れた手法であるとする報告もあるが，一般的ではない[2]。術者が習熟した方法を選択，かつ愛護的に手術を行うことが望ましい。合併症として起こり得る症状は皮膚壊死，リンパ漏，リンパ浮腫などが挙げられ，センチネルリンパ節生検後根治的リンパ節郭清施行例では24.1%，センチネルリンパ節生検のみ施行例であっても6.3%の術後リンパ浮腫が発生した[3]。晩期合併症のリンパ浮腫は症状が慢性的に続く可能性もあるため，術後の保存的治療の指導も重要である[4]。

部位別にみると，頸部郭清後の合併症として多いのは血腫，感染，乳び瘻（1～2%），創離開がある。腋窩郭清後の合併症としては，創感染（6%），リンパ嚢腫（7%），上肢のリンパ浮腫（2～4%）があり，鼠径郭清後の合併症は感染（10～15%），リンパ嚢腫（3～6%），創縁の皮膚壊死（7%），リンパ漏（10%），下肢のリンパ浮腫（30～40%）が挙げられる[5]。

■参考文献

1) Mack LA, McKinnon JG. Controversies in the management of metastatic melanoma to regional lymphatic basins. J Surg Oncol. 86：189-99, 2004
2) Jakub JW, Terando AM, Sarnaik A, et al. Safety and Feasibility of Minimally Invasive Inguinal Lymph Node Dissection in Patients With Melanoma (SAFE-MILND)：Report of a Prospective Multi-institutional Trial. Ann Surg. 265：192-6, 2017
3) Faries MB, Thompson JF, Cochran AJ, et al. Completion dissection or observation for sentinel-node metastasis in melanoma. N Engl J Med. 376：2211-22, 2017
4) Sarnaik AA, Puleo CA, Zager JS, et al. Limiting the morbidity of inguinal lymphadenectomy for metastatic melanoma. Cancer Control. 16：240-7, 2009
5) Karakousis CP. Therapeutic node dissections in malignant melanoma. Ann Surg Oncol. 5：473-82, 1998

CQ

28 原発巣切除後はどのような再建が有効か？

CQ 28-a 原発巣切除後の欠損に対し植皮による再建は有効か？

■推奨

原発部位が体幹や四肢あるいは頭頸部でも遊離縁以外の小範囲の欠損で，縫縮できない場合などでは植皮による再建を考慮してよい。

頭頸部で遊離縁や広範囲な欠損に対しては，色調の不具合や陥凹変形などの醜形や術後の拘縮が問題となる可能性がある。

■推奨の強さと根拠　2D（弱い推奨，とても弱い根拠）

根拠・解説　原発巣切除後の皮膚欠損に対して，部位や欠損の大きさ，年齢や手術侵襲などを考慮し，縫合，植皮，皮弁などの再建方法が選択される。

頭頸部メラノーマ切除後の広範囲な欠損や深部にまで達した欠損に対して植皮術を行った場合では，色調の不具合や陥凹変形などの著しい顔面醜形や術後の拘縮が問題となることがある[1)]。頭頸部メラノーマに対して皮弁（局所皮弁，有茎筋皮弁，遊離皮弁）で再建を行った群 35 例と縫縮や植皮で閉鎖を行った群 560 例の術後局所再発率はそれぞれ 13%，23%であったとの報告があるが[1)]，再建方法が直接的に再発率の差に関与するのではなく，皮弁による再建を行った症例ではユニットに沿ったより広範囲の切除を行っていることから，原発巣の切除範囲が再発率の差に関与していると考えられる。

原発部位が体幹や四肢あるいは頭頸部でも遊離縁以外の小範囲の欠損で，縫縮できない場合などでは植皮による再建を考慮してよい。また頭頸部でも根治性がない場合や複雑な再建の適応がない場合では，緩和医療の一貫として植皮を行うことも考慮してよい[1)]。確定診断がついた後に再建を行う場合や欠損が深い場合などに，二期的再建を計画する場合では，人工真皮を貼付して待機し，確実な病理診断が得られ，十分な真皮様肉芽組織が形成された場合には植皮による再建も考慮される[2)]。一期的に再建を行う場合，複雑な局所皮弁で再建すると断端陽性時の再切除の際に切除範囲の設定が困難となることから，植皮を推奨する考え方もある。

■参考文献

1) Bogle M, Kelly P, Shenaq J, et al. The role of soft tissue reconstruction after melanoma resection in the head and neck. Head Neck. 23：8-15, 2001

2) 黒川正人，佐藤誠，八杉悠．皮膚悪性腫瘍切除後の一時閉鎖法としての人工真皮の応用．Skin Cancer. 24：392-6, 2010

CQ 28-b 原発巣切除後の欠損に対し皮弁による再建は有効か？

■推奨

足底部や頭頸部などで機能的，整容的な再建が必要とされる場合には皮弁による再建を考慮してよい。

■推奨の強さと根拠　2C（弱い推奨，弱い根拠）

根拠・解説　本邦では四肢，特に足部原発のメラノーマが多いという特徴があり，特に足底荷重部欠損の再建においては十分な負荷に耐えられる組織によることが望ましい[1)]。足部メラノーマ切除後に適切な再建を行うことは，機能を維持でき，患者の QOL の向上につながる[2)]。特に装具を付けるか否か，知覚障害の有無が重要であり[2)]，足底（荷重部）では可能であれば足底皮弁による再建を考慮してよい[1)]。

一方，頭頸部メラノーマ切除後の広範囲の欠損の場合，特に眼瞼，口唇部，鼻部などでは変形を来すおそれがあり縫縮できないことも多い。また深部にまで達した欠損に対して植皮術を行った場合では著しい醜形を残すことも危惧され[3)]，このような場合では皮弁による再建が望ましい[4)]。頭頸部腫瘍切除後の皮弁による再建は機能的，整容的に優れているとする報告も多く[3-6)]，植皮と比較して瘢痕拘縮が少ないと考えられ，切除後の欠損の近傍の皮膚を使用する局所皮弁はカラーマッチ，テクス

チャーマッチの面で有利である。植皮と比較して局所皮弁では被覆できる欠損の大きさに限度があり，欠損が大きい場合は筋皮弁や遊離皮弁が望ましい[3,7]。深部に浸潤し，耳下腺や頭蓋顔面骨を合併切除したり，切除後に骨や頸部の血管が露出したりするような症例では，植皮が不可能なことがあり，筋皮弁，遊離皮弁による再建を考慮する[3,5,6]。

植皮や皮弁などの再建術式の選択による再発・転移率の差はないと考えられ[8]，tumor thickness，潰瘍の有無，センチネルリンパ節転移の有無などの腫瘍の性状・重症度が再発・転移率の差に寄与するとみられる[3,7,8]。頭頸部メラノーマに対して皮弁（局所皮弁，有茎筋皮弁，遊離皮弁）で再建を行った群35例と縫縮や植皮で閉鎖を行った群560例の術後局所再発率はそれぞれ13%，23%であったとの報告があるが[3]，再建方法が直接的に再発率の差に関与するのではなく，皮弁による再建を行った症例ではユニットに沿ったより広範囲の切除を行いうることから，原発巣の切除範囲が再発率の差に関与したと考えられる。また，皮弁による再建は必ずしも再発発見の妨げになるとはいえない，とする報告があるが[3,4,6]，一期的な再建を行う場合に複雑な局所皮弁で再建すると断端陽性時の再切除の際に切除範囲の設定が困難となることから，植皮を考慮した方がよい，という考え方もある[9]。

原発巣の部位，切除後の欠損の大きさや組織の露出，手術侵襲などを考慮し，皮弁による再建を適応する。

今後の課題　再建術式の選択について，現時点ではエビデンスレベルの高い報告がない。

■参考文献

1) Evans GR, Friedman J, Shenaq J, et al. Plantar flap reconstruction for acral lentiginous melanoma. Ann Surg Oncol. 4：575-8, 1997
2) Evance GR, Robb GL. Cutaneous foot malignancies：outcome and options for reconstruction. Ann Plast Surg. 34：396-401, 1995
3) Bogle M, Kelly P, Shenaq J, et al. The role of soft tissue reconstruction after melanoma resection in the head and neck. Head Neck. 23：8-15, 2001
4) Lent WM, Ariyan S. Flap reconstruction following wide local excision for primary malignant melanoma of the head and neck region. Ann Plast Surg. 33：23-7, 1994
5) Moncrieff MD, Spira K, Clark JR, et al. Free flap reconstruction for melanoma of the head and neck：indications and outcomes. J Plast Reconstr Aesthet Surg. 63：205-12, 2010
6) Jose RM, Kisku W, Pradhan A, et al. Management of complex melanomas of head and neck region. J Plast Reconstr Aesthet Surg. 63：573-7, 2010
7) Hayashi T, Furukawa H. Oyama A, et al. An analysis of cheek reconstruction after tumor excision in patients with melanoma. J Craniofac Surg. 25：e98-101, 2014
8) Koolen PGL, Matos TR, Ibrahim AMS, et al. Recurrence rates over 20 years in the treatment of malignant melanoma：immediate versus delayed reconstruction. Plast Reconstr Surg Glob Open. 5：e1378, 2017
9) Karanetz I, Stanley S, Knobel D, et al. Melanoma extirpation with immediate reconstruction：the oncologic safety and cost savings of single-stage treatment. Plast Reconstr Surg. 138：256-61, 2016

CQ 28-c 原発巣切除後の再建時，リンパ流の中枢側に局所皮弁を作成することは推奨されるか？

■ 推奨

病変より中枢側に局所皮弁を作成することは，行ってはならない明らかな根拠はないものの，本来のリンパ流が変化することによって生じる病態への影響が明らかではないため積極的には推奨されない。

■ 推奨の強さと根拠　2C（弱い推奨，弱い根拠）

根拠・解説　メラノーマの再建において，原発巣の中枢側からの皮弁で再建した場合に，生存率を下げるという根拠はない。しかし，中枢側に手術操作を行うことで本来のリンパ流が変化し，ごく早期の病変を除き in-transit 転移が問題となるメラノーマでは，これにより腫瘍細胞を播種させる危険性も否定できない[1)]。

拡大切除や皮弁形成などの手術操作に伴うリンパ流の変化について以下のようないくつかの報告があり[2-5)]，拡大切除後に回転皮弁などの局所皮弁で創部を閉鎖すると症例によっては本来のリンパ流が変化する可能性があると報告されているが，皮弁採取部位について詳細に検討した報告はない。

腫瘍辺縁から 1 cm 以上の切除幅を取って拡大切除し transposition flap または advancement flap にて再建したメラノーマの症例 19 例の手術前と手術後のリンパシンチグラフィを比較したところ，センチネルリンパ節が術前と変化がなかった症例は 13 例（68％），術前より個数が増えていた症例は 4～5 例（21～26％），術前より個数が減っていた症例は 1～2 例（5～10％）であった，との報告がある[2)]。同報告では皮弁採取部位について詳細に言及されていないが，拡大切除や皮弁採取によって腫瘍周囲の皮膚に切開が加わると，症例によっては本来のリンパ流が変化する可能性があるといえる。

また，切除範囲が 2 cm 以下，原発巣の部位が四肢などのリンパ流が複雑ではない部位の場合は拡大切除後もリンパ流が変化しないが，切除範囲が 2 cm を超える，頭頸部・体幹発生例，創部を局所皮弁で閉鎖した場合にはリンパ流が変化するリスクが高まる，とする報告もある[5)]。

これらの所見から，科学的な根拠は乏しいものの，現時点では原発巣より中枢側に局所皮弁を作成することは積極的には推奨できないものとした。

今後の課題　症例によっては，皮弁形成によってリンパ流の変化，センチネルリンパ節生検の不確かさを生じる可能性があるといえる。一方で，皮弁作成部位に焦点を絞ったエビデンスレベルの高い論文が存在せず，また，皮弁形成によってリンパ流の変化，センチネルリンパ節生検の不確かさを生じた症例の報告例については，症例数が少ない，皮弁採取部位は不明，生命予後への関与が不明確である。よって，原発巣のリンパ流の中枢側に皮弁採取部位を求めることを完全に否定することはできないが，リンパ流に変化をもたらす可能性があることを考慮し，積極的に推奨しないものとした。

■参考文献

1）吉川周佐，中浦淳，福田桂太郎，他．皮弁と植皮の使い分け 主に悪性黒色腫において．Skin Cancer. 24：397-402, 2009
2）Ariyan S, Ali-Salaam P, Cheng DW, et al. Reliability of lymphatic mapping after wide local excision of cutaneous melanoma. Ann Surg Oncol. 14：2377-83, 2007
3）Karakousis CP, Grigoropoulos P. Sentinel node biopsy before and after wide excision of the primary melanoma. Ann Surg Oncol. 6：785-9, 1999
4）Gannon CJ, Rousseau DL Jr, Ross MI, et al. Accuracy of lymphatic mapping and sentinel lymph node biopsy after previous wide local excision in patients with primary melanoma. Cancer. 107：2647-52, 2006
5）Kelemen PR, Essner R, Foshag LJ, et al. Lymphatic mapping and sentinel lymphadenectomy after wide local excision of primarymelanoma. J Am Coll Surg. 189：247-52, 1999

CQ

29　メラノーマの in-transit 転移に対して，外科的治療は有効か？

■推奨

病変が数個程度で完全切除可能であれば外科的切除が第一選択と考えられる。Subtotal integumentectomy に関しては，その有用性を示す質の高いエビデンスは存在しておらず，治療効果は不明である。しかし現状ではほかに有効な治療法がないため，症例によっては本法を行ってもよいと考えられる。

■推奨の強さと根拠　2C（弱い推奨，弱い根拠）

根拠・解説　In-transit 転移とは，原発巣から所属リンパ節の間に存在するリンパ管内で，腫瘍細胞が増殖した病態と考えられる。この locoregional な病態は，原発巣からの距離によって衛星病変と in-transit 転移に分けられるが，距離による分類は予後には影響しないことが示されており，UICC（8th 2017）・AJCC（8 th 2017）の N staging でも同じ N1c・N2c・N3c に分類されるため，本 CQ 中では，衛星病変も in-transit 転移に含むものとした。

In-transit 転移の発生率は報告によって 2～20％と幅があるが，tumor thickness が 1.5mm 以上の四肢メラノーマ患者を対象にした多施設共同 RCT の control arm では，その発生率は 6.6％と報告されている[1)]。また別の報告では，AJCC ステージⅠ，Ⅱ（1993～1998 年の症例。AJCC の版数は不明）のメラノーマ患者（四肢以外も含む）の前向きな検討で発生率が 6.6％であった[2)]。T3（AJCC の版数は不明）以上，Clark Level Ⅱ以上，潰瘍が存在すること，原発が下肢であること，所属リンパ節（センチネルリンパ節）転移があること，年齢 50 歳以上が in-transit 転移のリスクファクターと報告されている[2, 3)]。いくつかの RCT で原発巣の切除幅と in-transit 転移の発生率との間には相関関係がないというデータが示されている[4)]。センチネルリンパ節が転移陽性の場合，in-transit 転移発生率は 12.0％であり，センチネルリンパ節が転移陰性の場合の 3.5％と比較して有意に高いというデータがあるが，センチネルリンパ節生検自体は in-transit 転移発生のリスクファクターにはなっていなかった[3)]。

in-transit 転移症例の予後に関しては，5 年生存率は報告によって 12～75％と幅がある[3-6)]。2017

年の報告では，in-transit 転移または衛星病変を生じた症例の 5 年生存率は 68～75%，in-transit 転移または衛星病変があり遠隔転移がない症例が含まれる AJCC（8th 2017）ステージⅢC，ⅢD の症例の 5 年生存率はそれぞれ 69%，32%とされている[6]。in-transit 転移に続いて比較的早期に遠隔転移を生じることもまれではない[3,5]。

メラノーマの in-transit 転移の治療としては，病変が数個程度で完全切除可能であれば外科的切除が第一選択と考えられる[7]。切除する際には断端が陰性であれば十分であり，広範囲切除を行う意義は乏しい。原発巣から所属リンパ節までを連続的に切除する Subtotal integumentectomy を行うことで，良好な治療結果が得られたという報告が散見されるものの[8-13]，その有効性を示す質の高いエビデンスは存在しておらず，治療効果は不明である。しかしほかに有効な治療法がない現状では，適応を十分検討したうえで本法を行うことを考慮してよい。

今後の課題 外科的治療以外の選択肢として，欧米では放射線照射，electrochemotherapy，limb perfusion，limb infusion，intralesional immunotherapy などが報告されている。外科的治療が不可能な症例に対しては適応を考慮してもよいが，国内では electrochemotherapy，limb perfusion，limb infusion，intralesional immunotherapy は保険適用外である。

※検索文献に加えて米国のガイドライン（NCCN：Clinical practice guideline in oncology- melanoma. Version 1. 2019.）とオーストラリア・ニュージーランドのガイドライン（Clinical practice guidelines for the management of melanoma in Australia and New Zealand. 2008）も参考にした。

■参考文献

1) Koops HS, Vaglini M, Suciu S, et al. Prophylactic isolated limb perfusion for localized, high-risk limb melanoma：results of a multicenter randomized phase III trial. European Organization for Research and Treatment of Cancer Malignant Melanoma Cooperative Group Protocol 18832, the World Health Organization Melanoma Program Trial 15, and the North American Perfusion Group Southwest Oncology Group-8593. J Clin Oncol. 16：2906-12, 1998
2) Borgstein PJ, Meijer S, van Diest PJ：Are locoregional cutaneous metastases in melanoma predictable? Ann Surg Oncol. 6：315-21, 1999
3) Pawlik TM, Ross MI, Johnson MM, et al. Predictors and natural history of in-transit melanoma after sentinel lymphadenectomy. Ann Surg Oncol. 12：587-96, 2005
4) Hayes AJ, Clark MA, Harries M, et al. Management of in-transit metastases from cutaneous malignant melanoma. Br J Surg. 91：673-82, 2004
5) Wong JH, Cagle LA, Kopald KH, et al. Natural history and selective management of in transit melanoma. J Surg Oncol. 44：146-50, 1990
6) Gershenwald JE, Scolyer RA, Hess KR, et al. Melanoma staging：evidence-based changes in the American Joint Committee on Cancer eighth edition cancer staging manual. CA Cancer J Clin. 67：472-92, 2017
7) Testori A, Ribero S, Bataille V, et al. Diagnosis and treatment of in-transit melanoma metastases. Eur J Surg Oncol. 43：541-60, 2017
8) 藤澤康弘，中村泰大，石塚洋典，他．Subtotal integumentectomy を施行した in-transit 転移を有する悪性黒色腫の 4 例．Skin Cancer. 24：272-7, 2009
9) 赤坂玲，石橋睦子，上田周，他．左上肢の in-transit 転移に対して subtotal integumentectomy を施行した悪性黒色腫の 1 例．臨皮．59：429-31, 2005
10) 加口敦士，石原剛，増口信一，他．Subtotal integumentectomy を行った悪性黒色腫 19 例．Skin Cancer. 21：53-7, 2006
11) 土田幸英，福田修，池田重雄，他．In-transit 転移を認めた末端部黒子様黒色腫．形成外科．40：969-76, 1997
12) Hayashi T, Furukawa H, Kitamura T, et al. Review and proposal of regional surgical management for melanoma：revisiting of integumentectomy and

incontinuity dissection in treatment of skin melanoma. Int J Clin Oncol. 22：569-76, 2017
13）高塚純子，竹之内辰也．悪性黒色腫の in-transit 転移に対する治療と予後．Skin Cancer. 27：326-32, 2013

CQ

30 メラノーマの再発・転移に対して外科治療は有効か？

CQ 30-a 局所再発に対して外科的切除は有効か？

■ 推奨

生検を行い，原発腫瘍の残存から生じた true scar recurrence であることが確認された場合，外科的切除を行うことで比較的良好な予後が得られると考えられ，可能であれば外科的治療を行うことが推奨される。

■ 推奨の強さと根拠　2C（弱い推奨，弱い根拠）

根拠・解説　メラノーマの局所再発について，過去の報告では定義が統一されておらず，「原発腫瘍切除後の瘢痕内に生じるもの」「原発腫瘍切除後の瘢痕から 5cm 以内の部位に生じるもの」「原発腫瘍と同部位に生じるもの」など，報告によって定義はさまざまである。NCCN ガイドラインでは，再発を「true scar recurrence」と「local, satellite, and/or in-transit recurrence」に分けて定義している[1, 2]。true scar recurrence は，原発巣の切除範囲が不十分であったために残存した原発腫瘍から生じた再発である。local satellite, and/or in-transit recurrence は，原発巣の切除範囲が十分であったにもかかわらず生じた再発であり，原発腫瘍切除後の瘢痕内の真皮や皮下脂肪に生じる local recurrence（局所再発），原発腫瘍切除後の瘢痕近傍に生じる satellite recurrence（衛星病変）や in-transit 転移が含まれ，リンパ行性転移の一種である。true scar recurrence と local recurrence は病理組織学的な特徴によって区別することが可能であり[1-8]，前者は表皮内病変および表皮内の水平方向の発育を認めるが，後者は真皮深層や皮下脂肪織内のリンパ管内の再発であり，表皮内病変や表皮内水平方向発育を認めない。前述のように過去の報告では両者を厳密に区別していないものが多く存在しており[9-12]，データの比較，検討が難しくなっている。local recurrence の取り扱いは，satellite recurrence，in-transit recurrence と同様であり他の CQ で記述するため，本 CQ では true scar recurrence について言及することとする。

true scar recurrence に対しては，外科的切除で比較的良好な予後を得ることが可能であり[8]，再発巣切除後の 5 年生存率は 89％と報告されている[5, 13]。局所再発巣を切除する際の切除範囲については Mohs 法による検討の結果，水平方向に 2cm を推奨する報告がある[3]。一方，true scar recurrence は原発巣の残存であり，その予後は原発巣と再発巣の tumor thickness のうち，厚い方の staging に従うとされている[5, 6, 13]ことから，tumor thickness に応じたマージンでよいとする考え方もある[1]。

したがって，原発巣切除後の瘢痕内，瘢痕周囲に生じた再発腫瘍に対しては，生検を行い true

scar recurrence，local recurrence を鑑別したうえで，外科的治療を検討すべきである。

今後の課題 局所再発の定義（診断基準）についてのコンセンサスを作ることが望まれる。また，これらのデータは海外のものであり，本邦でも多施設共同研究等でエビデンスレベルの高いデータを出していく必要がある。

■参考文献

1) NCCN Clinical practice guideline in oncology-cutaneous melanoma. Version 1.2019
2) MacCormack MA, Cohen LM, Rogers GS. Local melanoma recurrence：a clarification of terminology. Dermatol Surg. 30：1533-8, 2004
3) Ackerman AB, Scheiner AM. How wide and deep is wide and deep enough? A critique of surgical practice in excisions of primary cutaneous malignant melanoma. Hum Pathol. 14：743-4, 1983
4) Heenan PJ, Ghaznawie M. The pathogenesis of local recurrence of melanoma at the primary excision site. Br J Plast Surg. 52：209-13, 1999
5) Brown CD, Zitelli JA. The prognosis and treatment of true local cutaneous recurrent malignant melanoma. Dermatol Surg. 21：285-90, 1995
6) Heenan PJ. Local recurrence of melanoma. Pathology. 36：491-5, 2004
7) Yu LL, Heenan PJ. The morphological features of locally recurrent melanoma and cutaneous metastases of melanoma. Hum Pathol. 30：551-5, 1999
8) Wolf IH, Richtig E, Kopera D, et al. Locoregional cutaneous metastases of malignant melanoma and their management. Dermatol Surg. 30：244-7, 2004
9) Buzaid A, Legha SS, Balch CM, et al. Pilot study of preoperative chemotherapy with cisplatin, vinblastine, and dacarbazine in patients with local-regional recurrence of melanoma. Cancer. 74：2476-82, 1994
10) Cohn-Cedermark G, Månsson-Brahme E, Rutqvist LE, et al. Outcomes of patients with local recurrence of cutaneous malignant melanoma：a population-based study. Cancer. 80：1418-25, 1997
11) Dong XD, Tyler D, Johnson JL, et al. Analysis of prognosis and disease progression after local recurrence of melanoma. Cancer. 88：1063-71, 2000
12) Karakousis CP, Balch CM, Urist MM, et al. Local recurrence in malignant melanoma：long-term results of the multiinstitutional randomized surgical trial. Ann Surg Oncol. 3：446-52, 1996
13) Hayes AJ, Clark MA, Harries M, et al. Management of in-transit metastases from cutaneous malignant melanoma. Br J Surg. 91：673-82, 2004

CQ 30-b 遠隔転移に対して外科的切除は有効か？

■推奨

転移巣が単発で完全切除が可能であれば，外科的切除により生存期間の延長効果が期待できるが，全身状態などを考慮し適応を検討する。

■推奨の強さと根拠 2C（弱い推奨，弱い根拠）

根拠・解説 遠隔転移を生じたメラノーマ患者の予後は，転移臓器・転移の数・血清 LDH・遠隔転移を生じるまでの期間などの要因によってさまざまだが，一般的には極めて不良であり，5 年生存率は 5～10%，生存期間中央値は 6～10 カ月と報告されている[1-4]。

メラノーマ遠隔転移患者の全身薬物療法として，従来，ダカルバジンによる化学療法が行われてきたが，奏効率は 10～20%，完全奏効率は 5%と低く，生存期間の延長効果は十分ではなかった[5, 6]。近年，分子標的治療薬や免疫チェックポイント阻害薬などの新たな薬物の開発が進んでおり，遠隔転

移患者への治療効果が期待される。

一方，転移性病変が完全切除可能である場合，外科的切除によって生存期間の延長効果が得られるとされ[7,8]，Stage IV の症例に対する遠隔転移病変の完全切除後の OS（overall survival），RFS（relapse-free survival）の中央値はそれぞれ 21 カ月，5 カ月，3 年生存率，4 年生存率はそれぞれ 36%，31%と報告されている[9]。分子標的治療薬や免疫チェックポイント阻害薬などの開発が進んでいる現在でも，外科的切除の果たす役割は大きいと考えられる[10,11]。皮膚・皮下組織・遠隔リンパ節・肺・脳・副腎・肝・消化管などの各臓器について転移性病変の外科的切除によって生存期間の延長が得られたと報告されている[11-28]。よって，転移臓器の数や転移性病変の個数が少なく，完全切除が見込める場合は外科的切除を考慮する。脳転移については，複数の転移性病変がある場合，切除可能でほかに頭蓋外の活動性病変を認めなければ外科的切除の適応となるが[29,30]，切除不能や多発性の症例では定位手術的照射（SRS）を考慮する[31]。また，完全切除が不可能な遠隔転移病変を有する症例でも，症状緩和を目的とする場合も外科的切除により効果が期待できる[7]。しかし，転移性病変に対する外科的切除が適応可能で長期生存が得られる症例は，遠隔転移症例全体からすると少数であると考えられ[32]，転移部位や他臓器転移の有無，全体の病勢，全身状態，手術侵襲の大きさなど，患者個々の状況を考慮したうえで，リスクと利益を十分に検討して手術適応を決める必要がある。

分子標的治療薬や免疫チェックポイント阻害薬などの発展に伴い，遠隔転移に対しこれらの薬物療法と外科的切除を組み合わせることによって予後が改善する可能性があり[10,25,33]，今後の研究が待たれる。

今後の課題　これらのデータは海外のものであり，本邦でも多施設共同研究等でエビデンスレベルの高いデータを出していく必要がある。また近年，分子標的治療薬や免疫チェックポイント阻害薬などの薬物の開発が進んでいる。従来切除不能と考えられた転移性病変に対しても，これらの薬物療法と外科的治療を組み合わせて治療を行うなど，今後，遠隔転移に対する治療コンセプトが変化する可能性がある。

■参考文献

1) Barth A, Wanek LA, Morton DL. Prognostic factors in 1,521 melanoma patients with distant metastases. J Am Coll Surg. 181：193-201, 1995
2) Balch CM, Soong SJ, Gershenwald JE, et al. Prognostic factors analysis of 17,600 melanoma patients：validation of the American Joint Committee on Cancer melanoma staging system. J Clin Oncol. 19：3622-34, 2001
3) Leung AM, Hari DM, Morton DL. Surgery for distant melanoma metastasis. Cancer J. 18：176-84, 2012
4) Howard JH, Thompson JF, Mozzillo N, et al. Metastasectomy for distant metastatic melanoma：analysis of data from the first Multicenter Selective Lymphadenectomy Trial（MSLT-I）. Ann Surg Oncol. 19：2547-55, 2012
5) Hill GJ 2nd, Krementz ET, Hill HZ. Dimethyl triazeno imidazole carboxamide and combination therapy for melanoma. IV. Late results after complete response to chemotherapy（Central Oncology Group protocols 7130, 7131, and 7131A）. Cancer. 53：1299-305, 1984
6) Chapman PB, Einhorn LH, Meyers ML, et al. Phase III multicenter randomized trial of the Dartmouth regimen versus dacarbazine in patients with metastatic melanoma. J Clin Oncol. 17：2745-51, 1999
7) Fletcher WS, Pommier RF, Lum S, et al. Surgical treatment of metastatic melanoma. Am J Surg. 175：413-7, 1998

8) Overett TK, Shiu MH. Surgical treatment of distant metastatic melanoma. Indications and results. Cancer. 56：1222-30, 1985
9) Sosman JA, Moon J, Tuthill RJ, et al. A phase 2 trial of complete resection for stage IV melanoma：results of Southwest Oncology Group Clinical Trial S9430. Cancer. 117：4740-6, 2011
10) Deutsch GB, Flaherty DC, Kirchoff DD, et al. Association of surgical treatment, systemic therapy, and survival in patients with abdominal visceral melanoma metastases, 1965-2014：relevance of surgical cure in the era of modern systemic therapy. JAMA Surg. 152：672-8, 2017
11) Forschner A, Eichner F, Amaral T, et al. Improvement of overall survival in stage IV melanoma patients during 2011-2014：analysis of real-world data in 441 patients of the German Central Malignant Melanoma Registry (CMMR). J Cancer Res Clin Oncol. 143：533-40, 2017
12) Karakousis CP, Velez A, Driscoll DL, et al. Metastasectomy in malignant melanoma. Surgery. 115：295-302, 1994
13) La Hei ER, Thompson JF, McCaughan BC, et al. Surgical resection of pulmonary metastatic melanoma：a review of 83 thoracotomies. Asia Pacific Heart J. 5：111-4, 1996
14) Tafra L, Dale PS, Wanek LA, et al. Resection and adjuvant immunotherapy for melanoma metastatic to the lung and thorax. J Thorac Cardiovasc Surg. 110：119-28, 1995
15) Branum GD, Epstein RE, Leight GS, et al. The role of resection in the management of melanoma metastatic to the adrenal gland. Surgery. 109：127-31, 1991
16) Rose DM, Essner R, Hughes TM, et al. Surgical resection for metastatic melanoma to the liver：the John Wayne Cancer Institute and Sydney Melanoma Unit experience. Arch Surg. 136：950-5, 2001
17) Khadra MH, Thompson JF, Milton GW, et al. The justification for surgical treatment of metastatic melanoma of the gastrointestinal tract. Surg Gynecol Obstet. 171：413-6, 1990
18) Ollila DW, Essner R, Wanek LA, et al. Surgical resection for melanoma metastatic to the gastrointestinal tract. Arch Surg. 131：975-9, 1996
19) Meyer T, Merkel S, Goehl J, et al. Surgical therapy for distant metastases of malignant melanoma. Cancer. 89：1983-91, 2000
20) Gorenstein LA, Putnam JB, Natarajan G, et al. Improved survival after resection of pulmonary metastases from malignant melanoma. Ann Thorac Surg. 52：204-10, 1991
21) Sampson JH, Carter JH, Jr, Friedman AH, et al. Demographics, prognosis, and therapy in 702 patients with brain metastases from malignant melanoma. J Neurosurg. 88：11-20, 1998
22) Carrubba CJ, Vitaz TW. Factors affecting the outcome after treatment for metastatic melanoma to the brain. Surg Neurol. 72：707-11, 2009
23) Konstadoulakis MM, Messaris E, Zografos G, et al. Prognostic factors in malignant melanoma patients with solitary or multiple brain metastases. Is there a role for surgery? J Neurosurg Sci. 44：211-8, 2000
24) Wroński M, Arbit E. Surgical treatment of brain metastases from melanoma：a retrospective study of 91 patients. J Neurosurg. 93：9-18, 2000
25) Faries MB, Leung A, Morton DL, et al. A 20-year experience of hepatic resection for melanoma：is there an expanding role? J Am Coll Surg. 219：62-8, 2014
26) Davies MA, Liu P, McIntyre S, et al. Prognostic factors for survival in melanoma patients with brain metastases. Cancer. 117：1687-96, 2011
27) Prabhakaran S, Fulp WJ, Gonzalez RJ, et al. Resection of gastrointestinal metastases in stage IV melanoma：correlation with outcomes. Am Surg. 82：1109-16, 2016
28) Schuhan C, Muley T, Dienemann H, et al. Survival after pulmonary metastasectomy in patients with malignant melanoma. Thorac Cardiovasc Surg. 59：158-62, 2011
29) Fife KM, Colman MH, Stevens GN, et al. Determinants of outcome in melanoma patients with cerebral metastases. J Clin Oncol. 22：1293-300, 2004
30) Buchsbaum JC, Suh JH, Lee SY, et al. Survival by radiation therapy oncology group recursive partitioning analysis class and treatment modality in patients with brain metastases from malignant melanoma：a retrospective study. Cancer. 94：2265-72, 2002
31) Yu C, Chen JC, Apuzzo ML, et al. Metastatic melanoma to the brain：prognostic factors after gamma knife radiosurgery. Int J Radiat Oncol Biol Phys. 52：1277-87, 2002
32) Wevers KP, Hoekstra HJ. Stage IV melanoma：completely resectable patients are scarce. Ann Surg Oncol. 20：2352-6, 2013
33) He M, Lovell J, Ng BL, et al. Post-operative survival following metastasectomy for patients receiving BRAF inhibitor therapy is associated with duration of pre-operative treatment and elective indication. J Surg Oncol. 111：980-4, 2015

CQ

31　切除不能例に対する薬物療法は有効か？

■ 推奨

切除不能な症例に対して分子標的治療薬，免疫チェックポイント阻害薬はダカルバジンなどの従来の化学療法より生存期間の延長効果が示されており，使用が推奨される。

■ 推奨の強さと根拠　2A（弱い推奨，強い根拠）

根拠・解説　従来，メラノーマ患者の全身薬物療法として，ダカルバジンを中心とした化学療法が行われきたが，ダカルバジンの奏効率は10～20%，完全奏効率は5%と低く，生存期間の延長効果は十分ではなかった。近年，分子標的治療薬，免疫チェックポイント阻害薬の開発が進み，従来の化学療法と比較して生存期間の延長などの治療効果を示している[1)]。

2019年3月現在，国内で使用可能な分子標的治療薬は，BRAF阻害剤のベムラフェニブ，ダブラフェニブ，エンコラフェニブ，MEK阻害剤のトラメチニブ，ビニメチニブである。また，2019年3月現在で使用可能な免疫チェックポイント阻害薬は抗PD-1抗体のニボルマブ，ペムブロリズマブ，抗CTLA-4抗体のイピリムマブがある。これらの薬剤が，切除不能なStage Ⅲ，またはStage Ⅳの症例に対して従来のダカルバジンやその他の化学療法と比較して有意な治療効果があることが[1)]，多くのRCTによって示されている。代表的なものを以下に記す。

イピリムマブ＋ダカルバジン併用療法とダカルバジン単独療法（ダカルバジン＋プラセボ）とを比較した二重盲検RCTでは，イピリムマブ＋ダカルバジン併用療法，ダカルバジン単独療法それぞれの奏効期間（中央値）は19.4カ月，8.1カ月（p＝0.03），OS（中央値，以下，同）は11.2カ月，9.1カ月（p<0.001），5年生存率は18%，9%であった（p＝0.002）[2, 3)]。ペムブロリズマブと従来の化学療法とを比較したオープンラベルRCTでは，ペムブロリズマブ，従来の化学療法それぞれの奏効率は21～26%，4%（p<0.0001），PFS（中央値，以下，同）は2.9カ月，2.7カ月（p<0.0001）であった[4)]。ニボルマブとダカルバジンとを比較した二重盲検RCTでは，ニボルマブ，ダカルバジンそれぞれの奏効率は40%，14%（p<0.001），PFSは5.1カ月，2.2カ月（p<0.001），1年生存率は73%，42%（p<0.001）であった[5)]。ベムラフェニブとダカルバジンとを比較したオープンラベルRCTでは，ベムラフェニブ，ダカルバジンそれぞれの奏効率は48%，6%（p<0.001），PFSは6.9カ月，1.6カ月（p<0.0001），OSは13.6カ月，9.7カ月（p＝0.0008）であった[6–8)]。ダブラフェニブとダカルバジンとを比較したオープンラベルRCTでは，ダブラフェニブ，ダカルバジンそれぞれの奏効率は50%，5%，PFSは5.1カ月，2.7カ月（p<0.0001）であった[9)]。

近年ではニボルマブ＋イピリムマブ併用療法[10)]やダブラフェニブ＋トラメチニブ併用療法[11)]などの複数の薬剤の併用療法の効果が示され[1)]，国内でもこれらの併用療法は保険適用となっている。また，分子標的治療薬，免疫チェックポイント阻害薬は切除不能例だけでなく，術後補助療法にも適応が拡大されている。分子標的治療薬や免疫チェックポイント阻害薬を使用する際は，BRAF遺伝子変異の有無やPD-L1の発現などを確認し，全身状態を考慮したうえで，副作用に十分留意して実施する。

今後の課題 分子標的治療薬，免疫チェックポイント阻害薬の発展は日進月歩であり，本ガイドライン発行後も新たな薬剤の開発，適応の拡大など状況が変化していることが予想される。最新の情報を取り入れつつ，安全かつ効果的な治療を行うよう留意すべきである。

■参考文献

1) Pasquali S, Hadjinicolaou AV, Chiarion Sileni V, et al. Systemic treatments for metastatic cutaneous melanoma. Cochrane Database Syst Rev. 2：CD011123, 2018
2) Robert C, Thomas L, Bondarenko I, et al. Ipilimumab plus dacarbazine for previously untreated metastatic melanoma. N Engl J Med. 364：2517-26, 2011
3) Maio M, Grob JJ, Aamdal S, et al. Five-year survival rates for treatment-naive patients with advanced melanoma who received ipilimumab plus dacarbazine in a phase III trial. J Clin Oncol. 33：1191-6, 2015
4) Ribas A, Puzanov I, Dummer R, et al. Pembrolizumab versus investigator-choice chemotherapy for ipilimumab-refractory melanoma (KEYNOTE-002)：a randomised, controlled, phase 2 trial. Lancet Oncol. 16：908-18, 2015
5) Robert C, Long GV, Brady B, et al. Nivolumab in previously untreated melanoma without BRAF mutation. N Engl J Med. 372：320-30, 2015
6) Chapman PB, Hauschild A, Robert C, et al. Improved survival with vemurafenib in melanoma with BRAF V600E mutation. N Engl J Med. 364：2507-16, 2011
7) McArthur GA, Chapman PB, Robert C, et al. Safety and efficacy of vemurafenib in BRAF (V600E) and BRAF (V600K) mutation-positive melanoma (BRIM-3)：extended follow-up of a phase 3, randomised, open-label study. Lancet Oncol. 15：323-32, 2014
8) Chapman PB, Robert C, Larkin J, et al. Vemurafenib in patients with BRAFV600 mutation-positive metastatic melanoma：final overall survival results of the randomized BRIM-3 study. Ann Oncol. 28：2581-7, 2017
9) Hauschild A, Grob JJ, Demidov LV, et al. Dabrafenib in BRAF- mutated metastatic melanoma：a multicentre, open-label, phase 3 randomised controlled trial. Lancet. 380：358-65, 2012
10) Wolchok JD, Chiarion-Sileni V, Gonzalez R, et al. Overall survival with combined nivolumab and ipilimumab in advanced melanoma. N Engl J Med. 377：1345-56, 2017
11) Long GV, Stroyakovskiy D, Gogas H, et al. Dabrafenib and trametinib versus dabrafenib and placebo for Val600 BRAF-mutant melanoma：a multicentre, double-blind, phase 3 randomised controlled trial. Lancet. 386：444-51, 2015

4章 有棘細胞癌

はじめに

有棘細胞癌は，ケラチノサイトへの分化を示す上皮性腫瘍である。皮膚悪性腫瘍の中では，BCCに次いで頻度が高いとされ，日常の臨床で接することも多く，その扱いには習熟している必要がある。本章のCQとしては，術前画像診断法，切除範囲の決定法やそれに影響を与える要因（部位・前駆病変），センチネルリンパ節生検およびリンパ節郭清，再建方法，遠隔転移に対する手術，原発巣に対する手術以外の治療法，術後経過観察法について取り上げた。2015年の診療ガイドラインとCQの内容や推奨度に大きな変化はない。しかし，センチネルリンパ節生検の推奨度が上がったことは特記すべきことであり，平成30年より“臨床的に所属リンパ節の腫大が確認されていない長径2cmを超える有棘細胞癌”のセンチネルリンパ節生検が保険適用となった。

1 診断

CQ 32 有棘細胞癌原発巣の切除範囲の参考材料として画像診断（超音波，CT，MRIなど）は推奨されるか？

■ 推奨

CTやMRIにより直接的に切除マージンを決定することはできないが，骨への浸潤に関してはCTが，軟部組織および神経浸潤の描出に関してはMRIが優れているとされている。また，超音波検査（US）により切除範囲を決定できる可能性が示唆されているが，現状ではUSの解像度の問題で難しい。以上からCT，MRI，USは切除範囲を決定するための参考にはなると考えられる。

■ 推奨の強さと根拠　2C（弱い推奨，弱い根拠）

根拠・解説　切除範囲の決定と画像診断の関連を検討した論文は見当たらない。Nemzekらは19例の頭頸部癌（SCC 10例）の症例集積研究を行った。MRIにより神経周囲浸潤の有無を95%と高率で判断でき，さらに63%の症例で神経周囲浸潤の広がりを正確に判断できたと報告した[1)]。

Williamsらは術前のCT，MRIにて，皮膚癌35例（SCC 29例）中18例 で神経浸潤を同定できたと報告している[2)]。

Guptaらは，神経浸潤の描出に関しては，CTよりもMRIが優れており，CT検査は，骨への浸潤，所属リンパ節転移を確認することが可能であるが，MRI，CT双方の弱点を補うように使用すべきと述べている[3)]。

Jambusaria-Pahlajaniらは皮膚癌98例（SCC 21例）に関して術前のUSでの腫瘍の広がりと，

Mohs 手術（Mohs micrographic surgery）での腫瘍の広がりを比較検討した。US で陽性と判断した部分と，Mohs 法で断端陽性であった部分が一致すれば真の陽性とした。全体の感度は 32%，特異度は 88%であった。表皮もしくは皮下で断端陽性であったものを除外した場合の感度は 55%，特異度は 88%であった．腫瘍サイズが 1.74 cm^2 以上のものだけに注目すると，感度は 80%，特異度は 84%であった。以上より，高解像度の US が開発されれば US により切除マージンを決定できる可能性があるとしている[4)]。

今後の課題 CT，MRI，US などの各種画像検査は施設ごとに解像度が異なり，若干客観性に乏しいところがある。悪性腫瘍の画像検査を行う場合には，解像度が十分な検査設備が備わった施設で行う必要がある。

■参考文献

1) Nemzek WR, Hecht S, Gandour-Edwards R, et al. Perineural spread of head and neck tumors：how accurate is MR imaging? Am J Neuroradiol. 19：701-6, 1998
2) Williams LS, Mancuso AA, Mendenhall WM. Perineural spread of cutaneous squamous and basal cell carcinoma：CT and MR detection and its impact on patient management and prognosis. Int J Radiat Oncol Biol Phys. 15：1061-9, 2001
3) Gupta A, Veness M, De'Ambrosis B, et al. Management of squamous cell and basal cell carcinomas of the head and neck with perineural invasion. Australas J Dermatol. 57：3-13, 2016
4) Jambusaria-Pahlajani A, Schmults CD, Miller CJ, et al. Test characteristics of high-resolution ultrasound in the preoperative assessment of margins of basal cell and squamous cell carcinoma in patients undergoing Mohs micrographic surgery. Dermatol Surg. 35：9-15, 2009

2 治療

1）手術

（a）切除範囲

CQ 33 **有棘細胞癌の原発巣に対して，どのような切除範囲（水平方向，垂直方向）が推奨されるか？**

CQ 33-a 原発巣の部位（頭頸部，体幹，四肢）によって切除範囲は異なるか？

■推奨

頭頸部では原発巣の部位によって切除範囲は異なる。原発巣は最低 4mm 離して切除する。高リスク部位（頭皮，耳，眼瞼，鼻，口唇）では他と比べて不完全切除となりやすいため，可能であれば 6mm 以上離して切除する。

■推奨の強さと根拠 2C（弱い推奨，弱い根拠）

根拠・解説 有棘細胞癌の切除範囲を評価する RCT はない。現在いわれている切除範囲は，1992

年のBrodlandらの論文を根拠としていることが多い。これはコホート研究であり，111症例141個の浸潤性SCCに対し，Mohs手術を行ったものである。切除範囲2mmより開始し2mmごとに切除範囲を広げ，完全切除となるまで続けられ，原発部位ごとに切除範囲を決定したものである。結果は，通常部位は切除範囲4mm以上で95%以上の症例で完全切除が可能であり，高リスク部位（頭皮，耳，眼瞼，鼻，口唇）では6mm以上の切除で95%以上の完全切除が可能であったとしている[1)]。

また2007年のTanらの論文では，2〜5mmの切除範囲で切除された診断のついていない皮膚腫瘍（1,223症例2,582病変）の中から，病理組織学的に有棘細胞癌であった症例（517例）のみを抽出し，結果的に不完全切除となった検体を要因ごとに分け，不完全切除となるリスクファクターを割り出している。これによると，頭，首，四肢，体幹の間では頭が不完全切除となる率は高いが有意差はない。しかし，耳に限定すると他と有意差をもって不完全切除となることがいわれている。結論としては，耳，鼻はリスクが高いと考えられるものの，5mm以上の切除範囲ではすべて断端陰性であったことから，5mm以上の切除範囲を推奨している[2)]。ほかに2008年のBrantschらの論文ではSCCを完全切除された患者の再発と転移に関するリスクファクターの分析を行っているが，原発巣の部位により局所再発のリスクに有意差はないと結論づけている。ただし，耳介に関しては有意に転移のリスクが高いとされる[3)]。また，Motleyらは，高リスク部位（頭皮，耳，眼瞼，鼻，口唇）では6mm以上の切除範囲を推奨している[4)]。一方，米国NCCNのガイドラインでは，Mohs手術かCCPDMA（complete circumferential peripheral and deep margin assessment with frozen or permanent section）を推奨し，特に切除範囲を定めていない[5)]。以上より，有棘細胞癌は通常は4mm以上の切除範囲でよいが，頭頸部，特に耳に関しては不完全切除となるリスクが高く，6mm以上の切除範囲が必要であると考えられる。近年の報告では，顔面において再発例，2cm以上の病変，病理学的にアグレッシブなサブタイプの症例はさらに広範囲の切除（最大で13mm程度）も検討すべきとされている[6,7)]。

しかし，皮膚悪性腫瘍の手術では完全切除だけではなく，犠牲を少なくすることも大きな目的の1つである。切除範囲を広げれば完全切除の確率が上がることに疑いはないが，それでは患者のQOLは落ちる。特に四肢については進行例（T3以上）でも切断にかかわらず，温存も検討して根治とQOLを同時に図るべきだという意見もある[8)]。欧米ではMohs手術（Mohs micrographicsurgery）で切除範囲を決定している国が多いが，本邦では実践している施設も少ない。本邦の現状では，術中迅速検査や切除標本の病理診断結果を確認してから再建を行うことで必要最低限の切除が可能となる。また，切除後の十分な経過観察をすることによって予後との関係を検討する必要がある。

今後の課題　本邦では切除範囲を腫瘍の種類ごとに決定する流れがあるが，Mohs手術で切除範囲を決定している国のガイドラインを参考にすることの是非を議論するべきである。また，病理学的な切除範囲以外に予後との関連も切除範囲を決める重要なファクターであるため，この点についての検討がなされるべきである。整容面に大きく影響がでる皮膚悪性腫瘍に対し，最初から十分な切除範囲をとって切除することがよいのか，部位ごとに検討されるべきである。

■参考文献

1) Brodland DG, Zitelli JA. Surgical margins for excision of primary cutaneous squamous cell carcinoma. J Am Acad Dermatol. 27：241-8, 1992
2) Tan PY, Ek E, Su S, et al. Incomplete excision of squamous cell carcinoma of the skin：a prospective observational study. Plast Reconstr Surg. 120：910, 2007
3) Brantsch KD, Meister C, Schönfisch B, et al. Analysis of risk factors determining prognosis of cutaneous squamous-cell carcinoma：a prospective study. Lancet Oncol. 9：713-20, 2008
4) Motley R, Kersey P, Lawrence C；British Association of Dermatologists；British Association of Plastic Surgeons；Royal College of Radiologists, Faculty of Clinical Oncology. Multiprofessional guidelines for the management of the patient with primary cutaneous squamous cell carcinoma. Br J Dermatol. 146：18-25, 2002
5) NCCN：Clinical practice guidline in oncology. squamous cell skin cancer. Version 2.2018
6) Schell AE, Russell MA, Park SS. Suggested excisional margins for cutaneous malignant lesions based on Mohs micrographic surgery. JAMA Facial Plast Surg. 15：337-43, 2013
7) 青柳哲，本間英里奈，秦洋郎，他．皮膚悪性腫瘍に対するMohs micrographic surgeryの手法を取り入れたmarginal control法：double-brade法のまとめ．日皮会誌．122：3739-46, 2012
8) 緒方大，中浦淳，片岡照貴，他．慢性創傷から発生したinvasive squamous cell carcinoma（SCC）の根治性と機能温存の検討．Skin Cancer. 26：62-8, 2011

CQ 33-b 原発巣の浸潤度によって切除範囲は異なるか？

■推奨

原発巣の浸潤度によって切除範囲は異なる。水平方向への切除範囲は，深さ4mm以上または皮下組織以下への浸潤（Clark level Ⅴ）がある場合，最低6mmの切除が推奨される。それ以下の浸潤度の場合最低4mmの切除範囲が推奨される。

垂直方向への切除範囲は，脂肪層までの浸潤がある場合，固有筋膜を含めた切除が推奨される。

■推奨の強さと根拠　2C（弱い推奨，弱い根拠）

根拠・解説　Brodlandらは，皮下浸潤のない有棘細胞癌では肉眼的辺縁から4mm離せば98％，6mm離せば100％の腫瘍切除が可能であるが，皮下浸潤のあるものでは4mm離して90％，6mm離して98％の完全切除であったと述べている。以上のことから，皮下浸潤のないものは最低4mm，皮下浸潤のあるものには最低6mmの切除範囲が必要である，と結論づけている[1)]。英国のガイドラインでは，臨床的に境界が明瞭，2cm以下の低リスクの腫瘍では最低4mmの切除範囲で95％の症例で完全切除が期待できる。大きな腫瘍，Broders' 分類のGrade 2以上の高リスクな腫瘍，皮下への浸潤を認める腫瘍，耳介，口唇，頭皮，眼瞼，鼻部などの高リスクな部位の腫瘍では6mm以上の切除範囲が必要であると述べられている[2)]。また，Roweらはリスクファクターごとの局所再発率，転移率を表のようにまとめている。

以上の結果から，Roweらは浸潤度に関しては深さ4mm以上（Clark level ⅣとⅤ），神経浸潤のあるものは高リスクであると述べている。ただしその切除範囲についての具体的な記載はなく，Mohs法による加療により局所再発率，転移率の改善を認めたと述べるにとどまっている[3)]。一方，Brantschらはtumor thickness 2.0mm以下の症例では転移を認めず，tumor thickness 2.1mm以上6.0mm以下の症例では4％に転移を認め，tumor thickness 6.0mm以上の症例では16％に転移

		局所再発率	転移率
大きさ	2cm 未満	7.4%	9.1%
	2cm 以上	15.2%	30.3%
深さ	4mm 未満 /Clark level Ⅰ to Ⅲ	5.3%	6.7%
	4mm 以上 /Clark level Ⅳ，Ⅴ	17.2%	45.7%
分化度	高分化	13.6%	9.2%
	低分化	28.6%	32.8%
神経浸潤あり		47.2%	47.3%

※文献3より引用改変

を認めたと述べている。転移を予測する重要な因子としてはtumor thickness，免疫抑制，腫瘍部位が耳介であること，水平方向の腫瘍サイズに有意差を認め，局所再発のリスクファクターとしてはtumor thickness，desmoplasiaを挙げている。

tumor thicknessが2mm以上で有意に転移のリスクの上昇を認め，6mm以上は転移，局所再発の高リスク因子となると結論づけているが具体的な切除範囲の記載はない[4]。水平方向への切除範囲に比べ垂直方向の切除範囲について述べた文献はほとんどなく，山本が脂肪層までの腫瘍浸潤がある場合固有筋膜を含めた切除を考えるべきと述べるにとどまっている[5]。脂肪層内，固有筋膜上，固有筋膜を含めて，筋肉を含めてと，各施設で症例ごとに検討しているのが現状と思われるが，多施設共同研究が望まれる。

今後の課題　浸潤度を調べるためには画像所見または生検が必要である。画像は前に述べたが，生検時の切除範囲をどうするべきであるかが問題となる。生検時からある程度の安全域をとるべきか，部分生検を行って診断確定した後に4〜6mmとるべきなのかを今後検討するべきである。また，前項と同じ病理学的な切除範囲以外に予後との関連も切除範囲を決める重要な因子であるため，この点についての検討がなされるべきである。

■参考文献

1) Brodland DG, Zitelli JA. Surgical margins for excision of primary cutaneous squamous cell carcinoma. J Am Acad Dermatol. 27：241-8, 1992
2) Motley R, Kersey P, Lawrence C；British Association of Dermatologists；British Association of Plastic Surgeons；Royal College of Radiologists, Faculty of Clinical Oncology. Multiprofessional guidelines for the management of the patient with primary cutaneous squamous cell carcinoma. Br J Dermatol. 146：18-25, 2002
3) Rowe DE, Carroll RJ, Day CL Jr. Prognostic factors for local recurrence, metastasis, and survival rates in squamous cell carcinoma of the skin, ear, and lip. Implications for treatment modality selection. J Am Acad Dermatol. 26：976-90, 1992
4) Brantsch KD, Meister C, Schönfisch B, et al. Analysis of risk factors determining prognosis of cutaneous squamous-cell carcinoma：a prospective study. Lancet Oncol. 9：713-20, 2008
5) 山本有平：広範囲切除．悪性腫瘍：局所療法．山本有平，一瀬正治，保阪善昭編．形成外科医に必要な皮膚腫瘍の診断と治療．形成外科診療プラクティス．178-97，文光堂，2009

CQ 33-c 原発巣の前駆病変（熱傷瘢痕，放射線皮膚炎，慢性潰瘍など）によって切除範囲は異なるか？

■ 推奨

前駆病変（熱傷瘢痕，放射線皮膚炎など）によって切除範囲は異なるべきである。可能であれば，将来の再発を考慮して，癌の部分以外に周囲の熱傷や放射線で損傷を受けた部分も切除すべきである。

瘢痕癌はすべての瘢痕を含めて切除すべきとする科学的根拠を示した報告はないが，瘢痕自体が発生素地である。他の皮膚悪性腫瘍と比較して高率に再発・転移を起こすため，積極的な広範外科的切除が推奨される。いずれにせよ瘢痕内に難治性潰瘍を生じるなど，悪性腫瘍の発生が疑わしい場合は，躊躇せず早期に生検を行うことを推奨する。

■ 推奨の強さと根拠　2C（弱い推奨，弱い根拠）

根拠・解説　瘢痕癌の切除範囲について，腫瘍発生の素地となっている瘢痕をどれだけ切除すべきかという観点から評価したシステマティックレビューおよびRCTは存在しない。オーストラリアのガイドラインでは，過去の熱傷瘢痕から生じたSCC（Marjolin's ulcers）は，局所再発が高率（35%）で，多くの患者が5年以内に死亡するとしていた[1)]。英国のガイドラインでは，放射線，thermal scar，chronic draining sinuses，chronic ulcers，炎症，Bowen病から発生したSCCを高リスクとし，6mm以上の切除マージンが必要としている[2,3)]。またEdwardsらは，熱傷瘢痕または放射線皮膚炎由来のSCCの再発率（58%）は全SCC（9%）より有意に高く，再発率の中で局所再発率が占める割合は，熱傷瘢痕または放射線皮膚炎由来のSCCでは60%と全SCCの39%に比較して高かったと述べている。そして，可能であれば，将来の再発を考慮して，癌の部分以外に周囲の熱傷や放射線で損傷を受けた部分も切除すべきであると述べている[4)]。さらにJohnsonらは，「前病変（瘢痕，慢性潰瘍，sinus tract，放射線皮膚炎）から生じたSCCはhigh-risk groupに属する。これらの潜伏期間は20～30年，大きく，深く，未分化であることが多い。遠隔転移は18～38%と高率である」と述べている[5)]。Brodlandらが述べるように，high-risk groupでは，少なくとも6mm以上のマージン確保が必要であり，可能であればMohs法を行うべきである[6)]。Kowal-Vernらは，「BCC（基底細胞癌）は皮膚附属器が残った浅い熱傷（表皮が再生しその中に基底細胞が存在する）後に発生する。SCCなどのほかの多くの癌は深い熱傷（毛包や皮脂腺が破壊され，もはや基底細胞は存在しない）から生じる」と述べており，SCCの場合，深部の十分な切除マージン確保を要することを示唆している[7)]。

瘢痕癌は瘢痕化した創より発生した悪性腫瘍を指し，その発生に関連するのは熱傷瘢痕，うっ滞性静脈炎，外傷，骨髄炎，褥瘡などである。Copcuのレビューによると，熱傷瘢痕が悪性化する率は0.77～2%，また下腿潰瘍の1/300が悪性化する。受傷から1年以内に発生したものを急性瘢痕癌，1年以降に発生したものを慢性瘢痕癌と分類すると，慢性瘢痕癌の方が多く，受傷後平均35年で悪性腫瘍が発生する。腫瘍は有棘細胞癌が最多で，ほかにBCC，悪性黒色腫，脂肪肉腫などである。外科的切除は，腫瘍の種類にかかわらず，最低2cmのマージンを取った広範切除を選択するべきと

している。転移は有棘細胞癌全体で0.5〜3.0%にみられるが，瘢痕癌の有棘細胞癌では30〜34%と転移を来す率が有意に高い。さらに瘢痕癌の中で褥瘡から発生したものに限れば，61%と高率に転移する[8]。瘢痕癌はすべての瘢痕を含めて切除すべきであると明言した論文もあるが，科学的根拠は示されていない[9]。上記のように瘢痕癌では再発率と転移率が高いことが明らかであるため，積極的な広範外科的切除が推奨される。本邦においては，緒方らが予後改善のためにも早期診断の必要性を強調しており，過去の瘢痕に難治性の潰瘍をみたら悪性化を疑い，速やかに生検すべきことを推奨している[10]。

今後の課題　SCC原発巣の前駆病変（熱傷，放射線皮膚炎など）という観点からから切除範囲の評価を行っている文献は存在しない。症例の集積が困難なことが予想されるため，多施設で協力して，原発巣の前駆病変に基づいた切除断端の検討が必要である。

■参考文献

1) The Australian cancer network management of non-melanoma skin cancer working party：6. Surgical treatment. Clinical practice guidelines. Non-melanoma skin cancer：guidelines for treatment and management in Australia. NHMRC. Australian Cancer, 2002
2) Motley R, Kersey P, Lawrence C；British Association of Dermatologists；British Association of Plastic Surgeons；Royal College of Radiologists, Faculty of Clinical Oncology. Multiprofessional guidelines for the management of the patient with primary cutaneous squamous cell carcinoma. Br J Dermatol. 146：18-25, 2002
3) Motley R, Kersey P, Lawrence C；British Association of Dermatologists；British Association of Plastic Surgeons. Multiprofessional guidelines for the management of the patient with primary cutaneous squamous cell carcinoma. Br J Plast Surg. 56：85-91, 2003
4) Edwards MJ, Hirsch RM, Broadwater JR, et al. Squamous cell carcinoma arising in previously burned or irradiated skin. Arch Surg. 124：115-7, 1989
5) Johnson TM, Rowe DE, Nelson BR, et al. Squamous cell carcinoma of the skin（excluding lip and oral mucosa）. J Am Acad Dermatol. 26：467-84, 1992
6) Brodland DG, Zitelli JA. Surgical margins for excision of primary cutaneous squamous cell carcinoma. J Am Acad Dermatol. 27：241-8, 1992
7) Kowal-Vern A, Criswell BK. Burn scar neoplasms：a literature review and statistical analysis. Burns. 31：403-13, 2005
8) Copcu E. Marjolin's ulcer：a preventable complication of burns? Plast Reconstr Surg. 124：156e-64e, 2009
9) Daya M, Balakrishan T. Advanced Marjolin's ulcer of the scalp in a 13-year-old boy treated by excision and free tissue transfer：case report and review of literature. Indian J Plast Surg. 42：106-11, 2009
10) 緒方大，中浦淳，片岡照貴，他．慢性創傷から発生したinvasive squamous cell carcinoma（SCC）の根治性と機能温存の検討．Skin Cancer. 26：62-8, 2011

CQ 33-d　リンパ流の中枢側でより広く切除することは推奨されるか？

■推奨

リンパ流の中枢側でより広く切除することが推奨されるという根拠は存在しない。転移ルートが主としてリンパ行性であることを考慮しても，転移や再発を抑えるとは言い難い。ただし，局所再発の危険性が高く，患者の状態を考慮し，侵襲を低く抑えられる場合は切除範囲を広げるという選択肢はある。

■推奨の強さと根拠 2D（弱い推奨，とても弱い根拠）

根拠・解説 皮膚リンパ管転移（in-transit 転移）例は原発と非連続性に局所転移を起こすため，原発周囲の切除範囲が小さければ病変を取り残す可能性があり，リンパ管浸潤がある腫瘍は局所の in-transit 転移の可能性は考慮されるべきである[1,2]。悪性黒色腫のリンパ行性転移に関する報告ではあるが，374 例中 8 例で認めた明確な interval sentinel lymph nodes のうち 3 例は転移を認め，また 4 例では原発と sentinel lymph nodes の間のリンパ流に沿っていなかったことは，リンパ流の複雑さと腫瘍の転移経路の多様さを表している[3]。TNM 病期における病期進行例，病理分化度の低い症例，瘢痕癌では，有意差をもって局所再発の高リスクであり[4]，このような条件下では範囲を拡大して切除することは考慮されてもよいかもしれない。

今後の課題 原発巣に連続させてリンパ流の中枢側の皮膚を切除する subtotal integumentectomy が施行される場合があるが，それに関する文献はない。血行性転移の可能性もあるなかで subtotal integmentectomy を行う適応や予後に関する論文報告が待たれる。また，高リスク症例と，それ以外で切除範囲を含めた治療法が異なるという趨勢がある。頭頸部ではリンパ流が複雑であるためか，リンパ流と切除範囲を関連付けた検討はあまりされていない。

■参考文献

1) Motley R, Kersey P, Lawrence C；British Association of Dermatologists；British Association of Plastic Surgeons. Multiprofessional guidelines for the management of the patient with primary cutaneous squamous cell carcinoma. Br J Plast Surg. 56：85-91, 2003
2) Khurana VG, Mentis DH, O'Brien CJ, et al. Parotid and neck metastases from cutaneous squamous cell carcinoma of the head and neck. Am J Surg. 170：446-50, 1995
3) Carling T, Pan D, Ariyan S, et al. Diagnosis and treatment of interval sentinel lymph nodes in patients with cutaneous melanoma. Plast Reconstr Surg. 119：907-13, 2007
4) Eroğlu A, Berberoğlu U, Berberoğlu S. Risk factors related to locoregional recurrence in squamous cell carcinoma of the skin. J Surg Oncol. 61：124-30, 1996

(b) リンパ節の処置

CQ 34 有棘細胞癌の領域リンパ節に対して，どのような処置（センチネルリンパ節生検，リンパ節郭清）が推奨されるか？

CQ 34-a センチネルリンパ節生検は推奨されるか？

■推奨

有棘細胞癌においても転移の危険性が高いと考えられる高リスク症例ではセンチネルリンパ節生検を考慮してよい。

■推奨の強さと根拠 1B（強い推奨，中程度の根拠）

根拠・解説　近年の小規模な研究では，転移の危険性が高いと考えられる高リスク有棘細胞癌の評価におけるセンチネルリンパ節生検の有益性が論じられはじめている[1,2]。ここでいう高リスク症例とは，耳・口唇・外陰部などの部位，瘢痕癌，2cm 以上の大きさ，4mm 以上または皮下脂肪より深い病変，神経浸潤，未分化な細胞，浸潤性増殖，再発症例，さらに宿主側の条件として免疫機能低下患者などと述べられている[3]。

Allen らの報告では，高リスクの有棘細胞癌全体のセンチネルリンパ節生検で，感度 79％，特異度 100％，陰性適中率 96％であった。腫瘍サイズ 2cm以上に限っては，上記は 78.26％，100％，96.74％であった。免疫抑制状態患者では，感度と陰性適中率はいずれも 100％であった[4]。

有棘細胞癌の転移は主としてリンパ行性に起きること，またリンパ節転移を起こしたとき，侵されるリンパ節数が増すほど 5 年生存率は下がることから[5]，早期の微小リンパ節転移を発見して予後の改善につなげることができる。よってこれらリンパ節転移を起こしやすい高リスク症例[6]では，センチネルリンパ節生検を考慮してもよい。

今後の課題　SCC の場合，高リスクとされる症例すべてにセンチネルリンパ節生検を行うのは現実的でなく，実際，症例を選択して行われているのが現状であろう。リスク因子によって，センチネルリンパ節生検を積極的に行っている施設（あるいは時期）と，行っていない施設（時期）で実際に予後に差が出ているのかといった施設間検討（期間別検討）も必要である。

■参考文献

1) Ross AS, Schmults CD. Sentinel lymph node biopsy in cutaneous squamous cell carcinoma：a systematic review of the English literature. Dermatol Surg. 32：1309-21, 2006
2) Schmults CD. High-risk cutaneous squamous cell carcinoma：identification and management. Adv Dermatol. 21：133-52, 2005
3) Jennings L, Schmults CD. Management of high-risk cutaneous squamous cell carcinoma. J Clin Aesthet Dermatol. 3：39-48, 2010
4) Allen JE, Stolle LB. Utility of sentinel node biopsy in patients with high-risk cutaneous squamous cell carcinoma. Eur J Surg Oncol. 41：197-200, 2015
5) Joseph MG, Zulueta WP, Kennedy PJ. Squamous cell carcinoma of the skin of the trunk and limbs：the incidence of metastases and their outcome. Aust N Z J Surg. 62：697-701, 1992
6) 竹之内辰也，勝海薫．有棘細胞癌のリンパ節転移 有棘細胞癌におけるリンパ節転移のリスク因子．Skin Cancer. 19：359-63, 2005

CQ 34-b　所属リンパ節転移に対して根治的リンパ節郭清は推奨されるか？

■推奨

手術可能な所属リンパ節転移には根治的リンパ節郭清が推奨される。

■推奨の強さと根拠　1B（強い推奨，中程度の根拠）

根拠・解説　有棘細胞癌の転移は，8 割以上が所属リンパ節に初発して，初めから遠隔転移を起こすことはまれであるため[1]，リンパ節転移のコントロールが予後決定に重要となる。また，たとえ転移を起こしても，手術や放射線，他の治療法の併用により 50％以上の，早期のリンパ節転移であれば

さらに高い治癒率を得ることできることから[2]，手術可能なリンパ節転移にはまず手術が推奨される[3,4]。

今後の課題 実際に根治的リンパ節郭清を行う場合，侵襲は比較的大きくなるため，どのレベルまで郭清すると予後が改善するのかといった検討を集積することが必要である。

■参考文献

1) 竹之内辰也，勝海薫．有棘細胞癌のリンパ節転移 有棘細胞癌におけるリンパ節転移のリスク因子．Skin Cancer. 19：359-63, 2005
2) Goldman GD. Squamous cell cancer：a practical approach. Semin Cutan Med Surg. 17：80-95, 1998
3) Stratigos A, Garbe C, Lebbe C, et al；European Dermatology Forum（EDF）；European Association of Dermato-Oncology（EADO）；European Organization for Research and Treatment of Cancer（EORTC）. Diagnosis and treatment of invasive squamous cell carcinoma of the skin：European consensus-based interdisciplinary guideline. Eur J Cancer. 51：1989-2007, 2015
4) Newlands C, Currie R, Memon A, et al. Non-melanoma skin cancer：United Kingdom National Multidisciplinary Guidelines. J Laryngol Otol. 130：S125-32, 2016

（c）再建方法

CQ

35 有棘細胞癌の原発巣切除後に一期的再建と二期的再建のどちらが推奨されるか？

■推奨

十分な切除範囲が得られた症例では，皮弁による再建は口唇・外陰部などにおいては，機能的・整容的な観点で推奨される。ただし，鼻部などの局所再発の可能性が高い部位に局所皮弁を用いる場合は，二期的再建とし，切除標本の検討および十分な経過観察期間を置くことが推奨される。

適切な方法で行われた凍結標本（術中迅速）による断端の評価は信頼できるため，一期的再建も考慮してよい。

■推奨の強さと根拠 2C（弱い推奨，弱い根拠）

根拠・解説 再建方法に局所皮弁を使用することを推奨する，本格的な比較研究論文は見当たらない。

植皮術などの再建方法と比較した本格的な報告もみられない。部位別にも個々の皮弁の症例集積研究が散在するのみである。橋本らは，外陰部・会陰部で筋膜まで達する欠損や外尿道口や肛門などの自由縁に欠損が接する場合，皮弁による再建が尿道狭窄などの合併症が少ないと報告した[1]。また，Carramaschi らは外陰部の再建に V-Y 伸展皮弁を用いることで，従来直接縫合閉鎖，局所皮弁，植皮などさまざまな再建方法を用いた場合に比べ，創離開などの合併症が減り，在院期間が短縮し，術後再発率も増加しなかったと報告した[2]。

さらに，原発巣のリンパ流中枢側に局所皮弁を作成することの是非について論じた論文は存在しないが，Salgarello らは，外陰部有棘細胞癌の切除および筋膜皮弁による再建に際し，皮弁挙上時にリ

ンパ節を認める場合，これを術中迅速病理に提出し，腫瘍陰性であることが確認できた場合のみ皮弁を用いると述べている[3]。

Evans らは，鼻部有棘細胞癌は再発率が高いことから，①切除辺縁が疑問，②病理学的に aggressive である，③神経周囲浸潤を認める，④深部の骨への浸潤がある，⑤術後放射線治療の予定がある，などに該当する場合には，皮弁による再建は二期的に行うべきであると報告した[4]。一方 Casal らは，口唇癌の切除に際し，十分に切除することが重要であり，再建の種類による再発率の差異はないと報告した[5]。

凍結標本（術中迅速）による断端の評価については，適切な方法（complete circumferential peripheral and deep margin assessment：CCPDMA）で行えば高い精度を誇り信頼できるというオーストラリアの報告もあり，一期的再建を考慮してよい[6]。

再建法と予後について検討された多施設共同研究がないため，腫瘍の残存がないことを確認したのち，必要に応じて皮弁による再建を行うことは可能である。

今後の課題　断端の評価が可能であれば，一期的再建も検討されるが，一期的再建と二期的再建が予後に与える影響について検討されるべきである。遊離植皮と皮弁という再建法による予後の差を報告した文献は存在しないため，発生部位別に，植皮を主体とした再建を行っている施設と，皮弁を主体とした再建を行っている施設とで，術後成績を比較する多施設間の検討は意義がある。

■参考文献

1）橋本一郎，中西秀樹．皮弁術と植皮術 悪性腫瘍切除後の外陰会陰部再建における皮弁術と植皮術．Skin Cancer. 24：423-6, 2010
2）Carramaschi F, Ramos ML, Nisida AC, et al. V--Y flap for perineal reconstruction following modified approach to vulvectomy in vulvar cancer. Int J Gynaecol Obstet. 65：157-63, 1999
3）Salgarello M, Farallo E, Barone-Adesi L, et al. Flap algorithm in vulvar reconstruction after radical, extensive vulvectomy. Ann Plast Surg. 54：184-90, 2005
4）Evans GR, Williams JZ, Ainslie NB. Cutaneous nasal malignancies：is primary reconstruction safe? Head Neck. 19：182-7, 1997
5）Casal D, Carmo L, Melancia T, et al. Lip cancer：a 5-year review in a tertiary referral centre. J Plast Reconstr Aesthet Surg. 63：2040-5, 2010
6）Castley AJ, Theile DR, Lambie D. The use of frozen section in the excision of cutaneous malignancy：a Queensland experience. Ann Plast Surg. 71：386-9, 2013

（d）遠隔転移巣の処置

CQ

36　有棘細胞癌の遠隔転移巣に対して，外科的切除は推奨されるか？

■推奨

有棘細胞癌の遠隔転移巣を外科的に切除することによって，生命予後や QOL が改善することを示す根拠はない。ただし，緩和療法の意味で行うことは可能である。

■推奨の強さと根拠　2C（弱い推奨，弱い根拠）

根拠・解説 有棘細胞癌の遠隔転移巣に対する外科的切除について論じた文献は存在しない。局所のみの転移巣の切除手術は単独あるいは放射線療法との併用で行われるが，基本的には緩和療法以上の意味はないとされる[1)]。ただし QOL 改善や切除による合併症などの有益性と有害性を考慮して，症例に応じて切除術を検討することは可能と考えられる。

今後の課題 遠隔転移巣に対する外科的切除術に関する論文自体が少ないため，まずは症例集積研究などからの検討が必要と考えられる。

■参考文献

1) Burton KA, Ashack KA, Khachemoune A. Cutaneous squamous cell carcinoma：a review of high-risk and metastatic disease. Am J Clin Dermatol. 17：491-508, 2016

2）手術以外の治療

CQ

37 有棘細胞癌の原発巣に対して，手術以外の治療で推奨されるものはあるか？

■推奨

有棘細胞癌の原発巣に対しては，原則手術治療を選択すべきであるが，手術以外に治療を選択せざるを得ない場合（著しい多発例や，著しい進行例，全身状態不良などの理由で患者が手術に耐えられない場合）には，病巣を選んで放射線治療，凍結外科，掻爬と焼灼を考慮してよい。

■推奨の強さと根拠 2C（弱い推奨，弱い根拠）

根拠・解説 病理組織採取は必須であるが，低リスクとみなされる有棘細胞癌で，小型病巣あるいは早期病巣に対しては，放射線治療，凍結外科，掻爬と焼灼（curettage and diathermy）のいずれも，良好な治療効果が期待できる[1-3)]。放射線治療は，頭頸部の小病変であれば，整容的・機能的に配慮して手術（外科手術，Mohs surgery）に次いで推奨されるとする報告もある[4)]。ただし，放射線治療については放射線発癌のリスク，長期的な整容面の結果の悪さ，放射線壊死のリスクを考慮すると，比較的若年者には推奨されない[1)]。

また，著しい多発例や著しい進行例で，手術不能な場合や患者が手術に耐えられない場合には，放射線治療を考慮してもよい[1-3)]。

今後の課題 進行例で手術以外の治療を選択せざるを得ない場合，その治療法の予後に関わる有効性を検証することは現実的に非常に困難と思われるため，腫瘍の縮小効果などといったパラメータに分けての検討の集積が必要であろう。また，低リスク，早期病変に適用する場合，禁忌とすべき治療法や症例についてのガイドラインへの記載も必要と思われた。

■参考文献

1) Goldman GD. Squamous cell cancer：a practical approach. Semin Cutan Med Surg. 17：80-95, 1998
2) Stasko T, Brown MD, Carucci JA, et al；International Transplant-Skin Cancer Collaborative；European Skin Care in Organ Transplant Patients Network. Guidelines for the management of squamous cell carcinoma in organ transplant recipients. Dermatol Surg. 230：642-50, 2004
3) Motley R, Kersey P, Lawrence C；British Association of Dermatologists；British Association of Plastic Surgeons. Multiprofessional guidelines for the management of the patient with primary cutaneous squamous cell carcinoma. Br J Plast Surg. 56：85-91, 2003
4) Fu T, Aasi SZ, Hollmig ST. Management of high-risk squamous cell carcinoma of the skin. Curr Treat Options Oncol. 17：34, 2016

3 経過観察

CQ

38 有棘細胞癌の原発巣切除後に長期の経過観察や画像検査は必要か？

■推奨

定期的な画像診断が，有棘細胞癌の再発・転移の早期発見に有用かどうかを明らかにした文献は存在しないが，個々のケースに応じてできるだけ長期間の臨床的観察を行うことが推奨される。

画一的な画像検査は推奨されないが，患者の定期診察の動機づけという側面も加味し，半年～1 年に 1 回程度の施行を検討する。

また，再発・転移の早期発見のために血中 SCC 抗原を測定することは有効であり，定期的な測定を考慮してもよい。

■推奨の強さと根拠　2C（弱い推奨，弱い根拠）

根拠・解説　現在のところ，定期的な画像診断が，有棘細胞癌の再発・転移の早期発見に有用かどうかを明らかにした文献は存在しない。有棘細胞癌の転移の大部分は，遠隔転移の前に所属リンパ節に生じることが知られており[1]，局所および所属リンパ節の観察，神経学的診察，全身の身体観察などの臨床的観察から[2]，再発・転移，新生病変を早期発見，治療することがより重要である。経過観察の頻度や期間については，できるだけ長期間というほかに一定の基準はなく，原発巣のリスクファクターに応じて決められるべきとされるが[1]，本邦の皮膚悪性腫瘍取扱い規約では，原発巣の手術終了後 2 年間は 1～2 カ月に 1 回所属リンパ節腫大の有無を診察すると記載されている[3]。また海外文献では，高リスク症例について 3 から 6 カ月ごとの通院，aggressive ケースでは 6 カ月ごとの画像検査を推奨しているものもある[2]。転移はまず所属リンパ節に生じるという観点から，リンパ節を対象にした画像診断を定期的に行うことが多い。特に造影 CT 検査は迅速で，主要血管との位置関係がわかりやすいため，リンパ節郭清術を考慮するうえでも有用である[4]。有棘細胞癌では局所再発および転移の 95％が 5 年以内に発見されると報告されていることから，高リスク症例にあっては，最低限この期間は経過観察することが推奨される。また，自身での身体観察について，患者教育をすること

も必要である[5)]。

したがって，症例ごとに判断して，そのリスクに応じた適切な間隔でフォローアップすべきということになるが，林らは患者の定期診察の動機づけという側面も加味し，半年〜1年に1回程度の定期的CT撮影を提案している[6)]。

Stratigosらは，低リスク症例では5年間，12カ月ごとに診察。高リスク症例は最初の2年は3〜4カ月ごとに，3〜5年は6カ月ごとに，それ以降は年1回の診察（体表の診察，手術創の触診や所属リンパ節の触診）。また2年間は，診察と同時にリンパ節の超音波検査も行うべきだとしている[7)]。

また血中SCC抗原に関して，再発・転移群では，再発・転移の診断確定以前に，術後平均値に対して有意に高くなることがあり，再発・転移発見のための因子として測定することは意義がある[8)]。

今後の課題 術後どのような経過観察方法がよいかについてはエビデンスの高い文献がなく，また，検討も難しいところであろうと思われる。今後のガイドラインにおいてステージごとの標準的な経過観察方法を提言して，それをもとに批判検討を集積していくのもよいかと思われる。

■参考文献

1) Yoong C, De'Ambrosis B. Cutaneous invasive squamous cell carcinoma：10-year experience and recommendations for follow up. Australas J Dermatol. 50：261-5, 2009
2) Schmults CD. High-risk cutaneous squamous cell carcinoma：identification and management. Adv Dermatol. 21：133-52, 2005
3) 日本皮膚悪性腫瘍学会編．皮膚悪性腫瘍取扱い規約第2版．B．有棘細胞癌．40-8，金原出版，2010
4) 寺師浩人．有棘細胞癌．形成外科．50：1119-29, 2007
5) Motley R, Kersey P, Lawrence C；British Association of Dermatologists；British Association of Plastic Surgeons. Multiprofessional guidelines for the management of the patient with primary cutaneous squamous cell carcinoma. Br J Plast Surg. 56：85-91, 2003
6) 林礼人，平澤祐輔．【皮膚外科のための皮膚軟部腫瘍診断の基礎】画像診断 皮膚軟部腫瘍における画像検査（CT，PET検査）．PEPARS. 100：95-102, 2015
7) Stratigos A, Garbe C, Lebbe C, et al；European Dermatology Forum（EDF）；European Association of Dermato-Oncology（EADO）；European Organization for Research and Treatment of Cancer（EORTC）. Diagnosis and treatment of invasive squamous cell carcinoma of the skin：European consensus-based interdisciplinary guideline. Eur J Cancer. 51：1989-2007, 2015
8) 石上享嗣，肥後盛洋，伏見一章，他．口腔扁平上皮癌におけるSCC抗原の有用性についての検討．日口腔外会誌．60：407-15, 2014

5章 基底細胞癌 / 基底細胞上皮腫

はじめに

基底細胞癌（BCC）は基底細胞上皮腫（basal cell epitherioma：BCE）とも呼ばれるが，ほぼ皮膚の毛芽細胞に由来する皮膚悪性腫瘍（癌）と考えられているため，近年では癌と表記されることが多い。発生頻度は有棘細胞癌，悪性黒色腫，乳房外 Paget 病などのほかの上皮性皮膚悪性腫瘍に比較して多いと考えられ，発生年齢はほぼ 70 歳代にピークを認める。顔面露光部，特に眼瞼，鼻，口唇周囲に好発し，病歴が比較的長い場合も多い。

ホクロやイボから浸出液が出てジクジクする，出血するなどと訴えて形成外科を直接受診することは少なくないと思われる。しかし，BCC は多くの場合，皮膚科などを受診し診断が決定した状況で形成外科を受診するため，本ガイドラインでは診断的なことに関しては多く触れていない。経過，臨床症状など診療上重要な事項に関しては，教科書，文献，他のガイドラインなどで十分な知識を有していることを前提としている。

検査に関しては，治療を前提とした際に必要とされる生検の注意点・方法，全身検索の意味について検討するようにした。

治療法は手術療法が第一選択と考えられるため，手術療法にあたって術中迅速あるいは二段階治療がよいのか，原発巣切除時に部位，臨床型，組織型によって切除範囲を変える必要性があるか否か，再発性の腫瘍に対して切除範囲を変える必要性があるか否か，さらには初回治療時の再建法などについて詳しく CQ を設定した。さらに，領域リンパ節に対して検査，加療が必要か否かについても CQ を設けた。

BCC では手術療法以外に放射線療法，光線力学療法，イミキモドなどの薬剤外用療法，電気凝固，冷凍療法などの有効性も指摘されているため，それらについても CQ を設け検討した。

1 診断

CQ 39 原発巣に対して，どのように生検を行うべきか？

■ 推奨

組織学的 subtype，神経浸潤，周辺組織への浸潤度のなどが判断できるように真皮網状層下層まで含めるように行うことが重要である。

■ 推奨の強さと根拠　2C（弱い推奨，弱い根拠）

根拠・解説　ダーモスコピーを併用すると基底細胞癌（BCC）の臨床的な診断確率は約 90％とされ

るが，臨床的に診断確定ができない場合には生検が推奨される[1,2]。さらに，治療法に影響を及ぼす組織学的 subtype，神経浸潤，周辺組織への浸潤度のなどを判断することも重要であるので，生検は真皮網状層下層まで含めるように行うことが重要とされる[2,3]。

組織学的診断だけであれば，パンチ（punch）生検と全切除生検との間に診断結果の統計学的な有意差はないとされ[4]，shave biopsy あるいは fine-needle aspiration でも診断確率は高率であるとの報告がある[4,5]。しかし，shave biopsy では浸潤型病変の診断ができないとされており[4]，再発病変においてはパンチ生検では切除標本の組織診断と 32.9%に組織学的 subtype が一致しないとの報告がある[6]。これらを勘案すると真皮網上層下層まで含めた切開生検または全切除生検が推奨されるのかもしれない。

切開生検の方法として，切開を通常の紡錘形切開より短冊状（矩形）切開にした方が標本の収縮，ゆがみが少ないので周辺への浸潤を確実に診断できるとの報告もみられる[7]。

今後の課題 今後，臨床的な補助診断の方法が進歩すれば，診断確定のための生検の必要性は減少すると考えられる。生検を行う目的は病理組織学的 subtype で poor risk に分類されるものを識別することが中心になるのではないかと思われる。

■参考文献

1) 竹之内辰也．皮膚悪性腫瘍の診療の考え方 基底細胞癌．日皮会誌．118：1219-25, 2008
2) Dandurand M, Petit T, Martel P, et al. Management of basal cell carcinoma in adults Clinical practice of guidelines. Eur J Dermatol 16：394-401, 2006
3) NCCN：Guidelines version 1. 2019 Basal cell cancer. 2018
4) Russell EB, Carrington PR, Smoller BR. Basal cell carcinoma：a comparison of shave biopsy versus punch biopsy techniques in subtype diagnosis. J Am Acad Dermatol. 41：69-71, 1999
5) García-Solano J, García-Rojo B, Sánchez-Sánchez C, et al. Basal-cell carcinoma：cytologic and immunocytochemical findings in fine-needle aspirates. Diagn Cytopathol. 18：403-8, 1998
6) Mosterd K, Thissen MR, van Marion AM, et al. Correlation between histologic findings on punch biopsy specimens and subsequent excision specimens in recurrent basal cell carcinoma. J Am Acad Dermatol. 64：323-7, 2011
7) 廣瀬寮二，武石恵美子，土居剛士．皮膚悪性腫瘍に対する短冊状切除皮膚生検の有用性．皮膚臨床．56：2130-4, 2014

CQ 40 基底細胞癌には全身検索は必要か？

■推奨

基本的には不要であるが，多発例，局所での増大・浸潤傾向が強い病変では全身精査を行うことが推奨される。

■推奨の強さと根拠 2C（弱い推奨，弱い根拠）

根拠・解説 転移性基底細胞癌（metastatic BCC）の頻度は 0.0028～0.55%と極めて低いとされる

ため[1,2]，基本的に全身検索の必要性はないと考えられる。局所的に病変の骨や神経周囲，深部の軟組織への浸潤が疑われる場合はCT，MRIなどでその範囲を検索する必要はあるとされる[3]。

転移に注意を要す条件として，①紫外線ダメージが大きい，②中高年，③白人，④男性，⑤癌の家族歴がある，⑥原発巣が日光曝露部，⑦10 cm^2 より大きい，⑧多発性，⑨病悩期間が長い，⑩神経浸潤がある，⑪組織学的subtypeがbasosquamous，metatypical，morpheaform，adenocysyticなど一般的に高リスクとされるBCCに一致するものが多い。転移部位は，領域リンパ節が40〜83%，肺35〜53%，骨20〜28%，皮膚10〜17%，肝9%とされる[4]。

原発巣が局所で著しく増大，深部周辺への浸潤傾向が強い，臨床的にリンパ節転移を疑うなどの場合には全身検索を検討する必要はあるとされる[5]。

今後の課題　基本的には全身検索は不要と考えてよいが，大規模調査により全身検索を必要とする症例（転移を来す可能性の高い症例）を見極める必要があると考える。

■参考文献

1) Kahveci OK, Okur E, Sahin O, et al. Metastatic basal cell carcinoma presenting as a neck mass. J Craniofac Surg. 21：592-4, 2010
2) Lo JS, Snow SN, Reizner GT, et al. Metastatic basal cell carcinoma：report of twelve cases with a review of literature. J Am Acad Dermatol. 24：715-9, 1991
3) NCCN：Guidelines version 1. 2019 Basal cell cancer. 2018
4) Ting PT, Kasper R, Arlette JP. Metastatic basal cell carcinoma：report of two cases and literature review. J Cutan Med Surg. 9：10-5, 2005
5) Newlands C, Currie R, Memon A, et al. Non-melanoma skin cancer：United Kingdom National Multidisciplinary Guidelines. J Laryngol Otol. 130：S125-32, 2016

2 治療

1）手術

CQ

41 初回切除時の術中迅速検査は行わなかったものに比べて有用か？

■推奨

BCCの初回切除時の術中迅速検査は行わなかったものに比べ有用である。詳細に行えばMohs法に匹敵する結果が得られる可能性がある。

■推奨の強さと根拠　2C（弱い推奨，弱い根拠）

根拠・解説　BCCの初回切除時の術中迅速検査の有用性を論じたRCT，大規模調査はない。しかし，比較的多数例を扱った992例のBCCの術中迅速検査後の再発例を検討した報告では，多切片で詳細に腫瘍の残存のないことを確認すれば再発率は初発例で1.6%にとどまるとされている[1]。

眼瞼部，眼周囲のBCCでは一期再建が必要になることが多いため，術中迅速検査を行った場合と

行わなかった場合の比較検討がみられる。症例数は少ないが165例のうち術中迅速検査を行った114例では再発がなく，行わなかった31例では3例9.7%に再発を認めたとされる[2)]。また，557例中536例に術中迅速検査，Mohs法（Mohs microscopic surgery：MMS）を21例に行ったところ，迅速群では10例1.9%の再発で，Mohs群では再発なしの結果であったとされるが，コストと結果を勘案すると術中迅速検査は好ましい結果を提供するとされている[3)]。これら以外にも眼周囲，眼瞼部のBCCに術中迅速検査を行い再発率が低く，良好な結果を報告しているものがあるが，いずれも切除標本を極めて詳細に凍結切片で検査し，腫瘍の残存のないことを確認してから再建を行っている[4,5)]。

BCC初回切除時の術中迅速検査は有効であると考えられる。さらに，詳細な術中迅速検査を行い得る体制が整っていればMMSに匹敵する結果が得られる可能性も否定できないとされている[3-5)]。

今後の課題 術中迅速検査の精度を上げるための工夫とそれを肯定する結果が得られれば，二段階治療やMohs法を必要とするBCCに対して一期的治療を行うことが可能となり，患者負担，コストの軽減に寄与するものと思われる。

■参考文献

1) Kedilioglu MA, Bos PG, De Jong K, et al. Whole specimen intraoperative frozen section analysis. Experience with 1082 basal cell carcinomas. Eur J Surg Oncol. 44：157-62, 2018
2) Conway RM, Themel S, Holbach LM. Surgery for primary basal cell carcinoma including the eyelid margins with intraoperative frozen section control：comparative interventional study with a minimum clinical follow up of 5 years. Br J Ophthalmol. 88：236-8, 2004
3) Bentkover SH, Grande DM, Soto H, et al. Excision of head and neck basal cell carcinoma with a rapid, cross-sectional, frozen-section technique. Arch Facial Plast Surg. 4：114-9, 2002
4) Gill HS, Moscato EE, Seiff SR. Eyelid margin basal cell carcinoma managed with full-thickness en-face frozen section histopathology. Ophthalmic Plast Reconstr Surg. 30：15-9, 2014
5) Gayre GS, Hybarger CP, Mannor G, et al. Outcomes of excision of 1750 eyelid and periocular skin basal cell and squamous cell carcinomas by modified en face frozen section margin-controlled technique. Int Ophthalmol Clin. 49：97-110, 2009

CQ 42 基底細胞癌の二段階治療は，一期的に再建を行ったものに比べて有効か？

■推奨

BCCの二段階治療は，永久組織標本による腫瘍完全切除の確認を裏づけとして有効といえる。

■推奨の強さと根拠 2C（弱い推奨，弱い根拠）

根拠・解説 腫瘍切除後開放創とし翌日に組織標本で完全切除を確認したうえで，その翌日再建を行った顔面のBCC27例において，観察期間中には再発を認めたものはないとする二段階治療の有用性に言及した報告が1件みられた[1)]。BCC治療においてはMohs法の有効性が高いが二段階治療によ

り同等の治療結果が得られるとする報告[2]，MMS が文献的な裏づけをもって高リスク群に対しても再発率が低いが，凍結切片による迅速検査よりも二段階治療の方が有効であるとする報告もみられる[3]。

さらに，多数例を検討し BCC 切除後の永久組織標本で腫瘍の残存が確認されなかったものでは再発率が 1%で，腫瘍残存が確認されたものでは再発率が 33%とする報告[4]，術後組織学的に腫瘍残存のないことを確認すれば 5 年後に腫瘍が再発しない確率は 98%とする報告がある[5]。

つまり，二段階治療では永久標本で詳細に組織学的に腫瘍の完全切除が確認できるため，再発率が少なくなると考えられる。しかし，単に二段階治療を行うことで予後が改善するわけではなく，組織学的に腫瘍完全切除の確認を行うことが裏づけになっている点を十分に認識する必要がある。

今後の課題　現在のところ，術中迅速検査よりも二段階治療の優位性は高いようであるが，術中迅速検査の精度を上げるための工夫とそれを実証することにより二段階治療や Mohs 法が必要とされる BCC 症例数が減少する可能性はある。

■参考文献

1) 山田聰，竹之内辰也，野本重敏，他．基底細胞癌に対する二期的手術の有用性；皮膚臨床．41：2055-8，1999
2) Sugimoto Y, Takeda A, Akimoto M, et al. Investigation of factors affecting postoperative recurrence of basal cell carcinomas. Kitasato Med J. 46：47-52, 2016
3) Dandurand M, Petit T, Martel P, et al. Management of basal cell carcinoma in adults Clinical practice of guidelines. Eur J Dermatol. 16：394-401, 2006
4) Pascal RR, Hobby LW, Lattes R, et al. Prognosis of “incomplete excised” versus “completely excised” basal cell carcinoma. Plast Reconstr Surg. 41：328-32 1968
5) NCCN：Guidelines version 1. 2019 Basal cell cancer. 2018

CQ

43　初回切除時にどのような切除範囲が推奨されるか？

CQ 43-a　原発巣の部位によって切除範囲は異なるか？

■推奨

低リスク部位では切除マージン 4mm 以上で 95%以上の治癒率が得られる。高リスク部位（頬，前額部を除く顔面，外陰，手，足）では 5mm 以上のマージンをとり，術中迅速病理検査や Mohs 手術などを併用することが推奨される。

■推奨の強さと根拠　2C（弱い推奨，弱い根拠）

根拠・解説　BCC における局所再発のリスクファクターとしては，部位，腫瘍径，再発歴，組織型，神経周囲浸潤などが挙げられる[1]。切除にあたっては原発巣の部位，腫瘍径によりリスクを考慮すべ

きであり，頬，前額部を除く顔面，外陰，手，足は高リスク部位となるため腫瘍径が6mm以上，中リスク部位の頬，前額，頭，頸部，前脛骨部で10mm以上，低リスク部位の体幹，四肢でも20mm以上であれば，高リスク群と考えて通常（少なくとも4mm）よりも拡大した切除範囲を確保することが望ましい[2)]。

Mohs法で治療した腫瘍径が2cm以下の組織学的に低リスクの（morphea type以外）BCCでは，水平方向の切除マージンが3mmで85%，4mmだと95%以上の治癒率が得られるとされる[1)]。

また，手術切除群16,066例において，水平方向の切除マージンが5mm，4mm，3mm，2mmの場合の各々の再発率は部位にかかわらず0.39%，1.62%，2.56%，3.96%であったとの報告もある[3)]。垂直方向の切除範囲は，低リスクな組織型であれば皮下脂肪組織までの切除で十分であるが，鼻部の特に鼻翼周囲では腫瘍が筋層まで浸潤することが多いため全層で切除が必要となる場合がある[4)]。また，眼周囲のBCC，506例において，眼窩内容除去手術を施行したグループ①（28例）としなかったグループ②（478例）の再発率を比較したところ，部位（①内眼角部53.6%，下眼瞼35.7%，②下眼瞼58.1%，内眼角部25.1%の順），subtype（①infiltrative 78.6%，basosquamous 14.2%，②nodular 55.6%，infiltrative 35.5%）において有意差を認めた。内眼角部発生のinfiltrative症例は眼窩内浸潤と相関しており，切除の際は注意を要する[5)]。

外科的切除を行った3,957例の検討では，初回手術において断端陽性のグループ（Incomplete）は13.9%（551/3957）であり，側方断端陽性は65.3%（360/551），深部断端陽性は18.1%（100/551），側方，深部ともに陽性は7.6%（42/551）であった。断端陰性（complete）のグループと比較したところ，subtypeではnodularとsuperficialで，部位では高リスクとされる鼻，眼，耳で，それぞれ有意差を認めた。再発率はincompleteで再切除を行わなかった群26.8%（72/269），行った群で取り切れなかった場合15%（2/13），取り切れた場合6.0%（13/229）であり，completeの5.9%（176/3,002）と同等であったため，断端陽性の場合は再切除が望ましいとしている[6)]。高リスク部位に対しては5mm以上のマージンをとり，術中迅速病理検査やMohs法を併用することが推奨される[7)]が，本邦ではMohs法はほとんど行われておらず，保険適用外であるため，二期的再建を検討することも推奨される。

今後の課題 Mohs法の導入や術中迅速病理検査のルーチン化などにより，より確実な切除範囲の設定が臨まれる。Asiansでは有色素性病変の比率が高く，Caucasiansにおける同等の研究に比べ，狭い切除マージンでも治療成績が良いとの報告がある[8-10)]。切除範囲設定には慎重を要することに変わりはないが，より最適な切除マージン設定のため，本邦においても大規模なRCTが必要と思われる。

■参考文献

1) Dandurand M, Petit T, Martel P, et al. Management of basal cell carcinoma in adults Clinical practice of guidelines. Eur J Dermatol 16：394-401, 2006
2) Bichakjian CK, Olencki T, Aasi SZ, et al. Basal Cell Skin Cancer, Version 1.2016, NCCN Clinical Practice Guidelines in Oncology. J Natl Compr Canc Netw：14：574-97, 2016
3) Gulleth Y, Goldberg N, Silverman RP, et al. What is the best surgical margin for a basal cell carcinoma：a meta-analysis of the literature. Plast Reconstr Surg. 126：1222-31, 2010
4) Terashi H, Kurata S, Hashimoto H, et al. Adequate depth of excision for basal cell cartinoma of the nose. Ann Plast Surg. 48：214-6, 2002

5) Iuliano A, Strianese D, Uccello G, et al. Risk factors for orbital exenteration in periocular basal cell carcinoma. Am J Ophthalmol. 153：238-41, 2012
6) Codazzi D, Van Der Velden J, Carminati M, et al. Positive compared with negative margins in a single-centre retorospective study on 3957 consecutive excision of basal cell carcinomas. Associated risk factors and preferred surgical management. J Plast Surg Hand Surg. 48：38-43, 2014
7) Thissen MR, Neumann MH, Schouten LJ. A systematic review of treatment modalities for primary basal cell carcinomas. Arch Dermatol. 135：1177-83, 1999
8) Takenouchi T, Takatsuka S. Long-term prognosis after surgical excision of basal cell carcinoma：a single institutional study in Japan. J Dermatol. 40：696-9, 2013
9) Ito T, Inatomi Y, Nagase M, et al. Narrow-margin excision is a safe, reliable treatment for well-defined, primary pigmented basal cell carcinoma：an analysis of 288 lesions in Japan. J Eur Acad Dermatol Venereol. 29：1828-31, 2015
10) Lin SH, Cheng YW, Yang YC, et al. Treatment of pigmented basal cell carcinoma with 3mm surgical margin in Asians. Biomed Res Int. 2016：7682917, 2016

CQ43-b　原発巣の臨床型（結節潰瘍型，瘢痕扁平型，表在型，斑状強皮症型など）によって切除範囲は異なるか？

■ 推奨

斑状強皮症型（morphea type）の BCC に対しては 5 ～ 10mm 以上の切除マージンが推奨される。

■ 推奨の強さと根拠　2C（弱い推奨，弱い根拠）

根拠・解説　基底細胞癌（BCC）の臨床型のうち結節潰瘍型（nodulo-ulcerative type），瘢痕扁平型（planum cicatricans type），表在型（superficial type）は比較的境界明瞭であり，2cm 以下の病変では 4mm の切除マージンで 95%以上の治癒率とされる[1, 2]。しかし，斑状強皮症型（morphea type）は臨床的に境界不明瞭で切除断端陽性の場合が多くあり，初発例で水平方向の切除マージンが 2mm でクリアランスが 66%，5mm で 82%，13～15mm で 95%以上とされる[3]。直径 20mm 以上，前額・側頭部，頭部の斑状強皮症型の BCC で，以前に数回の治療を受けている症例では注意が必要で 5～10mm 以上の切除範囲が必要であるとの報告もある[4]。

部位，臨床型，腫瘍径と，予後，切除範囲の関係を示したガイドラインでは以下のように述べている[1]。morphea type や境界不明瞭なもの，再発性 BCC（superficial を除く），nodulo-ulcerative で high risk area（頭頸部にある鼻，鼻孔，口唇，眼瞼，外耳道周囲）にある 1cm 以上のものは予後不良群であり慎重な治療を考慮する。

境界明瞭なものであれば 5mm 以上，再発性や morphea type では 10mm 以上のマージンを要する。もし機能的，整容的な理由で十分なマージン設定が困難な場合には，術中迅速病理検査や二段階手術を考慮すべきである。

初発の superficial や pinkus tumor，初発の nodulo-ulcerative で intermediate risk area（前額部，頬部，下顎部，頭皮，頸部）にある 1cm 未満のもの，low risk area（体幹，四肢）にある 2cm 未満のものは予後良好群であり，3～4mm マージンを要する。

再発性の superficial，nodulo-ulcerative で high risk area にある 1cm 未満のもの，intermediate risk area にある 1cm 以上のもの，low risk area にある 2cm 以上のものは，予後中等度群であり，少なくとも 4mm のマージンを考慮する。また顔面に生じた 154 例について検討した論文では，superficial multifocal と micronodular では再発率が高いため，断端陽性の場合には再切除を推奨している[5]。

今後の課題 Mohs 法の導入や術中迅速病理検査のルーチン化などにより，臨床型による明確な切除範囲の指標の設定が望まれる。

■参考文献

1) Dandurand M, Petit T, Martel P, et al. Management of basal cell carcinoma in adults Clinical practice of guidelines. Eur J Dermatol 16：394-401, 2006
2) Wolf DJ, Zitelli JA. Surgical margins for basal cell carcinoma. Arc Dermatol. 123：340-4, 1987
3) Breuninger H, Diets K. Prediction of subclinical tumor infiltration in basal cell carcinoma. J Dermatol Surg Oncol. 17：574-8, 1991
4) Burg G, Hirsch RD, Konz B, et al. Histographic surgery：accuracy of visual assessment of the margines of basal-cell epithelioma. J Dermatol Surg. 1：21-4, 1975
5) Bozan A, Gode S, Kaya I, et al. Long-term Follow-up of Positive Surgical Margins in Basal Cell Carcinoma of the Face. Dermatol Surg. 41：761-7, 2015

CQ43-c 原発巣の組織型（solid type，keratotic type，cystic type など）によって切除範囲は異なるか？

■推奨

Aggressive type の組織型に対しては水平方向，垂直方向にも切除マージンを大きくとる必要があり，術中迅速病理検査や二段階手術，Mohs 法などを併用することが望ましい。

■推奨の強さと根拠 2C（弱い推奨，弱い根拠）

根拠・解説 BCC の組織型は充実型（solid），腺様型（adenoid），角化型（keratotic），嚢腫型（cystic）などがあり，通常これらが混在していることが多い[1]。病理組織学的に再発の可能性が高いとされるのは aggressive type（infiltrative，morphoeic，micronodular，basosquamous carcinoma）であり，腫瘍細胞の島状の配列や柵状配列が少ない，神経浸潤があるなどの特徴がある[1,2]。

Aggressive type と再発した BCC を Mohs 法で治療して 5 年間フォローアップした報告では，最終的な手術による欠損は，肉眼的に腫瘍から 2～3mm マージンをとった大きさのおおよそ 2 倍であったと述べられており，高リスクの腫瘍切除では Mohs 法が推奨されている[3]。また，BCC の深部浸潤と組織型の関連を検討したものでは，infiltrative，morphoeic，micronodular の 3 タイプは皮下浸潤率が 50％を超えており，より深い切除と注意深いフォローアップが必要と報告されている[4]。

本邦における 256 例の検討では，充実型 159 例（62.1％）が一番多く，次いで破壊型 40 例（15.6％），表在型 32 例（12.5％），腺様型 25 例（9.8％）の順であった。不完全切除症例は 21 例（8.2％：

21/256 例）であり，腺様型は 25 例中 4 例（16%）と最も割合が高く，次に破壊型が 40 例中 4 例（10%）と続き，表在型と充実型の不完全切除率は 6〜7%と同等であった。また表在型と充実型は水平方向における腫瘍細胞の残存が多かったのに対し，腺様型と破壊型は垂直方向における残存が多い傾向にあり，確実に切除可能であった surgical margin の平均は，充実型：2.7mm，表在型：4mm，充実型：2.7mm，腺様型：5.3mm，破壊型：5.8mm であった。再発例（0.78%）はすべて即時再建症例であったため，二段階手術を推奨している[5]。

今後の課題　現在は保険適用外である Mohs 法の導入や術中迅速病理検査のルーチン化などにより，より確実な切除範囲の設定が望まれる。

■参考文献

1) Dandurand M, Petit T, Martel P, et al. Management of basal cell carcinoma in adults Clinical practice of guidelines. Eur J Dermatol 16：394-401, 2006
2) Monsterd K, Arits AH, Thissen MR, et al. Histology-based treatment of basal cell carcinoma. Acta Derm Venereol. 89：454-8, 2009
3) Paoli J, Daryoni S, Wennberg AM, et al. 5-year recurrence rates of Mohs micrographic surgery for aggressive and recurrent facial basal cell carcinoma. Acta Derm Venereol. 91：689-93, 2011
4) 竹之内辰也，山田聡，野本重敏，他．基底細胞癌の組織型と深部浸潤．臨皮．54：481-4, 2000
5) Goto M, Kai Y, Arakawa S, et al. Analysis of 256 cases of basal cell carcinoma after either one-step or two-step surgery in a Japanese institution. J Dermatol. 39：68-71, 2012

CQ

44　再発巣に対しどのような切除範囲（水平方向，垂直方向）が推奨されるか？

■推奨

BCC の再発巣に対しては，水平方向は 5〜10mm 以上の切除範囲が望ましく，術中迅速病理検査を併用するか二期的再建を考慮することが望ましい。

■推奨の強さと根拠　2B（弱い推奨，中程度の根拠）

根拠・解説　再発基底細胞癌（recurrent BCC）の治癒率は初発よりも劣り，広い切除マージンが要求される[1]。再発した場合，組織型が morphea 型など，より浸潤性の高い性格を獲得することが多く[2,3]，浸潤癌としての手術適応が必要となるためである。高リスク（斑状強皮症型，浸潤型など）以外では 3mm 離した外科的切除で 95%以上の治癒率が得られると報告されているが[4]，再発例に対する外科的切除では初発例よりも再発率が高い[3,5]。再発した BCC 97 例に対する外科的切除，放射線治療，Mohs 法（固定法）の非 RCT では，5 年間の経過観察期間で再発率がそれぞれ 5%，11%，12%と報告されている[6]。別の文献では再発例に対する外科的手術（3mm の切除マージン）と Mohs 法による RCT において，5 年間の経過観察期間で外科的切除後の再発が 12.1%に対して Mohs 法が 2.4%と有意に低かったと報告されている[7]。

浸潤型および再発した BCC 587 人に対する Mohs 法による再発率は，初発例では 2.1%，再発例

では5.2%であったが，最終的な手術による欠損は，肉眼的に腫瘍から2〜3mmの切除マージンをとった大きさのおおよそ2倍であった[8]。72例のBCCに対して臨床的な切除マージンとMohs法で測定した実際の切除マージンを比較したものでは，再発例に対しては少なくとも5〜10mmの切除マージンが必要と報告されている[9]。

以上より，再発したBCCに対してはMohs法が確実で再発率も低いが，現実的には本邦ではコストや手間の面からもMohs法はほとんど行われていないため，外科的切除においては少なくとも5〜10mmの切除マージンに加えて術中迅速病理検査を併用するか，二期的再建を考慮することが望ましいと思われる。

今後の課題 現在は保険適用外であるMohs法の導入や術中迅速病理検査のルーチン化などにより，より確実な切除範囲の設定が望まれる。特に再発症例ではより厳密な切除マージンが必要と思われる。

■参考文献

1) Dandurand M, Petit T, Martel P, et al. Management of basal cell carcinoma in adults Clinical practice of guidelines. Eur J Dermatol 16：394-401, 2006
2) 覚道奈津子，小川豊，鈴木健司，他．基底細胞癌の切除後再発例の検討 特に発生部位，腫瘍径，組織型について．日形会誌．31：293-301, 2011
3) Wetzig T, Woitek M, Eichhorn K, et al. Surgical excision of basal cell carcinoma with complete margin control：outcome at 5-year follow-up. Dermatology. 220：363-9, 2010
4) Gulleth Y, Goldberg N, Silverman RP, et al. What is the best surgical margin for a basal cell carcinoma：a meta-analysis of the literature. Plast Reconstr Surg. 126：1222-31, 2010
5) Silverman MK, Kopf AW, Bart RS, et al. Recurrence rates of treated basal cell carcinomas. Part3：Surgical excision. J Dermatol Surg Oncol. 18：471-6, 1992
6) Sakura CY, Calamel PM. Comparison of treatment modalities for recurrent basal cell carcinoma. Plast Reconstr Surg. 63：492-6, 1979
7) Mosterd K, Krekels GA, Nieman FH, et al. Surgical excision vs Mohs' micrographic surgery for primary and recurrent basal-cell carcinoma of the face：a prospective randomised controlled trial with 5-years' follow-up. Lancet Oncol. 9：1149-56, 2008
8) Paoli J, Daryoni S, Wennberg AM, et al. 5-year recurrence rates of Mohs micrographic surgery for aggressive and recurrent facial basal cell carcinoma. Acta Derm Venereol. 91：689-93, 2011
9) Burg G, Hirsch RD, Konz B, et al. Histographic surgery：accuracy of visual assessment of the margines of basal-cell epithelioma. J Dermatol Surg. 1：21-4, 1975

CQ 45 領域リンパ節に対してどのような処置が必要か？ センチネルリンパ節生検は推奨されるか？ 根治的リンパ節郭清は推奨されるか？

■推奨

転移性BCCの頻度は極めて低いため，基本的に領域リンパ節の処置は必要としない。

■推奨の強さと根拠 2C（弱い推奨，弱い根拠）

根拠・解説 転移性基底細胞癌（metastatic BCC）の頻度は0.0028〜0.55%と極めて低いため[1,2]，

領域リンパ節処置の必要性は基本的にはない。しかし，紫外線のダメージが大きい，中高年，男性，癌家族歴，原発が日光曝露部や乳輪，10 cm^2 以上，多発性，神経浸潤やリンパ管侵襲がある，組織型が basosquamous，metatypical，morpheaform，adenocystic の場合は転移に注意した処置を考慮してよい[3-6]。したがって，転移リスクが高いと考えられる症例には，センチネルリンパ節生検やリンパ節郭清を考慮してよい。

今後の課題　今後，術前の臨床診断技術が進歩すれば転移診断確定が術前に明らかにされ，この議論の必要性は減少する。しかし，診断技術が確定されるまでは，ICG（インドシアニングリーン）蛍光造影法等によるリンパ流を加味したリンパ節生検が必要と考えられ，症例集積が必要である。

■参考文献

1) Kahveci OK, Okur E, Sahin O, et al. Metastatic basal cell carcinoma presenting as a neck mass. J Craniofac Surg. 21：592-4, 2010
2) Lo JS, Snow SN, Reizner GT, et al. Metastatic basal cell carcinoma：report of twelve cases with a review of literature. J Am Acad Dermatol. 24：715-9, 1991
3) Ting PT, Kasper R, Arlette JP. Metastatic basal cell carcinoma：report of two cases and literature review. J Cutan Med Surg. 9：10-5, 2005
4) Rosen N, Muhn CY, Bernstein SC. A common tumor, an uncommon location：basal cell carcinoma of the nipple and aleola in a 49-year-old woman. Dermatol Surg. 31：480-3, 2005
5) Harwood M, Wu H, Tanabe K, et al. Metastatic basal cell carcinoma diagnosed by sentinel lymph node biopsy. J Am Acad Dermatol. 53：475-8, 2005
6) Huang CW, Pan CK, Shih TF, et al. Basal cell carcinoma of the nipple-areola complex：a case report. Kaohsiung J Med Sci. 21：480-3, 2005

CQ

46　初回切除時，部位により再建法を考慮することは推奨されるか？

CQ 46-a　皮弁の使用が推奨される部位があるか？

■推奨

十分な切除縁で切除し，術中迅速検査などで水平・垂直断端に腫瘍残存がない場合には，機能・整容性を考慮した皮弁再建が部位（顔面・頭頸部・披髪部・植皮術の適応不可部位など）によって推奨される。

■推奨の強さと根拠　2C（弱い推奨，弱い根拠）

根拠・解説　基底細胞癌（BCC）切除後に単純縫合，分層植皮，全層植皮，皮弁で再建した場合に再発までの期間は平均2.8年であるが，単純縫合と皮弁再建による再発までの期間は植皮再建に比べ長い。再建法の違いは再発率に関与しないが，皮弁再建では，深い位置に腫瘍が残存したときに再発診断を困難にしていると考えられるので[1,2]，腫瘍の完全切除の確認が必要である[3]。

再建法は欠損部の部位，大きさ，機能や整容性を考慮して決定される[4,5]。発生の多い顔面・頭頸

部・披髪部において単純縫合が困難であるときは，局所皮弁による再建が整容的に優れ，さらに眼窩内容除去等が必要となる進展したBCCでは遊離皮弁が適応される[5-8]。局所再発の可能性が高いと考えられる場合，切除標本の病理診断後に二期的再建を考慮してもよい。

今後の課題 再発を主眼にした検討が多く，整容やその機能を評価した論文が極端に少ないため形成外科が用いる技術力の評価を行うことができない。腫瘍でも，再発にだけでなく患者の社会生活に視点をおいた評価も必要となる。腫瘍の外科的治療は，切除治療と再建治療により再発や整容・機能性が左右される。推奨グレードを高めるためには，さまざまな切除法や再建法に精通している医師による治療の集積が必要である。

■参考文献

1) Richmond JD, Davie, RM. The significance of incomplete excision in patient with basal cell carcinoma. Br J Plast Surg. 40：63-7, 1987
2) Wilson AW, Howsam G, Santhanam V, et al. Surgical management of incompletely excised basal cell carcinoma of the head and neck. Br J Oral Maxillofac Surg. 42：311-4, 2004
3) Cataldo PA, Stoddard PB, Reed WP. Use of frozen section analysis in the treatment of basal cell carcinoma. Am J Surg. 159：561-3, 1990
4) Kumar P, Orton CI, McWilliam LJ, et al. Incedence of incomplete excision in surgically treated basal cell carcinoma：a retrospective clinical audit. Br J Plast Surg. 53：563-6, 2000
5) 覚道奈津子，下間亜由子，小川豊，他．過去19年間に経験した基底細胞癌の臨床統計学的検討．日形会誌. 28：245-52, 2008
6) 木村中，桜井圭祐，大芦孝平，他．皮弁術と植皮術外鼻部の皮膚悪性腫瘍の再建，局所皮弁か植皮か. Skin Cancer. 24：416-22, 2009
7) Madge SN, Khine AA, Thaller VT, et al. Globe-sparing surgery for medial canthal basal cell carcinoma with anterior orbital invasion. Ophthalmology. 117：2222-8, 2010
8) Shen H, Dai X, Chen J, et al. Modified unilateral pedicled V-Y advancement flap for scalp defect repair. J Craniofac Surg. 29：608-13, 2018

CQ46-b 植皮の使用が推奨される部位があるか？

■推奨

植皮による再建は，局所再発の可能性が高い部位（鼻部，頬部）や整容的に問題とならない部位では，患者の状態に応じて考慮される。

■推奨の強さと根拠 2C（弱い推奨，弱い根拠）

根拠・解説 一般的に軟部組織欠損の再建は，reconstructive ladderの考えにより，単純縫合ができない場合，植皮，続いて局所皮弁や遊離皮弁の適応を検討する。BCC切除後の再建方法も統計をとると単純縫合，植皮，局所皮弁，遊離皮弁の順になる[1]。しかし，BCCで断端陽性の場合の再発は，鼻部，頬部や皮弁で再建された患者に有意に多くみられ，2年以内の再発に対する治療率は単純縫合87％，植皮100％，局所皮弁は26％とされる。このため，再発率の高い部位や整容・機能的に問題のない部位では，患者の状態に応じて分層植皮による再建が考慮されてもよい[2]。

今後の課題　再発を主眼にした検討が多く，整容やその機能を評価した論文が極端に少ないため形成外科が用いる技術力の評価を行うことができない。腫瘍でも，再発にだけでなく患者の社会生活に視点をおいた評価も必要である。腫瘍の外科的治療は，切除治療と再建治療により再発や整容・機能性が左右される。推奨グレードを高めるためには，さまざまな切除法や再建法に精通している医師による治療の集積が必要である。

■参考文献

1) Hüsler R, Schlittler FL, Kreutziger J, et al. Staged surgical therapy of basal cell carcinoma of the head and neck region：an evaluation of 500 procedures. Swiss Med Wkly. 138：746-51, 2008

2) Robinson JK, Fisher GS. Recurrent basal cell carcinoma after incomplete resection. Arch Dermatol. 136：1318-24, 2000

2）手術以外の治療・その他

CQ

47　原発巣に手術以外の治療で有効なものはあるか？

■推奨

手術不能例や局所制御目的の症例には放射線治療や凍結療法が有効である。

低リスク部位の表在型，結節型には掻爬・電気凝固療法，5% imiquimod クリーム*，光線化学療法（PDT）*，hedgehog pathway inhibitor であるビスモデギブ*内服が推奨されることもある。

■推奨の強さと根拠　2C（弱い推奨，弱い根拠）

根拠・解説　BCC に対して現在行われている外科的切除以外の治療法としては，放射線治療，冷凍療法，掻爬・電気凝固免疫，免疫療法（5% imiquimod クリーム*），光線化学療法（PDT）*などがある[1,2]。

放射線治療は外科的手術との RCT における術後 4 年での再発率は外科的切除 0.7%に対して放射線治療 7.5%であったと報告されている[3]。5% imiquimod クリームは表在型の腫瘍ではプラセボとの RCT で 80%前後の有効性があり，副作用も少ないと報告されており[4]，PDT も結節型 BCC に対する外科的手術との比較試験で 5 年後の再発率が PDT 14%，外科的手術 4%であったが整容面で非常に優れていると報告されている[5]。

以上 2 つの異なる治療法における再発率の比較試験の報告はあるが全体を比較する良質な研究は少なく，5 年後の再発率は Mohs 法 1.1%，冷凍療法 4.3%，手術的治療 5.3%，放射線治療 7.4%，掻爬・電気凝固 13.2%，免疫療法 21.4%と推計されている[2]。

近年では，hedgehog pathway inhibitor であるビスモデギブ内服*が開発され，局所進行 BCC において約 46～72%，転移性 BCC において約 32～52%の奏効率が報告されている[6,7]。

＊：保険適用外

今後の課題 imiquimod クリーム，光線化学療法，hedgehog pathway inhibitor であるビスモデギブなどについて安全性および効果が今後さらに検討され，本邦における使用についても検討していくべきと思われる。

■参考文献

1) Bath-Hextall FJ, Perkins W, Bong J, et al. Interventions for basal cell carcinoma of the skin. Cochrane Database Syst Rev. (1)：CD003412, 2007
2) Thissen MR, Neumann MH, Schouten LJ. A systematic review of treatment modalities for primary basal cell carcinomas. Arch Dermatol. 135：1177-83, 1999
3) Avril MF, Auperin A, Margulis A, et al. Basal cell carcinoma of the face：surgery or radiotherapy? Results of a randomized study. Br J Cancer. 76：100-6, 1997
4) Geisse J, Carol I, Lindholm J, et al. Imiquimod 5 % cream for the treatment of superficial basal cell carcinoma：results from two phase III, randomized, vehicle-controlled studies. J Am Acad Dermatol. 50：722-33, 2004
5) Rhodes LE, de Rie MA, Leifsdottir R, et al. Five-year follow-up of a randomized, prospective trial of topical methyl aminolevulinate photodynamic therapy vs surgery for nodular basal cell carcinoma. Arch Dermatol. 143：1131-6, 2007
6) Sekulic A, Migden MR, Basset-Seguin N, et al. Long-term safety and efficacy of vismodegib in patients with advanced basal cell carcinoma：final update of the pivotal ERIVANCE BCC study. BMC Cancer. 17：332, 2017
7) Chang AL, Lewis KD, Arron ST, et al. Safety and efficacy of vismodegib in patients aged ≥65 years with advanced basal cell carcinoma. Oncotarget. 7：76118-24, 2016

6章 乳房外 Paget 病

はじめに

乳房外 Paget 病は，比較的高齢者の主に外陰部（男性を含む）に生じる皮膚癌である。初期段階では湿疹や真菌感染症と誤診されやすいほか，境界が不明瞭で紅斑以外の色素脱失部分にも腫瘍細胞を認めることなど，他の皮膚癌にはない特徴をもつ。一般的に，腫瘍細胞が上皮内にとどまっているうちは予後良好だが，真皮内に浸潤すると高率にリンパ節転移を来し，予後不良になるといわれている。したがって，できるだけ早期に確実な切除を行うことが望ましい。

本章の CQ としては，乳房外 Paget 病の治療方針を立てるうえで非常に重要と思われる術前の mapping biopsy や，センチネルリンパ節生検の有用性について検討した。本疾患はリンパ節転移が予後因子となることから，リンパ節郭清の範囲と方法についても検討した。外陰部に生じたものでは膣や尿道，肛門が近く，術後の QOL に配慮した切除範囲と再建方法が求められることから，これらに関する内容についても検討した。さらに，高齢者に多い疾患であり，手術ができない全身状態での治療選択肢として，放射線治療の有効性についても取り上げた。

CQ 48 境界が不明瞭な場合には mapping biopsy は有用か？

■ 推奨

乳房外 Paget 病に対して，術前に mapping biopsy を施行することで局所再発率が低下するという明確な根拠はないが，肉眼的に境界が不明瞭な病変では mapping biopsy を行うことが有用である。ただし，粘膜側の病変については術中迅速病理診断も併用した方がよい。

■ 推奨の強さと根拠　1C（強い推奨，弱い根拠）

根拠・解説　乳房外 Paget 病は，腫瘍の進展様式を考慮するとある程度の安全域をとった切除が必要である。しかし，感染や皮膚炎による二次的修飾を受けやすい[1]ため，肉眼的に腫瘍の境界が不明瞭な場合も多い。そのため，切除範囲の決定に難渋し，局所再発率も高いとされている。肉眼的に境界が不明瞭な場合，術前に mapping biopsy を行うことで，腫瘍の確実な切除と手術時間の短縮，および局所再発率の低下が期待できる[2,3]。ただし粘膜側の病変については，術前の mapping biopsy が難しいこともあるため，術中迅速病理診断を併用した方がよい[4]。

今後の課題　外科治療が第一選択となる本疾患の手術方針を決める際に，術前の mapping biopsy は必要不可欠の診断技術である。ただし，手技的な面での煩雑さや病理組織検査個数と保険点数上での

整合性などの点から，一般には普及していない印象がある。本手技の普及のためには，保険診療上の整合性が今後の課題の１つであると思われる。

■参考文献

1) Murata T, Honda T, Egawa G, et al. Three-dimensional evaluation of subclinical extension of extramammary Paget disease：visualization of the histological border and its comparison to the clinical border. Br J Dermatol. 177：229-37, 2017
2) Park SO, Ha JH, Hong KY, et al. Usefulness of mapping biopsy in the treatment of penoscrotal extramammary Paget's disease. Ann Surg Oncol. 24：3229-36, 2017
3) Kim BJ, Park SK, Chang H. The effectiveness of mapping biopsy in patients with extramammary Paget's disease. Arch Plast Surg. 41：753-8, 2014
4) Zhu Y, Ye DW, Chen ZW, et al. Frozen section-guided wide local excision in the treatment of penoscrotal extramammary Paget's disease. BJU Int. 100：1282-7, 2007

CQ

49 真皮内浸潤を認める場合にはセンチネルリンパ節生検は有用か？

■推奨

乳房外 Paget 病に対するセンチネルリンパ節生検の有効性はいまだ確立されていない。しかし，真皮内浸潤を認めるものではリンパ節転移の有無が重要な予後因子であることから，センチネルリンパ節生検を行った方がよい。

■推奨の強さと根拠　2C（弱い推奨，弱い根拠）

根拠・解説　乳房外 Paget 病に対するセンチネルリンパ節生検については，症例集積研究の報告が増えつつあるが，本法が乳房外 Paget 病患者の予後を改善するという明確なエビデンスはない。しかし，乳房外 Paget 病はリンパ節転移を経て遠隔転移する特徴があることから，その有用性が報告されている[1-4]。センチネルリンパ節の陽性率は，原発巣の真皮内浸潤やリンパ管浸潤と相関すると報告されている[5,6]。In situ 症例については，切除後にリンパ節転移を認めることはほとんどなく，予防的リンパ節郭清の意義は少ないとの報告が多い[2]。一方，真皮内浸潤を認めるものについては，リンパ節転移の有無が重要な予後因子であり，その病理組織学的確認は治療方針決定のうえで重要である[7,8]。また，術前の皮膚生検にて in situ と診断されても，全摘標本で真皮内浸潤が明らかになる症例も少なくないとの報告もあり[1]，検討が必要である。

今後の課題 悪性黒色腫と乳癌に対するセンチネルリンパ節生検は 2010 年より保険適用となったが，乳房外 Paget 病については現時点では保険適用とはなっていない*。今後，乳房外 Paget 病の真皮内浸潤症例についてのセンチネルリンパ節転移陽性例の分析疫学的研究を行えば，推奨度を上げることが可能と思われる。

＊：保険適用外

■参考文献

1）神吉春久，池田哲哉，高井利浩，他．当院で過去5年間に経験した乳房外 Paget 病患者の統計とセンチネルリンパ節生検適応症例の検討．日皮会誌．119：3029-36, 2009
2）水本一生，辻野佳雄，新原寛之，他．センチネルリンパ節生検を行った乳房外 Paget 病の9例．Skin Cancer. 24：108-11, 2009
3）永松将吾，中岡啓喜，村上信司，他．愛媛大学皮膚科における乳房外 Paget 病 100 例の検討．Skin Cancer. 24：30-4, 2009
4）吉野公二，山崎直也，山本明史，他．乳房外パジェット病でのリンパ節転移およびセンチネルリンパ節生検について．日皮会誌．116：1473-7, 2006
5）Hatta N, Yamada M, Hirano T, et al. Extramammary Paget's disease：treatment, prognostic factors and outcome in 76 patients. Br J Dermatol. 158：313-8, 2008
6）Fujisawa Y, Yoshino K, Kiyohara Y, et al. The role of sentinel lymph node biopsy in the management of invasive extramammary Paget's disease：multi-center, retrospective study of 151 patients. J Dermatol Sci. 79：38-42, 2015
7）清原隆宏，皮膚悪性腫瘍の診療の考え方 乳房外 Paget 病．日皮会誌．118：1227-32, 2008
8）Ogata D, Kiyohara Y, Yoshikawa S, et al. Usefulness of sentinel lymph node biopsy for prognostic prediction in extramammary Paget's disease. Eur J Dermatol. 26：254-9, 2016

CQ

50 原発巣にはどのような切除が有効か？

CQ 50-a 皮膚側と粘膜側ではどのような切除範囲が有効か？

■推奨

皮膚側の病変が肉眼的に境界明瞭であれば 1cm 以上のマージンで広範囲切除し，境界不明瞭であれば mapping biopsy を行う。粘膜側については術前に mapping biopsy を行うことが難しいため，術中迅速病理診断を併用した方がよい。

■推奨の強さと根拠　2C（弱い推奨，弱い根拠）

根拠・解説　乳房外 Paget 病は肉眼的境界が不明瞭なことが多く，さらに多中心性に発生することもあるため，切除後の局所再発率が高いことが知られている。肉眼的境界が明瞭であれば，1cm の切除マージンと 3～5cm の切除マージンで再発率に差は認められない[1]との報告がある。また，粘膜側の病変については術前に mapping biopsy を行うことが難しいため，術中迅速病理診断を併用した方がよい[2,3]。

今後の課題　乳房外 Paget 病では，多中心発生例があることや Paget 現象があることなどが他の上皮系腫瘍と異なる。したがって，皮膚と粘膜の適切な切除範囲については，術前の mapping biopsy をどのように行うか（病変との距離や生検する数）も含めて今後も検討する必要がある。

■参考文献

1）Hatta N. Extramammary Paget's disease. Gan To Kagaku Ryoho. 33：1404-7, 2006

2) Zhu Y, Ye DW, Chen ZW, et al. Frozen section-guided wide local excision in the treatment of penoscrotal extramammary Paget's disease. BJU Int. 100：1282-7, 2007
3) Kodama S, Kaneko T, Saito M, et al. A clinicopathologic study of 30 patients with Paget's disease of the vulva. Gynecol Oncol. 56：63-70, 1995

CQ 50-b 真皮内浸潤を認めるものと認めないものでは，切除の深さを変えるべきか？

■ 推奨

リンパ管浸潤の可能性を考慮し，真皮内浸潤を認める場合は腫瘍を筋膜上まで切除することが望ましい。真皮内浸潤を認めない場合は皮膚付属器を含めて切除する。

■ 推奨の強さと根拠　2C（弱い推奨，弱い根拠）

根拠・解説　本CQに対するエビデンスの高い論文はない。ただし，真皮内浸潤を認める場合はリンパ管浸潤を来すことがあり[1]，リンパ節転移や遠隔転移を起こす可能性があること，乳房外Paget病は皮膚付属器に沿って進展することが多いとされている[2]ことから，エキスパートオピニオンではあるが，真皮内浸潤を認める場合は筋膜上までの切除が推奨される。一方，真皮内浸潤を認めない場合についても，上記の理由から皮膚付属器をすべて含む層での切除が望ましいと思われる。

今後の課題　真皮内浸潤を認めるものと認めないものについて，切除の深さの違いにより予後に差が出るかどうか，症例を集積し今後の検討を要する。

■ 参考文献

1) Krause W, Krisp A, Hörster S, et al. Genital Paget's disease in a man. Eur J Dermatol. 16：75-8, 2006
2) Kyriazanos ID, Stamos NP, Miliadis L, et al. Extra-mammary Paget's disease of the perianal region：a review of the literature emphasizing the operative management technique. Surg Oncol. 20：e61-71, 2011

CQ 50-c 肛門歯状線を超える場合にはマイルズ手術は有効か？

■ 推奨

肛門歯状線を超える乳房外Paget病の切除に関して，エビデンスレベルの高い報告はないが，真皮および粘膜下層に浸潤を認める場合はマイルズ手術を考慮する。

■ 推奨の強さと根拠　2C（弱い推奨，弱い根拠）

根拠・解説　肛門歯状線を超える乳房外Paget病の切除に関して，エビデンスレベルの高い報告はない。真皮内浸潤がなければ，粘膜側の術中迅速病理診断を併用した広範切除を行い，分層植皮で再建した報告がある[1,2]。一方で，粘膜側の切除断端の病理組織を永久標本で確認した後に，二期的に

分層植皮を行った報告もある[3]。植皮では術後に肛門狭窄を来す可能性があるため，皮弁形成を行っている報告もある[4,5]。真皮内浸潤を認め，病変が肛門歯状線を超える場合は肛門機能を温存できない[5,6]ため，マイルズ手術を考慮する。

今後の課題　乳房外 Paget 病における適切な切除範囲について明確に記載された論文はなかった。肛門歯状線を超える場合には消化器外科医との連携が必要なため，関係する他学会との整合性を含めて検討する必要がある。

■参考文献

1) Beck DE, Fazio VW. Perianal Paget's disease. Dis Colon Rectum. 30：263-6, 1987
2) Beck DE, Fazio VW. Premalignant lesions of the anal margin. South Med J. 82：470-4, 1989
3) St Peter SD, Pera M, Smith AA, et al. Wide local excision and split-thickness skin graft for circumferential Paget's disease of the anus. Am J Surg. 187：413-6, 2004
4) Hassan I, Horgan AF, Nivatvongs S. V-Y island flaps for repair of large perianal defects. Am J Surg. 181：363-5, 2001
5) Kyriazanos ID, Stamos NP, Miliadis L, et al. Extramammary Paget's disease of the perianal region：a review of the literature emphasizing the operative management technique. Surg Oncol. 20：e61-71, 2011
6) Rajendran S, Koh CE, Solomon MJ. Extramammary Paget's disease of the perianal region：a 20-year experience. ANZ J Surg. 87：132-7, 2017

CQ

51　所属リンパ節転移に対してどのようなリンパ節郭清が有効か？

CQ51-a　鼠径リンパ節転移がある場合に，骨盤内リンパ節まで郭清すると予後は改善するか？

■推奨

鼠径リンパ節転移がある場合に，鼠径リンパ節に加えて骨盤内リンパ節まで郭清すると予後が改善することを示す高い水準の根拠は存在しない。しかし，転移したリンパ節が 1 個の場合には，骨盤内リンパ節郭清を追加すると生存率が向上する場合がある。

■推奨の強さと根拠　2C（弱い推奨，弱い根拠）

根拠・解説　乳房外 Paget 病は，所属リンパ節転移を来した場合に予後不良といわれている。所属リンパ節転移に対しては一般的に鼠径リンパ節郭清術が行われているが，骨盤内リンパ節まで郭清すると予後が改善することを示す高い水準の根拠は存在しない。吉野らは，鼠径リンパ節転移を認めた 23 例の検討において，転移したリンパ節の数が 1 個の場合では 5 年生存率は 100%，2 個以上では 13.5%であったと報告しており，予後の観点から 2 個以上の転移を認める症例ではリンパ節郭清の適応を見直す必要があると述べている[1]。繁田らは，リンパ節の構築が破壊された鼠径リンパ節が 1 個

でもあれば骨盤内リンパ節郭清を追加すべきだが，複数個の転移がある場合は骨盤内リンパ節郭清を追加しても予後の改善は得られなかったと報告している[2]。また，Koh らは Cloquet リンパ節への転移がある場合は骨盤内リンパ節郭清を検討すべきであると報告している[3]。

今後の課題 鼠径リンパ節転移がある外陰部乳房外 Paget 病に対し，骨盤内リンパ節郭清が予後の改善に寄与するかについては結論が出ていないが，外陰部の広範囲に及ぶ浸潤性病変については深部のリンパ流を考慮し，鼠径に加えて骨盤内リンパ節を評価する必要がある。センチネルリンパ節生検も含めた今後のさらなる検討が必要である。

■参考文献

1) 吉野公二，山崎直也，山本明史，他．乳房外パジェット病でのリンパ節転移およびセンチネルリンパ節生検について．日皮会誌．116：1473-7, 2006
2) 繁田達也．小林まさ子．寄藤和彦．他．外陰部 Paget 病の治療．西日皮．54：1136-40, 1992
3) Koh YX, Tay TK, Xu S, et al. A clinical series and literature review of the management of inguinal nodal metastasis in patients with primary extramammary Paget disease of the scrotum. Asian J Surg. 38：40-6, 2015

CQ 51-b 鼠径リンパ節転移がある場合に subtotal integmentectomy は有効か？

■推奨
乳房外 Paget 病に対して subtotal integmentectomy を行った報告および有効性を示すデータはないが，実施を考慮してもよい。

■推奨の強さと根拠 2D（弱い推奨，とても弱い根拠）

根拠・解説 悪性黒色腫に対しては，リンパ行性に転移することを考慮して原発巣から所属リンパ節までのリンパ管を一塊として切除する subtotal integmentectomy の報告がある[1]。乳房外 Paget 病は，悪性黒色腫と同様にリンパ行性転移を来すこと，外陰部は原発巣と所属リンパ節が近いことから，鼠径リンパ節転移がある乳房外 Paget 病に対して subtotal integmentectomy を行っている施設はあると思われる。しかし，その報告および有効性を示すデータはない。

今後の課題 「鼠径リンパ節転移がある乳房外 Paget 病に，subtotal integmentectomy は有効か」については，いわゆるエキスパートオピニオンでありエビデンスに乏しい。しかし，リンパ行性転移を来す皮膚悪性腫瘍に対する根治的手術の１つとして，今後の検討や議論の進展に期待したい。

■参考文献

1) 加口敦士，石原剛，増口信一，他．Subtotal integumentectomy を行った悪性黒色腫 19 例．Skin Cancer. 21：53-7, 2006

CQ

52 原発巣に対する再建法では，皮弁術が植皮術より優れるか？

■ 推奨

男性および女性外陰部の乳房外 Paget 病に対する再建について，いずれも皮弁術が植皮術より優れているというエビデンスレベルの高い根拠はない。

■ 推奨の強さと根拠　2C（弱い推奨，弱い根拠）

根拠・解説　女性外陰部の乳房外 Paget 病に対しては，外尿道口や膣，肛門が接近しているため植皮ではそれぞれが狭窄しやすく，薄筋皮弁や周囲の穿通枝皮弁を中心とした皮弁による再建が有効であるとの報告がある[1-7]。男性外陰部の乳房外 Paget 病では，陰嚢，陰茎とも分層植皮が一般的に行われており，瘢痕拘縮による勃起障害や排尿困難などの機能的障害はみられないとの報告がある[8-10]。一方，深下腹壁動脈穿通枝皮弁，鼠径皮弁，遊離前腕皮弁等による皮弁の再建が有用との報告もある[11-13]。肛門周囲の乳房外 Paget 病に対しては，両側からの大腿筋膜皮弁や大殿筋皮弁の V-Y 前進皮弁，ランダムパターンの局所皮弁などの報告がある[14-16]。しかし，中村らは肛門周囲の乳房外 Paget 病 17 例について検討したところ，皮弁で再建した 7 例中 2 例と，植皮で再建した 10 例中 3 例に術後肛門狭窄が生じており，発生率にほとんど差はなかったと報告している[17]。

今後の課題　再建方法に関して症例報告の文献は多数あるが，エビデンスレベルの高い報告はなかった。本疾患は高齢者が多いことから手術方法が制限されることがあるが，外陰部や肛門が近いため，術後の QOL についても今後の分析検討が必要であると思われる。

■ 参考文献

1) 岩崎泰政，森保，宮本義洋，他．女性外陰部 Paget 病に対する手術治療の検討．西日皮．58：94-7, 1996
2) Chen YC, Scaglioni MF, Kuo YR. Profunda artery perforator based V-Y rotation advancement flap for total vulvectomy defect reconstruction--A case report and literature review. Microsurgery. 35：668-71, 2015
3) Kim SW, Lee WM, Kim JT, et al. Vulvar and vaginal reconstruction using the "angel wing" perforator-based island flap. Gynecol Oncol. 137：380-5, 2015
4) Han HH, Jun D, Seo BF, et al. Internal pudendal perforator artery-based gull wing flap for vulvovaginal 3D reconstruction after tumour excision a new flap. Int Wound J. 13：920-6, 2016
5) Sakamoto Y, Nakajima H, Imanishi N, et al. The interrupted V-Y advancement flap for the reconstruction of the vulvovaginal defect. Int J Dermatol. 52：1125-8, 2013
6) Kuokkanen H, Mikkola A, Nyberg RH, et al. Reconstruction of the vulva with sensate gluteal fold flaps. Scand J Surg. 102：32-5, 2013
7) Lee JH, Shin JW, Kim SW, et al. Modified gluteal fold V-Y advancement flap for vulvovaginal reconstruction. Ann Plast Surg. 71：571-4, 2013
8) 中島圭子，大塚篤司，岡本奈都子，他．男性外陰部 Paget 病の 6 例 陰茎再建植皮術の検討．島根中病医誌．30：7-10, 2006
9) Ahn DK, Kim SW, Park SY, et al. Reconstructive strategy and classification of penoscrotal defects. Urology. 84：1217-22, 2014
10) Xu XY, Shao N, Qiao D, et al. Reconstruction of defects in 11 patients with penile Paget's diseases with split-thickness skin graft. Int Urol Nephrol. 45：413-20, 2013
11) Fang BR, Ameet H, Li XF, et al. Pedicled thinned deep inferior epigastric artery perforator flap for perineal reconstruction：a preliminary report. J Plast Reconstr Aesthet Surg. 64：1627-34, 2011
12) Lai CS, Lin SD, Yang CC, et al. Surgical treatment of the penoscrotal Paget's disease. Ann Plast Surg. 23：

141-6, 1989
13) Hatoko M, Kuwahara M, Tanaka A, et al. Penile reconstruction for extramammary Paget's disease. Ann Plast Surg. 48：672-5, 2002
14) Fujii M, Terashi H, Hashikawa K, et al. Functional reconstruction of large anogenital defects with bilateral V-Y advancement posterior thigh fasciocutaneous flaps. J Plast Reconstr Aesthet Surg. 60：1208-13, 2007
15) Sasaki K, Nozaki M, Kikutchi Y, et al. Reconstruction of perianal skin defect using a V-Y advancement of bilateral gluteus maximus musculocutaneous flaps：reconstruction considering anal cleft and anal function. Br J Plast Surg. 52：471-5, 1999
16) Ricchi E, Fundarò S, Spallanzani A, et al. Vertical subcutaneous pedicle flaps for posterior perineal reconstruction. Report of three cases. Dis Colon Rectum. 39：353-7, 1996
17) 中村泰大，石塚洋典，細谷なぎさ，他．肛門管再建を行い肛門機能を温存した外陰部肛門周囲 Paget 病 肛門管および皮膚再建法の検討を加えて．皮膚臨床．46：1939-43, 2004

CQ

53 切除不能の場合に放射線治療は有効か？

■ 推奨

乳房外 Paget 病において，放射線照射の長期的な効果は不明でありその有効性は確立されていない。しかし，一部の病変には腫瘍制御効果を認めるため，切除不能例に対する姑息的治療方法として考慮してもよい。

■ 推奨の強さと根拠　2C（弱い推奨，弱い根拠）

根拠・解説　乳房外 Paget 病に対しては外科的切除が第一選択となる[1, 2]。しかし，手術後の機能および整容性の低下などの理由で十分な切除断端が確保できない症例や，年齢や合併症などの理由で手術治療ができない症例もある[3-6]。そのような場合には放射線療法が選択されることがある[7, 8]。さらに，切除後のアジュバント療法として放射線治療を行っている報告もある[9, 10]。放射線治療例は，症例報告など後ろ向きの分析が多く，治療法としての有効性を評価するのは難しい。放射線単独照射例において，肉眼的病変の消失[11-13]や病理組織学的に Paget 細胞の消失を認めた症例がある[3, 5, 14]一方で，真皮内浸潤を認めている症例では再発率も高く[15-17]，放射線単独療法は生存率を改善させないとの報告もある[18]。リンパ節転移に対しては，Hata らは放射線照射後 2 年間の観察期間で 8 例中 7 例が病変を制御できており，有効な手段であると報告している[19]。

今後の課題　切除不能例に放射線治療を選択することがあるが，過去の報告では前向きの検討はなく，放射線治療の効果があったという後ろ向きの報告が散見されるのみであった。今後エビデンスレベルの高い研究の集積が望まれる。

■ 参考文献

1) Hatta N, Yamada M, Hirano T, et al. Extramammary Paget's disease：treatment, prognostic factors and outcome in 76 patients. Br J Dermatol. 158：313-8, 2008
2) Brown RS, Lankester KJ, McCormack M, et al. Radiotherapy for perianal Paget's disease. Clin Oncol (R Coll Radiol). 14：272-84, 2002
3) 加茂理英，成瀬明子，上奥敏司，他．放射線治療を行

った外陰部乳房外パジェット病の1例．Skin Cancer. 24：35-9, 2009
4) 中村明博，糸魚川彩，菊池かな子，他．放射線療法が奏効した乳房外Paget病の1例．皮膚臨床．55：1159-62, 2013
5) 佐藤一郎，小野田雅仁，竹下芳裕，他．放射線単独療法を行った女性の乳房外Paget病の3例．皮膚臨床．42：141-5, 2000
6) Hata M, Koike I, Wada H, et al. Definitive radiation therapy for extramammary Paget's disease. Anticancer Res. 32：3315-20, 2012
7) Shepherd V, Davidson EJ, Davies-Humphreys J. Extramammary Paget't disease. BJOG. 112：273-9, 2005
8) 安齋眞一．【皮膚悪性腫瘍－基礎と臨床の最新研究動向－】乳房外パジェット病 治療 放射線療法．日臨．71（増刊4）：682-4, 2013
9) Hata M, Koike I, Wada H, et al. Postoperative radiation therapy for extramammary Paget's disease. Br J Dermatol. 172：1014-20, 2015
10) Itonaga T, Nakayama H, Okubo M, et al. Radiotherapy in patients with extramammary Paget's disease--our own experience and review of the literature. Oncol Res Treat. 37：18-22, 2014
11) Guerrieri M, Back MF. Extramammary Paget's disease：role of radiation therapy. Australas Radiol. 46：204-8, 2002
12) Brierley JD, Stockdale AD. Radiotherapy：an effective treatment for extramammary Paget's disease. Clin Oncol (R Coll Radiol). 3：3-5, 1991
13) Moreno-Arias GA, Conill C, Sola-Casas MA, et al. Radiotherapy for in situ extramammary Paget disease of the vulva. J Dermatolog Treat. 14：119-23, 2003
14) 竹内章晃，小浦場祥夫，桑原広昌．乳房外Paget病の7例．Skin Cancer. 18：346-50, 2004
15) 川北梨乃，吉田哲也，齊藤優子，他．放射線治療後に早期に再発及びリンパ節転移を認めた乳房外Paget病の1例．日臨皮医誌．34：349-54, 2017
16) 藤田宗純，堀内勝己，川嶋邦裕，他．放射線治療後の局所再発に対する外科的治療で機能温存できた乳房外Paget病の2例．Skin Cancer. 26：79-84, 2011
17) Tackenberg S, Gehrig A, Dummer R, et al. External beam radiotherapy of extramammary Paget disease. Cutis. 95：109-12, 2015
18) Karam A, Dorigo O. Treatment outcomes in a large cohort of patients with invasive Extramammary Paget's disease. Gynecol Oncol. 125：346-51, 2012
19) Hata M, Koike I, Wada H, et al. Radiation therapy for lymph node metastasis from extramammary Paget's disease. J Eur Acad Dermatol Venereol. 28：873-7, 2014

第 II 編

母斑・色素性疾患（レーザー治療）診療ガイドライン

作成にあたって

第１版を参考に，加筆，修正を行った。第１版では，色素性母斑が第Ⅰ編１章 上皮系良性腫瘍と第Ⅱ編２章で重複があったため，第２版では，手術療法が第Ⅰ編１章 上皮系良性腫瘍，診断とレーザー治療は第Ⅱ編２章で，重複しないように配慮した。レーザーの技術革新として，ピコ秒レーザーの開発が第一に挙げられ，特に刺青治療においては格段の進歩がみられた。

臨床研究法が変わり，未認可の機器では，特別臨床研究法の対象となり研究ができる施設が限られるようになった。本ガイドラインでは取り扱っていないが，脱毛レーザーやフラクショナルレーザー，フラクショナル高周波等の美容が主たる目的の機器が医療承認を受けたことは，今後の研究の弾みになると期待できる。

従来のレーザー単独治療から，複数のレーザー機器，手術や薬剤等との組み合わせ治療でさらなる改善が期待できるようになってきた。レーザー単独で完治できる疾患はまだ多いとはいえない状況である。新治療の開発とエビデンスの集積は引き続き重要な課題である。

2021 年 7 月

日本形成外科学会　母斑・色素性疾患（レーザー治療）診療ガイドライン
統括責任者

東海大学医学部　外科学系形成外科学　河野　太郎

母斑・色素性疾患（レーザー治療）診療ガイドライン作成部門

統括責任者

河野　太郎（東海大学医学部　外科学系形成外科学）

扁平母斑

班長：森本　尚樹（京都大学大学院　医学研究科　形成外科学）
班員：望月　靖史（東京都立墨東病院　形成外科）
　　皐月　玲子（西宮渡辺脳卒中・心臓リハビリテーション病院
　　形成外科・美容医療センター）

色素性母斑

班長：八巻　　隆（東京女子医科大学東医療センター　形成外科）
班員：長尾　宗朝（東北大学医学部　形成外科）
　　若槻　華子（新潟大学大学院医歯学総合研究科　形成・再建外科）

太田母斑

班長：岡部　圭介（慶應義塾大学　形成外科）
班員：信太　　薫（新久喜総合病院　形成外科）
　　齋藤　昌美（福島県立医科大学　形成外科）

蒙古斑・異所性蒙古斑

班長：王丸　陽光（形成外科　王丸クリニック）
班員：玉田　崇和（茨城県立中央病院　形成外科）
　　橋口晋一郎（久留米大学　形成外科・顎顔面外科）

外傷性色素沈着

班長：河野　太郎（東海大学医学部　外科学系形成外科学）
班員：中島　順子（新潟大学　形成外科）
　　中馬　隆広（大隅鹿屋病院　形成外科）

色素斑

班長：大城　貴史（大城クリニック）
班員：相原有希子（筑波大学医学医療系　形成外科）
　　會沢　哲士（防衛医科大学校　形成外科）

【第 1 版】母斑・色素性疾患（レーザー治療）診療ガイドライン作成部門

統括責任者：大城　貴史（大城クリニック）

扁平母斑

班長：谷口　由紀（大城クリニック）
班員：間藤　尚美（京都大学　形成外科）
　　風戸　孝夫（名古屋大学　形成外科）

色素性母斑

班長：河野　太郎（東海大学医学部　外科学系形成外科学）
班員：王丸　陽光（久留米大学　形成外科・顎顔面外科）
　　大城　貴史（大城クリニック）
　　清水　雄介（慶應義塾大学　形成外科）

太田母斑

班長：葛西健一郎（葛西形成外科）
班員：渡部　慎司（君津中央病院　形成外科）
　　醍醐　佳代（横浜栄共済病院　形成外科）

蒙古斑・異所性蒙古斑

班長：小林　よう（杏林大学形成外科　形成外科）
班員：庄野　佳孝（松山赤十字病院）
　　辻　　泰美（回生病院）

外傷性色素沈着症

班長：米田　　敬（藤田保健衛生大学坂文種報德會病院　形成外科）
班員：那須和佳子（岩手県立医科大学　形成外科）
　　池野　由佳（米沢市立病院　形成外科）

色素斑

班長：吉村浩太郎（東京大学　形成外科）
班員：山下　理絵（湘南鎌倉病院　形成外科）
　　桑原　広昌（時計台記念病院　形成外科）
　　竹本　剛司（市立岸和田市民病院　形成外科）

事務局：大城貴史（大城クリニック）
文献検索：日本医学図書館協会

1章 扁平母斑

はじめに

本ガイドライン改訂にあたっては，初版から問題となっている「扁平母斑：nevus spilus」という疾患の定義が欧米と本邦で異なることが引き続き問題となった。扁平母斑の定義が，本邦では「皮膚から隆起しない境界明瞭な淡褐色斑で，多くは生下時より存在し終生色調や大きさに変化がないものをいうが，時に多毛を伴い後天性に発生する」と定義されるものの，欧米においては「先天的ないし後天的に生じる褐色斑をカフェオレ斑と称し，境界明瞭な淡褐色斑内に濃い褐色の斑ないし丘疹が点状に生じるものを扁平母斑（speckled lentiginous nevus）と称する」ため，欧米表記は色素性母斑を示す。

そのため，ガイドライン作成班においては，下記のように用語の統一を行い，本邦表記でいうところのカフェオレ斑，遅発性扁平母斑（ベッカー母斑，下記の　部分）を広義の扁平母斑として，本ガイドラインで扱うこととした。欧米表記の扁平母斑（speckled lentiginous nevus）は本ガイドラインでは除外して検討した。本邦での保険病名である扁平母斑が欧米でのカフェオレ斑，ベッカー母斑となることが混乱の原因であり，今後は nevus spilus（点状集簇型母斑細胞母斑）を本ガイドラインから除外することも検討する必要がある。

全体としてエビデンスレベルの高い文献は得られていないが，臨床の実際に基づくガイドラインとした。

	本邦表記	欧米表記
濃茶色の斑点を含む平坦な茶褐色斑	先天性母斑細胞母斑を合併した扁平母斑 時に点状集簇型母斑細胞母斑（色素性母斑）	扁平母斑
平坦な淡褐色斑	扁平母斑	カフェオレ斑
症候群に合併する皮膚病変	カフェオレ斑	カフェオレ斑
遅発性扁平母斑	ベッカー母斑	ベッカー母斑

1 診断

CQ

1 扁平母斑は年齢とともに変化することがあるか？

■推奨

年齢とともに出現する，あるいは変化することはある。しかし，本邦でいう扁平母斑（カフェオレ斑とベッカー母斑）が悪性化するという報告はない。

■推奨の強さと根拠　2C（弱い推奨，弱い根拠）

根拠・解説　「遅発性扁平母斑＝ベッカー母斑」という疾患概念は，国内の皮膚科の教科書にもあり，扁平母斑が後天的に出現しうることは通説となっている。総説である文献にも，「先天的にも後天的にも発生する」と記述されている[1)]。

扁平母斑の悪性化の可能性について，扁平母斑と診断されていた母斑を母地として，悪性黒色腫が発生した例の報告が散見されるが，発生母地は褐色の扁平母斑の内部の黒色斑～黒色隆起斑で，組織学的検査では母斑細胞母斑と報告されていることから，これらは欧米でいうところの扁平母斑と考えられる[2-9)]。また，ベッカー母斑においては，悪性疾患と混在したという報告が見受けられるが，基本的に良性である[8)]。

今回検索し得た文献からは，本邦でいう扁平母斑からの悪性化を示唆する報告はみつけられなかった。

今後の課題　扁平母斑の定義が，本邦と欧米で一定していないため，種々の評価が混乱しがちである。論文を評価するときに，注意が必要である。

■参考文献

1) Vaidya DC, Schwartz RA, Janniger CK. Nevus spilus. Cutis. 80：465-8, 2007
2) Happle R. Becker's nevus and lethal beta-actin mutations. J Invest Dermatol. 137：1619-21, 2017
3) Boot-Bloemen MCT, de Kort WJA, van der Spek-Keijser LMT, et al. Melanoma in segmental naevus spilus：a case series and literature review. Acta Derm Venereol. 97：749-50, 2017
4) Gathings RM, Reddy R, Bhatia AC, et al. Nevus spilus：is the presence of hair associated with an increased risk for melanoma? Cutis. 98：171-4, 2016
5) Manganoni AM, Pavoni L, Farisoglio C, et al. Report of 27 cases of naevus spilus in 2134 patients with melanoma：is naevus spilus a risk marker of cutaneous melanoma? J Eur Acad Dermatol Venereol. 26：129-30, 2012
6) AlGhamdi KM, AlKhalifah AI, AlSheikh AM, et al. Clinicopathologic profile of Becker's melanosis with atypical features. J Drugs Dermatol. 8：745-8, 2009
7) Grinspan D, Casala A, Abulafia J, et al. Melanoma on dysplastic nevus spilus. Int J Dermatol. 36：499-502, 1997
8) Cohen PR. Becker's nevus. Am Fam Physician. 37：221-6, 1988
9) Kopf AW, Levine LJ, Rigel DS, et al. Prevalence of congenital-nevus-like nevi, nevi spili, and café au lait spots. Arch Dermatol. 121：766-9, 1985

CQ

2　扁平母斑は紫外線曝露により変化することがあるか？

■ 推奨

臨床的（肉眼的）レベルで変化するという有用な報告はない。

■ 推奨の強さと根拠　2D（弱い推奨，とても弱い根拠）

根拠・解説　ランダム化比較試験（randomized controlled trial：RCT）として，生徒を対象にして，紫外線曝露による母斑の新生を日焼け止め使用群と非使用群で検討したものがある[1)]。結果は，日焼け止め使用群が，体幹，上肢，下肢で，母斑の新生頻度が低かったとされている。しかし，新生した母斑の種類の記述はなく，扁平母斑やカフェオレ斑が，どの程度含まれていたかわからない。6〜18歳の生徒に関して，紫外線曝露を反映する指数の高低と，カフェオレ斑・扁平母斑の有病率の関連について述べた論文があるが，経時変化は示していない[2)]。この報告では「nevus spilus は，カフェオレ斑内に，複数の境界型母斑を含有するもの」と定義されており，本邦で定義される扁平母斑とは異なる[3,4)]。

アトピー性皮膚炎を合併するフォンレックリングハウゼン病（von Recklinghausen's disease）患者にナローバンド UVB を照射した際のカフェオレ斑の色調変化を観察した研究では，カフェオレ斑に肉眼で判定できる色調変化はなかったと報告されている[5,6)]。以上，扁平母斑が紫外線曝露で変化するという報告はなく，特に本邦でいう扁平母斑に関する有用な報告はない。

今後の課題　扁平母斑の定義が，本邦と欧米で一定していないため，種々の評価が混乱しがちである。論文を評価するときに，注意が必要である。

■ 参考文献

1) Lee TK, Rivers JK, Gallagher RP. Site-specific protective effect of broad-spectrum sunscreen on nevus development among white schoolchildren in a randomized trial. J Am Acad Dermatol. 52：786-92, 2005
2) McLean DI, Gallagher RP. "Sunburn" freckles, café-au-lait macules, and other pigmented lesions of schoolchildren：the Vancouver Mole Study. J Am Acad Dermatol. 32：565-70, 1995
3) Takahasi M. Studies on café au lait spots in neurofibromatosis and pigmented macules of nevus spilus. Tohoku J Exp Med. 118：255-73, 1976
4) Cohen PR. Becker's nevus. Am Fam Physician. 37：221-6, 1988
5) 森竜樹，今福信一，中山樹一郎．レックリングハウゼン病のカフェオレ斑の NB-UVB 照射による色調の変化について．日レックリングハウゼン病会誌 2：57-9, 2011
6) 森竜樹，今福信一，出口絵美，他．アトピー性皮膚炎を合併する神経線維腫症 1 型患者の中波長紫外線照射によるカフェオレ斑の経時的変化．日レックリングハウゼン病会誌 1：56-9, 2010

CQ

3 扁平母斑と他の疾患に伴う色素斑の鑑別は視診で可能か？

■ 推奨

本邦でいう扁平母斑と他の疾患に伴う色素斑との鑑別は視診にてある程度可能である。

■ 推奨の強さと根拠　2C（弱い推奨，弱い根拠）

根拠・解説　平坦な淡褐色斑を本邦での扁平母斑，症候群の皮膚病変をカフェオレ斑，思春期前後に出現し，時に毛髪を伴う遅発性扁平母斑（ベッカー母斑を含む）とする[1]。扁平母斑は隆起のない淡褐色～褐色の色素斑で，大きさは数 mm から体幹を覆うものまでさまざまである。1～5cm 程度（小児では 0.5cm 以上で可）の扁平母斑が 6 個以上ある場合は神経線維腫症 1 型（以下，NF1）を疑う[2-5]。ベッカー母斑は肩甲～前胸部に生じることが多く，まれに大腿，腰部，腹部に発生する[6,7]。片側性が主で時に両側性で，表面はざらざらであり，境界は不規則である[6]。約 50％で多毛を伴う[7]。NF1 に伴うカフェオレ斑と扁平母斑の鑑別に最も重要なのは褐色斑の個数である[2]。本邦では NF1 にみられるカフェオレ斑と同様でも NF1 でなければ扁平母斑と呼称している[2]。その他，Albright 症候群ではカフェオレ斑は数個以下で辺縁不規則，正中線を越えず片側性に分布し刷毛ではいたような線状・帯状の配列が特徴である[8,9]。

視診以外の検査として，ダーモスコピー観察像は扁平母斑と色素性母斑との鑑別に有効であり，臨床像同様淡褐色の一様な色調で，毛孔に一致して白く抜ける傾向にある[10,11]。色素性母斑にみられる pigment network や dots/globules は扁平母斑にはないが，ベッカー母斑にはみられる。カフェオレ斑のダーモスコピー観察像では 61.5％で濃褐色調の regular pigment network（regular honeycomb-like structure）がみられ，毛孔のまわりと皮膚紋理の一部では色が抜ける[12]。

今後の課題　扁平母斑の定義が，本邦と欧米で一定していないため，種々の評価が混乱しがちである。論文を評価するときに，注意が必要である。

■ 参考文献

1）馬場直子．小児におけるアザの治療の進め方．小児科．58：777-85, 2017
2）吉田雄一，倉持朗，太田有史，他；神経線維腫症 1 型診療ガイドライン改定委員会．日本皮膚科学会ガイドライン 神経線維腫症 1 型（レックリングハウゼン病）診療ガイドライン 2018．日皮会誌．28：17-34, 2018
3）吉田雄一．新・皮膚科セミナリウム 母斑症・遺伝性疾患 神経線維腫症 1 型 診断・治療の現状と最近の知見．日皮会誌．125：2259-66, 2015
4）川内康弘．【プライマリケア医が知っておきたい皮膚病診療のコツ】Q&A 扁平母斑とレックリングハウゼン病の鑑別法を教えてください．治療．86：3209, 2004
5）古谷憲孝．小児難病を知る 神経線維腫症 1 型．J Clin Rehabil. 19：189-90, 2010
6）渡辺晋一．赤ちゃんのアザをどうするか．東京小児医会報．24：35-8, 2005
7）日野治子．【斑状の色素沈着】臨床例 Becker 母斑．皮病診療．23：809-10, 2001
8）谷戸克己．【小児の症候群】色素異常を伴う症候群 von Recklinghausen 病．Visual Dermatol. 6：924-6, 2007
9）古村南夫，中山樹一郎．【新生児・小児皮膚疾患診療マニュアル】全身疾患を伴う皮膚病変 母斑症（神経線維腫症，結節性硬化症）．Derma. 93：167-72, 2004
10）川内康弘．【小児皮膚診療パーフェクトガイド】先天性皮膚疾患 扁平母斑・神経線維腫症 1 型・2 型・Albright 症候群．Derma. 164：147-53, 2010
11）外川八英．【理路整然 体系化ダーモスコピー】総論 色

素性病変のダーモスコピー診断法（第 1 段階）系統別病変の鑑別．Derma. 223：19-24, 2014
12）倉持朗．【レックリングハウゼン病のすべて】検査・治療 レックリングハウゼン病における画像診断学．Visual Dermatol. 3：736-9, 2004
13）石田晋之介，峰咲幸哲，山崎雙次．Becker 母斑を合併した smooth muscle hamartoma の 1 例．臨皮．56：155-7, 2002
14）田中達朗，凌太郎，成澤寛，他．扁平母斑と間違われた黒癬の 1 例．西日皮．64：58-61, 2002
15）毛利忍．【浅在性皮膚真菌症は眼でみただけで診断できるか？】白癬以外の真菌症 黒癬 接触皮膚炎・扁平母斑．Visual Dermatol. 1：776-8, 2002
16）大霜智子，深井和吉，石井正光，他．NF1 との鑑別に近赤外光走査型レーザー検眼鏡による眼底検査が有用であった multiple cafe-au-lait spots の 1 例．皮の科．8：249, 2009

2 治療

CQ

4 扁平母斑に対して観血的治療は整容性を向上させるか？

■ 推奨

皮膚削皮術も，永久的な色素異常や肥厚性瘢痕などを生じるリスクが存在する。悪性化の危険性がない扁平母斑（カフェオレ斑，ベッカー母斑）に対する切除植皮術は，瘢痕を残すことになるため推奨されない。

■ 推奨の強さと根拠　2C（弱い推奨，弱い根拠）

根拠・解説　本邦でいう扁平母斑に対して切除植皮術を行った報告は，今回の検索式では掌握し得なかった。すべての母斑は悪性化のリスク，整容的あるいは心理的な側面から治療方針が決定され，悪性化のリスクがある場合は外科的切除が望ましい[1-5]。本邦でいう扁平母斑（カフェオレ斑，ベッカー母斑）は悪性化のリスクがない母斑であり，切除植皮術は推奨されない。

グラインダーに代表される器具による皮膚削皮術は，術者の技量により結果が大きく左右される[6, 7]。剥皮レベルが真皮深層に及ぶと肉眼的に見える瘢痕が形成され，また，肌質低下や色素異常などのリスクが存在する[8, 9]。レーザー機器による皮膚削皮術は，周辺組織や器官への損傷を最小限に抑えるコントロールされた治療であり，手技によっては有効である[10-12]。

今後の課題　レーザーアブレーションは，手技により有効ではあるが，永久的な肌質の低下や色素異常を残すこともある。レーザーアブレーションを行う場合には，レーザーの機器特性やその特性によって生じる生体反応の違いを理解し，手技を確立したうえで施行することの重要性を周知していくことが必要である。

■ 参考文献

1）Bauer BS, Vicari FA. An approach to excision of congenital giant pigmented nevi in infancy and early childhood. Plast Reconstr Surg. 82：1012-21, 1988
2）Gur E, Zuker RM. Complex facial nevi：a surgical

algorithm. Plast Reconstr Surg. 106：25-35, 2000
3) Gosain AK, Santoro TD, Larson DL, et al. Giant congenital nevi：a 20-year experience and an algorithm for their management. Plast Reconstr Surg. 108：622-36, 2001
4) Tromberg J, Bauer B, Benvenuto-Andrade C, et al. Congenital melanocytic nevi needing treatment. Dermatol Ther. 18：136-50, 2005
5) 大原國章.【日常診療におけるほくろ取扱い指針】先天性色素細胞母斑（小型・中型）の取扱い指針. Derma. 117：46-57, 2006
6) 秦維郎. 太田母斑 皮膚剥削・雪状炭酸併用療法. 形成外科. 37：369-79, 1994
7) 秦維郎. 外科系医師に有用な外来小手術の実際とコツ 太田母斑（a）皮膚剥削・雪状炭酸併用療法. 形成外科. 37（増刊）：31-4, 1994
8) 鈴木隆, 平山峻. 皮膚剥削術・雪状炭酸療法同時併用療法（Abrasion+CD 1）の太田母斑, 扁平母斑への適用. 日皮会誌. 103：361, 1993
9) 手塚正, 佐伯光義, 楠田茂, 他. 扁平母斑に対する治療の試み（第1報）顔面の扁平母斑に対する皮膚剥削術および色素レーザー照射法の長期観察結果. 西日皮. 55：98-105, 1993
10) Ohshiro T. The CO2 laser as an ideal microsurgical tool. Lasers Surg Med. 6：29-37, 1986
11) Tan OT, Morelli JG, Kurban AK. Pulsed dye laser treatment of benign cutaneous pigmented lesions. Lasers Surg Med. 12：538-42, 1992
12) Alster TS. Complete elimination of large café-au-lait birthmarks by the 510-nm pulsed dye laser. Plast Reconstr Surg. 96：1660-4, 1995

CQ

5 凍結療法は有効か？

■ 推奨

凍結療法は，永続的な色素異常や肥厚性瘢痕などを生じるリスクがあるため，勧められない。

■ 推奨の強さと根拠　2C（弱い推奨，弱い根拠）

根拠・解説　凍結療法は，従来，雪状炭酸圧抵法として太田母斑などの治療に用いられてきた非観血的治療法であるが，現在では，より低温で操作も簡便な液体窒素療法が主流となっている。

色素性母斑，扁平母斑，太田母斑に対してそれぞれクライオスプレーを用いた圧抵法を行った報告では，扁平母斑での著効率が10％（2/20例）と最も低い一方，再発率は90％（18/20例）と最も高かった[1)]。また，色素性母斑，太田母斑も含め，再発をみなかったものはすべて，母斑が瘢痕に置き換わったものであった[1)]。扁平母斑に対するルビーレーザー治療後再発例に数回の再照射を行っても無効の240例に，ドライアイス冷凍療法を含む追加治療を行った報告では，有意に色素斑が改善したものの，42例（17.5％）で部分的に瘢痕形成や脱色素斑を認めた[2)]。

母斑治療においては，色素消失の有効性が高いことと同様に，瘢痕形成を来さず整容面の損失が少ないことが前提となる。瘢痕を作らなければ再発を制御できない凍結療法は推奨されない。

今後の課題　本ガイドラインの初版刊行以来，新たな文献は渉猟されなかった。レーザー治療の普及した現在，本法は過去の手技として認識されるべきと思われる。

■ 参考文献

1) 袖井文二, 奈良卓, 湊祐廣, 他. 各種母斑に対する冷凍療法の検討. 岩手医誌. 46：89-95, 1994

2）森島容子，福田慶三，横尾和久，他．【皮膚レーザー治療の現況】扁平母斑とベッカー母斑のレーザー治療．形成外科．44：1185-92, 2001

CQ

6　扁平母斑に対して Q スイッチルビーレーザー照射はルビーレーザー照射より有効か？

■ 推奨

扁平母斑に対するルビーレーザー照射と Q スイッチルビーレーザー照射の比較のエビデンスは乏しく，有意とはいえない。

■ 推奨の強さと根拠　なし・D（とても弱い根拠，推奨の強さを決められない）

根拠・解説　ルビーレーザー単独照射は，扁平母斑（[欧米] カフェオレ斑）とカフェオレ斑（[欧米] カフェオレ斑）では，有効率は 53.1～75％[1-4] とされるも，2～6 カ月で再発する症例を多く認め，再発率は 75～79.1％[2, 3] と高い。しかし，数クールの治療で有効率は増加する[1] と報告され，完全に消失しないまでも色調の改善や領域の縮小が認められる[5-7] との報告がある。有効率は乳幼児＞思春期＞成人の順によいとされ[8]，先天性のものより後天性に生じたものの方が，有効性が高い[2, 9] と報告されている。副作用は，瘢痕形成を認めず安全とする報告[1, 3, 4] から部分的な軽度瘢痕形成が 2.3％に認められたとの報告[8] があり，追加照射では肥厚性瘢痕のリスクが高まるため注意を要する。

ベッカー母斑（[欧米] ベッカー母斑）では有効率が 60～100％で 1 年以内の再発はまれであるとの報告がある[1, 5, 6, 8-10]。照射時間の長いルビーレーザー照射では標的となる組織の周囲に熱影響を与え，表皮剥離が生じるため，表皮の肥厚や乳頭腫様増殖を特徴とするベッカー母斑に有効性が高い。ただし，発毛には別途脱毛治療が必要である[8]。

広義の扁平母斑（カフェオレ斑・扁平母斑・ベッカー母斑）の再発は毛包や汗孔に由来すると考えられているが，休止期毛包が再発に関与するとの報告もあり，数クールの治療が必要であるとされている。

Q スイッチルビーレーザーの単独照射における，扁平母斑（[欧米] カフェオレ斑）の有効率は 10.8～54％[11-13] と報告されており，成人では 1/5 以下，幼児で 1/3 以下[14] とされる。再発率が 42.5％～50％[10, 15] と高く，6～12 カ月で再発を認める[15, 16] のが通常で，日焼け予防ができない症例に多い[16]。有効例の平均治療回数は 2.3～4.5 回[11, 12] と報告され，有効例は乳幼児[11-13, 17, 18] に多く，顔面[11, 13, 16, 18] あるいは頸部[11]，辺縁が不正[11, 19] な病変に多い。有効の評価基準は，再発が認められても回数を重ねるごとに色素量が減少し再発までの期間が延長するものとする論文[12, 15, 19] が多い。再発は毛根近傍や表皮突起の深い部位の色素が関与し[13]，その形式は面状と点状がある。面状再発は 1 年以上経過して生じることもあるが[11]，点状再発は照射後 2～3 週の早期に生じることが多く[11, 12]，点状再発例はレーザー治療に抵抗することが珍しくないため，テスト照射が推奨される。

ベッカー母斑（[欧米] ベッカー母斑）では，色素異常に対しては有効率が低く[13]，著明改善は 3.6％[11] との報告がある。また，毛包破壊ができないために再発も珍しくなく[16]，照射後早期から

発毛を認め[16]，毛髪への効果は期待できない。副作用に関しては，一過性のリング状色素増強や二次性色素沈着および色素脱失があり3〜6カ月の経過で軽快するが[10, 20]，照射後1カ月の段階で治療前より色調が増悪する場合がある。瘢痕形成に関しては過剰出力照射を行ってもほとんど認められない[18]と報告されている。年単位での再発もある[21]ことから，完治ではなく病変の色調をコントロールするという概念の上で治療を考えるべきと考えられる。なお，乳幼児に対しては皮膚が薄く照射面積が小さく，有効性が高いため，できるだけ早い時期に治療を開始することが推奨される。

いずれも1種類のレーザーの単独照射では再発のコントロールが難しい[22]ため，異なる種類のレーザーの併用や毛包破壊を目的とするロングパルスレーザーの併用，メラノサイトのメラニン産生抑制目的にハイドロキノンを併用するなどの報告がある。

扁平母斑に対するルビーレーザー照射とQスイッチルビーレーザー照射を比較したエビデンスは乏しい。

今後の課題 ルビーレーザー，Qスイッチルビーレーザーのいずれにおいても有効率は低いのが現状である。今後，扁平母斑の新たな治療方法等の開発が望まれる。

■参考文献

1) 舘下亮，小野一郎．【皮膚・形成外科とレーザー】扁平母斑に対するルビーレーザーによる治療．日レーザー医会誌．19：221-9, 1998
2) 中岡啓喜，大塚壽，橋本公二．短パルスルビーレーザー治療後の扁平母斑再発機序に関する研究．日形会誌．21：528-35, 2001
3) 花田勝美，白石正彦，馬場貴子，他．顔面の色素性病変に対するルビーレーザー治療　治療効果ならびにスキンタイプ分類の意義について．臨皮．49：661-5, 1995
4) 小野一郎，郡司裕則，須田和義，他．パルス幅を短縮したルビーレーザーの皮膚の色素異常症に対する効果．形成外科．36：285-96, 1993
5) 鈴木沙知，宮坂宗男．【形成外科の治療指針update2010】皮膚疾患 扁平母斑，ベッカー母斑，異所性蒙古斑．形成外科．53（増刊）：S25-6, 2010
6) 宮坂宗男，谷野隆三郎．【形成外科の治療指針update】皮膚疾患 扁平母斑／ベッカー母斑／異所性蒙古斑．形成外科．46（増刊）：S29-31, 2003
7) 小野一郎，郡司裕則，有賀毅二，他．ルビーレーザー照射後の皮膚の病理組織学的変化．日レーザー医会誌．11：99-106, 1991
8) 森島容子，福田慶三，横尾和久，他．【皮膚レーザー治療の現況】扁平母斑とベッカー母斑のレーザー治療．形成外科．44：1185-92, 2001
9) 大塚寿，中岡啓喜．Ru Laserの組織学的研究と臨床経験．日レーザー医会誌．11：107-15, 1991
10) Cordisco MR. An update on lasers in children. Curr Opin Pediatr. 21：499-504, 2009
11) 大城貴史，大城俊夫，佐々木克己，他．【皮膚のレーザー治療のコツ】扁平母斑．PEPARS. 7：23-8, 2006
12) 佐々木一，清水隆弘，紺田貴子．Qスイッチルビーレーザーを用いた扁平母斑の治療成績．皮膚．42：445-51, 2000
13) 大久保文雄，武田仁，山口明伸，他．Qスイッチルビーレーザーによる皮膚色素疾患の治療（第1報）．日形会誌．14：104-15, 1994
14) 渡辺晋一．【美容皮膚科・美容皮膚外科実践マニュアル】あざの治療 メラニン沈着性皮膚病変（太田母斑，扁平母斑，異所性蒙古斑，色素性母斑，老人性色素斑，雀卵斑など），刺青のレーザー治療．Derma. 67：83-96, 2002
15) 中西秀樹，高瀬真記．レーザー治療最前線 扁平母斑としみのレーザー治療．医事新報．4259：33-6, 2005
16) Carpo BG, Grevelink JM, Grevelink SV. Laser treatment of pigmented lesions in children. Semin Cutan Med Surg. 18：233-43, 1999
17) 川内康弘．【小児皮膚診療パーフェクトガイド】先天性皮膚疾患 扁平母斑・神経線維腫症1型・2型・Albright症候群．Derma. 164：147-53, 2010
18) 清水祐紀，保阪善昭．【形成外科の細菌の進歩 再建外科から日常診療に役立つ基本手技まで】形成外科領域の新しい治療手技 レーザー治療 皮膚色素性病変に対する治療成績．カレントテラピー．22：1245-50, 2004
19) 河野太郎，櫻井裕之．【レーザー・光治療テクニック最前線「レーザー・光治療を本当に理解していますか⁉」】疾患に対するレーザー治療 扁平母斑・表皮性色素疾患．Derma. 174：29-33, 2011
20) Nelson JS, Applebaum J. Treatment of superficial cutaneous pigmented lesions by melanin-specific

selective photothermolysis using the Q-switched ruby laser. Ann Plast Surg. 29：231-7, 1992
21）井口聖一，玉田崇和．【メラノサイト系色素斑に対するわれわれの治療法】扁平母斑．形成外科．50：27-33, 2007
22）王丸陽光，王丸光一，古賀憲幸，他．扁平母斑 200 例に対する Q スイッチルビーレーザー単独治療後の無効症例の検討．日形会誌．33：875-80, 2013

CQ

7　扁平母斑に対してルビーレーザー（Q スイッチ付を含む）照射以外のレーザー照射は有効か？

■ 推奨

Q スイッチを含むルビーレーザー治療後に残存するベッカー母斑（[欧米] ベッカー母斑）の毛髪および再発を認めたベッカー母斑（[欧米] ベッカー母斑）・扁平母斑（[欧米] カフェオレ斑），カフェオレ斑（[欧米] カフェオレ斑），広義の扁平母斑に対して，脱毛および再発抑制の効果を期待できるため，ロングパルスアレキサンドライトレーザー照射*を行うことを推奨する。

ピコ秒レーザー照射*については，本邦における広義の扁平母斑に対する報告はなく，海外からの［欧米］カフェオレ斑に対する治療としては有効で安全性が高いとの報告があるが，さらなるエビデンスの集積を待ちたい。

■ 推奨の強さと根拠　2C（弱い推奨，弱い根拠）

根拠・解説　Q スイッチを含むルビーレーザー照射後に残存するベッカー母斑（[欧米]ベッカー母斑）の毛髪に対し，ロングパルスアレキサンドライトレーザー*による脱毛の有効性は高い[1-3]。

ベッカー母斑（[欧米] ベッカー母斑）・扁平母斑（[欧米] カフェオレ斑），カフェオレ斑（[欧米] カフェオレ斑）のルビーレーザー照射後の色調改善が乏しい症例や再発のコントロールができない無効症例に対して，ロングパルスアレキサンドライトレーザー*の追加照射の報告があり，再発起点となる毛包を破壊することにより再発を抑制することが期待できる[2, 3]。ロングパルスアレキサンドライトレーザー単独照射*の有効性を示唆する報告もある[2]。しかし，第一選択には安全性の高い Q スイッチルビーレーザーが推奨される。

その他，スキャナー付き炭酸ガスレーザー（10,600 nm）*[4, 5]，Er：YAG レーザー（2,940 nm）*[6]，色素レーザー（504/510/575/585/595 nm）*[3, 7, 8]，Q スイッチ Nd：YAG レーザー*（543/1,062 nm）[3, 6, 9]，Q スイッチアレキサンドライトレーザー*（755 nm）[10]，nonablative フラクショナルレーザー*（1,550 nm）[11] などさまざまなレーザーの有効性が報告されている。

ピコ秒レーザー照射*については，本邦における広義の扁平母斑に対する報告はまだない。海外においては扁平母斑（[欧米] カフェオレ斑），カフェオレ斑（[欧米] カフェオレ斑）に対して有効であるという報告[12, 13]がある。副作用として一時的な色素脱失を認めるが，安全性は高いと報告される[14]。さらなるエビデンスの集積を期待する。

＊：保険適用外

今後の課題 今後，安全性が高い治療可能なレーザーの開発とエビデンスの集積が望まれる。

■参考文献

1) Choi JE, Kim JW, Seo SH, et al. Treatment of Bechker's nevi with a long-pulse alexandrite laser. Dermatol Surg. 35：1105-8, 2009
2) 大城貴史，大城俊夫，佐々木克己，他．【皮膚のレーザー治療のコツ】扁平母斑．PEPARS. 7：23-8, 2006
3) Carpo BG, Grevelink JM, Grevelink SV. Laser treatment of pigmented lesions in children. Semin Cutan Med Surg. 18：233-43, 1999
4) 森島容子，福田慶三，横尾和久，他．【皮膚レーザー治療の現況】扁平母斑とベッカー母斑のレーザー治療．形成外科．44：1185-92, 2001
5) 小林雅明，中島竜夫，大西清，他．扁平母斑のレーザー治療．日レーザー医会誌．10：439-42, 1989
6) Trelles MA, Allones I, Moreno-Arias GA, et al. Becker's naevus：a comparative study between erbium：YAG and Q-switched neodymium：YAG；clinical and histopathological findings. Br J Dermatol. 152：308-13, 2005
7) 河野太郎，野崎幹弘．【レーザーで治るシミ・治せないシミ】レーザーで治せない“シミ”・注意すべき“シミ”扁平母斑，カフェ・オ・レ斑．Visual Dermatol. 7：1230-1, 2008
8) 山下裕嗣，田村隆弘，遠藤英樹，他．扁平母斑に対するレーザー照射と5%ハイドロキノン・モノベンジル・エーテル・クリーム外用の併用療法の効果．皮膚．40：301-5, 1998
9) Downs AM, Rickard A, Palmer J. Laser treatment of benign pigmented lesions in children：effective long-term benefits of the Q-switched frequency-doubled Nd：YAG and long-pulsed alexandrite lasers. Pediatr Dermatol. 21：88-90, 2004
10) Kagami S, Asahina A, Watanabe R, et al. Treatment of 153 Japanese patients with Q-switched alexandrite laser. Lasers Med Sci. 22：159-63, 2007
11) Glaich AS, Goldberg LH, Dai T, et al. Fractional resurfacing：a new therapeutic modality for Becker's nevus. Arch Dermatol. 143：1488-90, 2007
12) Chan HH, Shek YS, , Shek Samantha Y. レーザー最新事情 ピコセカンドレーザーによる刺青，良性色素性病変および皮膚リジュビネーション治療．Visual Dermatol. 14：650-5, 2015
13) Levin MK, Ng E, Bae YS, et al. Treatment of pigmentary disorders in patients with skin of color with a novel 755-nm picosecond, Q-switched ruby, and Q-switched Nd：YAG nanosecond lasers：a retrospective photographic review. Lasers Surg Med. 48：181-7, 2016
14) 河野太郎，櫻井裕之．【レーザー・光治療テクニック最前線「レーザー・光治療を本当に理解していますか⁉」】疾患に対するレーザー治療 扁平母斑・表皮性色素疾患．Derma. 174：29-33, 2011

CQ

8 ハイドロキノン外用療法は有効か？

■推奨

扁平母斑に対するハイドロキノン外用*は，皮膚剥削術やQスイッチルビーレーザー，あるいはトレチノインとの併用で有効と考えられる。

■推奨の強さと根拠 2C（弱い推奨，弱い根拠）

根拠・解説 顔面の扁平母斑に対する皮膚剥削術において，剥削術単独と5%ハイドロキノン併用との比較では，著効，有効，やや有効，無効，がそれぞれ0/2/2/3（計7例），5/9/3/0（計17例），と後者が優れていた[1]。著者らは後にQスイッチルビーレーザーと5%ハイドロキノンとの併用でも良好な結果を得たとしている[2]。また，Qスイッチルビーレーザーと併用し，照射後最長2年間4%ハイドロキノン外用を継続した症例集積研究[3]では，照射後6カ月，1年，2年での著効，有効，や

や有効，がそれぞれ 16.8/44.0/31.1%（334 例），15.5/40.0/40.7%（290 例），10.4/39.8/47.9%（211 例）との結果が，照射後 1 年を過ぎると再発が目立ってくることを示唆する，と考察されている。著者らは，扁平母斑に対し 100%の改善を得ようとするのではなく，再発してもハイドロキノンを用いてなるべく目立たない状態に保ち，再び目立つようになれば再度レーザー照射を行うという，「メンテナンス」の考え方を提唱している。各種の色素沈着疾患に対しトレチノインと 5%ハイドロキノンとを併用した症例集積研究[4] では，著効または有効の割合が扁平母斑で 61.1%と最も低かった。著者らは，扁平母斑に関しては全例に，トレチノイン終了後数カ月間，ハイドロキノン外用を継続すべきとしている。

なお，ハイドロキノン単独の 2 例中 2 例で著効または有効であった旨の記述も存在するが，論文中で特段解説されておらず，詳細不詳である[1]。

また，ハイドロキノンによる爪色変化の報告があり，注意が必要である[5]。

＊：保険適用外

今後の課題　本ガイドラインの初版刊行以来，新たな文献は渉猟されなかった。最新のレーザー治療との併用など，エビデンスレベルの高い臨床研究が待たれる。

■参考文献

1）手塚正，佐伯光義，楠田茂，他．扁平母斑に対する治療の試み（第 1 報）顔面の扁平母斑に対する皮膚剥削術および色素レーザー照射法の長期観察結果．西日皮．55：98-105, 1993
2）山下裕嗣，田村隆弘，遠藤英樹，他．扁平母斑に対するレーザー照射と 5%ハイドロキノン・モノベンジル・エーテル・クリーム外用の併用療法の効果．皮膚．40：301-5, 1998
3）井口聖一，玉田崇和．【メラノサイト系色素斑に対するわれわれの治療法】扁平母斑．形成外科．50：27-33, 2007
4）Yoshimura K, Harii K, Aoyama T, et al. Experience with a strong bleaching treatment for skin hyperpigmentation in Orientals. Plast Reconstr Surg. 105：1097-108；discussion 1109-10, 2000
5）Mann RJ, Harman RR. Nail staining due to hydroquinone skin-lightening creams. Br J Dermatol. 108：363-5, 1983

CQ 9　トレチノイン外用療法は有効か？

■推奨
扁平母斑に対するトレチノイン外用*は，ハイドロキノンとの併用で有効と考えられる。
■推奨の強さと根拠　2C（弱い推奨，弱い根拠）

根拠・解説　扁平母斑に対するトレチノイン外用は，ハイドロキノンとの併用で適応とされる[1-4]。

各種の色素沈着疾患に対しトレチノイン（0.1%：顔面，0.2%：体幹および上肢，0.4%：下肢）と 5%ハイドロキノンとを併用した症例集積研究[1] において，顔面 9 例，体幹 5 例，上肢 2 例，下肢 2 例，計 18 例の扁平母斑に対し，5%ハイドロキノンと併用したところ，著効または有効の割合は全

体で61.1%であり，このうち顔面の改善度が最も良好であった。ただし疾患別の改善度では，扁平母斑が最も低かった。著者らは，扁平母斑に関しては全例に，トレチノイン終了後数カ月間，ハイドロキノン外用を継続すべきとしている。また，トレチノインは顔面に奏効することが多く，瘢痕や脱色素斑などを伴わないことがレーザー治療にはない利点である，とのエキスパートオピニオンがある[2)]。

＊：保険適用外

今後の課題 本ガイドラインの初版刊行以来，新たな文献は渉猟されなかった。最新のレーザー治療との比較など，エビデンスレベルの高い臨床研究が待たれる。

■参考文献

1) Yoshimura K, Harii K, Aoyama T, et al. Experience with a strong bleaching treatment for skin hyperpigmentation in Orientals. Plast Reconstr Surg. 105：1097-108；discussion 1109-10, 2000
2) 饗場恵美子．形成外科疾患の薬物治療 皮膚加齢変化（しみ）の薬物治療．薬事新報．2454：15-20, 2007
3) 佐藤克二郎，吉村浩太郎．【日常診療における美容皮膚科・美容皮膚外科のコツ 私はこうしている】レチノイン酸．Derma. 118：172-7, 2006
4) 漆畑修．【メラニン 2002】ケミカルピーリングとレチノイン酸ピーリング．Derma. 65：23-8, 2002

2章 色素性母斑

はじめに

色素性母斑に対する文献検索では，英語で12,747件検索された。しかし，他の形成外科疾患と同様にエビデンスレベルの高い論文はなく，多くが症例集積による研究であり，メタアナリシスは行えなかった。

母斑細胞の存在部位やメラニンの含有量により，茶褐色～黒褐色を呈し，扁平な斑状病変ないし軽度隆起性の病変を呈することもあるが，肉眼では母斑細胞がどこまで存在するかの判断は困難である。病理組織検査において，深部の母斑細胞はメラニン色素を有せず，ドーパ反応は陰性，チロシナーゼ活性は欠如している。S-100蛋白は，悪性黒色腫において，真皮表層と深層に染色の有意な強度勾配を認めるため，S-100蛋白染色等の特殊染色が有用である。色素性母斑は先天性と後天性に大きく分かれ，先天性巨大色素性母斑はメラノーマの発生母地になる。また，先天性巨大色素性母斑は神経皮膚黒色症を合併することがあるため，全身検査が必要である。無症候性の神経皮膚黒色症は症候性のものと異なり予後が比較的良好なため，定期的なMRIによる経過観察を推奨する。一方，症候性の神経皮膚黒色症は，治療介入しても予後は非常に不良である。

色素性母斑と悪性黒色腫等の悪性病変の鑑別診断の一手段として，ダーモスコピーは有用である。悪性病変のダーモスコピー所見としては，ABCDルールや7-point checklistなどが利用されており，視診だけでなくダーモスコピーを使用することが望ましい。

切除生検は，色素性母斑の病期を知る上で重要である。軽度～中等度の異形成病変の切除断端陽性病変は，追跡調査で臨床的に大きな変化を来さないため，積極的な追加切除を行うことの有用性は乏しい。一方，中等度～高度の異形成病変の場合はメラノーマに移行する確率が高くなり，残存病変の切除が望ましい。

色素性母斑に対するレーザー治療は，1980年代から炭酸ガスレーザーによる治療が報告されている。一方，本邦では，1990年代からノーマルルビーレーザーによる報告が多くされている。しかし，それぞれの治療で母斑細胞は完全には除去できないと指摘されている。

一方，複合レーザー治療も，レーザー単独では効果の低い場合に有効と報告されている。特に整容的や解剖学的に外科的治療を勧めにくい部位では，複合レーザー治療が効果的である。

初版のガイドラインが改訂されたが，いまだ診療ガイドラインとしては十分といえず，さらなるエビデンスを補填するためにもRCTが必要である。

1 診断

CQ

10 色素性母斑は悪性化することがあるか？

■推奨

先天性色素性母斑は悪性化する可能性があり，径が 20cm 以上のものは注意が必要である。（1B）。

良性・悪性の診断困難例では，免疫化学染色や蛍光 in-situ ハイブリダイゼーション（Fluorescence in situ hybridization：FISH）法を追加する。（2C）

■推奨の強さと根拠　1B（強い推奨，中程度の根拠），2C（弱い推奨，弱い根拠）

根拠・解説　色素性母斑に対する文献検索では，英語で 12,747 件検索された。それに“悪性化”でさらに検索すると，英語で 251 件，日本語で 14 件がヒットした。エビデンスレベルの高い論文はなく，多くが症例集積による研究であり，メタアナリシスは行えなかった。また，症例集積研究論文においても，対照に高いバイアスがあるため，エビデンスの強さは B（中）と考えられた。

アウトカムごとにみると，“悪性病変の早期発見”では，RCT はなく，すべて症例集積の文献であった。肉眼で母斑細胞がどこまで存在するかの判断は困難であり，病理組織検査において，深部の母斑細胞はメラニン色素を有せず，ドーパ反応は陰性，チロシナーゼ活性は欠如している。S-100 蛋白は，悪性黒色腫において，真皮表層と深層に染色の有意な強度勾配を認めるため，S-100 蛋白染色等の特殊染色が有用である[1)]。また，Neuron specific enolase（NSE）染色の強度は悪性黒色腫で有意に強く，良性病変との区別に有用である[1)]。一方，Ki-67 免疫染色も 1mm 以上の悪性黒色腫で有意に過剰発現する[2, 3)]。良性病変における深部メラノサイトでは Ki-67 はほとんど陰性となる。近年では，蛍光 in-situ ハイブリダイゼーション（FISH）法が，診断困難例の補助診断法として有用性が高いという文献が散見される[4, 5)]。

“悪性病変発生率”に関しては，特に先天性色素性母斑（congenital melanocytic nevi：CMN）での報告がほとんどであった。RCT はなく，システマティックレビューが 1 つ，診療ガイドラインが 1 つであり，その他はすべて症例集積のみであった。CMN の悪性化に関しては大きさとの関連が高いと報告されている。Sahin らは，Medium size の先天性色素性母斑の連続 230 症例を平均 6.7 年経過観察したところ，1.5～19.9cm では悪性化のリスクは 0 であるが，20cm 以上では悪性化のリスクが 4.4 倍となる報告した[6)]。また，Watt らも同様に，20cm 未満の CMN に悪性化はなかったと報告している[7)]。一方，先天性の巨大色素性母斑は巨大色素性母斑を有しない集団と比較し，2,599 倍悪性黒色腫が発症すると報告されている[7)]。したがって，径が 20cm を超える CMN は悪性化に対する注意深い観察が必要である。

一方，“悪性化の早期発見”が予後の改善に貢献するかどうかは文献が渉猟し得ず，不明であった。

■参考文献

1) Williams RA, Rode J, Dhillon AP, et al. Measuring S100 protein and neurone specific enolase in melanocytic tumours using video image analysis. J Clin Pathol. 39：1096-8, 1986
2) Nielsen PS, Riter-Hansen R, Steiniche T. Immunohistochemical double stains against Ki67/MART1 and HMB45/MITF：promising diagnostic tools in melanocytic lesions. Am J Dermatopathol. 33：361-70, 2011
3) Rudolph P, Schubert C, Schubert B, et al. Proliferation marker Ki-S5 as a diagnostic tool in melanocytic lesions. J Am Acad Dermatol. 37：169-78, 1997
4) Vergier B, Prochazkova-Carlotti M, de la Fouchardière A, et al. Fluorescence in situ hybridization, a diagnostic aid in ambiguous melanocytic tumors：European study of 113 cases. Mod Patho. 24：613-23, 2011
5) Bangash HK, Romegialli A, Dadras SS. What's new in prognostication of melanoma in the dermatopathology laboratory? Clin Dermatol. 31：317-23, 2013
6) Sahin S, Levin L, Kopf AW, et al. Risk of melanoma in medium-sized congenital melanocytic nevi：a follow-up study. J Am Acad Dermatol. 39：428-33, 1989
7) Watt AJ, Kotsis SV, Chung KC. Risk of melanoma arising in large congenital melanocytic nevi：a systematic review. Plast Reconstr Surg. 113：1968-74, 2004

CQ

11　巨大色素性母斑では，神経皮膚黒色症を疑い，中枢神経病変を検索すべきか？

■推奨

巨大色素性母斑では神経皮膚黒色症を疑い，中枢神経病変を MRI で検索すべきである。（1B）
無症候性の神経皮膚黒色症は症候性神経皮膚黒色症と異なり予後が比較的良好なため，定期的な MRI による経過観察を勧める。（2C）

■推奨の強さと根拠　1B（強い推奨，中程度の根拠），2C（弱い推奨，弱い根拠）

根拠・解説　色素性母斑に対する文献検索では，英語で 12,747 件検索された。それに“神経皮膚黒色症（neurocutaneous melanosis：NCM）”でさらに検索すると，英語で 92 件，日本語で 58 件がヒットした。最終的には，英語文献 13 件を引用した。CQ1 同様エビデンスレベルの高い論文はなく，多くが症例報告や症例集積による研究であり，最近の文献はほぼ総説であり，研究論文が少ない領域である。RCT やコホート研究論文が存在しないため，メタアナリシスは行えなかった。また，症例集積研究論文においても，対照に高いバイアスがあるため，システマティックレビューの結果には深刻な非直接性があり，エビデンスの強さは C（弱）と考えられた。

NCM は胎生期において，皮膚・中枢神経系 melanoblast が異常増殖を来し，皮膚においては先天性巨大色素性母斑（giant congenital melanocytic nevi：GCMN）をあるいは播種性色素性母斑を，中枢神経系では神経 melanosis を来すものと定義されている。

GCMN に神経皮膚黒色症（NCM）を合併するのは，2.5～28.3％といわれている。GCMN に NCM を合併するリスク因子として以下の所見が挙げられている[1)]。

1）大きさ 20cm 以上
2）衛星病変が 20 カ所以上

3）体幹の後軸に母斑が存在

無症候性の症例でもNCMを認める。生後4～6カ月の時点でMRIを行うべきという報告もある[2,3]。

症候性のNCMの予後は不良である。50％以上が3年以内に死亡し，70％が10歳までに死亡する。一方，無症候性のNCMは比較的予後は良好のため，積極的な治療介入の是非は議論の余地がある[4]。

無症候性のNCMは症候性NCMと異なり予後が比較的良好なため，定期的なMRIによる経過観察を勧める論文が比較的多かった[2,3,5]。一方，症候性のNCMは，治療介入しても予後は非常に不良である。そのため，GCMNにおける無症候性NCMスクリーニングのためMRI検査の是非を議論すべきという文献もみられた[1]。MRI検査によるNCMスクリーニングが予後改善に貢献するかというCQに対するRCTが待たれる。

一方，無症候性NCMの4.8～26％が症候性NCMへ移行するといわれている[4]。しかし症状進展のプロセスに関してはよく知られていない。

■参考文献

1) Levy R, Lara-Corrales I. Melanocytic Nevi in Children：A Review. Pediatr Ann. 45：e293-8, 2016
2) Arneja JS, Gosain AK. Giant congenital melanocytic nevi. Plast Reconstr Surg. 124（1 Suppl）：1e-13e, 2009
3) Alikhan A, Ibrahimi OA, Eisen DB. Congenital melanocytic nevi：where are we now? Part I. Clinical presentation, epidemiology, pathogenesis, histology, malignant transformation, and neurocutaneous melanosis. J Am Acad Dermatol. 67：495.e1-17, 2012
4) Viana AC, Gontijo B, Bittencourt FV. Giant congenital melanocytic nevus. An Bras Dermatol. 88：863-78, 2013
5) Price HN, O'Haver J, Marghoob A, et al. Practical application of the new classification scheme for congenital melanocytic nevi. Pediatr Dermatol. 32：23-7, 2015

CQ 12 診断にダーモスコピーは有用か？

■推奨

ダーモスコピーは，色素性母斑と悪性黒色腫等の悪性病変の鑑別診断の一手段として有用である。

■推奨の強さと根拠　1B（強い推奨，中程度の根拠）

根拠・解説　色素性母斑に対する文献検索では，英語で12,747件検索された。それに“ダーモスコピー”および“診断”でさらに検索すると，英語で572件，日本語で133件がヒットした。2008年にシステマティックレビュー論文が出版されているが，それ以降エビデンスレベルの高い論文はなく，多くが症例集積による研究であり，メタアナリシスは行えなかった。また，症例集積研究論文においても，対照に高いバイアスがあるため，エビデンスの強さはB（中）と考えられた。

悪性所見のダーモスコピー所見として，1994年にStolzらによりABCDルールが提唱された[1]。また，1998年にはArgenzianoらによる7-point check listが提唱された[2]。ABCDルールは，ダ

ーモスコピー像の非対称性形状（A：Asymmetry），不規則な境界（B：Border），多彩な色調（C：Color），直径6mm以上（D：Dermoscopic structures）をスコア化することにより，診断結果を導く指針である。7-point check listは，ダーモスコピー像の7つの項目［Atypical pigment network（不規則な網構造），Blue-whitish veil（青白い領域），Atypical vascularpattern（不規則な血管パターン），Irregular streaks（不規則な枝状構造），Irregular pigmentation（不均一な色素沈着），Irregular dots or globules（不均一な点，粒状構造），Regression structures（色素抜け構造）］に着目しそれぞれの有無をスコアリングすることで診断を行う。主要な3項目atypical pigment network，blue-white veil，atypical vascular pattern（linear-irregular or dotted vessels）を認められたら各2点を，他の4項目 irregular streaks，irregular pigmentation，irregular dots/globules，regression structuresが認められたら各1点を与え，合計した値が3を超えた場合に悪性とみなす指針である。これらのダーモスコピー所見による診断指針は多くの論文で使用されている[3-6]。2008年Vestergaardら[3]のシステマティックレビューでは，ダーモスコピーを使用した場合，メラノーマの診断感度は79～100％であるのに比較し，肉眼のみの場合は，43～100％。特異度は，ダーモスコピー使用で87％，肉眼のみで69％であった。陽性的中率は，それぞれ7～81％（中央値43％）および6～53％（中央値36％）であった。肉眼に対するダーモスコピーのメラノーマにおける相対的診断オッズ比は15.6（95% CI 2.9-83.7，p＝0.016）。飛び離れた値の2論文を除いた場合の相対的診断オッズ比は9.0（95% CI 1.5-54.6，p＝0.03）と，ダーモスコピーの使用は，肉眼のみによる診断と比較し，メラノーマの正診率が高いと報告した。Vestergaardらの論文以降も，肉眼よりもダーモスコピーの方が，メラノーマ診断において感度・特異度ともに高いという報告が多い[7-9]。

一方，Scopeらが2016年に報告したコホート研究では，小児および青年期ではダーモスコピーによるメラノーマ診断の短期間経過観察（2.5～4.5カ月）は特異度が低く，小児期ではABCD基準を逸脱することもあると報告しており，外観だけで診断するのは困難であり，非侵襲的検査と分子的解析法の開発がメラノーマリスクを明らかにすることに役立つと結論づけている[10]。

■参考文献

1) Stolz W, Landthaler M. Classification, diagnosis and differential diagnosis of malignant melanoma. Chirurg. 65：145-52, 1994 (in German)
2) Argenziano G, Fabbrocini G, Carli P, et al. Epiluminescence microscopy for the diagnosis of doubtful melanocytic skin lesions. Comparison of the ABCD rule of dermatoscopy and a new 7-point checklist based on pattern analysis. Arch Dermatol. 134：1563-70, 1998
3) Vestergaard ME, Macaskill P, Holt PE, et al. Dermoscopy compared with naked eye examination for the diagnosis of primary melanoma：a meta-analysis of studies performed in a clinical setting. Br J Dermatol. 159：669-76, 2008
4) Argenziano G, Ferrara G, Francione S, et al. Dermoscopy--the ultimate tool for melanoma diagnosis. Semin Cutan Med Surg. 28：142-8, 2009
5) Ferrara G, Giorgio CM, Zalaudek I, et al. Sclerosing nevus with pseudomelanomatous features (nevus with regression-like fibrosis)：clinical and dermoscopic features of a recently characterized histopathologic entity. Dermatology. 219：202-8, 2009
6) Kawahara J, Daneshvar S, Argenziano G, et al. 7-Point Checklist and Skin Lesion Classification using Multi-Task Multi-Modal Neural Nets. IEEE J Biomed Health Inform. 2018 Apr 9. [Epub ahead of print]
7) Argenziano G, Cerroni L, Zalaudek I, et al. Accuracy in melanoma detection：a 10-year multicenter survey. J Am Acad Dermatol. 67：54-9, 2012
8) van der Rhee JI, Bergman W, Kukutsch NA. The impact of dermoscopy on the management of pigmented lesions in everyday clinical practice of

general dermatologists：a prospective study. Br J Dermatol. 162：563-7, 2010
9) Herschorn A. Dermoscopy for melanoma detection in family practice. Can Fam Physician. 58：740-5, 2012
10) Scope A, Marchetti MA, Marghoob AA, et al. The study of nevi in children：Principles learned and implications for melanoma diagnosis. J Am Acad Dermatol. 75：813-23, 2016

CQ

13 生検で中等度～高度の異形成を認めた場合，追加切除を推奨するか？

■ 推奨

生検で中等度～高度の異形成を認めた場合，残存病変からメラノーマが発生する確率が高くなるため，追加切除を推奨する。

■ 推奨の強さと根拠　1B（強い推奨，中程度の根拠）

根拠・解説　色素性母斑に対する文献検索では，英語で 12,747 件検索された。それに“生検”および“診断”でさらに検索すると，英語で 794 件，日本語で 133 件がヒットした。一次選択で採択した論文は 81 編，二次選択では最終的に 7 編となった。エビデンスレベルの高い論文はなく，多くが症例集積による研究であった。対照に高いバイアスがあるため，エビデンスの強さは B（中）と考えられた。

皮膚生検が行われた症例のうち，どのくらいの割合で色素性増殖性病変があり，どのようなステージにあるかを調べるために，Lott らは保険協同組合のデータを用い，2007～2012 年の間に行われた皮膚生検の結果をまとめている。その結果，全 80,368 生検のうち，18,715（23%）が色素性病変であったと述べている。また病期は，軽度異形成が 83%，中等度異形成が 8.3%，表皮内メラノーマが 4.5%，メラノーマ T1a が 2.2%，メラノーマ T1b 以上が 1.9%であったと報告している[1]。

一方，Fleming らは，生検で軽度～中等度の異形成病変の切除断端陽性であった症例の追跡調査を行っている。170 病変は追加切除を行い 304 病変は経過観察を行った結果，色素性母斑の再発は経過観察群で有意に高い結果であった（p＝0.02）。メラノーマの発生も経過観察群で多い傾向にあったが，有意差はなかったと報告している（p＝0.43）。これらの結果から，軽度～中等度の異形成病変では，メラノーマ予防のために追加切除を行うことの有用性は乏しいと結論している[2]。

同様に Reddy らも，生検で軽度～中等度の異形成病変の切除断端陽性病変は，臨床的に大きな変化を来さないが，中等度～高度異形成の場合はメラノーマに移行する確率が高くなり，残存病変の切除が望ましいと述べている[3]。

■ 参考文献

1) Lott JP, Boudreau DM, Barnhill RL, et al. Population-based analysis of histologically confirmed melanocytic proliferations using natural language processing. JAMA Dermatology. 154：24-9, 2018
2) Fleming NH, Egbert BM, Kim J, et al. Reexamining the threshold for reexcision of histologically transected dysplastic nevi. JAMA Dermatol. 152：1327-34, 2016

3) Reddy KK, Farber MJ, Bhawan J, et al. Atypical (dysplastic) nevi：outcomes of surgical excision and association with melanoma. JAMA Dermatol. 149：928-34, 2013

2 治療

CQ

14 色素性母斑には炭酸ガスレーザーの方がQスイッチレーザーよりも有効か？

■ 推奨

色素性母斑で，現在まで炭酸ガスレーザーとQスイッチレーザーの治療効果を比較した報告はない。両者を複合レーザーとして用いることで，それぞれ単独で用いる場合よりも効果的である。

■ 推奨の強さと根拠　2C（弱い推奨，弱い根拠）

根拠・解説　色素性母斑に対するレーザー治療の報告はアジアからのものが多い。一方，欧米では色素性母斑に対するレーザー治療は論議を呼んでおり，悪性化の懸念から手術治療が選択されることが多く，色素性母斑に対するレーザー治療は手術では整容的に問題となる部位や，手術を行うには範囲が広い病変に限定するべきとされている[1)]。レーザー治療後の悪性化に関する報告としては，限局性リンパ管腫（リンパ管奇形）の診断で，5年前に炭酸ガスレーザー治療を受けた症例が，同部位に基底細胞癌を発症したとする報告はあった[2)]。しかし，これまで色素性母斑に対するレーザー治療後，同部位に皮膚癌が発生したという報告はない。

色素性母斑に対し，炭酸ガスレーザーのようなablativeなレーザーで治療を行うと，短期間で治療が完成するが，治療後の瘢痕や色素沈着を来しやすい[3, 4)]。また，pigment-specificなレーザー装置のうち，Qスイッチルビーレーザーを用いると不完全な治療に終わる可能性がある一方，QスイッチNd：YAGレーザーは，深部のメラノサイトまで破壊し，より効果があるといわれている[5)]。色素性母斑に対する文献検索では，英語で12,747件検索された。それに“レーザー治療”でさらに検索すると，英語で716件，日本語で191件がヒットした。一次選択で採択した論文は42編，二次選択では11編であったが，炭酸ガスレーザーとQスイッチレーザーの治療効果を比較した報告はなく，両者を複合レーザーとして用いた場合と単独で用いた場合の報告が3件あった。それぞれ，両者を複合レーザーとして用いることで，それぞれ単独で用いる場合よりも効果的であったと報告している[1, 6, 7)]。なお現在いずれのレーザー治療も，色素性母斑には保険適用外である。

アウトカム別にみると，比較研究がないため再発率の減少は明らかでなく，また治療回数の減少に関してもエビデンスは収集されなかった。合併症に関しては，ウルトラパルス炭酸ガスレーザーでenergy density ≧ 200 mJの場合に多く発生したとの報告があった[6)]。

■ 参考文献

1) Arora H, Falto-Aizpurua L, Chacon A, et al. Lasers for navi：a review. Lasers Med Sci. 30：1991-2001,

2015
2) 梅澤慶紀，近藤章生，小澤明．【意外な原因による皮膚病】臨床例 炭酸ガスレーザー治療を受けた部位に発生した基底細胞癌．皮病診療．29：437-40, 2007
3) Stratigos AJ, Dover JS, Arndt KA. Laser treatment of pigmented lesions--2000：how far have we gone? Arch Dermatol. 136：915-21, 2000
4) Alster TS, Lupton JR. Laser therapy for cutaneous hyperpigmentation and pigmented lesions. Dermatol Ther. 14：46-54, 2001
5) Anderson RR, Parrish JA. Selective photothermolysis：precise microsurgery by selective absorption of pulsed radiation. Science. 220：524-7, 1983
6) Kim S, Kang WH. Treatment of congenital nevi with the Q-switched Alexandrite laser. Eur J Dermatol. 15：92-6, 2005
7) Al-Hadithy N, Al-Nakib K, Quaba A. Outcomes of 52 patients with congenital melanocytic naevi treated with UltraPulse Carbon Dioxide and Frequency Doubled Q-Switched Nd-Yag laser. J Plast Reconstr Aesthet Surg. 65：1019-28, 2012

CQ

15 複合レーザー治療は有効か？

■ 推奨

単独のレーザー治療では効果を得られず，整容的や解剖学的に外科的治療を勧めにくい部位では，複合レーザー治療を推奨する。

■ 推奨の強さと根拠　2C（弱い推奨，弱い根拠）

根拠・解説　色素性母斑に対する文献検索では，英語で 12,747 件検索された。それに“複合レーザー治療”でさらに検索すると，英語で 7 件，日本語で 17 件がヒットした。一次選択で採択した論文は 15 編，二次選択では 3 編となった。すべて症例集積による研究であった。

アウトカムごとにみると，“治療回数の減少”および“悪性病変の発生”ではエビデンスが収集されず，“再発率の減少”では，症例集積が 1 つであった。

色素性母斑を対象とした治療においても，使用するレーザーの種類はさまざまであった。Kono らは巨大色素性母斑症例で，ノーマルルビーレーザー照射後生食ガーゼを用いて用手的に表皮を剥離し，その後 Q スイッチアレキサンドライトレーザーを用い照射を行い，良好な結果を報告している[1)]。

一方，王丸らは，Kono らと同様の方法で，ノーマルルビーレーザーと Q スイッチルビーレーザーを用いて複合レーザー照射を行っている。その結果，メラニン産生母斑細胞が真皮内優勢型では治療効果が得られ，境界部優勢型では治療効果がなかったと報告している[2)]。

Al-Hadithy らは，40 症例の色素性母斑でウルトラパルス CO_2 レーザーと Q スイッチ Nd-YAG レーザーを用いて複合レーザー治療を行い，9 症例は CO_2 レーザー，3 症例は Nd-YAG レーザーをそれぞれ単独で行った場合と比較した結果，CO_2 レーザーと Nd-YAG レーザー併用群の成績がよかったと報告している。特に整容的や解剖学的に外科的治療を勧めにくい部位では，複合レーザー治療が効果的と述べている[3)]。なお現在いずれのレーザー治療も，色素性母斑には保険適用外である。

■ 参考文献

1) Kono T, Ercocen AR, Kikuchi Y, et al. A giant melanocytic nevus treated with combined use of

normal mode ruby laser and Q-switched alexandrite laser. J Dermatol. 538-42, 2003
2) 王丸陽光. 先天性色素性母斑に対するレーザー複合療法の臨床効果と組織学的効果の検討. 久留米医会誌. 77：194-206, 2014
3) Al-Hadithy N, Al-Nakib K, Quaba A. Outcomes of 52 patients with congenital melanocytic naevi treated with UltraPulse Carbon Dioxide and Frequency Doubled Q-Switched Nd-Yag laser. J Plast Reconstr Aesthet Surg. 65：1019-28, 2012

3章 太田母斑

はじめに

太田母斑に対する治療はレーザー技術の開発・発展に伴って飛躍的に向上し，副作用も少なく効果的な治療を行うことができるようになった。レーザー治療については現在も新たな機器の開発が継続的に行われ，治療の質も向上しつつある。

今回の改訂では，ガイドライン第1版を下地として，太田母斑に対する診断・治療のより詳細な内容について検討を行った。具体的にどのレーザーがより有益なのか，どのような治療スケジュールがより適しているのか，またその副作用や再発はどうかといった点に注目し，現在得られるエビデンスを客観的にまとめるよう心掛けた。まだ十分なエビデンスが得られていない点についてはそのように記載し現状がわかるよう配慮した。同時に，手術や凍結療法などかつて行われていた治療は，効果や副作用の面からレーザー治療には遠く及ばないことが明らかであり，今回のガイドラインではその旨を記載するとともに紙幅の縮小を行った。

本ガイドラインが，太田母斑治療に携わる医療従事者の役に立ち，患者のための有益な治療に貢献することを願ってやまない。

1 診断

CQ 16 太田母斑とADM（Acquired Dermal Melanocytosis）の鑑別診断の方法は何か？

■推奨

太田母斑とADMの鑑別診断は以下の所見より総合的に行うべきである。

1）**発症年齢**：前者は生下時～1歳頃または思春期発症であるのに対し，後者は主に20歳以上に発症する。
2）**分布**：前者はほとんどが三叉神経第1～2枝支配領域で片側性に生じるが，後者はほとんどが両側性に前額外側・頬・鼻翼に好発し，時に四肢や躯幹にも発症する。
3）**色調**：色素斑は前者では青褐色を帯びるが，後者は褐色調である。
4）**家族内発症**：前者は家族内発症がまれであるが，後者は時に家族内発症がみられる。
5）**粘膜病変の有無**：前者は眼球結膜，粘膜に色素斑を生じることが多いが，後者はまれである。
6）**病理組織像**：組織像では前者はメラノサイトが真皮浅層から下層にかけ多数認められるのに対し，後者では真皮の浅層に限局して認められることが多い。

■推奨の強さと根拠　2C（弱い推奨，弱い根拠）

根拠・解説　太田母斑は1939年に太田正雄らが眼・上顎部褐青色母斑として報告した，主に三叉神

経第1，2枝領域に発生する色素斑である。生下時から乳児期にみられる早発型と，思春期や妊娠・出産などを機に顕在化する遅発型があるが，早発型も思春期頃に増悪する場合がある。一方，ADMと呼ばれている疾患は1984年にHoriらによってacquired bilateral nevus of Ota like macules（ABNOM）として報告された[1]。後に肥田野は四肢，背部にみられる症例も含め後天性真皮メラノサイトーシス（ADM）という概念を提唱した。この呼称は多くの報告で使われ，現在では太田母斑とは独立した疾患として考えられている。また溝口は顔面に左右対称性に生じることよりsymmetrical dermal melanocytosis（SDM）という呼称を提唱している[2]。

太田母斑の発症年齢が生下時～1歳頃または思春期発症であるのに対し，ADMが20歳未満に発症することはまれである[3]。顔面の色素斑に関して，溝口[2]はADMでは頬部・前額部外側・鼻翼・鼻根部・上眼瞼外側に発症し，前額部外側はべったりとした，頬部は点状灰褐色斑を生じると述べている。同様に葛西[4]はADMでは前額部外側・下眼瞼の内側・鼻根部の3カ所はびまん性，前額外側，頬部，鼻翼部の3カ所は点状の灰褐色斑を生じることが鑑別点の1つだとしている。

上記のごとくADMでは眼球や粘膜に色素斑は生じないと報告されていたが，まれに眼球や粘膜にメラノーシスを生じる[5,6]との報告もある。

今後の課題　文献によってはADMという呼称は統一されておらず，今後の症例報告の集積により定義が若干変わる可能性もあるのではないか。

■参考文献

1）Hori Y, Kawashima M, Oohara K, et al. Acquired, bilateral nevus of Ota-like macules. J Am Acad Dermatol. 10：961-4, 1984
2）溝口昌．色素異常を呈する疾患の診断と治療 対称性真皮メラノサイトーシス．日皮会誌．116：1993-7, 2006
3）Wang BQ, Shen ZY, Fei Y, et al. A population-based study of acquired bilateral nevus-of-Ota-like macules in Shanghai, China. J Invest Dermatol. 131：358-62, 2011
4）葛西健一郎．シミの治療 このシミをどう治す？（第1版）．文光堂，東京，2006
5）Wang W, Fujiwara S, Seguchi S, et al. Acquired dermal melanocytosis：a case with conjunctival and gingival pigmentation. J Dermatol. 31：752-5, 2004
6）荻田あづさ，小坂祥子，新見やよい，他．眼球メラノーシスを伴う後天性真皮メラノサイトーシスの1例．西日皮．71：408-11, 2009

2 治療

CQ

17 太田母斑に対してQスイッチレーザー治療は有効か？

■推奨

太田母斑に対するQスイッチレーザー治療は有益である。現在，治療の第一選択であると考えてよい。ルビーレーザー（694nm），アレキサンドライトレーザー（755nm），Nd:YAGレー

ザー（1,064nm）の３種類とも有効であるが，その３者の有効性の順位については，まだ議論の余地がある。また，長期的な副作用として色素脱失，色素沈着が起こりうるため注意が必要である。

■推奨の強さと根拠　1B（強い推奨，中程度の根拠）

根拠・解説　太田母斑は真皮メラノサイトーシスであるから，周囲組織へ熱損傷を与えずに真皮メラノサイトを選択的に破壊することが可能なQスイッチレーザー治療が有効である[1-7]。数回以上繰り返し治療すると有効度が上昇する。ルビーレーザー（694nm），アレキサンドライトレーザー（755nm），Nd：YAGレーザー（1,064nm）の３種類のQスイッチレーザーはいずれも有効である。2020年３月からNd：YAGレーザーも保険適用となり，現在は，３種類すべて保険適用となった。太田母斑のレーザー治療はRCTが難しいので，どうしても各論文のエビデンスレベルが低くなるので，エビデンスの強さはBとせざるを得ないが，治療しなければ絶対に治らない疾患が，治療すれば比較的安全に確実に治ることを考慮に入れるとQスイッチレーザー治療の推奨度は高いものとなる。すでに他の治療を施されている症例にも有効との報告がある[3]。Qスイッチレーザー治療に伴って起こりうる副作用には色素脱失，色素沈着，皮膚textureの変化，瘢痕化などがある。長期的な副作用をまったく認めなかったとする報告がある[1-3, 5, 6, 8]一方で，治療終了後12カ月以上の時点でKonoら[4]は色素脱失を16.8%，色素沈着を5.9%に認め，Chanら[7]は色素脱失を15.3%，色素沈着を2.9%に認めたと報告している。また治療後の再発についても，まったく認めなかったとする報告がある一方で，Chanら[7]は最終治療後12カ月以上経過した症例の再発率は5.2%，完全治癒した症例に限定した再発率は1.2%と報告している。Konoら[4]によれば12カ月以上経過した症例の再発率は1%であり，Liuら[6]の報告では再発率0.8%としている。発症年齢が低いほど再発率が高いとの報告もある[9]。

ルビーレーザー（694nm），アレキサンドライトレーザー（755nm），Nd：YAGレーザー（1,064nm）の３種のレーザーの比較についての報告は多数あるが，厳密に他の条件を揃えることが難しいため，結論は出ていない。アレキサンドライトレーザーとNd：YAGレーザーを比較した研究では，Wen[10]らは両側性病変の左右で比較した研究を行い有意差がなかったとしているが，Choiら[11]の研究を含めたメタアナリシス[12]では，有効率，全合併症率の両方でアレキサンドライトが優れていると結論している。ルビーレーザーとNd：YAGレーザーの比較ではルビーレーザーの方が有効性が高いという報告[5, 8]が優勢だが，今後のさらなる検討が必要である。

今後の課題　合併症や再発率については報告によってばらつきが大きく，今後も検討が必要である。

■参考文献

1) Watanabe S, Takahashi H. Treatment of nevus of Ota with the Q-switched ruby laser. N Engl J Med. 331：1745-50, 1994
2) Chang CJ, Nelson JS, Achauer BM. Q-switched ruby laser treatment of oculodermal melanosis (nevus of Ota). Plast Reconstr Surg. 98：784-90, 1996
3) Ono I, Tateshita T. Efficacy of the ruby laser in the treatment of Ota's nevus previously treated using other therapeutic modalities. Plast Reconstr Surg. 102：2352-7, 1998

4) Kono T, Nozaki M, Chan HH, et al. A retrospective study looking at the long-term complications of Q-switched ruby laser in the treatment of nevus of Ota. Lasers Surg Med. 29：156-9, 2001
5) 葛西健一郎，酒井めぐみ，久野文，他.【皮膚レーザー治療の現況】太田母斑のレーザー治療．形成外科. 44：1175-83, 2001
6) Liu J, Ma YP, Ma XG, et al. A retrospective study of q-switched alexandrite laser in treating nevus of ota. Dermatol Surg. 37：1480-5, 2011
7) Chan HH, Leung RS, Ying SY, et al. A retrospective analysis of complications in the treatment of nevus of Ota with the Q-switched alexandrite and Q-switched Nd：YAG lasers. Dermatol Surg. 26：1000-6, 2000
8) Chang CJ, Kou CS. Comparing the effectiveness of Q-switched Ruby laser treatment with that of Q-switched Nd：YAG laser for oculodermal melanosis (Nevus of Ota). J Plast Reconstr Aesthet Surg. 64：339-45, 2011
9) Zong W, Lin T. A retrospective study on laser treatment of nevus of Ota in Chinese children--a seven-year follow-up. J Cosmet Laser Ther. 16：156-60, 2014
10) Wen X, Li Y, Jiang X. A randomized, split-face clinical trial of Q-switched alexandrite laser versus Q-switched Nd：YAG laser in the treatment of bilateral nevus of Ota. J Cosmet Laser Ther. 18：12-5, 2016
11) Choi JE, Lee JB, Park KB, et al. A retrospective analysis of the clinical efficacies of Q-switched alexandrite and Q-switched Nd：YAG lasers in the treatment of nevus of Ota in Korean patients. J Dermatol Treat. 26：240-5, 2015
12) Yu P, Yu N, Diao W, et al. Comparison of clinical efficacy and complications between Q-switched alexandrite laser and Q-switched Nd：YAG laser on nevus of Ota：a systematic review and meta-analysis. Lasers Med Sci. 31：581-91, 2016

CQ

18　太田母斑に対して非Qスイッチレーザー治療やIPL治療はQスイッチレーザー治療と比較して有効か？

■ 推奨

太田母斑に対する非Qスイッチレーザー治療*やIPL治療*が有益という報告はほぼ見当たらない。Qスイッチレーザーを上回る治療効果が得られる可能性は低く，推奨されない。

■ 推奨の強さと根拠　2D（弱い推奨，とても弱い根拠）

根拠・解説　太田母斑は真皮メラノサイトーシスであるため，非Qスイッチレーザーやフラッシュライト（IPL）によって，周囲組織への熱損傷を与えずに真皮メラノサイトを選択的に破壊することができる可能性は低いと考えられる。光治療・レーザー治療を解説した文献の多く[1-4]が，太田母斑にはQスイッチレーザーがよいと記載しているものの，非QスイッチレーザーやIPLについての記載を行っていない。現在のところ，太田母斑に非QスイッチレーザーおよびIPL治療を行う意義は少ない。Qスイッチレーザーによる治療が無効であった症例に対してfractional photothermolysisによる治療を行い奏効したとの症例報告[5]があるが，瘢痕を伴う小範囲の病変に対する治療の1例報告であり検証が必要である。

＊：保険適用外

今後の課題　特になし。

■参考文献

1）渡辺晋一．【色素性病変の診断と治療】色素性病変とレーザー治療の適応．Derma. 17：71-8, 1998
2）Chan HH, Alam M, Kono T, et al. Clinical application of lasers in Asians. Dermatol Surg. 28：556-63, 2002
3）Chan HH, Kono T. The use of lasers and intense pulsed light sources for the treatment of pigmentary lesions. Skin Therapy Lett. 9：5-7, 2004
4）Polder KD, Landau JM, Vergilis-Kalner IJ, et al. Laser eradication of pigmented lesions：a review. Dermatol Surg. 37：572-95, 2011
5）Kouba DJ, Fincher EF, Moy RL. Nevus of Ota successfully treated by fractional photothermolysis using a fractionated 1440-nm Nd：YAG laser. Arch Dermatol. 144：156-8, 2008

CQ

19 太田母斑に対してピコ秒レーザー治療は有益か？

■推奨

太田母斑に対するピコ秒レーザー治療は，現在広く行われているＱスイッチレーザー治療と同等かそれ以上に治療成績が良く有益な可能性が高いが，エビデンスが少なく今後の症例の集積を待つ必要がある。また，一部は，保険適用外である。

■推奨の強さと根拠　2C（弱い推奨，弱い根拠）

根拠・解説　2012年以降，ピコ秒レベルの照射を可能にした超短パルスレーザーが開発され，主に刺青に対して有効な治療の報告がなされている。1ナノ秒を下回るピコ秒単位のレーザー照射により，皮内の標的組織の瞬間的な加熱を引き起こし，光熱反応に加えて光音響作用（光機械的作用）が起こることで組織の破壊効率が向上する。

太田母斑を含めた刺青以外の色素性病変への応用も次第に行われつつある。いずれの報告においても，Ｑスイッチレーザー治療と同等の改善効果が得られており[1-8]，過去の治療で効果の乏しかった症例にも有効であったとの報告がある[1]。いずれも一過性の紅斑と色素沈着を認めるが，持続期間はＱスイッチレーザーと比較して短い傾向にあった[7,8]。現在，太田母斑に対して一部は保険適用であり，医療承認がとれている機器が複数販売されている。

今後，詳細な比較研究による検証，長期経過の観察が必要である。

今後の課題　症例の集積，前向きの比較調査が必要である。保険収載の問題がある。

■参考文献

1）Chesnut C, Diehl J, Lask G. Treatment of nevus of Ota with a picosecond 755-nm alexandrite laser. Dermatol Surg. 41：508-10, 2015
2）Levin MK, Ng E, Bae YS, et al. Treatment of pigmentary disorders in patients with skin of color with a novel 755-nm picosecond, Q-switched ruby, and Q-switched Nd：YAG nanosecond lasers：a retrospective photographic review. Lasers Surg Med. 48：181-7, 2016
3）Chan JC, Shek SY, Kono T, et al. A retrospective analysis on the management of pigmented lesions using a picosecond 755-nm alexandrite laser in Asians. Lasers Surg Med. 48：23-9, 2016
4）Ohshiro T, Ohshiro T, Sasaki K, et al. Picosecond

pulse duration laser treatment for dermal melanocytosis in Asians：a retrospective review. Laser Ther. 25：99-104, 2016
5) 大城貴史，大城俊夫，佐々木克己．【形成外科領域におけるピコ秒レーザーの動向】ピコ秒レーザーによる刺青および良性色素性病変に対する治療．日レーザー医会誌．37：427-33, 2017
6) 葛西健一郎．【形成外科領域におけるピコ秒レーザーの動向】ピコ秒レーザーによる刺青と皮膚良性色素性病変の治療．日レーザー医会誌．37：440-6, 2017
7) Peng L, Yang Y, Ge YP, et al. Picosecond alexandrite laser for Naevus of Ota treatment in Chinese. J Eur Acad Dermatol Venereol. 32：e276-7, 2018
8) Sakio R, Ohshiro T, Sasaki K, et al. Usefulness of picosecond pulse alexandrite laser treatment for nevus of Ota. Laser Ther. 27：251-5, 2018

CQ

20 太田母斑に対するレーザー治療は年少期の方が成人期より有効か？

■ 推奨

太田母斑に対するレーザー治療は，成人に対して行われた場合よりも年少期に行われた方が有効性が高く，副作用が少ない。

■ 推奨の強さと根拠　1C（強い推奨，弱い根拠）

根拠・解説　太田母斑に対するレーザー治療は，成人に対して行われた場合よりも年少期に行われた方が成績の良いことが，複数の文献[1-4]で示されている。Kono ら[1]は Q スイッチルビーレーザーによる太田母斑治療において 10 歳までの小児と 18 歳以上の成人とを比較し，小児においては平均治療回数が有意に少なく，副作用率が有意に低いことを示している。他の報告でも治療開始年齢が低いほど治療回数が少なくて済むとされる[2-4]。その理由は正確には明らかではないが，小児の方が皮膚が薄いこと，小児の方が色白であること，太田母斑の小児例の方が通常は色が薄いこと，などが関係していると思われる。

また母斑の再発について，Zong ら[4]は治療開始年齢との関連はなく，発症年齢が低いほど再発が多いと報告している。

今後の課題　症例の集積による，より強いエビデンスの確立が望まれる。長期経過についての知見が少ない。

■ 参考文献

1) Kono T, Chan HH, Erçöçen AR, et al. Use of Q-switched ruby laser in the treatment of nevus of Ota in different age groups. Lasers Surg Med. 32：391-5, 2003
2) 森島容子，青山久．最近のレーザー治療；乳児の早期治療．現代医．47：353-8, 1999
3) Seo HM, Choi CW, Kim WS. Beneficial effects of early treatment of nevus of Ota with low-fluence 1,064-nm Q-switched Nd：YAG laser. Dermatol Surg. 41：142-8, 2015
4) Zong W, Lin T. A retrospective study on laser treatment of nevus of Ota in Chinese children--a seven-year follow-up. J Cosmet Laser Ther. 16：156-60, 2014

CQ

21 太田母斑に対するレーザー治療の適切な治療間隔は？

■ 推奨

太田母斑に対するレーザー治療の適切な治療間隔についての明確なエビデンスは存在しない。ただし，数カ月以上の長めの治療間隔を推奨する。

■ 推奨の強さと根拠　2C（弱い推奨，弱い根拠）

根拠・解説　レーザー照射によって破壊された真皮のメラノサイト・メラノファージは時間をかけて排泄される。また，レーザー照射に関連した皮膚の一時的損傷の修復には一定の時間がかかる。臨床的にはレーザー治療後の色素沈着や色素脱失が正常に戻り，母斑の色調が薄くなるのには数カ月かかることは事実として観察される。本邦の健康保険の規定では，3 カ月以内に繰り返し照射をすると一連の治療として点数を算定できないことになっている。至適な治療間隔について調査した研究報告は少ないが，Lu らは治療間隔が 12～19 週の群よりも 20 週以上の群で有意に有効率が高いことを報告している[1)]。また最終治療後 6 カ月～1 年のうちに改善を認めた症例の存在を記載する報告もある[2)]。これらから，少なくとも数カ月以上の長めの治療間隔をおいた方が治療効果が高いことが示唆される。今後の精密な検討を待ちたい。

今後の課題　最適な治療間隔を精密に検討した研究が待たれる。

■ 参考文献

1) Lu Z, Fang L, Jiao S, et al. Treatment of 522 patients with Nevus of Ota with Q-switched Alexandrite laser. Chin Med J (Engl). 116：226-30, 2003

2) Watanabe S, Takahashi H. Treatment of nevus of Ota with the Q-switched ruby laser. N Engl J Med. 331：1745-50, 1994

CQ

22 太田母斑に対する削皮術や切除・植皮などの手術治療や凍結療法は有益か？

■ 推奨

Q スイッチレーザー治療が普及した現在，太田母斑に対し削皮術や切除・植皮などの手術治療や凍結療法は行わない方がよい。

■ 推奨の強さと根拠　1C（強い推奨，弱い根拠）

根拠・解説　レーザー治療が登場する以前，太田母斑に対する治療の主流は削皮や切除・植皮などの手術治療，凍結療法であった。植皮術については否定的な意見がほとんどである[1, 2)]が，その理由は植皮部の color match と texture match が悪いこと，植皮辺縁部からの再発がみられること，手術

侵襲により植皮片周囲とドナーサイトに瘢痕が形成されることなどである。眼瞼部に対しては特殊な場合に限り適応があると述べるものもあるが[2]，それはレーザー治療が行われる以前の考えであり，レーザー治療が進歩した現在，太田母斑に対しては切除・植皮術を行うことは避けるべきだと思われる。

削皮術は，Qスイッチレーザー治療の登場以前は，凍結治療と並び比較的有効な治療法の1つとされていた[3-6]。深部まで治療を行えば色調は薄くなるものの，削皮による瘢痕形成が問題となる。上皮化に2週間以上かかるような真皮深層までの削皮は瘢痕残存のリスクが高く，1〜2週間で上皮化が得られる真皮浅層（乳頭層）までにとどめるべきとされ，術者の技量により結果が大きく左右される。一方，瘢痕を残さない程度の削皮術では，真皮深層部分の病変が残るため，その改善策として削皮術と凍結療法の1つである雪状炭酸療法との組み合わせ治療が報告されており，それぞれの単独療法よりも結果に優れるとされる[3-5]。併用療法をはじめに報告した加島によれば，色調・メラノサイトの分布・部位により成績が異なり，特に眼瞼部においては合併症が多くみられる[3]。凍結療法のメカニズムは，低温によるdermal melanocyteの直接変性壊死によりメラノソームが細胞外に放出拡散され病巣部外へ運び去られる結果，メラニン色素の絶対量が減ることによると考えられている[5,7]。その圧抵時間が長いほどより深層の真皮メラノサイトに作用を及ぼすことが可能となる一方，激しい痛み，皮膚壊死や瘢痕形成のリスクが高くなる[5]。また削皮に培養表皮移植を組み合わせる方法では，真皮深層まで削皮を行っても短期間での創傷治癒が得られ瘢痕も少ないとされる[6]。その後，雪状炭酸圧抵法よりも低温の液体窒素療法に治療の主流は推移し，痛みや瘢痕形成などの合併症も少ないとされるが，よい結果を得るためには回数を要し，また治療時間や術後ケアに注意が必要である[7,8]。

レーザー治療により簡便かつ低侵襲に治療が可能となった現在，太田母斑に対しあえて削皮や切除・植皮などの手術治療や凍結療法を行う利点は少なく，合併症のリスクが高いことを考えると推奨されない。

今後の課題　過去に施行された植皮術に対する，修正術や母斑追加治療を行う必要がある場合の適切な治療をどのように選択するのかが課題である。

■参考文献

1) 宮坂宗男，谷野隆三郎．【形成外科の治療指針update】皮膚疾患 太田母斑．形成外科．46（増刊）：S28-9, 2003
2) 心石隆敏，岡山直靖，大西勝，他．植皮術による太田母斑その他の治療．形成外科．37：403-13, 1994
3) 加島英雄，肥田野恒．太田母斑に対する皮膚剥削，雪状炭酸併用療法．皮膚臨床．7：273-80, 1965
4) 野田好矩，小林一夫，藤井徹．太田母斑に対する新しい治療法 削皮術，雪状炭酸療法の同時併用療法について．形成外科．33：23-32, 1990
5) Hata Y, Matsuka K, Ito O, et al. Treatment of nevus Ota：combined skin abrasion and carbon dioxide snow method. Plast Reconstr Surg. 97：544-54, 1996
6) Kumagai N, Fukushi S, Matsuzaki K, et al. Treatment of nevus of Ota with autologous-cultured epithelium grafting combined with dermabrasion. Ann Plast Surg. 34：180-6, 1995
7) Hosaka Y, Onizuka T, Ichinose M, et al. Treatment of nevus Ota by liquid nitrogen cryotherapy. Plast Reconstr Surg 95：703-11, 1995
8) 菅原光雄，佐藤貴美子，成田和子．太田母斑の治療 液体窒素療法について．医事新報．3380：37-40, 1989

4章 蒙古斑・異所性蒙古斑

はじめに

蒙古斑・異所性蒙古斑に関連する文献は一定数存在しているが，初版の本ガイドライン作成時から今日までに報告された新たな文献は非常に少ない。その原因としては，蒙古斑・異所性蒙古斑は整容面以外の症状を認めず，自然消退が期待できる疾患であるという特徴を有するからであると考えられる。現在ではQスイッチレーザー治療のみが先行しているため，蒙古斑・異所性蒙古斑の診断や治療方針などについて十分な検討が行われていない。そのため今回の改訂においては，以下の4点の項目を中心に文献検索とガイドラインの作成を行った。

①**新たな診断方法について**：臨床上ほとんど視診で行われているが，青色母斑などとの鑑別が困難である場合もあるため，その他の検査法についての検討を行った。

②**自然消退するものと残存するものについて**：小児の時点では，将来自然消退するものと残存するものの判別が困難なことがある。

また，Qスイッチレーザー治療でも合併症が生じる症例もあるため，治療の必要性といった治療適応に関連する事項と考えられた。

③**Qスイッチレーザーの合併症について**：臨床上Qスイッチレーザー治療で一定の効果を得られている一方で，近年では色素脱失や色素沈着などの合併症が問題となっているため検討を行った。

④**新たな治療法について**：近年では，ピコ秒レーザーの出現などにより新たな治療法の可能性があると推測された。

文献検索については，ほとんどの文献がエビデンスの強さがC～D(旧エビデンスレベル：Ⅳa～Ⅵ)のものであるが，臨床や各CQに沿った有用な文献を採用しガイドライン作成を行った。まだ，診断や治療に関しての詳細な課題はあるものの，本ガイドラインが蒙古斑・異所性蒙古斑の臨床診療の一助になれば幸いである。

1 診断

CQ 23 ダーモスコピーや病理組織検査は，蒙古斑・異所性蒙古斑の診断・鑑別に有用か？

■ **推奨**

臨床所見にてほぼ診断は可能である。病理組織検査については，鑑別に有用であるが困難な場合もある。ダーモスコピーについては，一定の見解が得られていないため診断・鑑別に有用とはいえない。

■ **推奨の強さと根拠**　2C（弱い推奨，弱い根拠）

根拠・解説　蒙古斑は，尾骨・仙骨部を中心とする躯幹背側面の扁平な単一青色調の色素斑であり，ほとんどの日本人乳幼児に認められる。尾骨・仙骨部に生ずるものを主斑と臀部・腰部のものを副斑に分類され，両者は色調の消長が同一傾向を示すものが多いため一括して通常型蒙古斑といわれている。一方，異所性蒙古斑は四肢・頭部・躯幹腹側などに生じ，頻度が少なく消退が遅れる傾向にある[1,2]。

組織学的には，メラニン顆粒を細胞質内に充満した紡錘形ないしリボン状のメラノサイトが真皮中層から下層に散在し，結合織の構築を乱すことはない。一般的に，表皮基底層のメラニン顆粒の増加はみられない[1-3]。

主な鑑別疾患

1）褐青色母斑（三叉神経第1，2領域：太田母斑，肩峰三角筋部：伊藤母斑）

異所性褐青色母斑（前述以外の部位に発生した褐青色母斑）

基本的には，米粒大までの小斑点状のパターンを示す褐青色斑で，数cm～10cm以上の大きさがありほとんど消退傾向がない。太田母斑では，眼球色素沈着の有無も鑑別点となり，発症時期が生下時と思春期の2相性を示すことも特徴的である[1-6]。

組織学的には，真皮のみならず表皮基底層にもメラニン顆粒が増加していることが蒙古斑との相違点である。しかし，持続性蒙古斑と異所性褐青色母斑は組織学的所見が類似し，鑑別が困難な場合があるとの意見がある[3,5,6]。

2）青色母斑

1cm程度の半球状に隆起している青色結節，もしくは皮膚面と同高でも触診で皮内に硬くしこりを触れる青色斑で消退傾向を示さない[1]。組織学的には，真皮メラノサイトが真皮の構築を乱して腫瘍性に増殖していることが蒙古斑との鑑別点となる[2,3]。

したがって，蒙古斑・異所性蒙古斑については臨床所見にてほぼ診断は可能である。上記疾患を鑑別する上では病理組織検査は有用であるが，ダーモスコピーについては一定の見解が得られておらず診断・鑑別に有用とはいえない。

今後の課題　初版のガイドライン作成時もダーモスコピーなどの非侵襲的検査による鑑別方法が課題となっていたが，有用な文献が認められず今後の課題であると考えられる。

■参考文献

1）井上勝平，菊池一郎，出盛允啓．蒙古斑の考え方．小児科 MOOK. 19：147-57, 1981
2）井上勝平，桑原宏始，佐藤隆久，他．母斑細胞母斑真皮メラノサイト系母斑 蒙古斑，太田母斑，青色母斑などの臨床．皮膚臨床．16：747-68, 1974
3）井上勝平．太田母斑の研究．日皮会誌．77：291-325, 1967
4）Mishima Y, Mevorah B. Nevus Ota and nevus Ito in American negroes. J Invest Dermatol. 36：133-54, 1961
5）肥田野信．メラノサイト系腫瘍．母斑・母斑症．山村雄一編．現代皮膚科学体系 第11巻，中山書店，1982
6）Vélez A, Fuente C, Belinchón I, et al. Congenital segmental dermal melanocytosis in an adult. Arch Dermatol. 128：521-5, 1992

CQ

24 蒙古斑が自然消退する時期はいつか？

■ 推奨

多くの場合，10 ～ 11 歳までに自然消退する。

■ 推奨の強さと根拠　2C（弱い推奨，弱い根拠）

根拠・解説　蒙古斑は胎生 7 カ月より出現し[1,2]，4 歳頃より躯幹背側面の淡色部から消退し始める[1]。5～6 歳時では蒙古斑を認める小児の約 50％[1]，8 歳時では約 80％[3]，10～11 歳時では 96～97％に消退を認める[1,4]。11 歳頃まで残存している場合は，成人になっても消退しないと考えられる[4]。

また，都市部よりも農村部に生活する小児の方が早く消退する傾向であるため，生活様式が消退に影響するのではないかとの指摘もある[5]。

今後の課題　本 CQ に沿った参考文献は半世紀ほど前のものが中心であり，近年の報告を渉猟し得なかった。現在では一般的に乳幼児期よりレーザー治療が行われているため，今後自然消退についての評価がより困難になると考えられる。

■ 参考文献

1）井上勝平，菊池一郎，出盛允啓．蒙古斑の考え方．小児科 MOOK. 19：147-57, 1981
2）吉村松雄．南九州人に於ける蒙古斑．鹿児島醫學雜誌．30：150-4, 1957
3）砂川恵徹．沖縄本島住民に於ける蒙古斑．鹿児島醫學雜誌．33：1585-8, 1960
4）肥田野信．青年にみられる殊存性．蒙古斑と青色母斑．医のあゆみ．84：490-1, 1973
5）Kikuchi I. Mongolian spots remaining in schoolchildren a statistical survey in Central Okinawa. J Dermatol. 7（3）：213-6, 1980

CQ

25 持続性蒙古斑であることを予測することは可能か？

■ 推奨

径 3cm 以内の小型で色調が濃いものは退色しにくい傾向であるため，一部の蒙古斑では予測可能である。

■ 推奨の強さと根拠　2C（弱い推奨，弱い根拠）

根拠・解説　持続性蒙古斑（または残存性蒙古斑）は，蒙古斑が思春期を過ぎても残存しており成人になっても消退しないものを示し，蒙古斑全体の 3～4％を占めると報告されている[1,2]。

その大きさについては，径 3cm 以内のもので持続性になりやすいとされているが，径 1～1.5cm 以内のもので多いとする報告[1,3]や径 2cm 以内のもので多いとする報告[2]など明確な基準はない。

しかしこれらの報告から，小型で色調が濃い蒙古斑ほど持続性蒙古斑となりやすい[4]と予測できると考えられる。

なお，異所性蒙古斑は消退が遅れる傾向があるとする意見[4]がある一方で，残存するのは異所性蒙古斑が多いとは必ずしもいえないとする意見[3]もあり，統一した見解が得られていない。

今後の課題　持続性蒙古斑の真皮メラノサイトは，厚い基底膜様構造を有するものが多いとの報告[2]がある。しかし，残存するかを予測するために病理組織検査を行うことは臨床的に現実的でないと考えられ，非侵襲的かつ客観的な評価方法が待たれる。

■参考文献

1）肥田野信．青年にみられる殊存性．蒙古斑と青色母斑．医のあゆみ．84：490-1, 1973
2）井上勝平，菊池一郎，出盛允啓．蒙古斑の考え方．小児科 MOOK. 19：147-57, 1981
3）肥田野信．メラノサイト系腫瘍．母斑・母斑症．山村雄一編．現代皮膚科学体系 第 11 巻，186-91，中山書店，1982
4）井上勝平，桑原宏始，佐藤隆久，他．母斑細胞母斑真皮メラノサイト系母斑 蒙古斑，太田母斑，青色母斑などの臨床．皮膚臨床．16：747-68, 1974

2 治療

CQ 26　異所性蒙古斑・持続性蒙古斑に対して，レーザー治療は有効か？

■推奨
Q スイッチレーザー治療が有効である。
■推奨の強さと根拠　2C（弱い推奨，弱い根拠）

根拠・解説　真皮メラノサイトーシスである異所性蒙古斑・持続性蒙古斑の治療において，主に用いられているレーザーは Q スイッチルビーレーザー（保険適用），Q スイッチアレキサンドライトレーザー（保険適用），Q スイッチ Nd：YAG レーザー（2020 年 3 月から保険適用）といった Q スイッチレーザーである。Q スイッチレーザーは照射時間がナノ秒であり，照射時間がマイクロ秒やミリ秒といったノーマルパルスレーザーやロングパルスレーザーと比較すると，周囲組織へ熱損傷を与えずに真皮メラノサイトを選択的破壊することが可能である。波長の違いによって，メラニンの吸収率や深達度が多少異なるものの，良好な治療効果が得られている[1-6]。そのため，これらの Q スイッチレーザーが異所性蒙古斑・持続性蒙古斑治療の第一選択となる。

Q スイッチレーザーの治療効果においては，早期に行うほど治療効果が高い傾向にあり（詳細は次項 CQ），露出部の方が非露出部と比較して高いと報告されている[2, 4]。Q スイッチレーザー治療後の合併症である色素沈着や色素脱失については，一定の割合で発症するリスクはあるものの，治療間隔を長く（3 カ月以上）することによって少ない治療回数で色調が改善する上，合併症のリスクが低

下することができると考えられる[5-7]。

今後の課題 異所性蒙古斑・持続性蒙古斑に対するQスイッチレーザー治療は有効であるものの，波長や照射出力の違いによる治療効果および合併症発症のリスクについての詳細は不明である。また，ピコ秒レーザーによる治療についてもまだ詳細な報告がない。

■参考文献

1) 鈴木晴恵．Qスイッチ Nd：YAG レーザーによる真皮メラノサイトーシスの治療．日形会誌．15：407-18，1995
2) Shirakawa M, Ozawa T, Ohasi N, et al. Comparison of regional efficacy and complications in the treatment of aberrant Mongolian spots with the Q-switched ruby laser. J Cosmet Laser Ther. 12：138-42, 2010
3) Kagami S, Asahina A, Watanabe R, et al. Laser treatment of 26 Japanese patients with Mongolian spots. Dermatol Surg. 34：1689-94, 2008
4) 今川孝太郎，河野太郎，宮坂宗男．異所性蒙古斑のレーザー治療．PEPARS. 111：35-9, 2016
5) Kagami S, Asahina A, Uwajima Y, et al. Treatment of persistent Mongolian spots with Q-switched alexandrite laser. Lasers Med Sci. 27：1229-32, 2012
6) Hisano A, Kasai K, Fukuzumi Y. An analysis of 114 patients with dermal melanocytosis on the trunk and extremities. Scand J Plast Reconstr Hand Surg. 33：231-6, 1999
7) 江藤ひとみ，小林よう，中山玲玲，他．異所性蒙古斑のレーザー治療回数に影響する因子の検討．日レーザー医会誌．37：30-5, 2016
8) 平野由美，井砂司．乳幼児の真皮メラノサイトーシスに対するレーザー治療における合併症の検討．日レーザー医会誌．37：19-23, 2016

CQ 27 異所性蒙古斑に対するレーザー治療（Qスイッチレーザー）は乳幼児期の方が成人期よりも有効か？

■推奨

年齢が低いほど治療効果は高く，治療回数が少ない傾向にある。また，露出部では非露出部よりも治療効果が高く合併症も少ないため，整容的見地から考慮すると成人期よりも乳幼児期の方が有効である。

■推奨の強さと根拠 2C（弱い推奨，弱い根拠）

根拠・解説 異所性蒙古斑は，蒙古斑に比べ残存しやすいが自然消退の可能性もあるため，レーザー治療（Qスイッチレーザー）後の色素脱失や色素沈着といった合併症を考慮すると乳幼児期における治療適応の是非については意見が分かれている[1,2]。

レーザー治療の効果については，統計的に治療開始年齢が低いほど有効率が高く，総治療回数が少ないとの報告[3-6]がある。さらに，露出部の方が非露出部と比較すると治療効果が高い上，治療後の合併症も少ないとされている[7]。

色調が濃いものや広範囲のもの，また境界明瞭で分節的なものなどは，成人になっても残存している可能性が高い傾向にある。そのため，早期の整容的改善が望ましいものについては，成人期よりも乳幼児期でのレーザー治療の方が有効であると考えられる。

今後の課題　異所性蒙古斑に対する早期のQスイッチレーザー治療は有効である一方で，各Qスイッチレーザーの比較や治療方法（照射条件や照射間隔など）について共通の見解が得られていないため，そのようなことも踏まえた統計的な検討が必要であると考えられる。

■参考文献

1) Kagami S, Asahina A, Watanabe R, et al. Treatment of 153 Japanese patients with Q-switched alexandrite laser. Lasers Med Sci. 22：159-63, 2007
2) 占部和敬．体表の異常 母斑のレーザー治療．日小児皮会誌．26：115-9, 2007
3) 森島容子，青山久．最近のレーザー治療；乳児の早期治療．現代医．47：353-8, 1999
4) Kagami S, Asahina A, Watanabe R, et al. Laser treatment of 26 Japanese patients with Mongolian spots. Dermatol Surg. 34：1689-94, 2008
5) 江藤ひとみ，小林よう，中山玲玲，他．異所性蒙古斑のレーザー治療回数に影響する因子の検討．日レーザー医会誌．37：30-5, 2016
6) 堀和彦，中川秀己．当科における小児のレーザー治療の現状．日小児皮会誌．28：5-8, 2009
7) Shirakawa M, Ozawa T, Ohasi N, et al. Comparison of regional efficacy and complications in the treatment of aberrant Mongolian spots with the Q-switched ruby laser. J Cosmet Laser Ther. 12：138-42, 2010

CQ 28　異所性蒙古斑・持続性蒙古斑に対して，Qスイッチレーザー治療以外の治療法は有効か？

■推奨

以前より行われてきた皮膚剥削術や冷凍療法などの治療は，Qスイッチレーザー治療よりも治療効果が低く合併症を来す可能性が高いため，有効ではなく，行われないことが推奨される。

■推奨の強さと根拠　2C（弱い推奨，弱い根拠）

根拠・解説　異所性蒙古斑・持続性蒙古斑を含む真皮メラノサイトーシスに対する雪状炭酸圧抵療法は，真皮浅層から中層のメラノサイトを有意に消失変性させることで色調を改善させる治療であり[1,2]，特に幼少期において効果的であると報告されている[3,4]。一方で，雪状炭酸圧抵療法や削皮術，液体窒素冷凍療法およびそれらの組み合わせでも一定の効果を認めるが，治療回数や術中・術後の疼痛および瘢痕形成や手技の熟練の必要性などの問題があると報告されている[1,3-5]。また，蒙古斑と同じ真皮メラノサイトーシスである太田母斑に対して，長期・多数回の雪上炭酸圧抵療法を行われ基底細胞癌を発症した報告[6]もある。さらに，切除および植皮術といった外科的手術においては，整容面での問題が大きい[7,8]。

しかし，それらの問題に対してはQスイッチレーザー治療の開発によってほぼ解決されており，Qスイッチレーザー治療以外の治療法は近年報告されていないため有効ではなく推奨されない。

なお，ロングパルスレーザーでの治療については有効性が乏しく，合併症の症例報告[9]もあるため，治療を推奨しない。

今後の課題　Qスイッチレーザーに抵抗性のある持続性蒙古斑も存在するため，その他の治療法な

ど検討する必要がある。しかし，まだそれに対する有効な治療法について示されている報告はないため，今後そのような症例に対する治療法の検討を行う必要があると考えられる。

■参考文献

1）加島英雄．乳幼児の太田母斑と異所性蒙古斑の治療．形成外科．12：369-78, 1969
2）保阪善昭，鬼塚卓弥．液体窒素冷凍療法による母斑の治療．手術．45：916-22, 1991
3）秦維郎．外科系医師に有用な外来小手術の実際とコツ 太田母斑（a）皮膚剥削・雪状炭酸併用療法．形成外科．37（増刊）：31-4, 1994
4）安成烈．雪状炭酸圧抵療法後の太田母斑の組織学的変化．日形会誌．7：505-14, 1987
5）加島英雄．痣の治療．形成外科．7：265-75, 1964
6）山路和彦，吉江治彦．雪状炭酸圧抵療法を受けた太田母斑上に生じた基底細胞上皮腫．臨皮．35：249-52, 1981
7）心石隆敏，岡山直靖，大西勝，他．植皮術による太田母斑その他の治療．形成外科．37：403-13, 1994
8）Hori Y, Takayama O. Circumscribed dermal melanoses. Classification and histologic features. Dermatol Clin. 6：315-26, 1988
9）葛西健一郎．ロングパルスアレキサンドライトレーザー照射を受けて高度の肥厚性瘢痕を生じた乳児異所性蒙古斑の1例．形成外科．60：1376-8, 2017

5章 外傷性色素沈着

はじめに

外傷性色素沈着症の診断においては，色素の種類と，その深度が問題となるが，医療承認がとれた装飾性刺青色素はなく，色素の種類は多岐にわたる。色素は混合されて使用されていることも多く，色を見て含有成分を特定することは困難である。また，深度においても，これを特定する方法は一般的でない。

外傷性刺青は，Q スイッチレーザーが保険適用になっているように，レーザー治療が第一選択的治療となっている。一方，装飾性刺青は，Q スイッチレーザーが有効ではあるが，一部の色素ではその金属成分と反応し，黒色化する可能性がある。近年，ピコ秒レーザーが開発され，治療効果が向上し，従来よりも治療回数，治療期間が減少した。治療回数や費用の問題から手術療法も重要な選択肢の１つである。近年，表皮培養技術などの方法も加わったが，設備や費用の面から，従来の手術治療と比べて一般化しているとはいえない。装飾性刺青は，レーザーや手術の適応であるが，個々の症例ごとに，治療効果と合併症，治療期間，治療費等を患者とともに検討する必要がある。

初版のガイドラインを踏襲したうえで，刺青の新しい治療であるピコ秒レーザー治療を CQ に加え，手術治療においては，方法論として確立された術式の応用としてまとめられた論文を採用し，参考にする医師が迷うことなく常識的な術式を選択でき，患者に大きな不利益が生じないことを目指して作成した。

1 診断

1）検査

CQ

29 異物・刺青の深度を知る有効な方法はあるか？

■ 推奨

生検以外で異物・刺青の深度を知る一般的な方法はない

■ 推奨の強さと根拠　2C（弱い推奨，弱い根拠）

根拠・解説　Confocal laser scanning microscopy[1] や，modulated imaging[2] による in vivo での真皮内における色素イメージングなどの方法はあるが，保険適用外で一般的でない。また，刺青色素自体の組成情報や吸収スペクトラム解析についての報告[3, 4]，刺青色素の皮膚での局在や組織の経年的変化の報告[5, 6]，X 線微小分析による色素含有金属の同定に関する報告[6–9] がある。治療に際しては，高周波超音波検査で，皮膚内の刺青に対する生体反応を観察することにより間接的に刺青の深度を予

測する生検方法の報告[10]や，色素注入の目的がアートメイクか刺青かによって注入する際の使用機器の出力が異なるため，深さを推定できるとの報告[11]もあるが，いずれも確実であるとは言い難く，生検以外で異物の深度を知り得る有効な方法はない。

今後の課題 異物・刺青の深度を知る簡便で安価な方法の研究が望まれる。

■参考文献

1) O'goshi K, Suihko C, Serup J. In vivo imaging of intradermal tattoos by confocal scanning laser microscopy. Skin Res Technol. 12：94-8, 2006
2) Ayers FR, Cuccia DJ, Kelly KM, et al. Wide-field spatial mapping of in vivo tattoo skin optical properties using modulated imaging. Lasers Surg Med. 41：442-53, 2009
3) Timko AL, Miller CH, Johnson FB, et al. In vitro quantitative chemical analysis of tattoo pigment. Arch Dermatol. 137：143-7, 2001
4) Beute TC, Miller CH, Timko AL, et al. In vitro spectral analysis of tattoo pigment. Dermatol Surg. 34：508-16, 2008
5) Lea PJ, Pawlowski A. Human tattoo. Electron microscopic assessment of epidermis, epidermal-dermal junction, and dermis. Int J Dermatol. 26：453-8, 1987
6) Schreiver I, Hesse B, Seim C, et al. Synchrotron-based ν-XRF mapping and μ-FTIR microscopy enable to look into the fate and effects of tattoo pigments in human skin. Sci Rep. 7：11395, 2017
7) 鈴木啓之．皮膚組織内の微量金属の同定 X 線微小分析法の応用．皮病診療．26：85-8, 2004
8) 川口とし子，小山剛司．異物沈着 塗装材料による症例．皮病診療．29：35-8, 2007
9) 高須博，齊藤典充，勝岡憲生，他．【意外な原因による皮膚病】臨床例 外傷性刺青．皮膚病診．29：413-6, 2007
10) Carlsen KH, Tolstrup J, Serup J. High-freqency ultrasound imaging of tattoo reactions with histopathology as a comparative method. Introduction of preoperative ultrasound diagnostics as a guide to therapeutic intervention. Skin Res Technol. 20：257-64, 2014
11) 冨田祥一，寺尾保信，森克哉，他．乳輪乳頭部へのアートメイクの MRI 検査における安全性（第一報）retrospective な検討．形成外科．58：549-54, 2015

CQ

30 刺青の色によるレーザーの選択基準はあるか？

■推奨

刺青の色によるレーザーの選択基準はある。

■推奨の強さと根拠 2C（弱い推奨，弱い根拠）

根拠・解説 刺青色素の種類は多岐にわたって用いられており，また，その構成成分は同系色でも大きく異なる。また，刺青師はそれらを混合して使うことがあるため[1]，一概に色による効果的なレーザーの断定はできない。しかし，およその目安としては，黒及び青黒色に Q スイッチ Nd：YAG（1,064 nm）レーザー，Q スイッチルビーレーザー，Q スイッチアレキサンドライトレーザーのいずれのレーザーも有効であるが，赤，黄に対しては効果が低い。赤，オレンジ，黄には Q スイッチ Nd：YAG（532 nm）が有効である[1-14]。装飾性刺青のレーザー治療は，すべての機器が保険適用外である。

また，白，ピンク，赤，茶などでは，レーザー治療により暗色変化が起きることがある。これは，白にはチタンが，赤の色素には鉄が含まれることが多く，これらの金属が照射により変化するためである。そのため，これらの治療前には試験照射を行うことが望ましい[3,4,9,15-18]。

なお，ルビーレーザーでは，そのメラニン親和性のため，レーザー治療後の色素脱失が遷延することがあるので注意が必要である[6,8,9]。

従来のナノ秒発振レーザーであるQスイッチレーザーとは異なり，ピコ秒レーザーはその光音響効果によって色調によらず色素が破砕されることが期待された。しかし，現段階ではピコ秒レーザーの方がより有効であるものの，Qスイッチでの選択の目安に準じて，色調によって使用するレーザーの波長を使い分ける必要がある[19,20]。

今後の課題　最近開発されたピコ秒レーザーはQスイッチレーザーと反応が異なるため，ピコ秒レーザーの前向き研究の集積が望まれる。

■参考文献

1) Prinz BM, Vavricka SR, Graf P, et al. Efficacy of laser treatment of tattoos using lasers emitting wavelengths of 532 nm, 755 nm and 1064 nm. Br J Dermatol. 150：245-51, 2004
2) Scheibner A, Kenny G, White W, et al. A superior method of tattoo removal using the Q-switched ruby laser. J Dermatol Surg Oncol. 16：1091-8, 1990
3) Timko AL, Miller CH, Johnson FB, et al. In vitro quantitative chemical analysis of tattoo pigment. Arch Dermatol. 137：143-7, 2001
4) Zelickson BD, Mehregan DA, Zarrin AA, et al. Clinical, histologic, and ultrastructural evaluation of tattoos treated with three laser systems. Lasers Surg Med. 15：364-72, 1994
5) Fitzpatrick RE, Goldman MP. Tattoo removal using the alexandrite laser. Arch Dermatol. 130：1508-14. 1994
6) Levine VJ, Geronemus RG. Tattoo removal with the Q-switched ruby laser and the Q-switched Nd：YAG laser：a comperative study. Cutis. 55：291-6, 1995
7) Haedersal M, Bech-Thomsen N, Wulf HC. Skin reflectance-guided laser selections for treatment of decorative tattoos. Arch Dermatol. 132：403-7, 1996
8) Leuenberger ML, Mulas MW, Goldman MP, et al. Comparison of the Q-switched alexandrite, ND：YAG, and ruby lasers in treating blue-black tattoos. Dermatol Surg. 25：10-4, 1999
9) Kilmer SL. Laser eradication of pigmented lesions and tattoos. Dermatol Clin. 20：37-53, 2002
10) 林洋司.【メスを使わない美容治療 実践マニュアル】治療のコツ レーザー. Derma. 144：97-104, 2008
11) Choudhary S, Elsaie ML, Leiva A, et al. Lasers for tattoo removal：a review. Lasers Med Sci. 25：619-27, 2010
12) 鈴木晴恵. 深在性色素性病変に対するレーザー治療. 日レーザー医会誌. 31：30-5, 2010
13) Carlsen KH, Esmann J, Serup J. Tattoo removal by Q-switched yttrium aluminium garnet laser：client satisfaction. J Eur Acad Dermatol Venereol. 31：904-9, 2017
14) Kirby W, Desai A, Desai T, et al. The Kirby-Desai scale：a proposed scale to assess tattoo-removal treatments. J Clin Aesthet Dermatol. 2：32-7, 2009
15) Anderson RR, Geronemus R, Kilmer SL, et al. Cosmetic tatto ink darkening. A complication of Q-switched and pulsed-laser treatment. Arch Dermatol. 129：1010-4, 1993
16) Ross EV, Yashar S, Michaud N, et al. Tatto darkening and nonresponse after laser treatment：a possible role for titanium dioxide. Arch Dermatol. 137：33-7, 2001
17) Beute TC, Miller CH, Timko AL, et al. In vitro spectral analysis of tattoo pigment. Dermatol Surg. 34：508-16, 2008
18) 渡辺晋一. 皮膚科におけるレーザー治療の基本原理. 日レーザー医会誌. 27：315-26, 2007
19) Lorgeou A, Perrillat Y, Gral N, et al. Comparison of two picosecond lasers to a nanosecond laser for treating tattoos：as prospective randomized study on 49 patiens. J Eur Acad Dermatol Venereol. 32：265-70, 2018
20) Choi MS, Seo HS, Kim JG, et al. Effects of picosecond laser on the multi-colored tattoo removal using Hartley guinea pig：a preliminary study. PLoS One. 13：e0203370, 2018

2 治療

1）レーザー治療

CQ

31 黒色の刺青に対しQスイッチレーザー治療は有効か？

■ 推奨

黒色刺青の治療にはQスイッチルビー，Qスイッチアレキサンドライトレーザー，Qスイッチ Nd：YAG レーザー（1,064nm）が有効であり有効である。刺青色素の量が多いと治療回数は増加する。

■ 推奨の強さと根拠　2C（弱い推奨，弱い根拠）

根拠・解説　Qスイッチ Nd：YAG レーザー（532nm）以外のQスイッチルビーレーザー，Qスイッチアレキサンドライトレーザー，Qスイッチ Nd：YAG レーザー（1,064nm）は組織深達性が高く，黒色の刺青治療において有効性が高い。Qスイッチルビーレーザー，Qスイッチアレキサンドライトレーザー，Qスイッチ Nd：YAG レーザー（1,064nm）の比較では，どのレーザーでもある程度の治療効果が得られているが[1,2]，照射回数により刺青の退色効果や生じる副作用の頻度の差が異なると考えられる[3,4]。

刺青治療にあたっては刺青のタイプ（刺青師・素人・外傷性など）や肌の色などを考慮したうえで[5]のレーザー機器の選択および設定が必要である。

今後の課題　治療回数を減らす方法や，合併症を減らす方法の研究が望まれる。

■ 参考文献

1）Goyal S, Arndt KA, Stern RS, et al. Laser treatment of tatoos：a prospective, paired, comparison study of the Q-switched Nd：YAG（1064nm）, frequency-doubled Q-switched Nd：YAG（532nm）, and Q-switched ruby lasers. J Am Acad Dermatol. 36：122-5, 1997

2）Lin T, Jia G, Rong H, et al. Comparison of a single treatment with Q-switched ruby laser and Q-switched Nd：YAG laser in removing black-blue Chinese tattoos. J Cosmet Laser Ther. 11：236-9, 2009

3）Mankowska A, Kasprzak W, Adamski Z. Long-term evaluation of ink clearance in tattoos with different color intensity using the 1064-nm Q-switched Nd：YAG laser. J Cosmet Dermatol. 14：302-9, 2015

4）Bernstein EF, Civiok JM. A continuously variable beam-diameter, high-fluence, Q-switched Nd：YAG laser for tattoo removal：comparison of the maximum beam diameter to a standard 4-mm-diameter treatment beam. Lasers Surg Med. 45：621-7, 2013

5）Furguson JE, August PJ. Evaluation of the Nd/YAG laser for treatment of amateur and professional tattoos. Br J Dermatol. 135：586-91, 1996

CQ

32 多色の刺青に対し刺青に対しQスイッチレーザー治療は有効か？

■ 推奨

赤・オレンジ・紫の刺青の治療にはQスイッチNd：YAGレーザー（532nm）での照射が有効である。青・緑・紫の刺青ではQスイッチルビーレーザー，Qスイッチアレキサンドライトレーザー，QスイッチNd：YAGレーザー（1,064nm）が有効である，白色や黄色は治療抵抗性である。多色素の刺青にQスイッチレーザー治療は有効であるが，完治は難しく，色素異常を来しやすい。

■ 推奨の強さと根拠　2C（弱い推奨，弱い根拠）

根拠・解説　赤い色素に波長532nmの光線が高率に吸収されることより，赤い刺青の治療にはQスイッチ付きNd：YAGレーザー（532nm）での治療効果が期待できる[1)]。ダイレーザーは照射時間がマイクロ秒であるため，瘢痕を形成しやすい[2)]。Qスイッチレーザーが一般的となった現時点において，刺青治療にダイレーザーを使用すべきではない。青，緑や紫にはQスイッチレーザーである程度の退色効果を認めるが患者の皮膚色などによっても退色効果は異なる[3-5)]。脱毛用アレキサンドライトレーザーは照射時間がミリ秒単位であるため，刺青に照射すると瘢痕を形成しやすく，ダイレーザーと同様に刺青治療に使用してはならない。黄色の刺青は，レーザーに対する反応が乏しく，多色素の刺青に対してはQスイッチレーザーやダイレーザーでも，1種類のレーザー器機では完全な退色が期待できず，複数のレーザーを組み合わせての使用が必要と考えられる。

今後の課題　色調が薄くなった黒色や深い黒色を青色としている場合もあり，実際の色の判断が難しい。一見単色に見えても彫師が色を混ぜて使用する場合があるので，黒色化はほぼすべての色で出る可能性がある。黒色化の頻度と治療法の研究と解析が必要と考える。現在使用できる3種のQスイッチレーザーでは満足の行く結果が得られないこともあり，ピコ秒レーザーによる多色刺青の研究報告が待たれる。

■ 参考文献

1) Goyal S, Arndt KA, Stern RS, et al. Laser treatment of tatoos：a prospective, paired, comparison study of the Q-switched Nd：YAG（1064nm), frequency-doubled Q-switched Nd：YAG（532nm), and Q-switched ruby lasers. J Am Acad Dermatol. 36：122-5, 1997
2) Stafford TJ, Tan OT. 510-nm pulsed dye laser and alexandrite crystal laser for the treatment of pigment lesions and tattoos. Clin Dermatol. 13：69-73, 1995
3) Furguson JE, August PJ. Evaluation of the Nd/YAG laser for treatment of amateur and professional tattoos. Br J Dermatol. 135：586-91, 1996
4) Stafford TJ, Lizek R, Boll J, et al. Removal of colored tattoos with the Q-switched alexandrite laser. Plast Reconstr Surg. 95：313-20, 1995
5) Levine VJ, Geronemus RG. Tattoo removal with the Q-switched ruby laser and the Q-switched Nd：YAG laser：a comperative study. Cutis. 55：291-6, 1995

CQ

33 ピコ秒レーザーはQスイッチレーザーよりも刺青治療に有効か？

■ 推奨

刺青の治療にはピコ秒レーザーでの照射が有効である。黒色や青色刺青にはQスイッチレーザー（ナノ秒）よりも有効であるが，一部の多色刺青に対してはピコ秒レーザーであっても十分とはいえない。

■ 推奨の強さと根拠　1B（強い推奨，中程度の根拠）

根拠・解説　ピコ秒レーザーは，照射時間がQスイッチレーザー（ナノ秒）よりも短いレーザーである。メラノファージの熱緩和時間は，ナノ秒単位であるが，刺青の色素の熱緩和時間はピコ秒単位であるため，従来のQスイッチレーザーでは，破壊は不十分で，治療に抵抗する患者も多い。ピコ秒発振レーザーの生体作用は，パルス幅が短くなるほど機械的作用が主体となり，熱的作用が減弱するため，有効性が上がるだけでなく，瘢痕形成のリスクも減少する[1)]。しかし，現在市販されているピコ秒レーザーの多くは750ピコ秒であり，1ナノ秒に非常に近く，まだ刺青の理想的な治療機器ではない。そのため，さまざまな波長と繰り返しの治療が必要である[2)]。特に色素が多い場合は，はじめの数回は色調の変化がない場合もある。治療回数が2回のピコ秒レーザーとQスイッチレーザーの比較検討では有意差がなく[3)]，治療回数が3回以上であれば，有意差があると報告されている[4)]。

多色素の刺青は黒色刺青よりも治療抵抗性で，波長依存性があるため，ピコ秒レーザーでも必ずしも高い効果が得られるわけではない。現時点においては，多色素の刺青の治療には，複数の波長を有するピコ秒レーザーで繰り返しの治療が必要である。また，ピコ秒レーザー単独での完治は困難な症例もあり，他のレーザー（フラクショナル炭酸ガスレーザー等）との併用治療や，手術療法等の検討も必要である。

今後の課題　ピコ秒レーザー機器は開発途上であり，現行のピコ秒レーザーでは，機器により波長や照射時間に相違がある。色素の量が多い刺青では，治療回数が4回以上の比較検討の研究が望まれる。

■ 参考文献

1) Ross V, Naseef G, Lin G, et al. Comparison of responses of tattoos to picosecond and nanosecond Q-switched neodymium：YAG lasers. Arch Dermatol. 134：167-71, 1998
2) Reiter O, Atzmony L, Akerman L, et al. Picosecond lasers for tattoo removal：a systematic review. Lasers Med Sci. 31：1397-405, 2016
3) Pinto F, Große-Büning S, Karsai S, et al. Neodymium-doped yttrium aluminium garnet (Nd：YAG) 1064-nm picosecond laser vs. Nd：YAG 1064-nm nanosecond laser in tattoo removal：a randomized controlled single-blind clinical trial. Br J Dermatol. 176：457-64, 2017
4) Lorgeou A, Perrillat Y, Gral N, et al. Comparison of two picosecond lasers to a nanosecond laser for treating tattoos：as prospective randomized study on 49 patiens. J Eur Acad Dermatol Venereol. 32：265-70, 2018

2）手術

CQ

34　外傷性色素沈着症や刺青に対して手術方法の選択基準はあるか？

■ 推奨

手術方法の明確な選択基準はなく，刺青の面積，深度，治療者のもつ技術や設備，予想される治療期間，治療後の瘢痕・肥厚性瘢痕形成の可能性などを考慮し，患者に十分な説明をしたうえで，患者の希望に沿うものを選択する。

■ 推奨の強さと根拠　2C（弱い推奨，弱い根拠）

根拠・解説　近年，Q スイッチレーザーやピコ秒レーザーの普及により，刺青の除去には小さいものから広範囲なものまでレーザー治療が行われることが多くなり，手術の頻度は少なくなってきている[1, 2]。一方で，レーザー治療は多くの治療回数が必要であり，治療期間も長期になることが珍しくなく，多色素の刺青には根治が期待できないことがあるなどの欠点がある。手術治療はこれらレーザー治療の欠点を補う方法として有効な可能性があるが，装飾性刺青に対してはレーザー治療同様に保険適用外である。手術治療と Q スイッチレーザーなどのレーザー治療を，効果の面で比較し優劣をつけた報告は見当たらなかった。手術治療には単純切除縫合（縫縮），連続（分割）切除縫合，皮膚剥削，接線方向（分層）皮膚切除（剥離），組織拡張器，術中皮膚伸展，皮弁，自家分層皮膚移植，酵素処理表皮移植，培養表皮（自家，同種）などが挙げられる。これらは，主に刺青部分の部位や面積，もしくは深さによって使い分けられる。範囲が狭く縫い寄せられる程度の刺青に対しては，単純切除縫合や連続切除縫合を行う。広範囲の場合には皮膚剥削や，皮膚移植，皮弁，組織拡張器を用いた方法などを検討する[3-8]。深さを知るために事前に組織生検を行ってもよいが[4, 6]，一般的とは言い難い。また，職人による機械彫りは一定した浅い層に色素が集中しており，広範なものでも剥削，削皮等の治療が奏効することが多い[8]。手術治療の長所は，刺青を早く確実に除去できることであり[2, 9]，短期間での刺青除去を希望される場合には手術が最適となる場合もある。一方で手術治療の短所として，肥厚性瘢痕を生じるなどの問題が挙げられる。

今後の課題　手術療法の適応基準作成の基となる前向き研究が期待される。

■ 参考文献

1）春原真理，小澤俊幸，白川真紀子，他．大阪市立大学形成外科における外傷性刺青 123 例の統計．日形会誌．32：217-22, 2012
2）清水祐紀，他．【美容外科・抗加齢医療－基本から最先端まで－】行為別 刺青の除去．PEPARS 99：108-115, 2015
3）松賀一訓，秦維郎，矢野健二，他．刺青（装飾性）の治療経験．臨皮．46：1153-6, 1992
4）Apfelberg DB, Manchester GH. Decorative and traumatic tattoo biophysics and removal. Clin Plast Surg. 14：243-51, 1987
5）Wollina U, Köstler E. Tattoos：surgical removal. Clin Dermatol. 25：393-7, 2007
6）Harrison PV. The surgical removal of amateur tattoos. Clin Exp Dermatol. 10：540-4, 1985
7）碓井良弘．刺青除去術．手術．45：866-72, 1991

8）Goldstein N. Tattoo removal. Drematol Clin. 5：349-58, 1987
9）上敏明．【刺青の除去】外科的治療．形成外科．60：181-9, 2017

CQ

35 外傷性色素沈着症や刺青に対して手術療法（炭酸ガスレーザーによる皮膚剥削術を含む）は有効か？

■ 推奨

刺青除去において，切除，皮膚移植，皮弁移植，炭酸ガスレーザーやその他の方法による皮膚剥削術，切除後の表皮（酵素分離・培養）移植など，いずれの手術療法も有効な方法である。手術療法は，比較的短期間の治療で刺青を除去できる一方で，肥厚性瘢痕を形成するなどの問題点があるため，患者に十分な説明を行い，患者の希望に沿って治療にあたるべきである。

■ 推奨の強さと根拠　2C（弱い推奨，弱い根拠）

根拠・解説　手術治療には単純切除縫合（縫縮），連続（分割）切除縫合，皮膚剥削，接線方向（分層）皮膚切除（剥離），組織拡張器，術中皮膚伸展，皮弁，自家分層皮膚移植，酵素処理表皮移植，培養表皮（自家，同種）などが挙げられるが，すべて保険適用外であり，主に刺青部分の部位や面積によって，もしくは深さによって使い分けられる[1,2]。

範囲が狭く縫い寄せられる程度の刺青に対しては，単純切除縫合を行う。一期的に全切除・縫合できない場合には連続切除縫合を，さらに広範囲の場合には，皮膚剥削や，皮膚移植，皮弁，組織拡張器を用いた方法などを検討する。広範な装飾性刺青に対しては，接線方向（分層）に剝皮を行うのが短時間で刺青除去効果が高く[3]，炭酸ガスレーザーと比べ対費用効果も高い[4]。深い部分に残った色素は，術後に排出されて痂皮やガーゼとともに除去される[5]。二期治癒させる場合の結果は把握しやすいが，色素沈着や肥厚性瘢痕を生じる可能性がある[2,3,9]。深い場合には創治癒の遷延や肥厚性瘢痕を生じるなどの問題があるため，分層，培養表皮などを追加する[2,3,9]。素人による刺青では刺青の深度が安定せず深いことが多く，皮膚剥削が最も安価で有効である[5]。

炭酸ガスレーザーは，剝皮術，化学治療，皮膚移植などの方法と比べて有効である[1,2]。炭酸ガスレーザーにより蒸散される深度はほぼ一定しており，鏡視下で使用するとより正確な除去が可能である[2]。炭酸ガスレーザーによる治療は，広範囲の刺青でも１回の治療でほぼ完全に除去が可能であるものの，上皮化までの期間が長いことや肥厚性瘢痕の発生や保険適用外などの問題がある。そのほか，分層剥離した刺青部分の皮膚から酵素により刺青のない表皮のみを分離して移植する方法[6-8]や，事前に刺青のない部分からわずかな皮膚を採取しておき表皮を培養し刺青部分に移植[9-11]する方法もある。いずれの方法も，恵皮部や肥厚性瘢痕の問題は最小限で済んでおり，質感も良好であり，肌のキメは正常に近いものであるが，費用や設備などの面で一般的とは言い難い[11]。

今後の課題　広範囲の刺青に対する手術療法における前向き比較検討の研究報告や，瘢痕形成の少ない安価な手術療法の開発が必要である。

■参考文献

1) Sunde D, Apfelberg DB, Sergott T. Traumatic tattoo removal：comparison of four treatment methods in an animal model with correlation to clinical experience. Lasers Surg Med. 10：158-64, 1990
2) Apfelberg DB, Manchester GH. Decorative and traumatic tattoo biophysics and removal. Clin Plast Surg. 14：243-51, 1987
3) Vecchione TR. Tattoo removal using precise shave excision and dermal overgrafting. Ann Plastic Surg. 20：443-6, 1988
4) Wheeland RG, Norwood OT, Roundtree JM. Tattoo removal using serial tangential excision and polyurethane membrane dressing. J Dermatol Surg Oncol. 9：822-6, 1983
5) Wheeler ES, Miller TA. Tatoo removal by split thicness tangenital excision. Wset J Med. 124：272-5, 1976
6) 上敏明，加納康裕．広範囲の刺青に対する剥皮術と表皮移植による外科手術．日美容外会報．33：143-50, 2011
7) Hosokawa K, Hata Y, Yano K, et al. Treatment of tattoos with pure epidermal sheet grafting. Ann Plast Surg. 24：53-60, 1990
8) Takushima A, Okazaki M, Harii K. Tattoo removal by grafting enzymatically separated epidermis. Ann Plast Surg. 47：398-403, 2001
9) Wollina U, Köstler E. Tattoos：surgical removal. Clin Dermatol. 25：393-7, 2007
10) 片平次郎，副島一孝，磯野伸雄，他．当科における培養表皮移植の臨床成績．形成外科．43：547-55, 2000
11) Kadoya K, Amano S, Inamata S, et al. Evaluation of autologous cultured epithelium as replacement skin after tattoo excision：correlation between skin texture and histological features. 149：377-80, 2003

6章 色素斑

はじめに

色素斑ガイドライン作成班では，今回の改訂においては第1版のガイドラインにのっとり，頻度が多く，治療需要の多い疾患（肝斑，雀卵斑，老人性色素斑）を対象として診断，治療（内服，外用，レーザー治療）にフォーカスし，CQ作成を行い，ガイドライン作成作業を行った。

色素斑治療は全世界的に治療が相当数行われているもかかわらず，エビデンスレベルが高い参考文献は決して多くはなかった。診療ガイドラインの位置づけから，我々日本人の肌質にあった診療ガイドラインを作成する必要があったため，アジア人（特に日本人）を対象とした参考文献に重きを置き判断するようにした。

1 診断・検査

CQ 36 ダーモスコピーは色素斑の診断に有用か？

■推奨

ダーモスコピーは悪性および良性の色素性病変において特徴的な所見が認められ，良悪性の鑑別に有用である。したがってダーモスコピーは色素斑の診断に有用な手段である。

■推奨の強さと根拠　2C（弱い推奨，弱い根拠）

根拠・解説　ダーモスコピーは肉眼観察と顕微鏡観察の中間に位置する診断手段である。顔面に色素病変をもつ患者66症例のダーモスコピー所見の特徴についての統計的研究においてasymmetric pigmented follicular openings，dark streaks，slate-gray streaks，dark globules，slate-gray globules，dark dots，dark rhomboidal structures，light brown rhomboidal structures，dark homogeneous areasおよびdark pseudonetworksは有意に悪性腫瘍でみられる所見である（$p<0.001$）と述べられている[1]。特に，悪性黒子（LM）21症例と光線性角化症（PAK）58症例で，ダーモスコピーでみられるinner gray halo（IGH）を示す領域と病理検査との相関を比較した研究では，IGHはPAKで感度91.4%，特異度71.4%，陽性の予測値89.8%であり病理所見とよく相関していたとし，IGHは，顔面上のLMからのPAKの分化に有用な新規の経皮的パラメータである。とされている[2]。また，脂漏性角化症，日光性色素斑，苔癬型角化症についてダーモスコピーの所見と病理組織学的あるいは臨床所見の相関に関する研究では，それぞれの疾患で特徴的な所見がみられるともされている[3]。

今後の課題　皮膚病変の診断にダーモスコピーを用いるのが前提とされているレビューは数多くみられた。特に鑑別となる悪性腫瘍に特徴的な所見についての記載は多く，悪性腫瘍との鑑別に有効と考えられる。ただ，肝斑の診断において色素斑が両頬に対照的に存在することなど病変全体の所見も必要であり，ダーモスコピーのみでの確定診断は難しい。

■参考文献

1) Sahin MT, Oztürkcan S, Ermertcan AT, et al. A comparison of dermoscopic features among lentigo senilis/initial seborrheic keratosis, seborrheic keratosis, lentigo maligna and lentigo maligna melanoma on the face. J Dermatol. 31：884-9, 2004
2) Nascimento MM, Shitara D, Enokihara MM, et al. Inner gray halo, a novel dermoscopic feature for the diagnosis of pigmented actinic keratosis：clues for the differential diagnosis with lentigo maligna. J Am Acad Dermatol. 71：708-15, 2014
3) Elgart GW. Seborrheic keratoses, solar lentigines, and lichenoid keratoses. Dermatoscopic features and correlation to histology and clinical signs. Dermatol Clin. 19：347-57, 2001

CQ

37　ウッドランプは色素斑の診断に有用か？

■推奨

ウッドランプや紫外線カメラは表皮のメラニンを強調し，真皮内のメラニンは強調しないことが指摘されている。すなわち色素の局在が表皮か真皮かを鑑別することによる，肝斑，後天性真皮メラノサイトーシス，摩擦黒皮症など多くの色素斑の鑑別の助けになる。

■推奨の強さと根拠　2C（弱い推奨，弱い根拠）

根拠・解説　ウッドランプや紫外線カメラを用いて色素斑の診断や評価を行った論文は海外を中心に複数認められる[1-3]。他の診断法との比較や使わない場合との診断の適格性についての比較などエビデンスの高い論文はみられないが，診断や治療評価の指標として広く利用されていることがわかる。真皮内のメラニンに比べて表皮内のメラニンを強調するため，視診との比較で表皮内の色素沈着の割合が高いか低いかの程度がわかりやすくなる[3-5]。局在による色素斑の鑑別が容易になるとともに，レーザーやピーリングなどの治療効果がどのレベルでみられたかなどの評価にも有用であることが示唆される。

今後の課題　ウッドランプや紫外線カメラが色素斑の評価に用いるものである前提に立った論文も多く，エビデンスを求める論文はみられない。紫外線照射による表皮メラニンの強調の程度については文献や写真だけからは評価しがたい。さらに紫外線であるため被験者や験者の肌を保護する必要があるとともに写真撮影した解像度が一般的に不十分で鮮明さに欠ける，などの問題点もある。

■参考文献

1) Lawrence N, Cox SE, Brody HJ. Treatment of melasma with Jessner's solution versus glycolic acid：a comparison of clinical efficacy and evaluation of the predictive ability of Wood's light examination. J Am Acad Dermatol. 36：589-93, 1997
2) Pagnoni A, Kligman AM. Ultraviolet photography to identify early photodamage in young children. Br J Dermatol. 137：321-2, 1997
3) Jeneby TT, Chang B, Bucky LP. Ultraviolet-assisted punch biopsy mapping for lentigo maligna melanoma. Ann Plast Surg. 46：495-9；discussion 499-500, 2001
4) Paraskevas LR, Halpern AC, Marghoob AA. Utility of the Wood's light：five cases from a pigmented lesion clinic. Br J Dermatol. 152：1039-44, 2005
5) 根岸圭，宮本英子，井田雄一郎，他．色素性病変治療における UV カメラの有用性．日美容外会報．25：108-13, 2003

2 治療

1）薬物療法

CQ

38 トラネキサム酸の内服や注射は色素斑の治療に有効か？

■推奨

トラネキサム酸*の内服や注射は肝斑の治療に有効である。

■推奨の強さと根拠　1B（強い推奨，中程度の根拠）

根拠・解説　トラネキサム酸の内服は肝斑の治療に有益[1-3]として，日本国内でもトランシーノ®という商品名で2007年から販売されている。トランシーノ®の製造販売後臨床試験に比較対照を設けない多施設共同オープン試験では1回2錠1日3回投与で写真判定による色素沈着改善率は85.8%であった[1]。さらに肝斑患者を対象とする多施設共同非盲検第Ⅲ相試験において，従来のトランシーノと1日用量が同量で，服用回数を1日2回に変更した新規製剤のBH-0704を1日2錠・1日2回経口投与したものでは，写真判定による色素沈着度の投与8週間後の改善率は32.7%，やや改善率は70.2%であった。スキントーン・カラースケール明度値に基づく投与8週後の色素沈着度の改善率は62.6%で，やや改善率85.2%であった[2]。

外用についてはトラネキサム酸を含有するクリームの塗布による二重盲検，群間比較試験において，トラネキサム酸を5%含有群の有用率は54%（50例中27例），対照のクリーム基剤群の有用率は48%（52例中25例）で，両群間に有意差はなかったが，重症例に限れば，トラネキサム酸5%含有群の改善率は85.7%（7例），対照のクリーム基剤群の改善率は30%（10例）となり，U検定で有意差を認めた。トラネキサム酸0.5%含有群の有用率は77%（26例中20例），トラネキサム酸5.0%含有群では72%（29例中21例）で濃度の違う両群間に有意差はなかった[3]。局所注射については肝斑の韓国人女性100人に局所注射した報告があり，施術前と比べて4週目では有意差はなかったが，8週目，12週目では有意差をもって，MASIスコアが改善，患者評価では，9%がgood，76.5%がfair，14%がpoorとなった，という報告がある[4]。

＊：保険適用外

今後の課題　トラネキサム酸の外用についての良質な文献はみられなかった。肝斑以外の色素斑については内服においても文献がみられなかった。

■参考文献

1）川島眞，川田暁，林伸和，他．肝斑に対するトランシーノの製造販売後臨床試験（第Ⅳ相試験）．臨医薬．29：275-84, 2013
2）川島眞，川田暁，林伸和，他．肝斑に対するBH-0704（トラネキサム酸配合経口薬）1日2回投与の多施設共同オープン試験．臨医薬．30：333-41, 2014
3）東禹彦．色素沈着症に対するトラネキサム酸クリーム外用の効果．皮の科．6：649-52, 2007
4）Lee JH, Park JG, Lim SH, et al. Localized intradermal microinjection of tranexamic acid for treatment of melasma in Asian patients：a preliminary clinical trial. Dermatol Surg. 32：626-31, 2006

CQ

39　ビタミンCの外用療法は色素斑の治療に有効か？

■推奨
肝斑の患者にビタミンC＊の外用療法は有効である。

■推奨の強さと根拠　1B（強い推奨，中程度の根拠）

根拠・解説　肝斑に対する治療としてのビタミンC外用療法は古くから行われている。単純塗布による組織への浸透率は限定的であるが安全性も高いため，ハイドロキノンなど多剤との混合薬やレーザーとの併用療法として好んで用いられる。また，イオントフォレーゼなど組織移行性を高めるための工夫もされている[1)]。

近年のRCTではKhemisらが，10％L-アスコルビン酸＋2％フィチン酸の外用群がプラセボ群に対して，有意に皮膚の色調と明度を改善したと報告している[2)]。単独療法としての比較試験ではDayalらが20％グリコール酸によるピーリング，15％乳酸によるピーリング，20％ビタミンC外用療法の3群を比較し，ビタミンC群は他の2群に比べ色素沈着の改善効果は低かったが，合併症の頻度は最も低かったと報告している[3)]。

＊：保険適用外

今後の課題　ビタミンCの単独外用の報告は今後減っていくと予想され，複合的治療の一部として用いた場合のエビデンス蓄積が求められる。ビタミンCは肌に塗布するだけでは組織への浸透に乏しいことが課題であり，今後はイオントフォレーゼやドラッグデリバリーシステムを活用した報告が増えていくことが期待される。

■参考文献

1) Sobhi RM, Sobhi AM. A single-blinded comparative study between the use of glycolic acid 70% peel and the use of topical nanosome vitamin C iontophoresis in the treatment of melasma. J Cosmet Dermatol. 11：65-71, 2012
2) Khemis A, Cabou J, Dubois J, et al. A randomized controlled study to evaluate the depigmenting activity of L-ascorbic acid plus phytic acid-serum vs. placebo on solar lentigines. J Cosmet Dermatol. 10：266-72, 2011
3) Dayal S, Sahu P, Yadav M, et al. Clinical efficacy and safety on combining 20% trichloroacetic acid peel with topical 5% ascorbic acid for melasma. J Clin Diagn Res. 11：WC08-11, 2017

CQ

40 ハイドロキノンは肝斑の治療に有効か？

■推奨

ハイドロキノン*単体では，4%製剤で肝斑治療に有効である。

■推奨の強さと根拠　1A（強い推奨，強い根拠）

根拠・解説　ハイドロキノン単独療法の報告は決して多くはないが，比較的高いエビデンスレベルで有効性が証明されており，近年のRCTとしてはMendozaらが，4%ハイドロキノンクリーム群がプラセボ群に対し，有意にMASIスコアの改善，患者評価の改善を認めたと報告している[1)]。実際の肝斑治療はハイドロキノン単剤ではなく，トレチノイン，グリコール酸，乳酸，ビタミンC，トラネキサム酸，レーザーなどとの併用療法の報告が多い[2,3)]。

＊：保険適用外

今後の課題　ハイドロキノンと他の治療を併用した場合の新たなエビデンス蓄積が求められる。また，低濃度のハイドロキノンを含有する化粧品は市販されているものの，医薬品としては4%以上の製剤は未承認であるため，本邦においては使用が制限される。

■参考文献

1) Mendoza CG, Singzon IA, Handog EB. A randomized, double-blind, placebo-controlled clinical trial on the efficacy and safety of 3% Rumex occidentalis cream versus 4% hydroquinone cream in the treatment of melasma among Filipinos. Int J Dermatol. 53：1412-6, 2014
2) Banihashemi M, Zabolinejad N, Jaafari MR, et al. Comparison of therapeutic effects of liposomal Tranexamic Acid and conventional Hydroquinone on melasma. J Cosmet Dermatol. 14：174-7, 2015
3) Rendon MI, Barkovic S. Clinical evaluation of a 4% hydroquinone + 1% retinol treatment regimen for improving melasma and photodamage in Fitzpatrick skin types III-VI. J Drugs Dermatol. 15：1435-41, 2016

CQ

41 トレチノインは肝斑の治療に有効か？

■ 推奨

トレチノイン*の外用療法は肝斑をはじめとする多くの表皮性の色素沈着の治療に有効である。

■ 推奨の強さと根拠　1A（強い推奨，強い根拠）

根拠・解説　トレチノインは表皮のターンオーバーを速め，表皮内メラニンの排出を促進することにより，肝斑の表皮内色素沈着を改善すると考えられている。Rivas らが行ったレビューでは，トレチノイン単剤療法について 3 文献あり，いずれも RCT・二重盲検試験においてプラセボ群より有意に改善を認めたとある[1)]。実際にはトレチノイン単剤よりも，ハイドロキノンとの併用[2)]や，ハイドロキノン，ステロイドとの 3 剤併用[3-5)]がより有効であるとされ，近年ではこれに加えてレーザー[6)]や冷凍凝固療法[7)]を行った報告が認められる。

＊：保険適用外

今後の課題　肝斑患者においては炎症後色素沈着を誘発しやすいことが知られており，トレチノインのように皮膚炎を伴う治療を行う場合には十分な注意が必要である。また，他の治療法に比べ治療効果が出るまでに比較的長期間を要するとの報告も認められ，観察期間も含めた各研究プロトコール間のばらつきが課題である。

■ 参考文献

1) Rivas S, Pandya AG. Treatment of melasma with topical agents, peels and lasers：an evidence-based review. Am J Clin Dermatol. 14：359-76, 2013
2) Rendon M, Dryer L. Investigator-blinded, single-center study to evaluate the efficacy and tolerability of a 4% hydroquinone skin care system plus 0.02% tretinoin cream in mild-to-moderate melasma and photodamage. J Drugs Dermatol. 15：466-75, 2016
3) Pratchyapruit W, Vashrangsi N, Sindhavananda J, et al. Instrumental analysis of the pattern of improvement and that of recurrence of melasma in Thai females treated with Kligman-Willis triple combination therapy：confirmation by using its two different formulae. Skin Res Technol. 17：226-33, 2011
4) Arellano I, Cestari T, Ocampo-Candiani J, et al. Preventing melasma recurrence：prescribing a maintenance regimen with an effective triple combination cream based on long-standing clinical severity. J Eur Acad Dermatol Venereol. 26：611-8, 2012
5) Gong Z, Lai W, Zhao G, et al. Efficacy and safety of fluocinolone acetonide, hydroquinone, and tretinoin cream in chinese patients with melasma：a randomized, double-blind, placebo-controlled, multicenter, parallel-group study. Clin Drug Invest. 35：385-95, 2015
6) Tourlaki A, Galimberti MG, Pellacani G, et al. Combination of fractional erbium-glass laser and topical therapy in melasma resistant to triple-combination cream. J Dermatol Treat. 25：218-22, 2014
7) Hexsel D, Hexsel C, Porto MD, et al. Triple combination as adjuvant to cryotherapy in the treatment of solar lentigines：investigator-blinded, randomized clinical trial. J Eur Acad Dermatol Venereol. 29：128-33, 2015

2）レーザー治療（光治療）

CQ

42 レーザー治療や光治療は肝斑に有効か？

■ 推奨

肝斑の治療として，下記のレーザー治療や光治療を治療法の 1 つとして提案する。

1）低フルエンス Q スイッチ Nd：YAG レーザー*（2C）
2）低フルエンス Q スイッチアレキサンドライトレーザー*（2C）
3）光治療（IPL）*（2C）
4）ピコ秒レーザー*（2D）
5）フラクショナルレーザー 1,550nm 単独*（なし・D）
10,600nm 単独*（なし・D）
6）Q スイッチルビーレーザー（なし・D）

■ 推奨の強さと根拠 2C（弱い推奨，弱い根拠），2D（弱い推奨，とても弱い根拠），なし·D（とても弱い根拠，推奨の強さを決められない）

根拠・解説 肝斑に対する治療として，レーザー治療や光治療は本邦はじめ特にアジア地域も広く行われている。2008 年の Polnikorn の報告[1] 以来，低フルーエンス（低エネルギー密度）で Q スイッチ Nd：YAG レーザーを照射する方法（いわゆるレーザートーニング）が普及しており，本 CQ は，近年たびたび話題に上がるトピックスである。

肝斑に対するレーザーや光治療に対する質の高い臨床研究は，randomized split face comparative study が主流であり，これらをガイドラインにおけるエビデンスレベルとして，非 RCT（エビデンスの強さ：C）として扱った。

低フルエンス Q スイッチ Nd：YAG レーザーの単独治療は，照射条件，照射間隔（1〜2 週），照射回数がさまざまであり，治療後 1〜3 カ月間は有効であるものの，6〜12 カ月後には再発（16.7〜81％）を認めていた[2-5]。また炎症後色素沈着や斑状脱色素斑（mottled hypopigmentation）の副作用報告が散見された[6]。また低フルエンス Q スイッチ Nd：YAG レーザーの単独治療よりケミカルピーリングとの併用療法やパルス色素レーザーとの併用療法など各種治療との併用療法の方が効果的であると報告されている[7,8]。

同様の手技として，低フルエンス Q スイッチアレキサンドライトレーザー単独治療の有効性も報告されている[5]。

また治療抵抗性の再発肝斑に対する治療として光治療（IPL）の有効性は報告されている[9]。しかし，各種フラクショナルレーザー（1,550 nm[10]，10,600 nm[11]）や Q スイッチルビーレーザー[12,13] では治療後の炎症後色素沈着が報告されており，治療効果よりも副作用の発現の方が問題となるため，推奨の強さは“なし”とした。

ピコ秒レーザーは有効性が示されている[14] ものの，十分な経過観察期間をとった臨床研究が行われておらず，今後の症例集積が待たれる。

＊：保険適用外

今後の課題　肝斑に対するレーザー治療や光治療は，単独治療で有効かつ長期的な治療効果が出ていない[15]。そのため内服，外用療法を含めた併用療法が行われているのが現状である。

今後は日本人（アジア人）における各種併用療法を行った際の質の高い臨床研究が必要だと思われる。

■参考文献

1) Polnikorn N. Treatment of refractory dermal melasma with the MedLite C6 Q-switched Nd：YAG laser：two case reports. J Cosmet Laser Ther. 10：167-73, 2008
2) Kaminaka C, Furukawa F, Yamamoro Y. The clinical and histological effect of a low fluence Q-switched 1064-nm neodymium：yttrium-aluminum-garnet laser for the treatment of melasma and solar lentigines in Asians：prospective, randamized, and split-face comparative study. Dermatol Surg. 43：1120-33, 2017
3) Hofbauer Parra CA, Careta MF, Valente NY, et al. Clinical and histopathologic assessment of facial melasma after low-fluence Q-switched neodymium-doped yttrium aluminum garnet laser. Dermatol Surg. 42：507-12, 2016
4) Gokalp H, Akkaya AD, Oram Y. Long-term result of low fluence 1064-nm Q-switched Nd：YAG laser for melasma：Is it effective?. J Cosmet Dermatol. 15：420-6, 2016
5) Fabi SG, Friedmann DP, Niwa Massaki AB, et al. A randamized, split-face clinical trial of low-fluence Q-switched neodymium-doped yttrium aluminum garnet（1064nm）laser versus low-fluence Q-switched alexandrite laser（755nm）for the treatment of facial melasma. Lasers Surg Med. 46：531-7, 2014
6) 葛西健一郎．いわゆる肝斑に対する低フルエンスQ-switched Nd：YAGレーザー治療（レーザートーニング）の危険性．日レーザー医会誌．36：430-5, 2016
7) Park KY, Kim DH, Kim HK, et al. A ramdamized, observer-blinded, comparison of combined 1064-nm Q-switched neodymium-doped yttrium-aluminum-garnet laser plus 30% glycolic acid peel vs. laser monotherapy to treat melasma. Clin Exp Dermatol. 36：864-70, 2011
8) Kong SH, Suh HS, Choi YS. Treatment of melasma with pulsed-dye laser and 1,064-nm Q-switched Nd：YAG laser：a split-face study. Ann Dermatol. 30：1-7, 2018
9) Wang CC, Hui CY, Sue YM, et al. Intense pulsed light for the treatment of refractory melasma in Asian persons. Dermatol Surg. 30：1196-200, 2004
10) Wind BS, Kroon MW, Meesters AA, et al. Non-ablative 1,550 nm fractional laser therapy versus triple topical therapy for the treatment of melasma：a randomized controlled split-face study. Lasers Surg Med. 42：607-12, 2010
11) Trelles MA, Velez M, Gold MH. The treatment of melasma with topical creams alone, CO_2 fractional ablative resurfacing alone, or a combination of the two：a comparative study. J Drugs Dermatol. 9：315-22, 2010
12) Kopera D, Hohenleutner U. Ruby laser treatment of melasma and postinflammatory hyperpigmentation. Dermatol Surg. 21：994, 1995
13) Taylor CR, Anderson RR. Ineffective treatment of refractory melasma and postinflammatory hyperpigmentation by Q-switched ruby laser. J Dermatol Surg Oncol. 20：592-7, 1994
14) Choi YJ, Nam JH, Kim JY, et al. Efficacy and safety of novel picosecond laser using combination of 1064 and 595 nm on patients with melasma：a prospective randamized, multicenter, split-face, 2% hydroquinone cream-controlled clinical trial. Lasers Surg Med. 49：899-907, 2017
15) Sarma N, Chakraborty S, Poojary SA, et al. Evidence-based review, grade of recommendation, and suggested treatment recommendations for melasma. Indian Dermatol Online J. 8：406-42, 2017

CQ

43 レーザー治療や光治療は雀卵斑に有効か？

■推奨

雀卵斑の治療として下記のレーザー治療や光治療を推奨する。

1）Q スイッチアレキサンドライトレーザー*（1B）

2）光治療（IPL）*（1B）

■推奨の強さと根拠　1B（強い推奨，中程度の根拠）

根拠・解説　雀卵斑のみを対象としてレーザー治療や光治療の効果を検証した質の高い臨床研究は Q スイッチアレキサンドライトレーザーと光治療（IPL）のみであり[1, 2]，他の Q スイッチレーザー（532），ロングパルスレーザー（595，755）は症例集積報告のみ[3]にとどまっていた。

アジア人に対する雀卵斑および老人性色素斑に対しての Q スイッチアレキサンドライトレーザーと IPL の split face の非 RCT において，両者ともに治療効果を認めたが，治療効果の比較では Q スイッチアレキサンドライとレーザーの方が有意に高かった。治療後の炎症後色素沈着については，Q スイッチアレキサンドライトレーザーでは認められた（3～28%）が，IPL ではみられなかった[1]。

＊：保険適用外

今後の課題　雀卵斑に対してのレーザー治療や光治療としては，多くの治療機器が用いられているが，各治療機器に対する治療効果についての臨床研究はあまり行われていない。

日本人（アジア人）を対象とした，治療機器ごとの質の高い臨床研究が望まれる。

■参考文献

1）Wang CC, Sue YM, Yang CH, et al. A comparison of Q-switched alexandrite laser and intense pulsed light for the treatment of freckles and lentigines in Asian persons：a randomized, physician-blinded, split-face comparative trial. J Am Acad Dermatol. 54：804-10, 2006

2）Wang CC, Chen CK. Effect of spot size and fluence on Q-switched alexandrite laser treatment for pigmentation in Asians：a randomized, double-blinded, split-face comparative trial. J Dermatol Treat. 23：333-8, 2012

3）Ho SG, Chan NP, Yeung CK, et al. A retrospective analysis or the management of fleckles and lentigines using for different pigment lasers on Asian skin. J Cosmet Laser Ther. 14：74-80, 2012

CQ

44 レーザー治療や光治療は老人性色素斑に有効か？

■推奨

老人性色素斑の治療として，下記のレーザー治療，光治療を提案する。

1）Qスイッチルビーレーザー*（2C）
2）Qスイッチ Nd：YAG レーザー（532nm）*（2C）
3）Qスイッチアレキサンドライトレーザー*（2C）
4）光治療（IPL）*（2C）
5）ロングパルス色素レーザー*（2D）
6）ロングパルスアレキサンドライトレーザー*（2D）
7）ピコ秒レーザー（532nm）*（2D）

■推奨の強さと根拠　2C（弱い推奨，弱い根拠），2D（弱い推奨，とても弱い根拠）

根拠・解説　老人性色素斑に対するレーザー治療や光治療は，すでに本邦で広く普及している治療法であるが，質の高い臨床研究は少なく，症例集積研究や症例報告が多くみられた。

Qスイッチルビーレーザー，Qスイッチアレキサンドライトレーザー，Qスイッチ Nd：YAG レーザー（532nm）は高い有効性を認めるが，一時的な治療後の炎症後色素沈着の発生率が高い（47～64%）[1-3]。一方，光治療（IPL）は2～4週間隔で複数回の照射を行う方法や，1回の施術で複数照射を行う方法が報告されているが，どちらの照射方法でも炎症後色素沈着は認めていない[4,5]。

ロングパルスアレキサンドライトレーザー[6]，ロングパルス色素レーザー[7]による症例集積報告もあるが，一般的ではない。

近年開発されたピコ秒レーザーによる治療も散見される[8]が，今後の症例集積が待たれる。

＊：保険適用外

今後の課題　老人性色素斑に対してのレーザー治療や光治療では，さまざまな治療機器が使用されているが，各治療機器の有効性，安全性，副作用の有無等に対するエビデンスは明らかでない。

日本人（アジア人）を対象とした，治療機器ごとの，また各治療機器間の比較検討を行った質の高い臨床研究が望まれる。

■参考文献

1）Sadighha A, Saatee S, Muhaghegh-Zahed G. Efficacy and adverse effects of Q-switched ruby laser on solar lentigines：a prospective study of 91 patients with Fitzpatrick skin type II, III, and IV. Dermatol Surg. 34：1465-8, 2008
2）佐藤卓士，江藤ひとみ，小林よう，他．老人性色素斑に対するレーザー治療に伴う炎症後色素沈着の発症についての後ろ向き研究 Qスイッチルビーレーザーと半波長Qスイッチ Nd：YAG レーザーの比較．日レーザー医会誌．37：24-8, 2016
3）Kagami S, Asahina A, Watanabe R, et al. Treatment of 153 Japanese patients with Q-switched alexandrite laser. Lasers Med Sci. 22：159-63, 2007
4）Kawada A, Shiraishi H, Asai M, et al. Clinical improvement of solar lentigines and ephelides with an intense pulsed light source. Dermatol Surg. 28：504-8, 2002
5）Konishi N, Kawada A, Kawara S, et al. Clinical effectiveness of a novel intense pulsed light source on facial pigmentary lesions. Arch Dermatol Res. 300 Suppl 1：S65-7, 2008
6）Trafeli JP, Kwan JM, Meehan KJ, et al. Use of a long-pulse alexandrite laser in the treatment of superficial pigmented lesions. Dermatol Surg. 33：1477-82, 2007
7）Ghaninejhadi H, Ehasani A, Edrisi L, et al. Solar lentigines：evaluating pulsed dye laser（PDL）as an effective treatment option. J Lasers Med Sci. 4：33-8, 2013
8）Negishi K, Akita H, Matsunaga Y. Prospective study of removing solar lentigines in Asians using a novel dual-wavelength and dual-pulse width picosecond laser. Lasers Surg Med. 50：851-8, 2018

第III編

頭頸部再建診療ガイドライン

作成にあたって

頭頸部再建は悪性腫瘍切除後の再建外科領域の中では，最もニーズの高い分野の１つである。頭頸部再建の成否は，患者の QOL（Quality of Life）のみならず患者の生死にも関わる重要事項であり，最も難しい分野でもある。さらには一口に頭頸部といっても腫瘍の局在により，癌の治療戦略，切除範囲，これらに伴って影響を受ける整容的，機能的な問題が非常に多岐にわたるという特徴を有している。このような特徴を有するにもかかわらず，頭頸部癌の疾患頻度は全悪性腫瘍の 5%程度を占めるにすぎず，多数の症例を経験してトレーニングを積むことも難しい。したがって頭頸部再建のガイドラインは多くの再建外科医の道標としての役割も求められていると考える。

本ガイドラインの改訂にあたっては初版のガイドライン同様，頭頸部癌切除後の即時再建に絞ったガイドラインを作成することとした。また再建の項目も前回の①口腔，②中咽頭，③下咽頭頸部食道，④上顎，⑤下顎，⑥頭蓋底，⑦頭蓋とした分類を踏襲した。改訂にあたっては，分類や検査に関する CQ は削除し，実際的な治療の選択に関わる CQ の作成により臨床上の道標としての役割が明確になるよう留意した。またリスク因子の分析など頭頸部再建術を行うにあたって形成外科医が介入できない項目についても削除している。頭頸部再建ガイドラインにおける今回の改訂の最大の特徴は，切除を担当する専門家集団である頭頸部癌学会のガイドライングループの先生方に，外部査読をお願いしたことである。これにより形成外科医のみで策定した独善的なガイドラインにならないように配慮した点が初版とは大きく異なっている。

実際の作業では 2013 年の初版と同様にエビデンスレベルの高い論文が少ないという傾向に大きな変化が認められなかった。ランダム化比較試験などの研究が困難な分野ではあるが，今後は徐々にレベルの高い研究が行われることを期待したい。本ガイドラインが 2018 年時点で存在するエビデンスの集大成として，臨床現場の道標になればと願っている。

2021 年 7 月

日本形成外科学会　頭頸部再建ガイドライン作成班
統括責任者
岩手医科大学　形成外科　櫻庭　実

頭頸部再建ガイドライン作成部門

統括責任者

櫻庭　　実（岩手医科大学　形成外科）

口腔再建

班長：大河内真之（帝京大学　形成外科）
班員：榊原　俊介（東京慈恵会医科大学　形成外科）
　　親松　　宏（新潟大学　形成外科）

中咽頭再建

班長：八木俊路朗（鳥取大学　形成外科）
班員：杉山　成史（岡山大学　形成外科）
　　東野　琢也（国立がん研究センター東病院　形成外科）

下咽頭頸部食道再建

班長：鈴木　康俊（獨協医科大学埼玉医療センター　形成外科）
班員：小野田　聡（岡山大学　形成外科）
　　廣瀬　太郎（群馬県立がんセンター　形成外科）

上顎再建

班長：兵藤伊久夫（産業医科大学病院　形成外科）
班員：吉川　勝宇（滋賀県立総合病院　形成外科）
　　黒沢　是之（東北大学　形成外科）

下顎再建

班長：林　　利彦（旭川医科大学　形成外科）
班員：吉田　　聖（九州大学　形成外科）
　　石井　直弘（国際医療福祉大学病院　形成外科）

頭蓋底再建

班長：橋川　和信（名古屋大学　形成外科）
班員：梅本　泰孝（愛知医科大学　形成外科）
　　沼尻　敏明（京都府立医科大学　形成外科）

頭蓋再建

班長：吉本　　浩（長崎大学　形成外科）
班員：倉林　孝之（獨協医科大学埼玉医療センター　形成外科）
　　濱畑　淳盛（埼玉県立がんセンター　形成外科）

外部査読委員

日本頭頸部癌学会，診療ガイドライン委員会

担当理事：丹生　健一（神戸大学　耳鼻咽喉科頭頸部外科）
桐田　忠昭（奈良県立医科大学　口腔外科）
古平　　毅（愛知県がんセンター　放射線治療科）

委員長：本間　明宏（北海道大学　耳鼻咽喉科・頭頸部外科）

委　員：小川　武則（東北大学　耳鼻咽喉・頭頸部外科）
篠崎　　剛（国立がん研究センター東病院　頭頸部外科）
花井　信広（愛知県がんセンター　頭頸部外科）
鈴木　基之（大阪大学　耳鼻咽喉科・同頸部外科）
四宮　弘隆（神戸大学　耳鼻咽喉科頭頸部外科）
安藤　瑞生（東京大学　耳鼻咽喉科・頭頸部外科）
原田　浩之（東京医科歯科大学　顎口腔外科）
加納　里志（北海道大学　耳鼻咽喉科・頭頸部外科）

【第１版】頭頸部再建診療ガイドライン作成部門

統括責任者：関堂　　充（筑波大学　形成外科）

口腔再建
班長：木股　敬裕（岡山大学　形成外科）
班員：石田　勝大（東京慈恵会医科大学　形成外科）
中川　雅裕（静岡がんセンター　形成外科）
力丸　英明（久留米大学　形成外科・顎顔面外科）

中咽頭再建
班長：亀井　　譲（名古屋大学　形成外科）
班員：飯田　拓也（東京大学　形成外科）
稲川　喜一（川崎医科大学　形成外科）
八木俊路朗（名古屋大学　形成外科）

下咽頭頸部食道再建
班長：井上要二郎（九州がんセンター　形成外科）
班員：久保　盾貴（大阪大学　形成外科）
栗田　智之（大阪府立成人病センター　形成外科）
後藤　孝浩（宮城県立がんセンター　形成外科）
沼尻　敏明（京都府立医科大学　形成外科）

上顎再建
班長：中山　　敏（鳥取大学　形成外科）
班員：相原　正記（聖マリアンナ医科大学　形成外科）
垣淵　正男（兵庫医科大学　形成外科）
去川　俊二（自治医科大学　形成外科）
福田　健児（市立池田病院　形成外科）

下顎再建
班長：櫻庭　　実（国立がん研究センター東病院　形成外科）
班員：足立　孝二（筑波大学　形成外科）
橋川　和信（神戸大学　形成外科）
兵藤伊久夫（愛知県がんセンター中央病院　形成外科）

頭蓋底再建
班長：岡崎　　睦（東京医科歯科大学　形成外科）
班員：成田　圭吾（杏林大学　形成外科）
矢野　智之（東京医科歯科大学　形成外科）

頭蓋再建
班長：田中　克己（長崎大学　形成外科）
班員：大河内真之（福島医科大学　形成外科）
安田　聖人（福井大学　形成外科）

事務局：関堂　　充（筑波大学　形成外科）
文献検索：日本医学図書館協会

1章 口腔再建

はじめに

再建外科分野の中の口腔再建においては，たとえば大きな口腔・舌の欠損例に対して再建術を行うことで，良好な結果が得られることが文献的にわかっている。しかし，再建の範囲，欠損の形状，術後管理をいかに行っていくかという，さらに進んだテーマについては検討されていなかった。前回作成されたガイドラインは，そういった進んだ観点で作成されたものであった。今回作成したガイドラインも前回作成されたガイドラインの延長にある。しかし，内容としてはクリニカルクエスチョン（CQ）の体裁をわかりやすく整え，理学療法などに関する項目を追加し，全体として新規に作成された論文を加味するなどアップデートを行った。

CQ 1 舌半切以下程度の切除において直接縫合は機能回復に有効か？

■ 推奨

舌の 30%以下の欠損に対しては縫縮による再建は機能回復の面で有効である。ただし，50%近い欠損では皮弁を用いた再建が有効である。

■ 推奨の強さと根拠　2C（弱い推奨，弱い根拠）

根拠・解説　舌半切程度の比較的小～中規模の欠損の再建術においては欠損を縫縮すべきか皮弁を用いるかについては以前より議論されてきた。明らかに大きなあるいは小さな欠損の再建については議論の余地がないが，半切に近い症例について，両術式を多くの症例に施行し蓄積することは非常に困難である。よって単一の施設で症例を集積するのには限界がある一方，多施設間で比較するには切除の形態や術前の状態などが異なるため多施設間の比較も容易ではない。よってエビデンスレベルの高い報告は非常に少なかった。

縫縮を用いた再建については，山城らは 20%以下の小欠損への再建においては植皮や二次治癒させたものに比べて縫縮が有効であったと述べている[1)]。また，McConnel らは，対象症例の多くが 30%程度の欠損であったものの，遊離皮弁や遠隔皮弁と一次縫縮との間で会話，嚥下について検討した結果舌半切以下の症例において一次縫縮は良好であった旨報告している[2)]。一方，Lee らは切除量が大きく，年齢が上がるほど嚥下機能が低下すると報告しており[3)]，Ji ら[4)]，Khan ら[5)] もこのような症例では嚥下等の機能が不良となることを報告している。皮弁を用いない再建に関して，Hsiao ら[6,7)] は 50%以上の欠損では口腔内通過時間が 1.5 倍になるとし，また Canis ら[8)] は 30%程度の欠損の再建であっても嚥下，会話機能が不良となると報告している。これらの結果から，欠損が 50%を超え

る症例に関しては皮弁を用いるべきであり，一方，30%以下の小欠損は縫縮でよいことが予想されるが，この間の欠損についてはいまだ議論の余地がある。

今後の課題　単一の施設で半切に近い症例について，両術式を多くの症例に施行し蓄積することは非常に困難である。よって可能な限り欠損や切除法，皮弁について統一したうえでの多施設間での大規模研究が待たれる。

■参考文献

1) 山城正司，三浦千佳，水谷美保，他．舌癌切除後の再建法を再考する 切除範囲に応じた機能回復をどう考えるか 可動部舌切除の術後機能 構音障害と舌運動．日口腔腫瘍会誌．27：88-94, 2015
2) McConnel FM, Pauloski BR, Logemann JA, et al. Functional results of primary closure vs flaps in oropharyngeal reconstruction：a prospective study of speech and swallowing. Arch Otolaryngol Head Neck Surg. 124：625-30, 1998
3) Lee DY, Ryu YJ, Hah JH, et al. Long-term subjective tongue function after partial glossectomy. J Oral Rehabil. 41：754-8, 2014
4) Ji YB, Cho YH, Song CM, et al. Long-term functional outcomes after resection of tongue cancer：determining the optimal reconstruction method. Eur Arch Otorhinolaryngol. 274：3751-6, 2017
5) Khan MN, Perez E, Goljo E, et al. The price of free tissue transfer after tongue reconstruction：quantifying the risks. Laryngoscope. 127：1551-7, 2017
6) Hsiao HT, Leu YS, Chang SH, et al. Swallowing function in patients who underwent hemiglossectomy：comparison of primary closure and free radial forearm flap reconstruction with videofluoroscopy. Ann Plast Surg. 50：450-5, 2003
7) Hsiao HT, Leu YS, Lin CC. Primary closure versus radial forearm flap reconstruction after hemiglossectomy：functional assessment of swallowing and speech. Ann Plast Surg. 49：612-6, 2002
8) Canis M, Weiss BG, Ihler F, et al. Quality of life in patients after resection of pT3 lateral tongue carcinoma：microvascular reconstruction versus primary closure. Head Neck. 38：89-94, 2016

CQ 2　舌半切程度の切除範囲への遊離皮弁を用いた再建術は会話機能回復に有効か？

■推奨

舌半切の中でも比較的大きめの欠損である 50%程度の欠損の再建においては，遊離皮弁を用いた再建術が会話機能回復面で有効である。

■推奨の強さと根拠　2C（弱い推奨，弱い根拠）

根拠・解説　舌半側以下・やや小さ目の切除例においてアウトカムを会話機能のみに絞った場合，切除部分を皮弁で再建するよりもそのまま単純縫縮した方がよいとされる後ろ向き研究が国際誌に数件存在する[1, 2]。また，邦文での報告も数件あり，日本語を話すという前提においても，縫縮でも皮弁を用いた再建に比べて会話機能が劣ることはないとされている[3, 4]。一方，舌根を含む舌半側をやや超える欠損においては皮弁を用いた再建が行われ，この場合は薄くしなやかな皮弁による再建の方が筋皮弁による再建に優るとされている[5]。皮弁による再建材料の選択は予測される欠損量に応じて術

式が選択されるため，一概に比較は困難であるが，遊離前腕皮弁や遊離前外側大腿皮弁による再建術は有茎大胸筋皮弁による再建術に比べて会話機能の回復には有利であるとされている[6-8]。

その根拠として大胸筋皮弁においては皮弁の厚みや尾側への牽引の影響が考えられている。一方で，鎖骨上動脈皮弁（有茎）による舌再建術例と前腕皮弁による再建とを比較した報告では，会話機能において有意差を認めず皮弁採取部の合併症の点において鎖骨上動脈皮弁が優るとされる[9]。また，遊離前腕皮弁と遊離前外側大腿皮弁移植術による再建の術後機能について比較した後ろ向き研究では，両皮弁間では会話機能においては有意差を認めなかった。ただし，皮弁採取部の合併症率に関しては前腕皮弁例において有意に高いとしている[10]。

今後の課題 舌半側程度の切除例においてアウトカムを会話機能のみに絞った場合，切除部分を皮弁で再建するよりもそのまま単純縫縮した方がよいとされる後ろ向き研究が国際誌および国内誌にわずかだが報告されている。しかし，いずれの報告もランダム化比較試験（randomized controlled trial：RCT）ではなく症例の蓄積によるものである。また遊離皮弁，有茎皮弁，縫縮の３つの再建法間で比較した報告は極めて少ない。よってエビデンスレベルの高い論文を取得することはできなかった。今後はこのようなエビデンスレベルの高い論文の発表が待たれる。

■参考文献

1) Chuanjun C, Zhiyuan Z, Shaopu G, et al. Speech after partial glossectomy：a comparison between reconstruction and nonreconstruction patients. J Oral Maxillofac Surg. 60：404-7, 2002
2) Hsiao HT, Leu YS, Lin CC. Primary closure versus radial forearm flap reconstruction after hemiglossectomy：functional assessment of swallowing and speech. Ann Plast Surg. 49：612-6, 2002
3) 高瀬武一郎．口腔・中咽頭癌に対する切除範囲と構音・嚥下機能に関する臨床的検討．耳鼻と臨．51：391-402, 2005
4) 田中信三，松岡秀隆，佐藤公則，他．口腔・中咽頭癌切除後の機能障害．頭頸部外．1：141-7, 1991
5) Chepeha DB, Spector ME, Chinn SB, et al. Hemiglossectomy tongue reconstruction：Modeling of elevation, protrusion, and functional outcome using receiver operator characteristic curve. Head Neck. 38：1066-73, 2016
6) 江口友美，浜口裕弘，古郷幹彦．口腔癌切除後軟組織再建症例の構音機能評価 発語明瞭度，会話明瞭度による検討．頭頸部腫瘍．29：111-7, 2003
7) 前川二郎，吉田豊一，久保田彰，他．舌・口腔底再建における術後構音機能と形態の関連性の検討．頭頸部外．2：75-80, 1992
8) 今野昭義，花沢秀，吉野泰弘，他．舌切除後の舌・口腔底再建術と術後の構音機能および咀嚼機能の評価．耳鼻と臨．34：1393-407, 1988
9) Zhang S, Chen W, Cao G, et al. Pedicled supraclavicular artery island flap versus free radial forearm flap for tongue reconstruction following hemiglossectomy. J Craniofac Surg. 26：e527-30, 2015
10) de Vicente JC, de Villalaín L, Torre A, et al. Microvascular free tissue transfer for tongue reconstruction after hemiglossectomy：a functional assessment of radial forearm versus anterolateral thigh flap. J Oral Maxillofac Surg. 66：2270-5, 2008

CQ

3　舌亜全摘以上の喉頭温存症例において，隆起型の舌の再建は術後嚥下機能回復に有効か？

■ 推奨

皮弁のボリュームは嚥下機能回復に重要な役割を果たしていると考えられ，隆起型の舌の再建は有効である。

■ 推奨の強さと根拠　1C（強い推奨，弱い根拠）

根拠・解説　舌亜全摘以上の喉頭温存例においては，皮弁を用いた報告がなされている。有茎皮弁を用いた報告では，大胸筋皮弁を用いたものを Gangiti らは報告している[1]。この中で，従来法に比べて舌根部に特にボリュームを増加させた変法を行った結果，気切や鼻胃チューブからの離脱が可能であったとし有用であるとしているが，非隆起型との比較については報告されていない。

遊離皮弁を用いた報告は多く報告されている。Haddock ら[2]，Yamamoto ら[3] は腹直筋皮弁を用いた再建を行い，Salibian ら[4]，O'Connell ら[5] は前腕皮弁を用いた再建を行っている。各報告とも，隆起型の再建により良好な嚥下機能がみられた旨をビデオスコープなどを用いて述べている。しかし，これらの報告で隆起型再建の重要性を述べているが非隆起型再建と比較してはいない。

Lam らは分析疫学的研究で，皮弁のボリュームの重要性について述べているものの同様に両術式を比較したものはない[6]。また Rigby らも喉頭挙上が重要であるが隆起型再建についてもその重要性を述べている[7]。Kimata らは皮弁のボリューム不足や術後の減少が術後合併症の増加の原因と述べており[8]，また Miyamoto らは術後の胃管抜去困難となる原因因子を分析した結果，高齢であること，BMI（body mass index）が低い，放射能照射例であることが胃管抜去を困難にしていた[9]。これらの因子は皮弁のボリュームを減少させるものであり，ボリューム不足が機能回復に悪影響を与えていることが予想されることからも，隆起型の再建が重要であると推論される。現在，それに加えて知覚皮弁を用いた再建法も報告されているが[10]，隆起型再建にさらに加えるべきかは今後の検討が必要である。

今後の課題　隆起型再建が有効であることは経験上知られている。しかしながら，隆起型・非隆起型の 2 術式について，同程度の欠損をより多く再建しデータを蓄積・比較検討することは非常に困難である。また，今後はどの程度隆起していれば隆起型かの定義を決めることも必要であると考えられる。今後のエビデンスレベルの高い報告の蓄積が必要であると考えられた。

■ 参考文献

1) Gangiti KK, Gondi JT, Nemade H, et al. Modified pectoralis major myocutaneous flap for the total glossectomy defects : effect on quality of life. J Surg Oncol. 114 : 32-5, 2016
2) Haddock NT, DeLacure MD, Saadeh PB. Functional reconstruction of glossectomy defects : the vertical rectus abdominus myocutaneous neotongue. Reconstr Microsurg. 24 : 343-50, 2008
3) Yamamoto Y, Sugihara T, Furuta Y, et al. Functional reconstruction of the tongue and deglutition muscles following extensive resection of tongue cancer. Plast Reconstr Surg. 102 : 993-8, 1998
4) Salibian AH, Allison GR, Armstrong WB, et al. Functional hemitongue reconstruction with the

microvascular ulnar forearm flap. Plast Reconstr Surg. 104：654-60, 1999
5) O'Connell DA, Rieger J, Harris JR, et al. Swallowing function in patients with base of tongue cancers treated with primary surgery and reconstructed with a modified radial forearm free flap. Arch Otolaryngol Head Neck Surg. 134：857-64, 2008
6) Lam L, Samman N. Speech and swallowing following tongue cancer surgery and free flap reconstruction--a systematic review. Oral Oncol. 49：507-24, 2013
7) Rigby MH, Hayden RE. Total glossectomy without laryngectomy - a review of functional outcomes and reconstructive principles. Curr Opin Otolaryngol Head Neck Surg. 22：414-8, 2014
8) Kimata Y, Uchiyama K, Ebihara S, et al. Postoperative complications and functional results after total glossectomy with microvascular reconstruction. Plast Reconstr Surg. 106：1028-35, 2000
9) Miyamoto S, Sakuraba M, Nagamatsu S, et al. Risk factors for gastric-tube dependence following tongue reconstruction. Ann Surg Oncol. 19：2320-6, 2012
10) Leymarie N, Karsenti G, Sarfati B, et al. Modification of flap design for total mobile tongue reconstruction using a sensitive antero-lateral thigh flap. J Plast Reconstr Aesthet Surg. 65：e169-74, 2012

CQ 4 舌再建術後のリハビリテーション（摂食嚥下訓練）は嚥下機能回復に有効か？

■ **推奨**

舌再建術後にリハビリテーション（摂食嚥下訓練）を行うことは，嚥下機能回復に有効である。

■ **推奨の強さと根拠** 1C（強い推奨，弱い根拠）

根拠・解説 口腔癌，特に舌癌や口腔底癌の切除後欠損に対して，再建手術が行われた場合，しばしば舌の可動性が制限されて摂食嚥下機能が障害され，QOL が大きく損なわれる場合もある。再建方法に関しては，一次縫合，植皮，皮弁（有茎・遊離）が挙げられるが，術後機能に関するエビデンスレベルの高い論文はない。近年は，舌癌切除・再建術後の機能回復のためのリハビリテーションが精力的に行われており，その有効性が報告されている[1-9]。

Martin-Harris ら，Zhang ら，Zhen らはリハビリテーション前後の機能回復を各々独自のスコアで評価し，いずれのスコアでも訓練後は回復していることを示した[4-6]。舌部分切除と皮弁再建術後に嚥下訓練を受け，嚥下障害とうつ症状の変化を評価した調査では，嚥下訓練の前後では明らかに水分の飲み込みとうつ症状の自己評価が改善していた[5]。再建筋皮弁によって舌の可動性が制限された場合には，食塊の形成や送り込みにあたって舌接触補助床などの補綴的アプローチやリハビリテーションが重要である[10]。また舌癌手術後の嚥下訓練は嚥下機能回復に有効であるだけでなく，経管栄養の期間を短縮し，結果的に入院期間の短縮に寄与するとされている[11]。

これら術後の嚥下訓練は患者の理解力や参加意欲も影響すると考えられ[7]，嚥下訓練を行うだけでなく，再建方法や患者への嚥下に関する教育も含め，総合的にアプローチする必要がある。

今後の課題 舌再建術後のリハビリテーション（摂食嚥下訓練）の必要性に関して，エビデンスレベルの高い臨床研究が求められる。どの論文も少ない症例数での比較であり，切除範囲や再建方法による違いを含めた大規模な臨床試験が必要である。

■参考文献

1) Ngueyen NP, Moltz CC, Frank C, et al. Impact of swallowing therapy on aspiration rate following treatment for locally advanced head and neck cancer. Oral Oncol. 43：352-7, 2007
2) 渡辺恵里，岡田由紀，荻あや子．口腔癌再建術後の早期嚥下リハビリが患者に及ぼす影響．岡山県立大保健福祉紀．16：31-41, 2010
3) 難波亜紀子，山下夕香里，高橋浩二，他．口腔癌術後患者への系統的嚥下訓練法の適用経験．日口腔科会誌．50：122-9, 2001
4) Martin-Harris B, McFarland D, Hill EG, et al. Respiratory-swallow training in patient with head and neck cancer. Arch Phys Med Rehabil. 96：885-93, 2015
5) Zhang L, Huang Z, Wu H, et al. Effect of swallowing training on dysphagia and depression in postoperative tongue cancer patients. Eur J Oncol Nurs. 18：626-9, 2014
6) Zhen Y, Wang JG, Tao D, et al. Efficacy survey of swallowing function and quality of life in response to therapeutic intervention following rehabilitation treatment in dysphagic tongue cancer patients. Eur J Oncol Nurs. 16：54-8, 2012
7) Logemann JA, Pauloski BR, Rademaker AW, et al. Speech and swallowing rehabilitation for head and neck cancer patients. Oncology（Williston Park）. 11：651-6, 659；discussion 659, 663-4, 1997
8) Kraaijenga SAC, Molen LV, Stuiver MM, et al. Efficacy of a novel swallowing exercise program for chronic dysphagia in long-term head and neck cancer survivors. Head Neck. 39：1943-61, 2017
9) Perry A, Lee SH, Cotton S, et al. Therapeutic exercises for affecting post-treatment swallowing in people treated for advanced-stage head and neck cancers. Cochrane Database Syst Rev. 8：CD011112, 2016
10) Marunick M, Tselios N. The efficacy of palatal augmentation prostheses for speech and swallowing in patients undergoing glossectomy：a review of the literature. J Prothet Dent. 91：67-74, 2004
11) Ohkubo M, Sugiyama T, Ohira M, et al. Swallowing rehabilitation affects period of hospitalization after surgery for tongue cancer. Bull Tokyo Dent Coll. 58：19-26, 2017

2章 中咽頭再建

はじめに

中咽頭は前壁（舌根），側壁，後壁，軟口蓋からなるが，それらの欠損部を明確に分類したエビデンスレベルの高い大規模な研究が少ない。また，再建方法も報告によりさまざまであり統一した治療法の推奨は困難であると考えられる。中咽頭 CQ および推奨案作成にあたっては可能な限り欠損部位や再建方法を明確にした。また術後機能に関しては嚥下機能に限定することにより，臨床の現場で参考にしやすくなるように心がけて作成した。

CQ 5 中咽頭前壁を含む再建において，遊離皮弁移植は単純縫縮と比べて嚥下機能再建に有効か？

■ 推奨

中咽頭前壁を含む再建において，遊離皮弁移植術が単純縫縮術と比べて嚥下機能再建に常に有効であるとはいえない。中咽頭前壁癌切除後の再建では，側壁や舌など多部位に欠損が及ぶ場合には遊離皮弁による再建が弱く推奨される。

■ 推奨の強さと根拠　2C（弱い推奨，弱い根拠）

根拠・解説　中咽頭前壁癌の T1，T2 では単純縫縮でよいが，T3 以上の場合は欠損部を十分に充填する必要があるという報告がある[1)]。舌根内の切除であれば単純縫縮で良好な術後機能が得られたが，舌根全摘に加えて咽頭側壁や口部舌も切除した場合は十分なボリュームを有する皮弁が必要との報告もある[2)]。切除範囲を一致させた前向きの症例比較研究で単純縫縮，有茎筋皮弁，遊離皮弁を比較し，遊離皮弁再建よりも単純縫縮の方が嚥下機能が良好だったとの報告もある[3)]。症例集積研究で，舌根部の縫い上げ法と脱上皮法を比較し，縫い上げ法 11 例中 2 例（18.2%），脱上皮法 41 例中 2 例（4.9%）で嚥下障害を認め，嚥下障害の発生頻度に統計学的な有意差はないものの，脱上皮法を用いた症例で嚥下障害の発生頻度が少ない傾向であったという報告もある[4)]。

今後の課題　特に舌根の切除を含む中咽頭側壁癌の再建では，同様の欠損範囲でも単純縫縮と皮弁による再建のどちらが嚥下機能再建に有効であるかは議論の余地があると考えられる。症例の集積や前向きの介入研究などを通して，よりエビデンスレベルの高い報告が期待される。

■ 参考文献

1）三谷浩樹．口腔・咽頭癌診療の最前線 T3 舌根癌の切除と再建．口腔咽頭科．18：263-8, 2006

2) 松浦一登，西條茂，小川武則，他．【中咽頭癌の手術術後QOLを考慮したアプローチ法と再建法を考える】中咽頭癌前壁型の根治手術とQOL．頭頸部外．17：27-33, 2007
3) McConnel FM, Pauloski BR, Logemann JA, et al. Functional results of primary closure vs flaps in oropharyngeal reconstruction：a prospective study of speech and swallowing. Arch Otolaryngol Head Neck Surg. 124：625-30, 1998
4) 櫻庭実，宮本慎平，東野琢也，他．口腔・中咽頭癌の機能温存を目指した手術 脱上皮法による中咽頭側壁癌切除後の再建術．耳鼻と臨．61（Suppl. 1）：S48-54, S58-60, 2015

CQ

6　軟口蓋の欠損に対するGehanno法は嚥下機能再建に有効か？

■ 推奨

軟口蓋の欠損に対するGehanno法は嚥下機能再建に有効である。Gehanno法により軟口蓋の再建を行うことを強く推奨する。

■ 推奨の強さと根拠　1C（強い推奨，弱い根拠）

根拠・解説　軟口蓋は鼻咽腔閉鎖機能を有し，嚥下，発語に重要である。Patch法，Jump法，Denude法，Gehanno法などの再建法がある。Gehanno法は咽頭後壁の切除断端を弁として挙上し軟口蓋断端と縫合して新しいvelopharyngeal portを形成，残った欠損部に皮弁を縫着する[1-3]。

後ろ向きコホート研究でPatch法，Jump法，Denude法，Gehanno法を比較し[2]，軟口蓋に及ぶ欠損と軟口蓋正中を越える欠損でGehanno法は創し開が少なく信頼できるとの報告がある。前向きコホート研究で術後会話機能を比較し，T2以上で欠損が咽頭後壁に及ばない場合Patch法，咽頭後壁の欠損が半分以下でGehanno法，半分以上でDenude法を選択し，Gehanno法とDenude法で欠損範囲が違うため比較が難しいが，切除範囲が大きい場合，Gehanno法のように鼻咽腔の断面積を減少させる方法が鼻咽腔閉鎖機能がよかったとの報告がある[4]。症例集積研究で中咽頭癌切除後の欠損にGehanno法と遊離皮弁移植を用いて即時再建し，良好な鼻咽腔閉鎖機能と摂食・嚥下機能を得られたと報告の報告がある[3,5,6]。

今後の課題　中咽頭側壁癌切除後の軟口蓋の欠損に対するGehanno法は低侵襲で良好な術後機能を獲得できている印象があり，現在ある他の選択肢との今後のRCTの実施は難しいと考えられる。症例を集積して，欠損範囲や他の因子による嚥下機能や会話機能に対する影響を評価することなど，よりエビデンスレベルの高い研究を追求することは今後も重要である。

■ 参考文献

1) Gehanno P, Guédon C, Véber F, et al. Velopharyngeal rehabilitation after transmaxillary buccopharyngectomy extending to the soft palate. Ann Otolaryngol Chir Cervicofac. 102：135-7, 1985
2) Kimata Y, Uchiyama K, Sakuraba M, et al. Velopharyngeal function after microsurgical reconstruction of lateral and superior oropharyngeal defects. Laryngoscope. 112：1037-42, 2002

3) Inoue T, Nagata M, Yukawa H, et al. Evaluation of postoperative function in patients undergoing reconstruction following resection of superior and lateral oropharyngeal cancer：long-term outcomes of reconstruction with the Gehanno method. Int J Oral Maxillofac Surg. 41：9-16, 2012
4) Chung EJ, Lee DJ, Kang HD, et al. Prospective speech outcome study in patients with soft palate reconstruction in tonsillar cancer. Oral Oncol. 47：988-92, 2011
5) 成田圭吾，中川雅裕，赤澤聡，他．中咽頭再建術後の嚥下機能．耳鼻と臨．54（Suppl. 2）：S189-98, 2008
6) 杉本良介，大上研二，酒井昭博，他．中咽頭癌の再建術と術後機能評価 Gehanno 法再建例について．頭頸部外．21：47-53, 2011

CQ

7 遊離皮弁を用いた軟口蓋再建は嚥下機能再建に有効か？

■ 推奨

軟口蓋を含む広範囲の再建に遊離皮弁を用いることは有効である。遊離皮弁を用いて軟口蓋の再建を行うことを弱く推奨する。

■ 推奨の強さと根拠　2C（弱い推奨，弱い根拠）

根拠・解説　軟口蓋欠損に対する治療としてプロテーゼと再建手術を比較し，会話機能において差がなかったとする報告[1]がある一方で，遊離前腕皮弁による再建によって会話機能が保たれたとする報告もある[2]。会話機能と嚥下機能は比較的相関していることが予想されるが，嚥下機能に関しては参考となるような報告がない。

有茎の頬粘膜弁を用いた軟口蓋再建により良好な結果を報告しているものもあるが[3]，遊離皮弁による再建と直接比較をした報告はない。しかし，遊離皮弁による中咽頭上・側壁再建において舌根の広範切除と放射線照射が術後機能不良のリスクファクターであるという報告があり[4]，舌根に切除範囲が及ぶような広範囲の欠損には遊離皮弁の必要性が高いと考えられる。

遊離皮弁と有茎皮弁を比較すると，中咽頭癌全般の再建では遊離皮弁の方が有意に会話・嚥下機能がよかったとする報告があるが[5,6]，軟口蓋の再建のみに限ると参考となる報告がない。

嚥下機能再建には，遊離皮弁に加えて Gehanno 法などの鼻咽腔を狭小化する方法の併用が重要と考えられる。

今後の課題　中咽頭全般の再建においてもエビデンスレベルの高い報告は存在せず，軟口蓋のみの再建に限ると参考となるような報告はさらに少なかった。本 CQ に対する RCT は臨床上困難と考えられる。多施設共同で前向きに症例を集積し，欠損範囲や鼻咽腔狭小化の手法などの因子を含めた多変量解析を行うことが望まれる。

■ 参考文献

1) Rieger J, Bohle Iii G, Huryn J, et al. Surgical reconstruction versus prosthetic obturation of extensive soft palate defects：a comparison of speech outcomes. Int J Prosthodont. 22：566-72,

2009
2) Yoshida H, Michi K, Yamashita Y, et al. A comparison of surgical and prosthetic treatment for speech disorders attributable to surgically acquired soft palate defects. J Oral Maxillofac Surg. 51：361-5, 1993
3) Massarelli O, Vaira LA, Gobbi R, et al. Soft palate functional reconstruction with buccinator myomucosal island flaps. Int J Oral Maxillofac Surg. 47：316-23, 2018
4) Fujiki M, Sakuraba M, Miyamoto S, et al. Predictive factors of dysphagia after lateral and superior oropharyngeal reconstruction with free flap transfer. J Surg Oncol. 113：240-3, 2016
5) Tsue TT, Desyatnikova SS, Deleyiannis FW, et al. Comparison of cost and function in reconstruction of the posterior oral cavity and oropharynx. Free vs pedicled soft tissue transfer. Arch Otolaryngol Head Neck Surg. 123：731-7, 1997
6) 苦瓜知彦，鎌田信悦，川端一嘉，他．中咽頭再建手術後の形態と機能 側壁および軟口蓋の再建について．頭頸部外．7：113-6, 1997

CQ

8　軟口蓋を含む欠損の再建において，リハビリテーションは術後嚥下機能向上に有効か？

■ 推奨

リハビリテーションは術後嚥下機能向上に有効である。軟口蓋を含む欠損の再建後にリハビリテーションを行うことを強く推奨する。

■ 推奨の強さと根拠　1C（強い推奨，弱い根拠）

根拠・解説　頭頸部再建患者に対する嚥下・会話機能改善のためのリハビリテーションは一般的に行われているが，軟口蓋再建症例に焦点を絞ってその有効性を検討した報告はない。また，頭頸部癌の放射線治療に伴う嚥下・会話機能低下に対するリハビリテーションの有効性について検討された論文は散見されるが[1,2]，再建症例に焦点を絞ってその有効性検討した報告もほとんどない。Logemann らは口腔・中咽頭癌の手術症例に対し可動域訓練を行うことにより，3 カ月後の嚥下機能が有意に改善したと報告している[3]。Zuydam らは口腔・中咽頭癌の切除・遊離皮弁再建後の症例に対し，代償性嚥下法の訓練を行った。その結果，舌根切除量 1/4 未満の全例および舌根切除量 1/4 以上の症例の 1/3 に代償性嚥下法訓練が有効であったと報告している[4]。

リハビリテーションの手法も可動域訓練や代償性嚥下方法の習得などさまざまなものが報告されている。リハビリテーションの開始時期についても一定の見解は得られていないが，治療後 3 カ月以内に行うのがよいとの報告がある[3]。

リハビリテーションには患者の理解や意欲も重要であり，単に訓練するだけでなく教育等も含めて総合的に行うべきである[3]。

今後の課題　軟口蓋に限らず頭頸部再建全般において，リハビリテーションの有効性について検討された研究は少ない。再建部位や方法によって障害の程度や種類も異なることが予想される。切除範囲や再建方法，リハビリテーション手法などの因子を考慮した，リハビリテーションの有効性についての検討が必要と考えられる。多施設共同前向き研究が望まれる。

■参考文献

1) Kulbersh BD, Rosenthal EL, McGrew BM, et al. Pretreatment, preoperative swallowing exercises may improve dysphagia quality of life. Laryngoscope. 116：883-6, 2006
2) Ahlberg A, Engström T, Nikolaidis P, et al. Early self-care rehabilitation of head and neck cancer patients. Acta Otolaryngol. 131：552-61, 2011
3) Logemann JA, Pauloski BR, Rademaker AW, et al. Speech and swallowing rehabilitation for head and neck cancer patients. Oncology (Williston Park). 11：651-6, 659；discussion 659, 663-4, 1997
4) Zuydam AC, Rogers SN, Brown JS, et al. Swallowing rehabilitation after oro-pharyngeal resection for squamous cell carcinoma. Br J Oral Maxillofac Surg. 38：513-8, 2000

3章 下咽頭頸部食道再建

はじめに

下咽頭頸部食道再建手術の一番大きな目的は，飲食物の通過経路としての消化管機能を再獲得することである。再建手術の術式として，消化管（主に遊離空腸）を用いる術式と，消化管以外の組織（主に皮弁）を用いる術式が確立しており，ガイドライン第1版では，各々の術式が「推奨される」または「有効である」とされた。第2版では，臨床的に手術術式を選択する際に役立つことを考慮し，この2つの術式が，「合併症の発生率」と「良好な嚥下機能の獲得」において，どちらがより有効であるかを比較するCQを設定した。

また下咽頭頸部食道癌切除で再建を要する症例では，発声の機能も同時に失うことが多い。発声の機能は，消化管機能を再建した組織で，同時に発声機能を獲得するか（食道発声），音声再建手術（＝発声機能のための付加手術）を行うことがある。発声機能の再獲得において，「消化管機能を再建した組織で，同時に発声機能を獲得するか（食道発声）」が有効であるか否か，あるいは「音声再建手術（＝発声機能のための付加手術）」が有効であるか否かをCQとして設定した。

CQ 9 遊離空腸移植による再建手術は，皮弁移植による再建手術に比較して，術後合併症の軽減に有効か？

■ 推奨

遊離空腸移植による再建手術は皮弁移植による再建手術と比較して，術後合併症の軽減に有効である。

■ 推奨の強さと根拠　2C（弱い推奨，弱い根拠）

根拠・解説　下咽頭頸部食道再建の手術術式は，歴史的には大胸筋皮弁・胸三角皮弁による有茎皮弁を用いた再建術から，遊離前腕皮弁移植・遊離大腿外側皮弁移植・遊離空腸移植による再建術式が開発されてきた（胃管による再建は除く）。

本CQは術後の合併症に関して，遊離空腸移植による再建手術と皮弁移植による再建手術についての比較である。ここでは消化管（遊離空腸）を用いて再建するか，消化管以外（有茎皮弁，遊離皮弁）用いて再建するかを比較する。再建部位は全周性の下咽頭頸部食道欠損を対象とし，形成外科が関与しない胃管による再建は比較対象に含めないこととした。術式の有効性を評価する因子として，術後合併症および術後機能がある。術後早期の合併症としては，再建組織壊死，瘻孔形成，移植組織採取部の合併症，術後晩期合併症としては吻合部狭窄がある。一方，術後機能の評価因子として，術後嚥下機能の獲得（CQ10），術後発声機能の獲得（CQ11）等がある。

それぞれの再建術式が多く用いられた時期が異なるため，遊離空腸による再建術と皮弁による再建術（有茎および遊離）を直接比較した報告は少ない。この中で Tan ら[1] は，遊離前外側大腿皮弁移植，遊離前腕皮弁移植，遊離空腸移植における瘻孔形成率および吻合部狭窄率の比較検討を行っており（n＝45），瘻孔形成率がそれぞれ 33％・50％・30％，吻合部狭窄形成率はそれぞれ 38.1％・57.1％・0％と吻合部狭窄に関しては，遊離空腸移植が最も優れていると報告している。Chan ら[2] は遊離空腸移植，有茎大胸筋皮弁移植，遊離前外側大腿皮弁移植による下咽頭再建において，瘻孔形成率および吻合部狭窄形成率を比較し（n＝165），瘻孔形成率がそれぞれ 4.6％・23.9％・12.5％，吻合部狭窄形成率はそれぞれ 2.3％・27.2％・12.5％と遊離空腸移植の有効性を報告している。Nakatsuka ら[3] は下咽頭頸部食道再建において遊離空腸移植および遊離前腕皮弁移植術後の瘻孔発生率を統計学的に比較し（n＝109），瘻孔形成率がそれぞれ 3/70 例・15/39 例，吻合部狭窄形成率が 6/64 例・13/33 例であり，下咽頭頸部食道欠損に対しては遊離空腸移植が有意差をもって優れているとの報告を行っている。また，遊離空腸による再建術あるいは，皮弁による再建術の手術成績に関する報告としては，Sugiyama ら[4,5] による多施設共同研究があり，全 773 症例中の瘻孔形成率は 11.3％であった。また，赤澤ら[6] は遊離空腸移植（90 例）における吻合部狭窄率は 13％であったと報告している。一方，Scharpf ら[7] は前腕皮弁による再建（28 例）において，28％で瘻孔を生じ，36％で吻合部の狭窄を生じたとの報告を行っている。これらの報告をまとめると，瘻孔形成率に関しては，遊離空腸移植は 5 報告で（2～30％），前腕皮弁移植は 3 報告で（33～38.5％），前外側大腿皮弁移植は 2 報告で（12.5～50％），有茎皮弁移植は 1 報告で（23.9％）であった。一方，吻合部狭窄形成率に関しては，遊離空腸移植は 4 報告で（0～13％），前腕皮弁移植は 3 報告で（39.3～57.1％），前外側大腿皮弁移植は 2 報告で（12.5～38.1％），有茎皮弁移植は 1 報告で（27.2％）であり，いずれの項目においても，遊離空腸移植再建は皮弁移植再建に比較して優れた術式であると考えられる。

そのほか，有茎皮弁と異なり遊離組織移植に特有の合併症では，吻合血管トラブルによる遊離組織壊死がある。前述の多施設共同研究では，遊離空腸移植吻合部血栓の発生率は 3.0％である。Yu ら[8] は，遊離空腸移植と前外側大腿皮弁移植の術後合併症の比較を行っており，それぞれ遊離組織壊死率が 6％・4％，瘻孔形成率が 3％・8％，狭窄率が 19％・15％とほぼ同様であるとの報告を行っている。ドナーサイトに関しては，空腸採取後のイレウス等の発生率の報告もあるが一般的な腹部手術と同様である[9]。

今後の課題 本邦においては，下咽頭頸部食道再建の術式として遊離空腸移植は推奨される術式である。近年，遊離空腸再建症例に比べて，前腕皮弁や前外側大腿皮弁による再建症例において死亡率が低いとの報告もあり[10]，死亡率を考慮した術式の推奨度に関しては今後検討を要する。

■参考文献

1) Tan NC, Lin PY, Kuo PJ, et al. An objective comparison regarding rate of fistula and stricture among anterolateral thigh, radial forearm, and jejunal free tissue transfers in circumferential pharyngo-esophageal reconstruction. Microsurgery. 35：345-9, 2015
2) Chan YW, Ng RW, Liu LH, et al. Reconstruction of circumferential pharyngeal defects after tumour resection：reference or preference. J Plast Reconstr Aesthet Surg. 64：1022-8, 2011

3) Nakatsuka T, Harii K, Asato H, et al. Comparative evaluation in pharyngo-oesophageal reconstruction : radial forearm flap compared with jejunal flap. A 10-year experience. Scand J Plast Reconstr Surg Hand Surg. 32 : 307-10, 1998
4) Sugiyama N, Takao S, Suzuki E, et al. Risk factors of thrombosis in a single method of microsurgical head and neck reconstruction : A multi-institutional study of 773 reconstructions with a free jejunal graft after total pharyngolaryngoesophagectomy for hypopharyngeal cancer. Head Neck. 38 : 1688-94, 2016
5) Sugiyama N, Takao S, Suzuki E, et al. Risk factors for wound complications in head and neck reconstruction : 773 free jejunal reconstruction procedures after total pharyngolaryngoesophagectomy. Head Neck. 39 : 2057-69, 2017
6) 赤澤聡，中川雅裕，小泉拓也，他．咽喉食摘術に対する遊離空腸移植症例の術後合併症についての検討．頭頸部癌．36 : 73-6, 2010
7) Scharpf J, Esclamado RM. Reconstruction with radial forearm flaps after ablative surgery for hypopharyngeal cancer. Head Neck. 25 : 261-6, 2003
8) Yu P, Lewin JS, Reece GP, et al. Comparison of clinical and functional outcomes and hospital costs following pharyngoesophageal reconstruction with the anterolateral thigh free flap versus the jejunal flap. Plast Reconstr Surg. 117 : 968-74, 2006
9) Razdan SN, Albornoz CR, Matros E, et al. Free jejunal flap for pharyngoesophageal reconstruction in head and neck cancer patients : an evaluation of donor-site complications. J Reconstr Microsurg. 31 : 643-6, 2015
10) Nouraei SA, Dias A, Kanona H, et al. Impact of the method and success of pharyngeal reconstruction on the outcome of treating laryngeal and hypopharyngeal cancers with pharyngolaryngectomy : A national analysis. J Plast Reconstr Aesthet Surg. 70 : 628-38, 2017

CQ

10　遊離空腸移植による再建手術は，皮弁移植による再建手術に比して良好な嚥下機能の獲得に有効か？

■ **推奨**

遊離空腸による再建手術は，皮弁移植による再建手術に比して，良好な嚥下機能の獲得に有効である。

■ **推奨の強さと根拠**　2C（弱い推奨，弱い根拠）

根拠・解説　下咽頭頸部食道に対する遊離空腸移植（以下，遊離空腸）と皮弁移植（以下，皮弁）による再建手術で，嚥下機能の獲得に差が生じるのか否かを検討した。嚥下機能としては，1）経口摂取の再獲得率，2）常食・軟食の摂食可能率，3）通過障害（狭窄またはつかえ）の割合，4）経口摂取を開始するまでの期間，の 4 点を検討項目とした。

1）経口摂取の再獲得率：Perez-Smith ら[1] はメタアナリシスで，遊離空腸 73.6%，皮弁 90.7%（$p<0.05$）で皮弁の方が経口摂取の再獲得率が高いと述べた。記述研究報告では，Lewin ら[2] は，遊離空腸 73%（n＝31），皮弁〔前外側大腿皮弁（ALT）〕91%（n＝27）と同じ傾向を示す一方，上田ら[3] は遊離空腸 100%（n＝18），皮弁 97%（n＝30）と差がないとし，報告者により結果が異なった。

2）常食または軟食を摂食可能な割合：Lewin ら[2] は，遊離空腸 73%（n＝31），皮弁（ALT）91%（n＝27），Chan ら[4] は，遊離空腸 60.4%（n＝86），皮弁（PM，ALT）28%（n＝116），上田ら[3] は遊離空腸 100%（n＝18），皮弁（前腕）76.7%（n＝30），と報告しており，摂食が可能な割合は報告者により差がみられた。またいずれの報告も遊離空腸と皮弁の間には有意差はなかった。再建術式別

の単独研究としては，Julieron ら[5] の遊離空腸 90%（n＝62），Anthony ら[6] の皮弁（前腕）88%（n＝16），山田ら[7] の遊離空腸 64.9%（n＝40）などの報告がみられるが，遊離空腸で軟食以上の食事を摂取可能な割合が高い傾向にあった。

3）再建部位の通過障害：狭窄の他覚所見と，つかえの自覚症状で判断した。狭窄率に関するメタアナリシスの報告では，遊離空腸 10.5%，皮弁 17.9%と皮弁の通過障害率が高いと述べている Perez-Smith ら[1] の報告と，遊離空腸 11%（n＝1,014），皮弁 10%（前腕，ALT）（n＝572）で差がないとする Piazza ら[8] の報告の両方がある。記述研究報告でも同様に，Chan ら[4] は，遊離空腸 2%，皮弁（PM，ALT）24%（n＝116），中塚ら[9] は，遊離空腸 9.2%（n＝65），皮弁（前腕）39%（n＝33）と皮弁の通過障害率が高いとする報告がある一方，Lewin ら[2] は遊離空腸 19%（n＝31），皮弁（ALT）15%（n＝27）（P＝0.74），Carlson ら[10] は遊離空腸 16%（n＝25），皮弁〔三角筋部皮弁（DP），PM〕30%（n＝80）で有意差はないとする報告の両方がある。つかえ感の自覚症状は，上田ら[3] は，遊離空腸 5.5%（n＝18），皮弁（前腕）33.3%（n＝30）に認め，30 分以内に食事ができる割合は，遊離空腸 72%（n＝18），皮弁（前腕）52%（n＝29）と，皮弁の方が通過障害率が高い傾向であると述べている。また Schechter ら[11] は，独自のスケーリング値から，遊離空腸が皮弁（DP，PM）より，機能的に優る傾向であったが有意差はないとした。下咽頭の再建手術では，皮弁より遊離空腸による通過障害が高いとする報告はなく，遊離空腸による再建手術の有効性が示唆される。

4）経口摂取を開始するまでの期間：Lewin ら[2] は，遊離空腸 18 日（n＝26），皮弁（ALT）28 日（n＝22）であると報告している。上田ら[3] は合併症のある症例を含めて，遊離空腸 21 日，皮弁 28 日，合併症のない症例では，14.0 日，皮弁 21.2 日であり，遊離空腸の方が経口摂取開始までの期間が短いが，有意差はないと報告している。また中溝ら[12] は，遊離空腸 15.1 日（n＝52）と同様の報告をしている。

以上より，下咽頭頸部食道に対する再建手術後の嚥下機能の獲得に関して，包括的には遊離空腸と皮弁の各術式ともに有意差があるとする報告も，術式による有意差を認めないとする報告も認められる。しかし，項目別の嚥下機能の評価では，遊離空腸による再建の有効性を示唆する嚥下機能項目が多いことを考慮し，「遊離空腸による再建手術は，皮弁移植による再建手術に比して，良好な嚥下機能の獲得に有効である」を推奨案とした。

今後の課題 嚥下機能を「1）経口摂取の再獲得率，2）常食・軟食の摂食可能率，3）通過障害（狭窄またはつかえ）の割合，4）経口摂取を開始するまでの期間」の 4 項目で検討したが，いずれもそのほとんどが記述研究報告であり，強いエビデンスレベルではない。メタアナリシスの研究，あるいは多施設共同研究が望まれる。

また同一施設内での遊離空腸移植と皮弁移植による結果の比較や，同じ施設での年度を新旧で分けての比較などの研究は，より実状に沿って手術を推奨する有益な根拠となると考える。

■参考文献

1）Perez-Smith D, Wagels M, Theile DR. Jejunal free flap reconstruction of the pharyngolaryngectomy

defect：368 consecutive cases. J Plast Reconstr Aesthet Surg. 66：9-15, 2013
2) Lewin JS, Barringer DA, May AH, et al. Functional outcomes after circumferential pharyngoesophageal reconstruction. Laryngoscope. 115：1266-71, 2005
3) 上田和毅，波利井清紀，山田敦，他．マイクロサージャリーによる下咽頭・頸部食道の再建 遊離腸管移植法と遊離前腕皮弁移植法の比較検討．日形会誌．9：622-33, 1989
4) Chan YW, Ng RW, Liu LH, et al. Reconstruction of circumferential pharyngeal defects after tumour resection：reference or preference. J Plast Reconstr Aesthet Surg. 64：1022-8, 2011
5) Julieron M, Germain MA, Schwaab G, et al. Reconstruction with free jejunal autograft after circumferential pharyngolaryngectomy：eighty-three cases. Ann Otol Rhinol Laryngol. 107：581-7, 1998
6) Anthony JP, Singer MI, Deschler DG, et al. Long-term functional results after pharyngoesophageal reconstruction with the radial forearm free flap. Am J Surg. 168：441-5, 1994
7) 山田和之，福田諭，八木克憲，他．頭頸部癌に対する遊離空腸による再建 49症例の術後合併症と摂食状況について．日耳鼻会報．102：1279-86, 1999
8) Piazza C, Taglietti V, Nicolai P. Reconstructive options after total laryngectomy with subtotal or circumferential hypopharyngectomy and cervical esophagectomy. Curr Opin Otolaryngol Head Neck Surg. 20：77-88, 2012
9) 中塚貴志，市岡滋，波利井清紀，他．【再建外科における standard flap その有用性と限界】頭頸部領域の再建 下咽頭・頸部食道．形成外科．44：853-8, 2001
10) Carlson GW, Schusterman MA, Guillamondegui OM. Total reconstruction of the hypopharynx and cervical esophagus：a 20-year experience. Ann Plast Surg. 29：408-12, 1992
11) Schechter GL, Baker JW Jr, Gilbert DA. Functional evaluation of pharyngoesophageal reconstructive techniques. Arch Otolaryngol Head Neck Surg. 113：40-4, 1987
12) 中溝宗永，横島一彦，稲井俊太，他．下咽頭・頸部食道癌における非定形的遊離空腸再建の信頼性 縫合不全の検討．頭頸部外．18：39-43, 2008

CQ

11 遊離空腸移植による再建手術は，術後の発声に有効か？

■ 推奨

下咽頭頸部食道欠損を遊離空腸で再建した場合，食道発声を獲得するのは難しい。Voice prosthesis による発声は，遊離空腸症例でも十分獲得可能であるが，皮弁再建の方が優れている。

■ 推奨の強さと根拠　2C（弱い推奨，弱い根拠）

根拠・解説　下咽頭喉頭頸部食道摘出後の音声獲得の方法としては，電気喉頭・食道発声・気管食道瘻などがある。本邦でも食道発声より voice prosthesis による気管食道瘻が増加している[1)]。

下咽頭粘膜や咽頭収縮筋が残存している喉頭摘出のみの患者での食道発声獲得率は 25～60％であるが[2, 3)]，下咽頭喉頭頸部食道摘出の場合は，下咽頭粘膜や咽頭収縮筋の欠損および空腸壁の神経支配欠落などにより食道発声は難しいと考えられ[4, 5)]，空腸症例の食道発声獲得率は 1～8％と低い[6-11)]。

移植組織による検討では，術後発声において遊離空腸移植と皮弁移植（前外側大腿皮弁等）による再建を比べると，皮弁の方が有利という報告[12)]と，同等[13-15)]という報告がある。

voice prosthesis を用いる場合は，遊離空腸移植症例では 78.4％[16)]，50％[12)]で良好な結果を得た。しかし，再建なし（喉頭摘出のみ）と大胸筋皮弁と比べて空腸は，発声良好群が少なかったとする報告[1)]がある。

今後の課題 遊離空腸での再建例では，術後の食道発声の獲得は極めて困難で，シャント作成による音声獲得が多くなっている[4)]。

近年多くなっている voice prosthesis は，合併症発生率は 15～72％で少なくはなく，経済的負担や通院負担が大きく，本人の意欲が関係するという問題点がある[16)]。

■参考文献

1) 金澤成典，吉野邦俊，藤井隆，他．喉頭摘出後の音声リハビリ・代用音声・食生活について アンケート調査．頭頸部外．22：303-10, 2013
2) Nyquist GG, Hier MP, Dionisopoulos T, et al. Stricture associated with primary tracheoesophageal puncture after pharyngolaryngectomy and free jejunal interposition. Head Neck. 28：205-9, 2006
3) Ziesmann M, Boyd B, Manktelow RT, et al. Speaking jejunum after laryngopharyngectomy with neoglottic and neopharyngeal reconstruction. Am J Surg. 158：321-3, 1989
4) 桜井裕之，野崎幹弘，佐々木健司，他．【食道癌治療と QOL】頸部食道癌の音声再建手術．外科治療．87：338-43, 2002
5) Benazzo M, Bertino G, Lanza L, et al. Voice restoration after circumferential pharyngolaryngectomy with free jejunum repair. Eur Arch Otorhinolaryngol. 258：173-6, 2001
6) Bergquist H, Ejnell H, Fogdestam I, et al. Functional long-term outcome of a free jejunal transplant reconstruction following chemoradiotherapy and radical resection for hypopharyngeal and proximal oesophageal carcinoma. Dig Surg. 21：426-31；discussion 432-3, 2004
7) Fisher SR, Cole TB, Meyers WC, et al. Pharyngoesophageal reconstruction using free jejunal interposition grafts. Arch Otolaryngol. 111：747-52, 1985
8) 野崎幹弘，佐々木健司，竹内正樹，他．遊離腸管移植による咽喉食摘後の食道・音声同時再建．頭頸部腫瘍．23：547-52, 1997
9) Furuta Y, Homma A, Nagahashi T, et al. Voice restoration by primary insertion of indwelling voice prosthesis following circumferential pharyngolaryngectomy with free jejunal graft. Auris Nasus Larynx. 32：269-74, 2005
10) 竹生田勝次，西蔦渡，臼居洋行，他．空腸遊離移植による下咽頭頸部食道再建術の評価．日耳鼻会報．94：41-5, 1991
11) de Vries EJ, Stein DW, Johnson JT, et al. Hypopharyngeal reconstruction：a comparison of two alternatives. Laryngoscope. 99：614-7, 1989
12) 寺田友紀，佐伯暢生，宇和伸浩，他．喉頭摘出後の Provox 2 による音声獲得と長期経過観察．日耳鼻会報．113：838-43, 2010
13) Deschler DG, Herr MW, Kmiecik JR, et al. Tracheoesophageal voice after total laryngopharyngectomy reconstruction：Jejunum versus radial forearm free flap. Laryngoscope. 125：2715-21, 2015
14) Perez-Smith D, Wagels M, Theile DR. Jejunal free flap reconstruction of the pharyngolaryngectomy defect：368 consecutive cases. J Plast Reconstr Aesthet Surg. 66：9-15, 2013
15) Moradi P, Glass GE, Atherton DD, et al. Reconstruction of pharyngolaryngectomy defects using the jejunal free flap：a 10-year experience from a single reconstructive center. Plast Reconstr Surg. 126：1960-6, 2010
16) Fukushima H, Kanazawa T, Kawabata K, et al. Indwelling voice prosthesis insertion after total pharyngolaryngectomy with free jejunal reconstruction. Laryngoscope Investig Otolaryngol. 2：30-5, 2017

CQ

12 音声再建手術は，会話機能の再獲得（または回復）に有効か？

■ 推奨

音声再建手術は，会話機能の再獲得において，一部の患者にとっては有効である。

■ 推奨の強さと根拠　2C（弱い推奨，弱い根拠）

根拠・解説　下咽頭喉頭食道摘出の症例は，喉頭全摘のみと比べ食道発声の獲得率は低い[1)]。そのため，電気人工喉頭以外の方法としては，主に音声再建手術にて作成する気管食道瘻を介してのシャント発声に頼ることとなる[2)]。

音声再建手術は，食道再建材料としての自家組織を用いるシャント発声と，voice prosthesis を用いる tracheoesophageal puncture（TEP）によるシャント発声がある。自家組織を利用したシャント発声には，遊離空腸によるもの（tracheojejunal shunt[3,4)]，elephant shunt[5)]），遊離回結腸によるもの[2,6-7)]，前腕皮弁によるもの[8)] などがあるが，近年の報告は減少傾向にある。

一方，voice prosthesis を用いた TEP によるシャント発声は，手技が比較的簡便であること，音声獲得が容易であることなどから，欧米では代用発声法の主流となっており，近年本邦でもその使用頻度が高まっている[9-12)]。

TEP によるシャント発声は，再建組織が遊離空腸[1,9,13-19)]・遊離前外側大腿皮弁[16,20-22)]・遊離前腕皮弁[23-26)]・有茎大胸筋皮弁[9,24-29)] によるものなどが報告されている。音声獲得率はそれぞれ 50～100％，40～90％，93～100％，71～83％とばらつきがある。TEP では皮弁を用いた再建の方が，空腸を用いた再建よりも音声の質は高いという意見もある[13,21)]。空腸の場合は固有の粘液産生があるため，声の質は Wet と表現される[1,24,30,31)]。また単純な喉頭全摘出術後の TEP に比べると，似た振幅と周波数はもつものの，明瞭度は劣る[24,30)]。シャント発声では合併症も伴う。誤嚥性肺炎，咽頭皮膚瘻，膿瘍，瘻孔閉鎖，肉芽形成，咽頭食道狭窄などである[22,32)]。

音声再建は，音声を獲得できる可能性がある一方で，すべての患者が音声獲得できるわけではないこと，意欲的なリハビリテーションが必要なこと，合併症や管理上の障害があること，シャント発声できるにもかかわらず使わない患者もいること，などの問題点もある。したがって，音声再建はすべての患者に対して適応になるわけではなく，患者の意欲および生活家庭環境をよく考慮したうえで音声再建の適否を決定することが望ましい[9,21)]。

今後の課題　どの手技を選択するかは，合併症率，音声回復率などをもとに決める。しかし実際にはそれらの客観的なデータが不足しており，優劣がつけ難い現状である。データの集積が望まれる[16,33)]。

■ 参考文献

1）古田康，永橋立望，本間明宏，他．遊離空腸再建症例における voice prosthesis 一期的挿入による音声再建．頭頸部腫瘍．29：81-5, 2003

2）Succo G, Mioli P, Merlino G, et al. New options for aerodigestive tract replacement after extended pharyngolaryngectomy. Laryngoscope. 110：1750-5, 2000

3）田原真也，木西實，天津睦郎．【機能回復を目指した

頭頸部再建】気管空腸瘻（TJ シャント）による発声機能再建．形成外科．42：229-34, 1999
4) 繁治純，松居秀敏，平山裕次，他．当科における天津式気管食道瘻形成術の検討．頭頸部外．27：341-4, 2018
5) 桜井裕之，野崎幹弘，佐々木健司，他．【食道癌治療と QOL】頸部食道癌の音声再建手術．外科治療．87：338-43, 2002
6) 袴田桂，大和谷崇，佐々木豊，他．下咽頭癌に対する回盲部を用いた再建．頭頸部癌．31：100-6, 2005
7) Chen HC, Ciu of esophagus and voice with free ileocolon flap following total pharyngolaryngectomy. J Surg Oncol. 117：459-68, 2018
8) Lee JC, Hsu WT, Yang CC. A fabricated forearm free flap with accompanying phonation tube for simultaneous reconstruction of a pharyngolaryngeal circumferential defect and voice loss：new surgical modification with functional phonation outcome. Laryngoscope. 123：344-9, 2013
9) 寺田友紀，佐伯暢生，宇和伸浩，他．喉頭摘出後の Provox2 による音声獲得と長期経過観察．日耳鼻会報．113：838-43, 2010
10) 増山敬祐，前田恭子，小田切奨太，他．喉頭摘出後のボイスプロステーシスによる音声再建の現状．山梨医．44：43-6, 2017
11) 上前泊功，芦澤圭，中山雅博，他．喉頭摘出後の気管食道シャント発声者と食道発声者における QOL 評価 Voice Handicap Index（VHI）日本語改定版および Voice-Related Quality of Life（V-RQOL）日本語版を用いて．耳鼻臨床．106：1033-8, 2013
12) 金澤成典，吉野邦俊，藤井隆，他．喉頭摘出後の音声リハビリ・代用音声・食生活について アンケート調査．頭頸部外．22：303-10, 2013
13) Moradi P, Glass GE, Atherton DD, et al. Reconstruction of pharyngolaryngectomy defects using the jejunal free flap：a 10-year experience from a single reconstructive center. Plast Reconstr Surg. 126：1960-6, 2010
14) Sharp DA, Theile DR, Cook R, et al. Long-term functional speech and swallowing outcomes following pharyngolaryngectomy with free jejunal flap reconstruction. Ann Plast Surg. 64：743-6, 2010
15) Bertino G, Spasiano R, Mazzola I, et al. The use of pedicled and free flaps in laryngeal cancer recurrences：postoperative considerations and functional results. Ann Plast Surg. 55：384-8, 2005
16) Lewin JS, Barringer DA, May AH, et al. Functional outcomes after circumferential pharyngoesophageal reconstruction. Laryngoscope. 115：1266-71, 2005
17) Benazzo M, Occhini A, Rossi V, et al. Jejunum free flap in hypopharynx reconstruction：case series. BMC Cancer. 2：13, 2002
18) Benazzo M, Bertino G, Lanza L, et al. Voice restoration after circumferential pharyngolaryngectomy with free jejunum repair. Eur Arch Otorhinolaryngol. 258：173-6, 2001
19) 赤羽誉，谷口由希子，細野研二，他．喉頭全摘後の失声に対する音声再獲得 当科における Provox2 の使用経験．日生病医誌．39：109-13, 2011
20) Sagar B, Marres HA, Hartman EH. Hypopharyngeal reconstruction with an anterolateral thigh flap after laryngopharyngeal resection：results of a retrospective study on 20 patients. J Plast Reconstr Aesthet Surg. 63：970-5, 2010
21) Yu P, Hanasono MM, Skoracki RJ, et al. Pharyngoesophageal reconstruction with the anterolateral thigh flap after total laryngopharyngectomy. Cancer. 116：1718-24, 2010
22) Lewin JS, Barringer DA, May AH, et al. Functional outcomes after laryngopharyngectomy with anterolateral thigh flap reconstruction. Head Neck. 28：142-9, 2006
23) Divi V, Lin DT, Emerick K, et al. Primary TEP placement in patients with laryngopharyngeal free tissue reconstruction and salivary bypass tube placement. Otolaryngol Head Neck Surg. 144：474-6, 2011
24) Alam DS, Vivek PP, Kmiecik J. Comparison of voice outcomes after radial forearm free flap reconstruction versus primary closure after laryngectomy. Otolaryngol Head Neck Surg. 139：240-4, 2008
25) Scharpf J, Esclamado RM. Reconstruction with radial forearm flaps after ablative surgery for hypopharyngeal cancer. Head Neck. 25：261-6, 2003
26) Azizzadeh B, Yafai S, Rawnsley JD, et al. Radial forearm free flap pharyngoesophageal reconstruction. Laryngoscope. 111：807-10, 2001
27) Saussez S, Cuno A, Urbain F, et al. Reconstruction of circumferential oro- and hypopharyngeal defects with U-shaped pectoralis major myocutaneous flap. Otolaryngol Head Neck Surg. 134：823-9, 2006
28) Deschler DG, Doherty ET, Reed CG, et al. Quantitative and qualitative analysis of tracheoesophageal voice after pectoralis major flap reconstruction of the neopharynx. Otolaryngol Head Neck Surg. 118：771-6, 1998
29) Lau WF, Wei WI, Ho CM, et al. Immediate tracheoesophageal puncture for voice restoration in laryngopharyngeal resection. Am J Surg. 156：269-72, 1988
30) Archibald S, Young JE, Thoma A. Pharyngo-cervical esophageal reconstruction. Clin Plast Surg. 32：339-46, 2005
31) Ahmad I, Kumar BN, Radford K, et al. Surgical voice restoration following ablative surgery for laryngeal

and hypopharyngeal carcinoma. J Laryngol Otol. 114：522-5, 2000
32) Bozec A, Poissonnet G, Chamorey E. Results of vocal rehabilitation using tracheoesophageal voice prosthesis after total laryngectomy and their predictive factors. Eur Arch Otorhinolaryngol. 267：751-8, 2010
33) 山下拓，谷合信一，塩谷彰浩.【下咽頭・頸部食道表在癌の内視鏡診断と治療】経口的下咽頭部分切除術後の音声機能訓練と下咽頭喉頭全摘後の音声再建．消内視鏡．28：130-8, 2016

4章 上顎再建

はじめに

上顎腫瘍切除に伴い構音や嚥下などの機能障害，視力障害や整容的不満足が生ずる。これらを最小限にとどめるためにはどのような再建方法が望ましいのか，また皮弁による再建が顎義歯など他の方法と比較して有効なのかといった臨床上の問題点が少しでも整理，解決されるような CQ を設定し，本文を記載した。さらには現時点で文献的に述べられている臨床的根拠と，明確になっていない，今後解決が望まれる事項についても言及した。

CQ 13 軟部組織のみの再建は有効か？

■ 推奨

少なくとも前方の歯槽骨・歯牙が残る口蓋の欠損には軟部組織再建が良い適応である。上顎全摘例などの大きな欠損に対する組織充填症例で軟部組織再建は有効である。これらの場合に軟部組織再建を行うことを提案する。

■ 推奨の強さと根拠　2C（弱い推奨，弱い根拠）

根拠・解説　**1）顎義歯装着と皮弁再建の比較**：顎義歯（口腔鼻腔遮断のためのプロテーゼなど）装着と皮弁再建の比較のシステマティックレビューにより，QOL の向上という点では有意な差は指摘できないものの[1]，単語明瞭度（Test for overall effect：Z＝2.88，p＝0.004）と咀嚼効率（Test for overall effect：Z＝3.03，p＝0.002）という機能面において皮弁再建が優れるという弱いエビデンスがあり，皮弁再建の優位性が観察されている[2]。ケースコントロール・スタディでは 50％以上の口蓋欠損で，遊離皮弁が顎義歯よりも，会話・摂食という機能面において有意に優れているという報告[3]や，口蓋 50％未満の欠損でも，有意差はないものの会話・摂食という機能面において前腕皮弁が顎義歯より優れる傾向にあり，快適性，利便性，社交性という QOL においては前腕皮弁が有意に優れているという報告がある[4]。一方で，皮弁再建と顎義歯で QOL に有意な差がなく，顎義歯の依然とした重要な役割を強調する報告もある[5]。総合的には，皮弁再建は手術所要時間，入院期間，義歯装着までの期間などでデメリットがあるものの，機能面，QOL で顎義歯より優れる傾向にあるといえよう。

2）軟部組織再建の適応：歯槽骨・歯牙が残る口蓋のみの欠損には軟部組織再建での口蓋閉鎖が良い適応である。口蓋・歯槽の 50％未満の欠損で前方の歯牙（切歯－犬歯）が残る場合は，義歯を安定保持することが可能なため，前腕皮弁や前外側大腿皮弁などによる軟部組織再建がよい適応とされて

いる[6-8]。反対に前方の歯槽が切除された場合など義歯を安定保持する歯牙が残らない場合は後述の（CQ16参照）血管柄付き骨移植を選択する。

また，上顎全摘例など欠損の容量も表面積も大きい場合は腹直筋皮弁の良い適応であり，特に眼窩底再建のための自家遊離骨移植と腹直筋皮弁などの軟部組織皮弁の組み合わせは有効な方法である[9-11]。ただし，血管柄付き骨移植の方がより感染に強い（CQ14参照）。

今後の課題　現状では，上顎再建に対する皮弁再建オプションや顎義歯（プロテーゼ）装着の傾向は，エビデンスに基づくというより，意見に基づいた（opinion-based）ものとなっている。質の高い研究報告が望まれる。

■参考文献

1) Brandão TB, Vechiato Filho AJ, Batista VE, et al. Obturator prostheses versus free tissue transfers：a systematic review of the optimal approach to improving the quality of life for patients with maxillary defects. J Prosthet Dent. 115：247-53, 2016
2) Cao Y, Yu C, Liu W, et al. Obturators versus flaps after maxillary oncological ablation：a systematic review and best evidence synthesis. Oral Oncol. 82：152-61, 2018
3) Moreno MA, Skoracki RJ, Hanna EY, et al. Microvascular free flap reconstruction versus palatal obturation for maxillectomy defects. Head Neck. 32：860-8, 2010
4) Genden EM, Wallace DI, Okay D, et al. Reconstruction of the hard palate using the radial forearm free flap：indications and outcomes. Head Neck. 26：808-14, 2004
5) Breeze J, Rennie A, Morrison A, et al. Health-related quality of life after maxillectomy：obturator rehabilitation compared with flap reconstruction. Br J Oral Maxillofac Surg. 54：857-62, 2016
6) Brown JS, Shaw RJ. Reconstruction of the maxilla and midface：introducing a new classification. Lancet Oncol. 11：1001-8, 2010
7) Costa H, Zenha H, Sequeira H, et al. Microsurgical reconstruction of the maxilla：algorithm and concepts. J Plast Reconstr Aesthet Surg. 68：e89-104, 2015
8) Futran ND, Mendez E. Developments in reconstruction of midface and maxilla. Lancet Oncol. 7：249-58, 2006
9) Cordeiro PG, Santamaria E. A classification system and algorithm for reconstruction of maxillectomy and midfacial defects. Plast Reconstr Surg. 105：2331-46, 2000
10) McCarthy CM, Cordeiro PG. Microvascular reconstruction of oncologic defects of the midface. Plast Reconstr Surg. 126：1947-59, 2010
11) Kanazawa T, Sarukawa S, Fukushima H, et al. Current reconstructive techniques following head and neck cancer resection using microvascular surgery. Ann Vasc Dis. 4：189-95, 2011

CQ

14 眼窩下壁の再建は有効か？

■ 推奨

上顎切除時に眼窩下壁が合併切除されるなどして眼窩内容が保持されなかった場合，機能や整容面の維持・回復を図るために眼窩下壁の再建は必要となる。

眼窩下壁の再建を行うことを提案する。

■ 推奨の強さと根拠　2C（弱い推奨，弱い根拠）

根拠・解説　上顎切除に伴い眼窩下壁が切除され，眼窩内容を支持できなくなると，眼球位置異常，眼球陥凹，眼球運動障害，下眼瞼外反による閉瞼不全など生じる。これらの症状が強い場合には，たとえ視力が温存されていても視覚機能は著しく低下する[1-4]。これら合併症を予防し，視覚機能や整容面の維持するために眼窩下壁の再建が必要となる。

眼窩下壁再建の適応は，眼窩底の75％以上の欠損もしくは眼窩底と内側壁あるいは外側壁の2壁以上が切除された場合や[2]，頬骨が温存されなかった場合に必要となると報告されている[5]。

再建方法については，軟組織である筋膜で眼位を支持した報告があるが，多くは硬性再建による報告である。硬性再建の材料には，チタンメッシュ・プレートなどの人工物[5-7]，肋骨・腸骨・分層頭蓋骨など自家遊離骨[2-4]，腓骨・肋骨・腸骨・肩甲骨など[1,2]の血管柄付き骨がある。なお術後放射線治療が計画されている場合は，人工物や遊離骨は感染のリスクが高くなることを考慮して，血管柄付き骨移植による再建を推奨している報告もある[8]。

骨皮弁による硬性再建を行った場合と，筋膜と軟部組織皮弁の併用により再建を行った場合を比較した報告では，視覚機能や整容面での満足度に差はなかったが，眼球位置の支持に関しては硬性再建を行った方が優れていたとある[9]。

今後の課題　チタンメッシュ・プレートなどの人工物には再建材料として，血管柄付き骨移植などと比較し手術侵襲も少なくある一定度の需要があるが，露出や感染のリスクを伴う。チタンメッシュ・プレート挿入後の長期経過に関する論文や合併症に関する質の高い論文もない。

術後放射線治療が計画されている場合は，人工物や遊離骨は感染のリスクが高くなることを考慮して，血管柄付き骨移植による再建を推奨している報告もあるが，再建材料を比較した質の高い論文は存在しない。質の高い研究報告が望まれる。

■ 参考文献

1) Brown JS, Shaw RJ. Reconstruction of the maxilla and midface：introducing a new classification. Lancet Oncol. 11：1001-8, 2010
2) Cordeiro PG, Santamaria E, Kraus DH, et al. Reconstruction of total maxillectomy defects with preservation of the orbital contents. Plast Reconstr Surg. 102：1874-84, 1998
3) Cordeiro PG, Chen CM. A 15-year review of midface reconstruction after total and subtotal maxillectomy：part I. Algorithm and outcomes. Plast Reconstr Surg. 129：124-36, 2012
4) Futran ND, Mendez E. Developments in reconstruction of midface and maxilla. Lancet Oncol. 7：249-58, 2006

5) Santamaria E, Cordeiro PG. Reconstruction of maxillectomy and midfacial defects with free tissue transfer. J Surg Oncol. 94：522-31, 2006
6) Sarukawa S, Sakuraba M, Asano T, et al. Immediate maxillary reconstruction after malignant tumor extirpation. Eur J Surg Oncol. 33：518-23, 2007
7) Nakayama B, Hasegawa Y, Hyodo I, et al. Reconstruction using a three-dimensional orbitozygomatic skeletal model of titanium mesh plate and soft-tissue free flap transfer following total maxillectomy. Plast Reconstr Surg. 114：631-9, 2004
8) Andrades P, Militsakh O, Hanasono MM, et al. Current strategies in reconstruction of maxillectomy defects. Arch Otolaryngol Head Neck Surg. 137：806-12, 2011
9) Sampathirao LM, Thankappan K, Duraisamy S, et al. Orbital floor reconstruction with free flaps after maxillectomy. Craniomaxillofac Trauma Reconstr. 6：99-106, 2013

CQ

15 血管柄付き骨皮弁は有効か？

■ 推奨

欠損の大きさによるが，硬性再建を必要とする場合，血管柄付き骨皮弁は有効である。特に補綴の安定と整容に寄与する。ただし，これを裏付けるエビデンスのレベルは高くない。

■ 推奨の強さと根拠　2C（弱い推奨，弱い根拠）

根拠・解説　腫瘍切除や外傷などによる中顔面欠損は，軟部組織と上顎口蓋の骨を含んだ複雑なものとなることがあり，構音，嚥下，咀嚼などの機能，整容に大きな影響を与える。上顎再建を行うにあたっては機能と整容の両立が求められる。構音，嚥下機能の回復には，口腔鼻腔遮断が必要で，顎義歯装着や皮弁による欠損の充填が行われる。口蓋欠損が硬口蓋・歯槽片側欠損以下と小さい場合には顎義歯は有効だが，欠損が大きい場合は顎義歯では口腔から鼻腔への逆流を防止しきれない。そのため，欠損が大きい場合は遊離皮弁移植による閉鎖が行われる[1)]。しかし，軟部組織のみの移植の場合，組織の下垂やボリューム過多が問題になる[2,3)]。

そこで組織保持機能，補綴物の支持力再建のため，血管柄付き骨皮弁を使用した硬性再建が行われるようになった。血管柄付き骨皮弁の種類としては，腓骨，肩甲骨，腸骨，肋骨（肋軟骨），その他（橈骨など）がこれまでに報告されている。上顎の Buttress 構造に基づく支持性再建を行うことにより軟部組織の下垂を防ぎ，顎義歯等の補綴物の安定が得られるほか，整容面でも優れた再建が可能になる[3,4)]。また，移植骨は歯科インプラントの母床としても利用できる。歯科インプラントの使用により，補綴物の安定性が向上し，整容性，機能のさらなる改善につながる[5-7)]。血管柄付き骨皮弁以外の硬性再建材料としては遊離骨，チタンメッシュ・プレートなどの人工物がある。こまかい細工が可能で，小さな硬組織欠損などを補うのには有利なことがある[8-10)]。反面，血流をもたないため，血管柄付き骨に比べて，感染，露出，骨癒合不全のリスクが高い（血管柄付き骨は感染に強く，骨癒合が得られやすい）[4,11-12)]。2012 年に歯科インプラント治療が骨移植により顎再建が行われた場合において保険適用となった。再建術後の歯科インプラント治療は，温存された顎骨や遊離骨移植，血管柄付き骨移植に対して行われるが，腓骨，肩甲骨，腸骨などの血管柄付き骨移植の有効性が支持されてい

る[7, 11, 13]。一方，放射線治療が歯科インプラントの成功率を下げる可能性があり，慎重な適応が望まれる[14]。

上顎欠損の性質を考えると，軟部組織と骨とを同時に移植できる血管柄付き骨皮弁を用いた再建が理想的だが，上顎悪性腫瘍切除後の再建の場合は，生命予後や手術侵襲を考慮し，患者の希望に沿った治療，術式を多面的に検討し，選択する必要がある。

■参考文献

1) Hochman M. Reconstruction of midfacial and anterior skull-base defects. Otolaryngol Clin North Am. 28：1269-77, 1995
2) Bianchi B, Ferri A, Ferrari S, et al. Iliac crest free flap for maxillary reconstruction. J Oral Maxillofac Surg. 68：2706-13, 2010
3) Lee HB, Hong JP, Kim KT, et al. Orbital floor and infraorbital rim reconstruction after total maxillectomy using a vascularized calvarial bone flap. Plast Reconstr Surg. 104：646-53, 1999
4) Yamamoto Y, Kawashima K, Sugihara T, et al. Surgical management of maxillectomy defects based on the concept of buttress reconstruction. Head Neck. 26：247-56, 2004
5) Hell B, Tischer A, Heissler E, et al. A method for the bony and dental reconstruction of the maxilla in dentate patients. Int J Oral Maxillofac Surg. 26：369-73, 1997
6) Nakayama B, Matsuura H, Ishihara O, et al. Functional reconstruction of a bilateral maxillectomy defect using a fibula osteocutaneous flap with osseointegrated implants. Plast Reconstr Surg. 96：1201-4, 1995
7) Sozzi D, Novelli G, Silva R, et al. Implant rehabilitation in fibula-free flap reconstruction：a retrospective study of cases at 1-18 years following surgery. J Craniomaxillofac Surg. 45：1655-61, 2017
8) McCarthy CM, Cordeiro PG. Microvascular reconstruction of oncologic defects of the midface. Plast Reconstr Surg. 126：1947-59, 2010
9) Rohner D, Tan BK, Song C, et al. Repair of composite zygomatico-maxillary defects with free bone grafts and free vascularized tissue transfer. J Craniomaxillofac Surg. 29：337-43, 2001
10) Suga H, Asato H, Okazaki M, et al. Combination of costal cartilage graft and rib-latissimus dorsi flap：a new strategy for secondary reconstruction of the maxilla. J Craniofac Surg. 18：639-42, 2007
11) Smolka W, Iizuka T. Surgical reconstruction of maxilla and midface：clinical outcome and factors relating to postoperative complications. J Craniomaxillofac Surg. 33：1-7, 2005
12) Shen Y, Li J, Ow A, et al. Acceptable clinical outcomes and recommended reconstructive strategies for secondary maxillary reconstruction with vascularized fibula osteomyocutaneous flap：a retrospective analysis. J Plast Reconstr Aesthet Surg. 70：341-51, 2017
13) Burgess M, Leung M, Chellapah A, et al. Osseointegrated implants into a variety of composite free flaps：a comparative analysis. Head Neck. 39：443-7, 2017
14) Fenlon MR, Lyons A, Farrell S, et al. Factors affecting survival and usefulness of implants placed in vascularized free composite grafts used in post-head and neck cancer reconstruction. Clin Implant Dent Relat Res. 14：266-72, 2012

CQ

16 硬口蓋の硬性再建は有効か？

■ 推奨

顎欠損が，上歯槽半切以上・前方歯槽が含まれる欠損の場合などでは，顎義歯の安定性が大きく低下すること，整容的な問題が大きくなることから，血管柄付き骨弁による硬性再建を行うことは有効である。顎欠損が，上歯槽半切以上・前方歯槽が含まれる欠損の場合などでは，口蓋の硬性再建を行うことを提案する。

■ 推奨の強さと根拠　2C（弱い推奨，弱い根拠）

根拠・解説　口蓋を再建する主な目的は，口腔と鼻腔間の交通を閉鎖すること，咬合を再建すること，軟口蓋が前方へ拘縮することで生じる鼻咽腔閉鎖不全を予防すること，整容面における顔貌の変化を予防することである。口蓋の再建方法には，顎義歯の装着，軟部組織移植による軟性再建，血管柄付き骨皮弁移植による硬性再建などがある[1,2]。

血管柄付き骨弁による硬性再建は，上顎欠損範囲が上歯槽半切以上の場合や前方歯槽の欠損を伴う場合に推奨する報告が多い[1-7]。その理由は，広い上顎欠損部に顎義歯を装着しても安定性が不十分となること，前方欠損の場合は整容面において顔貌の変化が大きくなることが挙げられる。

骨移植による硬性再建が行われた場合，インプラント埋入や顎堤形成が可能となる。インプラントを埋入した場合は，義歯装着により咬合や会話などの機能が安定する[8-10]。インプラントを埋入せず二次的な顎堤形成のみを行った場合でも，皮島による顎堤の不安定性がなくなり義歯装着が安定したとの報告もある[11]。

今後の課題　口蓋の硬性再建におけるシステマティックレビューなど質の高い研究報告が少なく，補綴や再建方法別による比較研究など質の高い研究報告が望まれる。

■ 参考文献

1) Brown JS, Shaw RJ. Reconstruction of the maxilla and midface：introducing a new classification. Lancet Oncol. 11：1001-8, 2010
2) Okay DJ, Genden E, Buchbinder D, et al. Prosthodontic guidelines for surgical reconstruction of the maxilla：a classification system of defects. J Prosthet Dent. 86：352-63, 2001
3) Andrades P, Militsakh O, Hanasono MM, et al. Current strategies in reconstruction of maxillectomy defects. Arch Otolaryngol Head Neck Surg. 137：806-12, 2011
4) O'Connell DA, Futran ND. Reconstruction of the midface and maxilla. Curr Opin Otolaryngol Head Neck Surg. 18：304-10, 2010
5) Santamaria E, Cordeiro PG. Reconstruction of maxillectomy and midfacial defects with free tissue transfer. J Surg Oncol. 94：522-31, 2006
6) Brown JS, Shaw RJ. Reconstruction of the maxilla and midface：introducing a new classification. Lancet Oncol. 11：1001-8, 2010
7) Cordeiro PG, Santamaria E, Kraus DH, et al. Reconstruction of total maxillectomy defects with preservation of the orbital contents. Plast Reconstr Surg. 102：1874-84, 1998
8) Sun J, Shen Y, Li J, et al. Reconstruction of high maxillectomy defects with the fibula osteomyocutaneous flap in combination with titanium mesh or a zygomatic implant. Plast Reconstr Surg. 127：150-60, 2011
9) Wijbenga JG, Schepers RH, Werker PM, et al. A

systematic review of functional outcome and quality of life following reconstruction of maxillofacial defects using vascularized free fibula flaps and dental rehabilitation reveals poor data quality. J Plast Reconstr Aesthet Surg. 69：1024-36, 2016
10) Genden EM, Okay D, Stepp MT, et al. Comparison of functional and quality-of-life outcomes in patients with and without palatomaxillary reconstruction：a preliminary report. Arch Otolaryngol Head Neck Surg. 129：775-80, 2003
11) Mukohyama H, Haraguchi M, Sumita YI, et al. Rehabilitation of a bilateral maxillectomy patient with a free fibula osteocutaneous flap. J Oral Rehabil. 32：541-4, 2005

5章 下顎再建

はじめに

下顎再建のために重要と考える項目を実際的な治療の選択に関わるCQとして解説した。咀嚼は，顎関節と咀嚼筋の運動によってなされるが，下顎頭を切除された症例では解剖学的な顎関節機能を失うことになる。咀嚼運動を考慮するうえでは下顎頭再建の必要性の有無が議論となる。また理想的な硬性再建を施行したとしても，術後の咬合の偏位は生じ得る。

それを予防する手段として術中／術後の顎間固定の意義が議論となる。そして喪失した下顎骨の連続性を回復するには自家骨移植と比較して金属プレートによる再建がドナーサイトの犠牲もなく簡便であるが，術後の合併症が問題となり得る。そこで再建材料として両者の使い分けについての指標が必要となる。また広範囲の軟部組織の合併切除症例では，患者の全身状態を考慮すると硬性再建の必要性自体が問われることもある。最終的には整容性と咀嚼機能の回復のために喪失した歯牙を顎義歯で補填することも選択肢となるが，再建後患者において顎義歯が咀嚼機能に真に寄与しているのか議論が必要である。

以上の問題点に対処する道標として本章を作成した。

CQ 17 下顎頭の再建は咬合の再現や咀嚼機能の回復に有効か？

■ 推奨

下顎頭の再建を考慮してもよいが，再建法の利点，欠点をよく理解し，手術適応や再建法について慎重に検討すべきである。

■ 推奨の強さと根拠　2D（弱い推奨，とても弱い根拠）

根拠・解説　下顎頭の再建法には関節頭付き下顎再建用プレートを移植する，血管柄付き遊離骨の骨断端を関節頭に近似するように形成した後に関節窩に移植，または複雑な形成を行わず遊離骨の骨断端を軟組織や筋肉で被覆した後に移植，あるいは合併切除した下顎骨から関節頭のみ切り離し遊離移植骨の断端に再置換した後に移植するなど各種の方法が報告されている[1-7]。下顎頭を再建することにより咬合位や開口量の維持，開口運動時の偏位を抑制するとの報告がある一方，下顎頭の再建なしでも良好な咬合，整容性，開口運動の維持が可能であるとの報告もある[8-10]。また，顎関節解剖は複雑であり付着する咀嚼筋を失った場合，顎関節機能の正確な再現は困難であるとの意見もある[6,11]。

関節頭付き下顎再建用プレートなどの人工物の再建は，利点として下顎枝の短縮による咬合位の低下や不均衡，下顎後退の予防による咬合位の維持に有効であるが，欠点として感染，関節頭の外側偏

位，関節窩の吸収による咬合不全や頭蓋内穿孔の合併症の可能性が報告されている[4, 12]。また，移植する遊離腓骨の遠位断端に合併切除された関節頭を再置換する方法は，切除前の下顎頭の形態が正確に再現される一方で，腫瘍性疾患の場合の局所再発のリスクや再置換された下顎頭の再吸収の問題があるとの報告もある[13]。そして，移植された下顎頭が吸収されても機能には影響しない，あるいは移植骨断端を形成しなくても移植後に関節窩に適合するようにリモデリングするとの報告もある[6, 13]。

以上のように，下顎頭が合併切除された症例における下顎頭の再建法には諸説あり，また適応を決める根拠も十分とはいえない。そのために，現時点では下顎頭再建をするべきと結論づけることはできないため，各再建法の長所，短所をよく理解して，症例に応じて手術適応や再建法について慎重に検討すべきである。

今後の課題 再建材料を含めた下顎頭再建の方法に関して多くの報告があるが，多施設研究などのエビデンスレベルの高い報告は存在しない。今後，長期経過後の評価および合併症を予防するための術式や工夫に関してエビデンスレベルの高い報告が期待される。

■参考文献

1) Tarsitano A, Battaglia S, Ramieri V, et al. Short-term outcomes of mandibular reconstruction in oncological patients using a CAD/CAM prosthesis including a condyle supporting a fibular free flap. J Craniomaxillofac Surg. 45：330-7, 2017
2) Moore EJ, Hamilton SS. Mandibular condyle reconstruction with fibula free-tissue transfer. Ear Nose Throat J. 91：E18-24, 2012
3) Khariwala SS, Chan J, Blackwell KE, et al. Temporomandibular joint reconstruction using a vascularized bone graft with Alloderm. J Reconstr Microsurg. 23：25-30, 2007
4) Daniel E, Browne JD. Minimizing complications in the use of titanium condylar head reconstruction prostheses. Otolaryngol Head Neck Surg. 130：344-50, 2004
5) Landa LE, Gordon C, Dahar N, et al. Evaluation of long-term stability in second metatarsal reconstruction of the temporomandibular joint. J Oral Maxillofac Surg. 61：65-71, 2003
6) Hidalgo DA. Condyle transplantation in free flap mandible reconstruction. Plast Reconstr Surg. 93：770-81；discussion 782-3, 1994
7) 山本一彦，堀内克啓，森本佳成，他．顎関節全置換を含む下顎骨再建を行った1例．日口腔診断会誌．15：120-3, 2002
8) Santos GS, Gomes JB, de Sousa Maia S, et al. Using conservative condylectomy for management of a large osteochondroma of the mandibular condyle with 6-year follow-up. J Craniofac Surg. 25：e102-4, 2014
9) Hanasono MM, Zevallos JP, Skoracki RJ, et al. A prospective analysis of bony versus soft-tissue reconstruction for posterior mandibular defects. Plast Reconstr Surg. 125：1413-21, 2010
10) Kroll SS, Robb GL, Miller MJ, et al. Reconstruction of posterior mandibular defects with soft tissue using the rectus abdominis free flap. Br J Plast Surg. 51：503-7, 1998
11) Gravvanis A, Anterriotis D, Kakagia D. Mandibular condyle reconstruction with fibula free-tissue transfer：the role of the masseter muscle. J Craniofac Surg. 28：1955-9, 2017
12) 真野隆充，水柿雄三，堀永大樹，他．関節頭付き下顎再建用プレートで再建した両側骨性顎関節強直症の1例．日口腔外会誌．58：307-11, 2012
13) Chao JW, Rohde CH, Chang MM, et al. Oral rehabilitation outcomes after free fibula reconstruction of the mandible without condylar restoration. J Craniofac Surg. 25：415-7, 2014

CQ

18 金属プレートは硬性（下顎骨）再建の材料として有効か？

■ 推奨

金属プレートと皮弁による下顎再建は，全身状態が不良な症例や予後不良な症例などにおいて有効である。

■ 推奨の強さと根拠　2B（弱い推奨，中程度の根拠）

根拠・解説　金属プレートと皮弁による再建は，血管柄付き遊離骨皮弁による下顎再建と比較して，皮弁採取部の合併症が少なく，手術時間も骨性再建と比較して短く，高齢者や全身合併症のある症例，高度進行癌などの予後不良な症例で低侵襲な再建方法を選択する必要のある場合は有効である[1-5]。また金属プレートによる再建は良好な下顎形態が得られやすいという利点もある[1,4,6]。

下顎再建用の金属プレートの材料として，組織親和性に優れ，適度な強度を有し，屈曲などの形成がしやすいチタンプレートが用いられている。

再建結果において成功例が，骨性再建例が100％であったのに対してプレート再建例では66.7％（$p<0.01$）と低かったとの報告があるなど[7]，金属プレートは露出，破損や感染といった合併症が血管柄付き遊離骨再建と比較して高頻度に生じる可能性があるため，その適応を十分に考慮する必要がある[7-9]。プレートの露出や破損，スクリューの緩みといった合併症は，側方型の感染・露出の頻度が33.3％であるのに対し，頤部を含む欠損では56.0％と高い傾向にあったとする報告もあり[5]，総じて側方欠損の再建と比較して前方欠損の再建において合併症の頻度が高い傾向にある[5,7,8,10,11]。

放射線治療とプレート露出などの合併症との関連に関しては，さまざまな報告がなされている。術前・術後の照射が合併症を増加させるとの報告がある一方で，それらが影響しなかったとの報告もみられ，結論を得ていない[1-3,10-13]。

今後の課題　金属プレートなどが露出しないための工夫として，プレート周囲に十分な軟部組織を充填することで合併症を減らすことができたとの報告がある[14]。金属プレートの露出，破損や感染は，プレート再建の主な合併症であり，それらを予防するための術式や工夫に関してエビデンスレベルの高い報告が期待される。

■ 参考文献

1) Boyd JB. Use of reconstruction plates in conjunction with soft-tissue free flaps for oromandibular reconstruction. Clin Plast Surg. 21：69-77, 1994
2) Lavertu P, Wanamaker JR, Bold EL, et al. The AO system for primary mandibular reconstruction. Am J Surg. 168：503-7, 1994
3) Poli T, Ferrari S, Bianchi B, et al. Primary oromandibular reconstruction using free flaps and thorp plates in cancer patients：a 5-year experience. Head Neck. 25：15-23, 2003
4) Shnayder Y, Lin D, Desai SC, et al. Reconstruction of the lateral mandibular defect：a review and treatment algorithm. JAMA Facial Plast Surg. 17：367-73, 2015
5) 櫻庭実，浅野隆之，去川俊二，他．下顎再建プレートと遊離組織移植を用いた下顎再建例の検討．日マイクロ会誌．19：357-62, 2006
6) Li Z, Zhao Y, Yao S, et al. Immediate reconstruction

of mandibular defects : a retrospective report of 242 cases. J Oral Maxillofac Surg. 65 : 883-90, 2007
7) Boyd JB, Mulholland RS, Davidson J, et al. The free flap and plate in oromandibular reconstruction : long-term review and indications. Plast Reconstr Surg. 95 : 1018-28, 1995
8) Head C, Alam D, Sercarz JA, et al. Microvascular flap reconstruction of the mandible : a comparison of bone grafts and bridging plates for restoration of mandibular continuity. Otolaryngol Head Neck Surg. 129 : 48-54, 2003
9) van Gemert J, Holtslag I, van der Bilt A, et al. Health-related quality of life after segmental resection of the lateral mandible : free fibula flap versus plate reconstruction. J Craniomaxillofac Surg. 43 : 658-62, 2015
10) Ryu JK, Stern RL, Robinson MG, et al. Mandibular reconstruction using a titanium plate : the impact of radiation therapy on plate preservation. Int J Radiat Oncol Biol Phys. 32 : 627-34, 1995
11) Okura M, Isomura ET, Iida S, et al. Long-term outcome and factors influencing bridging plates for mandibular reconstruction. Oral Oncol. 41 : 791-8, 2005
12) Nicholson RE, Schuller DE, Forrest LA, et al. Factors involved in long- and short-term mandibular plate exposure. Arch Otolaryngol Head Neck Surg. 123 : 217-22, 1997
13) Mariani PB, Kowalski LP, Magrin J. Reconstruction of large defects postmandibulectomy for oral cancer using plates and myocutaneous flaps : a long-term follow-up. Int J Oral Maxillofac Surg. 35 : 427-32, 2006
14) Chepeha DB, Teknos TN, Fung K, et al. Lateral oromandibular defect : when is it appropriate to use a bridging reconstruction plate combined with a soft tissue revascularized flap? Head Neck. 30 : 709-17, 2008

CQ 19 軟部組織のみの再建は咀嚼機能の維持に有効か？

■ 推奨

骨性再建と比較して術後咀嚼機能は劣ることがあるが，症例によっては再建法の選択肢となり得る。特に後側方下顎区域切除後，高齢者，病期進行症例では有効な選択肢である。

■ 推奨の強さと根拠 2C（弱い推奨，弱い根拠）

根拠・解説 下顎区域切除後の再建を軟部組織のみで行われることがあるが，特に後側方下顎区域切除後において，骨性再建と比較して術後咀嚼機能において劣ることがあるものの，受容できる結果を得ることができるとの報告がある[1-8]。軟部組織移植として遊離腹直筋皮弁，遊離前外側大腿皮弁，遊離薄筋皮弁，遊離広背筋皮弁，有茎大胸筋皮弁が主に用いられている[1-9]。

一方，下顎半側切除例においては，術後咬合平面・咀嚼機能や整容面の観点から骨再建によって下顎の連続性を再建することを推奨する報告もあり，下顎区域切除範囲による軟部組織のみの再建の適応に関して一考を要する[9]。

高齢者や病期進行症例では，軟部組織のみの再建は手術時間の短縮や手術の低侵襲化が図れ，感染や瘻孔の発生頻度が骨性再建に比して低く抑えられ（軟部組織のみの再建：感染 13～16％・瘻孔 6～11％，骨性再建：感染 14～29％・瘻孔 12～19％）[3,5-7]，有効な再建方法の 1 つである。

今後の課題 下顎区域切除範囲や軟部組織の欠損量等により差が生じる可能性があり，検討を要する。

■参考文献

1) Mosahebi A, Chaudhry A, McCarthy CM, et al. Reconstruction of extensive composite posterolateral mandibular defects using nonosseous free tissue transfer. Plast Reconstr Surg. 124：1571-7, 2009
2) Hanasono MM, Zevallos JP, Skoracki RJ, et al. A prospective analysis of bony versus soft-tissue reconstruction for posterior mandibular defects. Plast Reconstr Surg. 125：1413-21, 2010
3) Bianchi B, Ferri A, Ferrari S, et al. Reconstruction of lateral through and through oro-mandibular defects following oncological resections. Microsurgery. 30：517-25, 2010
4) Mizukami T, Hyodo I, Fukamizu H, et al. Reconstruction of lateral mandibular defect：a comparison of functional and aesthetic outcomes of bony reconstruction vs soft tissue reconstruction - long-term follow-up. Acta Otolaryngol. 133：1304-10, 2013
5) 中川雅裕，飯田拓也，成田圭吾，他．下顎骨切除後の硬性再建を行わない遊離皮弁単独再建．頭頸部癌．34：482-7, 2008
6) 中川雅裕，永松将吾，茅野修史，他．下顎再建 下顎骨再建 血管柄付遊離骨移植と遊離軟部組織移植の比較．日口腔腫瘍会誌．22：134-7, 2010
7) 櫻庭実，浅野隆之，矢野智之，他．下顎再建の方法選択と問題点．日マイクロ会誌．20：287-92, 2007
8) 石田勝大．下顎骨切除後の適切な再建法とは 切除範囲と再建法の標準化 下顎再建標準化に向けて 手術での問題点．日口腔腫瘍会誌．27：35-40, 2015
9) Wilson KM, Rizk NM, Armstrong SL, et al. Effects of hemimandibulectomy on quality of life. Laryngoscope. 108：1574-7, 1998

CQ

20 血管柄付き骨移植による下顎再建は遊離骨移植に比較して有効か？

■推奨

血管柄付き骨移植による下顎再建は遊離骨移植に比較して有効である。

■推奨の強さと根拠　1C（強い推奨，弱い根拠）

根拠・解説　頭頸部癌切除に伴う下顎骨欠損に対して，骨移植などの方法により下顎骨の連続性を再現することは，術後の口腔機能や顔面形態を維持するうえで重要である。血流のない遊離骨移植による下顎再建は過去に広く行われていたが，成績は不良であったとされ，血管柄付き骨移植が開発されてからは血管柄付き骨移植が下顎再建の主流となっている[1,2]。

血流のない遊離骨移植と血管柄付き骨移植とを比較した研究から，血管柄付き骨移植は遊離骨移植に比して術後合併症が少ないこと，良好な骨癒合が得られること，長期経過後の骨吸収が少ないことが報告されている[3-7]。Foster らは，骨癒合率は遊離骨移植症例が 69％であったのに対し，血管柄付き骨移植症例は 96％であったと報告している[4]。したがって，頭頸部癌切除後の即時再建においては血管柄付き骨移植による下顎再建が推奨される[3-7]。一方，遊離骨移植は二次再建で軟部組織欠損の小さい症例，骨欠損が 6 cm 以下の症例，移植床組織の血流に問題のない症例（放射線照射や手術の既往がない症例）では，行い得ると考えられる[7,8]。

今後の課題　骨性再建において，血管柄付き骨移植が他の術式と比較して優れていることを示す RCT は認められなかった。血管柄付き骨移植の優位性は一般的に広く認知されていると考えられ，これについて RCT を行うことは困難であると考えられるが，よりエビデンスレベルの高い研究が望

まれる。

■参考文献

1) Disa JJ, Cordeiro PG. Mandible reconstruction with microvascular surgery. Semin Surg Oncol. 19：226-34, 2000
2) Bak M, Jacobson AS, Buchbinder D, et al. Contemporary reconstruction of the mandible. Oral Oncol. 46：71-6, 2010
3) O'Brien CJ, Archer DJ, Breach NM, et al. Reconstruction of the mandible with autogenous bone following treatment for squamous carcinoma. Aust N Z J Surg. 56：707-15, 1986
4) Foster RD, Anthony JP, Sharma A, et al. Vascularized bone flaps versus nonvascularized bone grafts for mandibular reconstruction：an outcome analysis of primary bony union and endosseous implant success. Head Neck. 21：66-71, 1999
5) Schliephake H, Schmelzeisen R, Husstedt H, et al. Comparison of the late results of mandibular reconstruction using nonvascularized or vascularized grafts and dental implants. J Oral Maxillofac Surg. 57：944-50, 1999
6) Li L, Blake F, Heiland M, et al. Long-term evaluation after mandibular reconstruction with fibular grafts versus microsurgical fibular flaps. J Oral Maxillofac Surg. 65：281-6, 2007
7) Torroni A, Marianetti TM, Romandini M, et al. Mandibular reconstruction with different techniques. J Craniofac Surg. 26：885-90, 2015
8) Handschel J, Hassanyar H, Depprich RA, et al. Nonvascularized iliac bone grafts for mandibular reconstruction-- requirements and limitations. In Vivo. 25：795-9, 2011

CQ 21 下顎骨の骨性再建術後の顎間固定は元の咬合位の再現・維持に有効か？

■推奨

下顎骨の骨性再建術後の顎間固定は元の咬合位の再現・維持に有用である。

■推奨の強さと根拠　2C（弱い推奨，弱い根拠）

根拠・解説　骨移植などの方法により下顎骨を再建した後の顎間固定については，歴史的には，術後の良好な咬合の再現または，術後早期の安静の目的で行われたとする報告が多い[1-3]。一方で顎間固定をまったく行わないとする報告や，CAD/CAM を利用し顎間固定なしで正確な再建を行えたとする報告も存在する[4,5]。その他，術後顎間固定が必要であることを前提として，顎間固定の術式について検討したいくつかの報告がある[6,7]。

しかし，顎間固定そのものの必要性について，顎間固定を行った群と顎間固定を行わなかった群について比較検討した報告は認められない。そのため，現時点では科学的根拠に基づき下顎骨の骨性再建術後の顎間固定が必須であるとは結論づけられないが，一般的な臨床経験を考慮すると顎間固定は元の咬合位の再現・維持に有効であり，行うことを十分に考慮する必要がある。

今後の課題　下顎骨の骨性再建術後の顎間固定の必要性に関する比較試験を行った論文は認められない。故に科学的根拠に基づいた医療を提供するため，新たに RCT を実施することが望まれる。

■参考文献

1) Hidalgo DA. Fibula free flap：a new method of mandible reconstruction. Plast Reconstr Surg. 84：71-9, 1989
2) Buchbinder D, Urken ML, Vickery C, et al. Bone contouring and fixation in functional, primary microvascular mandibular reconstruction. Head Neck. 13：191-9, 1991
3) Obiechina AE, Ogunlade SO, Fasola AO, et al. Mandibular segmental reconstruction with iliac crest. West Afr J Med. 22：46-9, 2003
4) Boyd JB, Mulholland RS. Fixation of the vascularized bone graft in mandibular reconstruction. Plast Reconstr Surg. 91：274-82, 1993
5) Yang WF, Choi WS, Leung YY, et al. Three-dimensional printing of patient-specific surgical plates in head and neck reconstruction：a prospective pilot study. Oral Oncol. 78：31-6, 2018
6) Takushima A, Susami T, Nakatsuka T, et al. Multi-bracket appliance in management of mandibular reconstruction with vascularized bone graft. Jpn J Clin Oncol. 29：119-26, 1999
7) 藤田尚臣，飯田進，岸本康男，他．鋳造メタルフレームを応用した下顎骨再建時の新しい顎間固定法．顎顔面補綴．15：1-8, 1992

CQ

22 下顎骨の骨性再建後の義歯装着は咀嚼機能回復に有効か？

■推奨

下顎骨の骨性再建後の義歯装着は咀嚼機能回復に有効である。

■推奨の強さと根拠　1C（強い推奨，弱い根拠）

根拠・解説　義歯のみの装着で咀嚼機能の回復と満足度は得られる[1,2]。再建骨が良好で皮弁が薄ければ，インプラントなしでも義歯の維持は良好である[3,4]。Mochizuki らは下顎骨切除，骨性再建術を行った 101 症例において色調変化ガムによる咀嚼能力，咬合接触を調べ，術後 Eichner 分類で B，C の患者 53 症例が義歯作成を希望し，義歯装着により masticatory performance が 8.0 から 8.5 と有意に向上したと報告している[5]。インプラント義歯により機能回復が得られたとする報告は多い[6-9]。Schmelzeisen らは，31 症例 80 インプラント義歯にて咬合力を評価し，術後患側の咬合圧が平均 111 N と機能回復が得られたと報告している[6]。また，Roumanas らは，腓骨による下顎骨再建症例において通常の義歯使用 23 症例，インプラント義歯使用 15 症例について術前，術後，義歯装着後で咀嚼機能を評価し，ともに術前に近いレベルまで咀嚼機能の改善を認めたが，インプラント義歯症例は，通常義歯使用時 20.3% であった masticatory performance がインプラント義歯装着後 34.5% と有意に改善したと報告している[8]。

今後の課題　症例数が少なく，咀嚼機能の評価方法，統計学的手法が一定していない。下顎骨欠損の部位や大きさ，皮弁の種類ごとに分けて評価する必要性がある。

■参考文献

1) Tang JA, Rieger JM, Wolfaardt JF. A review of functional outcomes related to prosthetic treatment after maxillary and mandibular reconstruction in patients with head and neck cancer. Int J

Prosthodont. 21：337-54, 2008
2) Hidalgo DA, Pusic AL. Free-flap mandibular reconstruction：a 10-year follow-up study. Plast Reconstr Surg. 110：438-49；discussion 450-1, 2002
3) 寺尾保信，三橋敏雄，内田育宏，他．腓骨皮弁による下顎再建 残存機能と再建の目的．頭頸部癌．34：398-405, 2008
4) Ciocca L, Tarsitano A, Mazzoni S, et al. Evaluation of masticatory efficiency and QoL improvements after prostlietic rehabilitation of mandibular cancer patients reconstructed with a fibula free flap. Int J Prosthodont. 28：418-24, 2015
5) Mochizuki Y, Omura K, Harada H, et al. Functional outcomes with dental prosthesis following simultaneous mandibulectomy and mandibular bone reconstruction. J Prosthodont Res. 58：259-66, 2014
6) Schmelzeisen R, Neukam FW, Shirota T, et al. Postoperative function after implant insertion in vascularized bone grafts in maxilla and mandible. Plast Reconstr Surg. 97：719-25, 1996
7) 上田倫弘，山下徹郎，矢島和宜，他．肩甲骨皮弁による下顎再建 下顎再建の範囲と咬合・摂食機能．頭頸部癌．35：337-43, 2009
8) Roumanas ED, Garrett N, Blackwell KE, et al. Masticatory and swallowing threshold performances with conventional and implant-supported prostheses after mandibular fibula free-flap reconstruction. J Prosthet Dent. 96：289-97, 2006
9) 中山敏，陶山淑子，福岡晃平，他．血管柄付き腓骨を用いた上下顎再建 インプラント義歯にどんなメリットがあるのか．頭頸部癌．40：28-33, 2014
10) Marunick MT, Roumanas ED. Functional criteria for mandibular implant placement post resection and reconstruction for cancer. J Prosthet Dent. 82：107-13, 1999
11) Anne-Gaëlle B, Samuel S, Julie B, et al. Dental implant placement after mandibular reconstruction by microvascular free fibula flap：current knowledge and remaining questions. Oral Oncol. 47：1099-104, 2011

6章 頭蓋底再建

はじめに

頭蓋底再建の主な目的は，髄液漏や髄膜炎，膿瘍形成などの重篤な合併症を回避することである。それには，硬膜の損傷や欠損を確実に修復または再建する必要がある。また，血行の良い組織による頭蓋内と鼻腔の遮断，死腔の充填が有効であるとされている。この目的を達成したうえで，術後の機能や整容に十分に配慮することも求められる。

頭蓋底再建を要するような腫瘍切除症例は少ないこともあり，標準的な再建方法は確立されておらず，施設ごと，あるいは術者ごとに術式が選択されているのが現状である。そのため，本項では頭蓋底再建における基本的かつ実践的な疑問を CQ として選定した。

CQ 23 頭蓋底欠損に対して硬性再建は有効か？

■ 推奨

硬性再建は有効とはいえない。

■ 推奨の強さと根拠　2C（弱い推奨，弱い根拠）

根拠・解説　頭蓋底の再建の目標は，硬膜を血行の良い組織で被覆し，脳脊髄液の漏出を避け感染を予防し，解剖学的および機能的に頭蓋内組織と鼻腔咽頭腔とを遮断し，致死的な合併症を軽減することである。具体的には，硬膜を watertight に密着させること，死腔を充填すること，露出した血管や人工物を被覆すること，などが必要である[1-3]。

頭蓋底の骨欠損の修復に対して硬性再建を行うことに前向きな一部の意見として，頭蓋底の骨欠損は脳ヘルニアを起こす可能性があるので，遊離あるいは血流付きの骨移植，チタンメッシュ・プレートのような人工物を硬性材料として使用し，かつ血流の良い軟部組織で周囲を被覆するという報告がある[4,5]。

しかし多くの報告では，軟部組織再建だけでも脳ヘルニアを生じないとされていること[3,6-10]，骨移植を行うことで硬膜外膿瘍を生じる危険性もあること（$p<0.05$，$n=14$）[11]，移植骨の抜去をしても脳ヘルニアの症状は起きないという報告もあること[12,13]などから，血流のある軟部組織で頭蓋底欠損を修復することで十分であるとも考えられる[3,14]。

現時点では，骨移植を行うことで合併症が減少するというデータはないため，硬性再建は必須ではない。

ただし，頭蓋底欠損が眼窩壁を大きく含む場合は，拍動性眼球突出，複視，眼球位置異常など視機

能を悪化させ，かつ整容性にも影響を与えうる可能性がある[8,15-19]ので，硬性再建を考慮してよい。

今後の課題 検索された文献のほとんどが症例集積研究か症例報告であるため，今後はエビデンスレベルの高い研究の集積が望まれる。

■参考文献

1) Urken ML, Catalano PJ, Sen C, et al. Free tissue transfer for skull base reconstruction analysis of complications and a classification scheme for defining skull base defects. Arch Otolaryngol Head Neck Surg. 119：1318-25, 1993
2) Neligan PC, Mulholland S, Irish J, et al. Flap selection in cranial base reconstruction. Plast Reconstr Surg. 98：1159-66；discussion 1167-8, 1996
3) Chang DW, Langstein HN, Gupta A, et al. Reconstructive management of cranial base defects after tumor ablation. Plast Reconstr Surg. 107：1346-55；discussion 1356-7, 2001
4) Hasegawa M, Torii S, Fukuta K, et al. Reconstruction of the anterior cranial base with the galeal frontalis myofascial flap and the vascularized outer table calvarial bone graft. Neurosurgery. 36：725-9；discussion 729-31, 1995
5) Badie B, Preston JK, Hartig GK. Use of titanium mesh for reconstruction of large anterior cranial base defects. J Neurosurg. 93：711-4, 2000
6) Gil Z, Abergel A, Leider-Trejo, et al. A comprehensive algorithm for anterior skull base reconstruction after oncological resections. Skull Base. 17：25-37, 2007
7) 石田春彦，天津睦郎，長嶋達也，他．前頭蓋底浸潤腫瘍に対する頭蓋底手術例の検討．耳鼻・頭頸外科．72：277-81, 2000
8) Kwon D, Iloreta A, Miles B, et al. Open anterior skull base reconstruction：a contemporary review. Semin Plast Surg. 31：189-96, 2017
9) 西川邦男．頭頸部再建外科における再建臓器の選択 頭蓋底・上顎の顎顔面硬性再建．頭頸部外．11：69-77, 2001
10) Song D, Zhou L, Li S. Long-term follow-up results of dural reconstruction without bone graft at anterior skull-base defects. Chin Med J (Engl). 115：552-4, 2002
11) 山本有平，吉田哲憲，皆川英彦．頭頸部腫瘍切除後の頭蓋底再建術の検討．頭頸部腫瘍．20：516-9, 1994
12) Kiyokawa K, Tai Y, Inoue Y, et al. Efficacy of temporal musculopericranial flap for reconstruction of the anterior base of the skull. Scand J Plast Reconstr Surg Hand Surg. 34：43-53, 2000
13) Yamamoto Y, Minakawa H, Yoshida T, et al. Role of bone graft in reconstruction of skull base defect：is a bone graft necessary. Skull Base Surg. 3：223-9, 1993
14) Kim GG, Hang AX, Mitchell CA, et al. Pedicled extranasal flaps in skull base reconstruction. Adv Otorhinolaryngol. 74：71-80, 2013
15) Biglioli F, Mortini P, Pedrazzoli M, et al. The reconstruction of the spheno-orbital region using latissimus dorsi flap and costal graft. J Craniofac Surg. 24：e379-83, 2013
16) 辻裕之，南豊彦，立川拓也，他．前頭骨外板付き頭蓋骨膜弁による前頭蓋底再建の一工夫．頭頸部外．10：145-8, 2000
17) Yano T, Suesada N, Usami S. Esthetic craniofacial bony and skull base reconstruction using flap wrapping technique. J Craniofac Surg. 27：1234-8, 2016
18) Leake D, Gunnlaugsson C, Urban J, et al. Reconstruction after resection of sphenoid wing meningiomas. Arch Fac Plast Surg. 7：99-103, 2005
19) Moyer JS, Chepeha DB, Teknos TN. Contemporary skull base reconstruction. Curr Opin Otolaryngol Head Neck Surg. 12：294-9, 2004

CQ

24 Pericranial flap（頭蓋骨膜弁）は頭蓋底再建に有効か？

■ 推奨

被覆可能な範囲に限界があると考えられるが，pericranial flap は頭蓋底再建に有効である。

■ 推奨の強さと根拠　2C（弱い推奨，弱い根拠）

根拠・解説　頭蓋底再建，特に前頭蓋底再建における pericranial flap の有効性を指摘する報告は1980 年代からみられ[1, 2]，同一術野から採取可能で，硬膜欠損部に直接縫合可能なことが利点とされている[3]。

インドシアニングリーン（ICG）を用いた術中の蛍光造影検査による解析で，前方茎型 pericranial flap は側方茎型より有意に血行が良かったという報告がある[4]。一方で，臨床例の後ろ向き検討では，合併症率は前方茎型 flap で 12%（25 例中 3 例），側方茎型 flap で 25%（4 例中 1 例）であり，有意差を認めなかったと報告されている[5]。前方茎型 flap については，屍体を用いた研究で，骨膜の血行は眼窩上動脈・滑車上動脈の基部から約 4 cm までが軸走型であること，および正中で交通しないことを示し，片側茎の場合は正中を超えて挙上しない方がよいとする報告がある[6]。一方で，臨床例の後ろ向き検討では，合併症率は片側茎で 0%（3 例中 0 例），両側茎で 15%（20 例中 3 例），乱走型で 0%（2 例中 0 例）であり，これらの間に有意差がなかったことが報告されている[5]。また，術中の ICG 蛍光造影検査でも片側茎と両側茎の血行に有意差を認めなかったことが報告されている[4]。側方茎型 flap については，側頭筋と pericranial flap を連続させて挙上する側方茎型 flap7）が比較的よく用いられる。一方で，flap に側頭筋を含めた場合の合併症率は 11%（9 例中 1 例），含めず温存した場合の合併症率は 20%（10 例中 2 例）と有意差がなく，側頭筋を温存することで術後の側頭部陥凹が生じにくいことが報告されている[8]。このように，flap の挙上方法に関しては標準的なものが確立されていないため，症例ごとに検討する必要がある。

硬性再建の要否については他項に詳細を譲るが，pericranial flap による前頭蓋底再建の場合は硬性再建が不要であるという報告が早期からみられ[2]，術後の画像検査による解析で硬性再建なしでも脳ヘルニアを生じなかったと報告されている[9]。

Pericranial flap で再建可能な範囲を明示的に検討した報告はないが，その血行や採取可能な量を考慮すると，一般的には一定の限界があるとされている。現状では，施設ごとに何らかの基準に従って適応が判断されている[3] と考えられる。

今後の課題　Pericranial flap の挙上方法や選択基準は，施設によって異なっていると考えられる。また，合併症の頻度や要因に関する報告が散見されるものの，flap 挙上方法や切除範囲，追加治療などの条件が異なるため，根拠としては弱いのが現状である。多施設共同研究などによる今後の検討が期待される。

■参考文献

1) Schuller DE, Goodman JH, Miller CA. Reconstruction of the skull base. Laryngoscope. 94：1359-64, 1984
2) Price JC, Loury M, Carson B, et al. The pericranial flap for reconstruction of anterior skull base defects. Laryngoscope. 98：1159-64, 1988
3) Chang DW, Langstein HN, Gupta A, et al. Reconstructive management of cranial base defects after tumor ablation. Plast Reconstr Surg. 107：1346-55, 2001
4) Yano T, Okazaki M, Tanaka K, et al. Use of intraoperative fluorescent indocyanine green angiography for real-time vascular evaluation of pericranial flaps. Ann Plast Surg. 76：198-204, 2016
5) Yano T, Tanaka K, Kishimoto S, et al. Reliability of and indications for pericranial flaps in anterior skull base reconstruction. J Craniofac Surg. 22：482-5, 2011
6) Potparić Z, Fukuta K, Colen LB, et al. Galeo-pericranial flaps in the forehead：a study of blood supply and volumes. Br J Plast Surg. 49：519-28, 1996
7) Kiyokawa K, Tai Y, Inoue Y, et al. Efficacy of temporal musculopericranial flap for reconstruction of the anterior base of the skull. Scand J Plast Reconstr Surg Hand Surg. 34：43-53, 2000
8) Yano T, Okazaki M, Tanaka K, et al. Feasibility and advantage of a muscle-sparing laterally based pericranial flap. J Craniofac Surg. 27：552-7, 2016
9) Noone MC, Osguthorpe JD, Patel S. Pericranial flap for closure of paramedian anterior skull base defects. Otolaryngol Head Neck Surg. 127：494-500, 2002

CQ

25 側頭筋弁は頭蓋底再建に有効か？

■推奨

被覆可能な範囲に限界があると考えられるが，側頭筋弁は頭蓋底再建に有効である。

■推奨の強さと根拠　2C（弱い推奨，弱い根拠）

根拠・解説　頭蓋底再建における側頭筋弁の有効性を指摘する報告は1980年代からみられる[1,2]。同一術野から採取可能で，筋に加えて筋膜，骨膜，皮膚，骨などを含められることが利点とされるが[1]，筋体の大部分を採取した場合は術後の側頭部陥凹が必発である。

側頭筋以外の各種組織を含めて挙上可能な点や筋弁の血行がよいことを利用して，さまざまな工夫を加えたものが頭蓋底再建に用いられている。単純な形態のものでは，筋膜筋弁[1,3]，筋骨膜弁[1]，骨付き筋弁[3]などが早期から報告されている。複雑なものでは，側頭筋を前後に二分割して複合筋弁としたもの（前方は骨付き側頭筋弁，後方は筋膜側頭筋弁）[4]，逆U字型になるように筋体に切開を加えて到達距離を延長したもの[5]などが報告されている。

側頭筋弁で再建可能な範囲を明示的に検討した報告はないが，その血行や採取可能な量を考慮すると，一般的には一定の限界があるとされている。現状では，施設ごとに何らかの基準に従って適応が判断されている[6]と考えられる。

今後の課題　側頭筋弁の選択基準や挙上時に付加する組織は，施設によって異なっていると考えられる。また，合併症の頻度や要因に関する報告が散見されるものの，切除範囲や追加治療などの条件が異なるため，根拠としては弱いのが現状である。多施設共同研究などによる今後の検討が期待される。

■参考文献

1) Shagets FW, Panje WR, Shore JW. Use of temporalis muscle flaps in complicated defects of the head and face. Arch Otolaryngol Head Neck Surg. 112：60-5, 1986
2) Jones NF, Schramm VL, Sekhar LN. Reconstruction of the cranial base following tumour resection. Br J Plast Surg. 40：155-62, 1987
3) Arai H, Sato K, Kadota Y, et al. Skull base reconstruction in cases of intracranial teratoma extending into the extracranial structures. Surg Neurol. 38：383-90, 1992
4) Goel A. Multilayer reconstruction of the middle cranial fossa floor. Acta Neurochir (Wien). 138：584-9, 1996
5) Maegawa J, Saijo M, Ogino H, et al. Reverse U-shaped split temporalis musculofascial flap in cranial base reconstruction. Ann Plast Surg. 42：644-50, 1999
6) Chang DW, Langstein HN, Gupta A, et al. Reconstructive management of cranial base defects after tumor ablation. Plast Reconstr Surg. 107：1346-55, 2001

CQ

26 血管柄付き遊離組織移植は頭蓋底再建に有効か？

■推奨

血管柄付き遊離組織移植は，欠損に適した移植組織の選択がなされれば頭蓋底再建に有効である。

■推奨の強さと根拠　2C（弱い推奨，弱い根拠）

根拠・解説　血管柄付き遊離組織移植が頭蓋底再建に有用であるとする報告は多数存在し，再建材料としては前外側大腿皮弁，腹直筋皮弁，広背筋皮弁，前腕皮弁などが使用されている[1-8]。一方で有茎の組織移植としては側頭筋弁，pericranial flap，帽状腱膜弁，submental flap，supraclavicular artery island flap などが選択肢に挙げられる[9-11]。これらの遊離組織移植と有茎組織移植とで比較を行った報告も数編みられるが，いずれも後ろ向き研究で，合併症の発生を比較したものである。Neligan ら[1]は術後合併症の頻度が有茎組織移植群で 36.3%，遊離組織移植群で 10% であり，有意に遊離組織移植群で少なかったと述べている。また，Kim ら[7]は有茎組織移植では有意に創合併症が多い（オッズ比 4.937，信頼区画 1.237-19.144；p＝0.023）としている。一方で Chang ら[2]は創合併症の頻度が局所皮弁で 9%，側頭筋弁で 29%，遊離組織移植で 31% であり，有意差はない（p＝0.43）としている。同様に合併症の頻度について，Heth ら[3]は，局所皮弁で 30%，遊離組織移植で 25%（有意差なし），Califano ら[4]は有茎組織移植で 35%，遊離組織移植で 31%（有意差なし），Moncrieff ら[5]は局所皮弁で 37.5%，有茎組織移植で 50%，遊離組織移植で 37.5%（有意差なし），Yano ら[6]は小児患者と成人として分けて検討しているがどちらも有意差なし，Thompson ら[8]は局所皮弁 44 例中 21 例，遊離組織移植 48 例中 21 例に創合併症を認め，頻度に有意差はないとしている。

放射線治療に対する優位性については遊離組織移植と有茎組織移植を直接比較した報告はないが，Heth ら[3]は術後照射症例において有茎組織移植では晩期の創合併症を来す傾向があり，遊離組織移植により回避できる可能性があるとしている。また，Yano ら[6]は照射後に手術を行う症例について，

充填組織の萎縮を避け，十分な組織量を確保するためには遊離組織移植が有利であるとしている。

これらの研究は後ろ向きであるため，手術方法の決定の段階で欠損の状態に適した移植組織が選択されているはずである。実際に，これらの報告の中には遊離組織移植はより大きい欠損，あるいは，より複雑な欠損に使用されていたとする記述[1, 4, 5]があり，症例ごとの条件によって移植組織の使い分けがなされていることがわかる。そうした背景のもとでの比較の結果であることに留意が必要である。

血管柄付き遊離組織移植は血流がよく，皮弁の配置の自由度が高く，欠損にフィットさせやすいという利点があり，死腔の充填と髄液漏の予防という手術の目的に合致している。一方で，手術は有茎皮弁に比べると複雑であり，長時間になりやすい。このため小児では局所，有茎皮弁を第一選択とすべきとの意見がある[6]。

今後の課題 遊離組織移植の適応となる欠損の条件や患者背景についてはエビデンスとなり得るような報告は乏しく，多施設共同研究などによる知見の集積が必要である。

■参考文献

1) Neligan PC, Mulholland S, Irish J, et al. Flap selection in cranial base reconstruction. Plast Reconstr Surg. 98：1159-66, 1996
2) Chang DW, Langstein HN, Gupta A, et al. Reconstructive management of cranial base defects after tumor ablation. Plast Reconstr Surg. 107：1346-55, 2001
3) Heth JA, Funk GF, Karnell LH, et al. Free tissue transfer and local flap complications in anterior and anterolateral skull base surgery. Head Neck. 24：901-11；discussion 912, 2002
4) Califano J, Cordeiro PG, Disa JJ, et al. Anterior cranial base reconstruction using free tissue transfer：changing trends. Head Neck. 25：89-96, 2003
5) Moncrieff MD, Hamilton SA, Lamberty GH, et al. Reconstructive options after temporal bone resection for squamous cell carcinoma. J Plast Reconstr Aesthet Surg. 60：607-14, 2007
6) Yano T, Tanaka K, Kishimoto S. Review of skull base reconstruction using locoregional flaps and free flaps in children and adolescents. Skull Base. 21：359-64, 2011
7) Kim K, Ibrahim AM, Koolen PG, et al. Analysis of morbidity and mortality in patients undergoing skull base reconstruction. J Craniofac Surg. 26：135-40, 2015
8) Thompson NJ, Roche JP, Schularick NM, et al. Reconstruction outcomes following lateral skull base resection. Otol Neurotol. 38：264-71, 2017
9) Richmon JD, Yarlagadda BB, Wax MK, et al. Locoregional and free flap reconstruction of the lateral skull base. Head Neck 37：1387-91, 2015
10) Howard BE, Nagel TH, Barrs DM, et al. Reconstruction of lateral skull base defects：a comparison of the submental flap to free and regional flaps. Otolaryngol Head Neck Surg. 154：1014-8, 2016
11) Bertelsen C, Liu C, Kokot N. Reconstruction of parotidectomy and lateral skull base defects. Curr Opin Otolaryngol Head Neck Surg. 25：431-8, 2017

7章 頭蓋再建

はじめに

頭蓋は頭蓋骨，筋肉，帽状腱膜および頭皮から構成され，脳組織を保護するだけでなく，整容的にも重要な組織である。

頭蓋再建は，頭皮だけでなく頭蓋骨や硬膜の再建を伴うことがあり，複合組織による再建が必要である。また，近年，硬膜や頭蓋骨の代用として多くの種類の人工物が再建材料として使用されている。したがって，頭蓋再建では，機能的だけでなく，長期的および整容的視点も含めて脳神経外科医と協力して再建を行うべきであり，科学的根拠に基づいた再建方法および再建材料の選択が大切である。前回のガイドラインにCQを1つ追加して頭蓋再建について検討した。

CQ 27 硬膜再建に人工材料は有効か？

■ 推奨

硬膜のみの再建の場合，人工材料は有効である。

■ 推奨の強さと根拠　2C（弱い推奨，弱い根拠）

根拠・解説　頭皮や頭蓋骨再建を伴う硬膜再建症例の報告はほとんどなく，多くは硬膜のみの再建で脳神経外科領域の報告である。硬膜の再建材料で非自家のものは，人工材料（吸収型と非吸収型）と生体材料（同種，異種移植）などがあり，多くの報告があるが，現在日本で保険適用となっているのは人工材料（吸収型と非吸収型）のみである。

Sherman らはトルコ鞍硬膜の再建にポリテトラフルオロエチレン（Gore-Tex®）を使用した30症例と使用しなかった30症例を前向きに検討し，髄液漏が1例と2例それぞれ生じ，どちらの群でも感染は生じなかったと報告している[1)]。Terasaka らはポリグルコール酸フェルト（PGA）とフィブリン糊で硬膜再建した57例中4例で髄液漏が生じた。使用したPGAは0.24～42 cm^2 で感染は生じなかったと報告している[2)]。

Sabatino らは自家の帽状腱膜－頭蓋骨膜にて硬膜を再建した93例と海外で製品化されている牛の心膜にて硬膜を再建した92例を前向きに検討し，髄液漏が3例と4例それぞれ生じ，牛の心膜で再建した1例に感染が生じた。硬膜の欠損は12.7±7.7 cm^2，帽状腱膜－頭蓋骨膜の採取に1.45±0.38分かかり，いずれも有意差がなかったが，心膜の再建例の方が，医療コストが高かったので自家組織での再建を推奨している[3)]。Brandão らは前向きに豚のコラーゲンスポンジと自家組織でそれぞれ50例の硬膜再建を行い，髄液漏が豚コラーゲン群で2例，自家組織群で3例生じ，豚コラーゲン群

で1例の偽性髄膜瘤，自家組織群で1例の骨弁の感染が認められたと報告している[4]。Turchan らは，同種の羊膜あるいは自家の側頭筋膜で減圧開頭時に硬膜再建を行い，10〜20 週間後の頭蓋形成時に再建部を確認したところ感染や髄液漏出はどちらの群においても認めなかった。一部生検し，組織学検査で移植した羊膜に側頭筋膜と同様に線維細胞の十分な浸潤が認められたと報告している[5]。

頭皮や頭蓋骨再建を伴う硬膜再建についての報告はほとんどないが，Driel らは，血行がない材料で硬膜を再建した場合は，放射線照射症例や血行のない組織で再建した硬膜を直性覆うと感染の危険性が高くなると述べている[6]。Lee らは，感染や放射線症例など創傷治癒阻害因子が重複している症例には血行がある前鋸筋膜弁で硬膜を再建し頭蓋骨と頭皮は遊離肩甲骨皮弁での再建が有効であったと報告している[7]。

今後の課題 硬膜のみ再建での人工材料の有用性の論文は多く報告されているが，日本で使用できる人工材料の論文はそれほど多くない。また頭皮や頭蓋骨再建を伴う硬膜再建については，ほとんど報告がなく，今後の検討が必要である。

■参考文献

1) Sherman JH, Pouratian N, Okonkwo DO, et al. Reconstruction of the sellar dura in transsphenoidal surgery using an expanded polytetrafluoroethylene dural substitute. Surg Neurol. 69：73-6, 2008
2) Terasaka S, Taoka T, Kuroda S, et al. Efficacy and safety of non-suture dural closure using a novel dural substitute consisting of polyglycolic acid felt and fibrin glue to prevent cerebrospinal fluid leakage-A non-controlled, open-label, multicenter clinical trial. J Mater Sci Mater Med. 28：69, 2017
3) Sabatino G, Della Pepa GM, Bianchi F, et al. Autologous dural substitutes：a prospective study. Clin Neurol Neurosurg. 116：20-3, 2014
4) Brandão RA, Costa BS, Dellaretti MA, et al. Efficacy and safety of a porcine collagen sponge for cranial neurosurgery：a prospective case-control study. World Neurosurg. 79：544-50, 2013
5) Turchan A, Rochman TF, Ibrahim A, et al. Duraplasty using amniotic membrane versus temporal muscle fascia：a clinical comparative study. J Clin Neurosci. 50：272-6, 2018
6) van Driel AA, Mureau MA, Goldstein DP, et al. Aesthetic and oncologic outcome after microsurgical reconstruction of complex scalp and forehead defects after malignant tumor resection：an algorithm for treatment. Plast Reconstr Surg. 126：460-70, 2010
7) Lee JC, Kleiber GM, Pelletier AT, et al. Autologous immediate cranioplasty with vascularized bone in high-risk composite cranial defects. Plast Reconstr Surg. 132：967-75, 2013

CQ 28 頭皮の再建で局所皮弁・有茎皮弁は有効か？

■推奨

頭皮欠損が大きくなく，放射線未照射，頭皮手術の既往および感染がない場合は局所皮弁・有茎皮弁は有効である。

■推奨の強さと根拠 2C（弱い推奨，弱い根拠）

根拠・解説 頭皮再建における局所皮弁・有茎皮弁の有用性の報告は多いが，症例対照研究や症例報

告でエビデンスレベルの高い論文がない。

飯田らは頭皮欠損の短径が50mm以上の場合は局所皮弁のみでの閉鎖は困難で，局所皮弁で欠損部を被覆し，皮弁挙上部には植皮が必要であり，欠損周囲組織の血行不良や感染あるいは骨欠損を伴っている場合は遊離皮弁の適応と述べている[1)]。Nagasaoらは頭蓋骨欠損を伴う頭皮再建は欠損が20cm^{2}以下で，感染がないか軽度なものには局所皮弁での再建，20cm^{2}以下で重症感染例や25cm^{2}以上欠損では遊離皮弁での再建を推奨している[2)]。Denewerらは欠損が50～100cm^{2}で頭皮の柔軟性がある場合は局所皮弁での再建，頭皮の柔軟性がない場合や100cm^{2}以上の欠損では遊離皮弁や植皮での再建を推奨している[3)]。Ryszらは頭部皮膚悪性腫瘍切除後の頭皮再建を検討し，腫瘍が骨に浸潤していない場合は，頭皮欠損の大きさが5.8cm^{2}以下では縫縮，5.8～10.5cm^{2}では局所皮弁，10.5cm^{2}以上であれば植皮による再建，骨浸潤例では，90cm^{2}未満では局所皮弁と植皮，90cm^{2}以上では遊離皮弁での再建を推奨している[4)]。Steinerらは10年で頭皮再建した85症例を検討し局所皮弁で再建した頭皮欠損の平均は16.1cm^2，局所皮弁と植皮では39.2cm^2，遊離皮弁では80.5cm^{2}であり，入院期間は局所皮弁では5.8日，局所皮弁と植皮では9日，遊離皮弁では20.9日と報告している[5)]。

Shonkaらは，62症例の頭皮再建で9例の合併症が生じそのうちの8例は放射線照射症例であった。頭部手術既往がある局所皮弁での再建では14例中3例で合併症が生じたが，遊離皮弁での再建では合併症がなかった。50cm^{2}以上の欠損では局所皮弁により再建した9例中4例に皮弁に関連する合併症が生じたが，遊離皮弁では皮弁に関連する合併症はなかった。欠損が広く，放射線照射例や頭部手術既往例では遊離皮弁での再建を推奨している[6)]。Labowらは100cm^{2}以上の頭皮欠損に対して遊離皮弁で再建した37例中20例が初回手術で局所皮弁や植皮で再建がうまくいかなかった症例と報告している[7)]。Eckらは50cm^{2}以上の頭皮欠損再建64症例を検討し28例が局所皮弁，10例が遊離皮弁，26例が植皮で再建され欠損の平均は，局所皮弁で平均128cm^2，遊離皮弁で平均220cm^2，植皮は平均161cm^{2}であった。合併症は局所皮弁では4例（部分壊死3例，静脈うっ血1例），遊離皮弁では2例（血栓と血腫），植皮では3例（全不生着1例，部分不生着2例）生じ，局所皮弁では複数回の再手術と再入院が必要であったが，遊離皮弁では1回の再手術で再入院の必要がなかったと報告している[8)]。

エビデンスレベルの高い論文がないが，多くの症例対照研究の報告があり，頭皮欠損が大きくなく，放射線未照射，頭皮手術の既往および感染がない場合は局所皮弁・有茎皮弁は有効であり，局所皮弁・有茎皮弁で頭皮再建することを弱く推奨する。

今後の課題　欠損の大きさだけでなく，欠損部位，欠損の深さ（組織），使用する局所・有茎皮弁の種類，長期経過，入院期間，医療コストなどの検討が必要である。

■参考文献

1) 飯田直哉，大塚康二朗，草野太郎，他．当科における頭皮欠損例の検討．形成外科．48：121-8, 2005
2) Nagasao T, Horiguchi T, Miyamoto J, et al. Reconstruction of the scalp with a calvarial defect. Surg Today. 41：189-96, 2011
3) Denewer A, Khater A, Farouk O, et al. Can we put a simplified algorithm for reconstruction of large scalp defects following tumor resection? World J Surg

Oncol. 9：129, 2011
4) Rysz M, Grzelecki D, Mazurek M, et al. Surgical techniques for closure of a scalp defect after resection of skin malignancy. Dermatol Surg. 43：715-23, 2017
5) Steiner D, Hubertus A, Arkudas A, et al. Scalp reconstruction：a 10-year retorospective study. J Craniomaxillofac Surg. 45：319-24, 2017
6) Shonka DC Jr, Potash AE, Jameson MJ, et al. Successful reconstruction of scalp and skull defects：lessons learned from a large series. Laryngoscope. 121：2305-12, 2011
7) Labow BI, Rosen H, Pap SA, et al. Microsurgical reconstruction：a more conservative method of managing large scalp defects? J Reconstr Microsurg. 25：465-74, 2009
8) Eck DL, Koonce SL, Al Majed BM, et al. Evaluation of options for large scalp defect reconstruction：a 12-year experience. Eplasty. 14：e10, 2014

CQ

29 頭皮の再建で遊離皮弁は有効か？

■ 推奨

頭皮の欠損が大きい場合，過去に頭皮手術の既往がある場合，感染を伴った場合，放射線治療の既往がある場合は，遊離皮弁は有効である。

■ 推奨の強さと根拠　2C（弱い推奨，弱い根拠）

根拠・解説　頭皮欠損に対する遊離皮弁の有効性に関しては多くの報告がなされているが，そのほとんどが記述的研究（症例蓄積研究）であり，エビデンスレベルは高くない。

頭皮欠損の大きさに関し，Labow ら[1] は平均 356.2（130～675）cm^2，Steiner ら[2] は平均 80.5 cm^2 以上の頭皮欠損に対して遊離皮弁を用いた再建の有用性を報告している。Nagasao ら[3] は 20 cm^2 以下は局所皮弁，25 cm^2 以上は遊離皮弁を推奨しており，Denewer ら[4] は頭皮を柔軟性のある部位とない部位と区別し，柔軟性がない部位では 50～100 cm^2 で遊離皮弁，柔軟性がある部位では 100 cm^2 以上で遊離皮弁がよいとしている。

頭皮欠損が大きくない症例でも，Lutz ら[5] のように欠損周囲が瘢痕や放射線治療後であったり，骨髄炎や感染・悪性度の高い腫瘍であった場合には遊離皮弁を推奨している。高見ら[6] は，難治性感染症例や先行する手術や放射線照射の影響によって頭皮の血行に問題のある症例などに遊離皮弁の適応があると報告している。Uzun ら[7] は，局所皮弁が使用できなかったり，一度創部閉鎖を試みたが閉鎖できなかった症例には遊離皮弁を推奨している。また長期的に観察した場合，チタンメッシュでの頭蓋骨再建と頭皮再建を同時に行う際には，遊離皮弁による頭皮再建は頭蓋保持率が術後 8 年で 78%，局所皮弁による頭皮再建は頭蓋保持率が術後 8 年で 40%以下との報告がある[8]。

使用する皮弁の種類に関しては，大部分が遊離広背筋皮弁であるが，その他，遊離大腿皮弁，遊離大網弁，遊離前腕皮弁，遊離腹直筋皮弁等での報告がある。O'Connell らは，68 遊離皮弁での再建症例において，それぞれの皮弁の大きさは，広背筋皮弁 110～836（225.5）cm^2，大腿皮弁 8～156（122.7）cm^2，大網弁 320 cm^2，前腕皮弁 12～66（44.5）cm^2，腹直筋皮弁 6～140（74.5）cm^2 であったと報告している[9]。Asai らは大網弁は，柔軟性があり，血流とリンパ流に富んだ組織であり，感染防御

に優れているとし，チタンメッシュと大網弁を組み合わせた再建方法を報告している[10]。

コストに関し，Schiavon らは，頭蓋骨欠損を伴わない頭皮欠損において，人工真皮（インテグラ真皮欠損用グラフト）での再建の方が皮弁再建（有茎皮弁・遊離皮弁）よりも，有意差はなかったが，入院治療費を低く抑えられたと報告している[11]。

そのほか，さまざまな報告があるが，頭皮欠損において遊離皮弁再建の使用を否定するような報告はなかった。

今後の課題　頭皮欠損に対する遊離皮弁再建に関するエビデンスレベルの高い報告はなく，今後，エビデンスレベルの高い研究が必要であると考えられる。

■参考文献

1) Labow BI, Rosen H, Pap SA, et al. Microsurgical reconstruction：a more conservative method of managing large scalp defects? J Reconstr Microsurg. 25：465-74, 2009
2) Steiner D, Hubertus A, Arkudas A, et al. Scalp reconstruction：a 10-year retorospective study. J Craniomaxillofac Surg. 45：319-24, 2017
3) Nagasao T, Horiguchi T, Miyamoto J, et al. Reconstruction of the scalp with a calvarial defect. Surg Today. 41：189-96, 2011
4) Denewer A, Khater A, Farouk O, et al. Can we put a simplified algorithm for reconstruction of large scalp defects following tumor resection? World J Surg Oncol. 9：129, 2011
5) Lutz BS, Wei FC, Chen HC, et al. Reconstruction of scalp defects with free flaps in 30 cases. Br J Plast Surg. 51：186-90, 1998
6) 高見佳，阿部清秀，山口美彦，他．遊離皮弁・筋皮弁による頭皮頭蓋再建の経験．日マイクロ会誌．5：78-84, 1992
7) Uzun H, Bitik O, Ersoy US, et al. Comparison of musculocutaneous and fasciocutaneous free flaps for the reconstruction of the extensive composite scalp and cranium defects. J Craniofac Surg. 29：1947-51, 2018
8) Kwiecien GJ, Rueda S, Couto RA, et al. Long-term outcomes of cranioplasty：titanium mesh is not a long-term solution in high-risk patients. Ann Plast Surg. 81：416-22, 2018
9) O'Connell DA, Teng MS, Mendez E, et al. Microvascular free tissue transfer in the reconstruction of scalp and lateral temporal bone defects. J Craniofac Surg. 22：801-4, 2011
10) Asai S, Kamei Y, Torii S. One-stage reconstruction of infected cranial defects using a titanium mesh plate enclosed in an omental flap. Ann Plast Surg. 52：144-7, 2004
11) Schiavon M, Francescon M, Drigo D, et al. The use of integra dermal regeneration template versus flaps for reconstruction of full-thickness scalp defects involving the calvaria：a cost-benefit analysis. Aesthetic Plast Surg. 40：901-7, 2016

CQ 30　頭蓋骨の再建で，自家骨移植は人工物（骨）に比べて有効か？

■推奨

頭蓋骨全層欠損例において，小児症例や小欠損の症例には自家骨移植を考慮してもよいが，広範囲の欠損の場合には自家骨移植は人工物に比べ有効であるとはいえない。

■推奨の強さと根拠　2D（行わないことを提案する，とても弱い根拠）

根拠・解説　小児における頭蓋欠損では，自家骨移植により特殊な頭部保護帽を装着せずに，日常生

活や運動が可能となったとの報告があり，自家骨移植の有効性が示唆されてはいるものの，検討されている症例数は小規模である[1)]。

自家骨の種類としては，分層頭蓋骨や肋骨，腸骨等の使用が報告されている。肋骨や腸骨移植の場合，再建部位の整容的な問題やドナー部の問題もあり，また長期経過において，分層頭蓋骨に比べて，再吸収されやすかったとの報告もあり，分層頭蓋骨がよく用いられている。しかしながら，分層頭蓋骨は採取部が限られているため，比較的小範囲の骨欠損部に対する硬性再建として用いられている[2,3)]。

頭蓋骨再建の材料は自家骨移植での再建が長期的な生着といった点で理想的であるが，ドナー部の犠牲，採取骨量の制限および術後の骨吸収もあるため，状況によっては人工物（骨）の使用も推奨する報告もある。特に広範囲の骨欠損に対しては，自家骨移植は不向きであるとの報告もある[4)]。またチタンメッシュ等の人工物（骨）での硬性再建と遊離皮弁とを組み合わせた方法で良好な頭蓋再建を行えたのと報告もある[5)]。さらに近年，人工物（骨）の改良も進み，カスタマイズされた3次元のPMMA〔Poly（methylmethacrylate)〕 や HA（hydroxyapatite)，PEEK〔Poly（ether ether ketone)〕での頭蓋骨再建が報告され，比較的良好な結果を出しており，人工物（骨）の方を推奨している報告もある[6)]。

自家骨と人工物（骨）の選択には各種の意見があり，実際には種々の要件に応じて，自家骨と人工物（骨）が使い分けられている。しかしながら，近年では，人工物（骨）の改良が進み，人工物（骨）を推奨する報告も散見される。

今後の課題 頭蓋骨欠損に対する自家骨および人工物（骨）再建に関する報告は少なく，今後，さらなるエビデンスレベルの高い研究が必要であると考えられる。

■参考文献

1) Posnick JC, Goldstein JA, Armstrong D, et al. Reconstruction of skull defects in children and adolescents by the use of fixed cranial bone grafts：long-term results. Neurosurgery. 32：785-91, 1993
2) Sahoo NK, N MR, Tomar K, et al. Classification of the residual cranial defects and selection of reconstruction materials. J Craniofac Surg. 28：1694-701, 2017
3) Goodrich JT, Argamaso R, Hall CD. Split-thickness bone grafts in complex craniofacial reconstructions. Pediatr Neurosurg. 18：195-201, 1992
4) Jeyaraj CP. Reconstruction of large calvarial defects using titanium mesh versus autologous split thickness calvarial bone grafts：a comprehensive comparative evaluation of the two major cranioplasty techniques. J Maxillofac Oral Surg. 17：308-23, 2018
5) Asai S, Kamei Y, Torii S. One-stage reconstruction of infected cranial defects using a titanium mesh plate enclosed in an omental flap. Ann Plast Surg. 52：144-7, 2004
6) van de Vijfeijken SECM, Münker TJAG, Spijker R, et al；CranioSafe Group. Autologous bone is inferior to alloplastic cranioplasties：safety of autograft and allograft materials for cranioplasties, a systematic review. World Neurosurg. 117：443-52, 2018

CQ

31 頭蓋骨の再建は機能レベルの維持に有効か？

■ 推奨

頭蓋骨欠損部は大気圧により陥没し，脳が圧迫されることで種々の神経症状を呈することが知られている（syndrome of the sinking skin flap）。頭蓋骨の再建により脳血流，脳脊髄循環，脳代謝の障害が改善し，神経症状が改善することから機能レベルの維持に有効である。

■ 推奨の強さと根拠　1B（強い推奨，中程度の根拠）

根拠・解説　頭蓋骨欠損部は大気圧により陥没し，脳が圧迫されることで種々の神経症状を呈することが知られている（syndrome of the sinking skin flap）[1]。2つの前向きコホート研究[2,3]を含む21論文205患者をまとめたHalaniらによるシステマティックレビュー[4]によると，頭蓋外傷の外減圧術後に頭蓋形成を行った症例では有意に脳血流と神経症状の改善が得られると述べられている。また，Erdoganらの研究[2]では，外傷による頭蓋欠損患者18例，健常者24例で頭蓋ドプラによる脳血流を測定し，頭蓋形成前では脳血流は健常者よりも欠損部同側で有意に低下している（$P<0.05$，Wilcoxon matched-pairs signed-ranks test）が，頭蓋形成後に脳血流は元のレベルまで上昇した（$P<0.05$，Wilcoxon matched-pairs signed-ranks test；前大脳動脈ピーク収縮期速度：$P=0.002$，前大脳動脈平均速度：$P=0.0045$，中大脳動脈ピーク収縮期速度：$P=0.0046$，前大脳動脈平均速度：$P=0.0002$）。神経学的障害については，18症例のうちsyndrome of the sinking skin flapを認めていた14例で頭痛，不眠，記憶障害，うつ，不随意運動などの症状の改善を認めた。さらにSongら[3]は，外減圧術後に頭蓋形成を施行した術前後で頭蓋ドプラによる脳血流を測定し，早期群（外減圧術後12週未満）25人，遅延群（外減圧術後12週以上）18人で比較を行い，頭蓋形成後の脳血流は欠損部同側では早期群，遅延群ともに脳血流の上昇を認めた（$P<0.05$，paired t-test；早期群中大脳動脈速度：$P<0.001$，遅延群中大脳動脈速度：$P=0.045$）。しかしながら脳血流の術前後の差分は欠損部同側で早期群は遅延群と比べて有意に改善（$P=0.048$，Student's t-test）していることから，頭蓋形成は外減圧術後12週以内に行う方が効果的であると述べられている。

以上から，頭蓋骨の再建は機能レベルの維持に有効であるといえる。有害事象としては頭蓋骨の再建に使用する自家骨，人工骨の感染や人工物の露出の可能性が挙げられるため，リスクの評価が必要である。頭蓋骨欠損部の陥凹を改善することは整容性にも優れる。また，神経症状は頭蓋欠損部が陥凹していることに起因している場合は頭蓋形成により高率で改善するとの報告が多く，頭蓋形成の有効性は高いといえる。

以上，質の高いシステマティックレビューが存在し，頭蓋骨の再建は機能レベルの改善に有効であると考えられる。自家骨の使用には量的な制限とドナーの犠牲，人工物の感染，露出などのリスクへの配慮は要するが，患頭蓋欠損を伴う患者に対して頭蓋骨の再建を行うことは機能レベルの維持に有効で推奨される。

今後の課題　Halaniらのシステマティックレビューは2つの前向きコホート研究を含み，頭蓋骨の

再建が機能レベルの維持に有効である蓋然性は高いと考えられるが，その他はエビデンスレベルの低い症例報告，症例集積研究で構成されており，報告バイアス，選択バイアスの可能性を孕む。

有害事象としては頭蓋再建に使用する自家骨，人工骨の感染や人工物の露出の可能性が挙げられるため，リスクの評価が必要である。

■参考文献

1) Yamaura A, Makino H. Neurological deficits in the presence of the sinking skin flap following decompressive craniectomy. Neurol Med Chir. 17：43-53, 1977
2) Erdogan E, Düz B, Kocaoglu M, et al. The effect of cranioplasty on cerebral hemodynamics：evaluation with transcranial Doppler sonography. Neurol India. 51：479-81, 2003
3) Song J, Liu M, Mo X, et al. Beneficial impact of early cranioplasty in patients with decompressive craniectomy：evidence from transcranial Doppler ultrasonography. Acta Neurochir（Wien）. 156：193-8, 2014
4) Halani SH, Chu JK, Malcolm JG, et al. Effects of cranioplasty on cerebral blood fow following decompressive craniectomy：a systematic review of the literature. Neurosurgery. 81：204-16, 2017

CQ

32 頭蓋骨の再建で死腔の充填は感染予防に有効か？

■推奨

死腔となる硬膜外腔は頭蓋形成術後にその多くは消退する。術直後の硬膜外腔は感染やインプラントの露出のリスクファクターである可能性は低く，死腔の充填は感染予防に有効とはいえない。

■推奨の強さと根拠　2D（行わないことを提案する弱い推奨，とても弱い根拠）

根拠・解説　Maqbool らのチタンメッシュによる頭蓋再建を行った 50 症例の術後のインプラントの露出のリスクファクターに関する論文では，大きい硬膜外腔（CT 上でチタンメッシュと硬膜との距離が辺縁の頭蓋骨の厚みよりも大きい）の存在はインプラントの露出とは無関係（OR＝2.44；95％CI：0.47-12.67）；p＝0.290）であった[1]。さらに，死腔充填目的ではないが，インプラント被覆のための遊離筋弁の移植はむしろインプラントの露出のリスクファクター（OR＝6.50；95％CI：1.03-41.02）；p＝0.046）であった。一方，転位皮弁 / 回転皮弁はリスクファクターではない（OR＝1.70；95％CI：0.24-12.01）；p＝0.595）。この結果の理由として，遊離筋弁の術後の萎縮と筋弁の厚みの減少が関係している可能性があると述べられている。

チタンメッシュによる頭蓋形成の結果をそのままその他の材料の頭蓋形成に一般化できない可能性がある。しかしながらチタンメッシュ以外のインプラントや自家骨移植による硬膜外腔のリスク分析をある程度の症例数で行った論文は見当たらない。

症例数は少ない（2 症例）が，硬膜外腔の充填は必要としないとする吉岡の論文がある[2]。また，Kumar らの兵士の頭蓋外傷の外減圧術後に頭蓋形成を行った 99 症例による報告では頭蓋再建後に

脳や脳脊髄腔の拡張により，硬膜外腔は93％で消退したとある[3]。しかしながらこの論文では硬膜外腔が大きい場合（再建硬組織より2cmより離れるなどの基準），脳や脳脊髄腔の拡張は硬膜外腔を消退させるには不十分となり，血腫，漿液腫が貯溜し，感染の原因となりうるとしている。ただし，エキスパート意見にとどまり，具体的根拠を示していない。さらに同研究グループのTantawiらの頭蓋外傷の外減圧術後に頭蓋形成を行った兵士の200症例で，大きな硬膜外腔（再建硬組織と硬膜との距離が2cm以上）は感染のリスクがあると報告している[4]。しかし，この論文でもあくまで著者らエキスパートの意見にとどまり，具体的な数字の言及はない。また，遊離皮弁などによる硬膜外腔の充填が感染予防につながるとするRCTは見当たらない。

以上を勘案すると，頭蓋再建で死腔の充填は感染予防としてドナーの犠牲に見合う効果があるかどうかは検証の余地が残り，行わないことを提案する。ただし，あくまで現時点でのエビデンス評価であり，頭蓋再建で死腔の充填を行うことを全面的に否定するものではない。

今後の課題　硬膜外腔を充填することが，感染のリスク低減に寄与するかを直接的に検証するシステマティックレビューやRCTなどはない。よって死腔の充填がドナーの犠牲に見合う感染予防効果が将来的に認められる可能性がないとは断言できない。

■参考文献

1) Maqbool T, Binhammer A, Binhammer P, et al. Risk factors for titanium mesh implant exposure following cranioplasty. J Craniofac Surg. 29：1181-6, 2018
2) 吉岡伸高．頭蓋骨形成術において硬膜外腔を充填する必要性について．形成外科．44：1071-5, 2001
3) Kumar AR, Bradley JP, Harshbarger R, et al. Warfare-related craniectomy defect reconstruction：early success using custom alloplast implants. Plast Reconstr Surg. 127：1279-87, 2011
4) Tantawi D, Armonda R, Valerio I, et al. Management of decompressive craniectomy defects：modern military treatment strategies. J Craniofac Surg. 23（7 Suppl 1）：2042-5, 2012

第IV編

顔面神経麻痺診療ガイドライン

作成にあたって

「顔面神経麻痺」は疾患名ではなく症状を表すものである。これは顔面神経麻痺の原因は多岐にわたるため，たとえ同じ症状であっても（特に急性期においては）適切な治療法が異なる場合があるということを意味している。くわえて「顔面神経麻痺の症状」といっても顔面の多部位にわたるものであることはもちろん，時にほぼ相反する動きを指すものであるなど，多種多様である。これらの複雑な要素の重なりが顔面神経麻痺における治療方針の決定プロセスを難しいものにしている。

顔面神経麻痺の原因の多くを占めるベル麻痺，ラムゼイ ハント症候群に関しては 2011 年に日本顔面神経学会が手引書を発刊しており，これらの急性期診療に形成外科医がかかわることが比較的少ないことを鑑みて本「顔面神経麻痺診療ガイドライン」には，主に形成外科的治療の対象となるものを中心に記載している。

Clinical Question（CQ）の基本構成は初版を踏襲し大きな変更を加えていない。

前述のように複雑な顔面神経麻痺診療をよりわかりやすくするために，新鮮麻痺に関してはその原因別（頭蓋外，頭蓋内，その他の 3 項目），陳旧性麻痺においてはその麻痺の生じている部位別（眉毛・眼瞼，頬部，下口唇）に CQ を設定した。これに加え不全麻痺の症状である病的共同運動や顔面拘縮についても CQ を設けた。また，耳鼻科領域で多く用いられる顔面神経麻痺の評価法（柳原 40 点法，House-Blackmann 法，Sunnybrook 法など）が形成外科手術後の評価法としては必ずしも適さないことをふまえ評価法に関する CQ を設けた。

今回は初版から 5 年経った改訂版であり，初版のブラッシュアップ（より診療ガイドラインとして使いやすくするための CQ の小項目整理・統合）を行うとともに近年の参考文献を加え 5 年間で生じた形成外科的な顔面神経麻痺診療に関係する変化や発展についても記載した。

顔面神経麻痺の形成外科的治療における，現時点での共通する認識ならびに問題の提示として本ガイドラインが参考になれば幸いである。

2021 年 7 月

日本形成外科学会　顔面神経麻痺診療ガイドライン作成部門
統括責任者

新潟大学　形成外科　松田　健

顔面神経麻痺診療ガイドライン作成部門

統括責任者

松田　　健（新潟大学　形成外科）

顧問

多久嶋亮彦（杏林大学　形成外科）

新鮮麻痺

班長：林　　礼人（順天堂大学医学部附属浦安病院　形成外科・再建外科）

班員：植村　法子（東京医科歯科大学　形成外科）

　　石川　耕資（北海道大学　形成外科）

陳旧性麻痺

班長：尾崎　　峰（杏林大学　形成外科）

班員：髙田　悟朗（獨協医科大学　形成外科）

　　佐藤　伸弘（昭和大学　形成外科）

【第 1 版】顔面神経麻痺ガイドライン作成部門

統括責任者

多久嶋亮彦（杏林大学　形成外科）

新鮮麻痺

班長：田中　一郎（東京歯科大学市川病院　形成外科）
班員：松田　　健（新潟大学　形成外科）
　　山内　俊彦（飯塚病院　形成外科）
　　林　　礼人（順天堂大学　形成外科）

陳旧性麻痺

班長：林　　明照（東邦大学医療センター佐倉病院　形成外科）
班員：鈴木　康俊（獨協医科大学越谷病院　形成外科）
　　望月　靖史（福島県立医科大学　形成外科）
　　栗田　昌和（杏林大学　形成外科）
事務局：多久嶋亮彦（杏林大学　形成外科）
文献検索：日本医学図書館協会

1章 顔面神経麻痺

1 新鮮麻痺

1）頭蓋外を原因とする麻痺に対する再建方法

CQ

1 耳下腺悪性腫瘍切除時には顔面神経再建を即時的に行うべきか？

■ 推奨

耳下腺悪性腫瘍切除後の広範な顔面神経の欠損に対しては，顔面 神経再建を即時的に行い，顔面表情筋の動きが得られるように取り組むことを推奨する。

■ 推奨の強さと根拠　1B（強い推奨，中程度の根拠）

根拠・解説　耳下腺腫瘍の発生頻度は人口10万人あたり年間2.4人[1]，4人[2]と比較的少なく，悪性腫瘍の占める割合は1/4未満[3,4]と，さらにまれである。多数の耳下腺悪性腫瘍症例を検討している報告は少ないが，耳下腺悪性腫瘍の切除では，約4割[5,6]で顔面神経の合併切除が行われたとの報告がある。

顔面神経の欠損が生じた際に，顔面神経の再建（神経移植術）を二期的に行うべきであるとする報告は見当たらず，多くの報告において顔面神経の再建（神経移植術）は一期的に行われている[6-9]。

顔面神経再建後，表情筋の機能回復には最長2年程度の時間を要するため，顔面表情筋の脱神経期間や，創部の瘢痕化，再度全身麻酔の手術を要することなどを考慮すると，あえて時間をおいて二期的に再建を行うことは正当化されにくい[10,11]。

一方で，舌下神経[12]，咬筋神経[13]などを用いた神経移行術は腫瘍切除と同時には行われず，二期的に行われている報告も多い。同一施設内で即時再建と二期的再建を比較した症例集積報告[14]では，即時再建の方が顔面の対称性や動きの術後経過が良好で，代表的な顔面神経麻痺評価法であるHouse-Brackmann gradeにも反映されている。二期的に行う場合でも，14日以内[15]や6カ月以内[16]の手術の方が顔面表情筋が動き始める時間が短く，術後House-Brackmann gradeがよいとの報告があり，なるべく早期に手術をすることが望ましいと考えられる。麻痺後2年以上経過した症例の再建では術後成績が悪いとの報告も認めた[17]。

今後の課題　耳下腺悪性腫瘍そのものが比較的まれな疾患であり，再建術式・評価法などのばらつきがあるため，エビデンスレベルの高い論文が少ないのが現状である。今後，再建術式や評価法の統一が行われることと，よりエビデンスレベルの高い報告が行われることが期待される。

■参考文献

1) Gunn A, Parrott NR. Parotid tumours：a review of parotid tumour surgery in the Northern Regional Health Authority of the United Kingdom 1978-1982. Br J Surg. 75：1144-6, 1988
2) Lennox B, Clarke JA, Drake F, et al. Incidence of salivary gland tumours in Scotland：accuracy of national records. Br Med J. 1：687-9, 1978
3) Woods JE, Chong GC, Beahrs OH. Experience with 1,360 primary parotid tumors. Am J Surg. 130：460-2, 1975
4) Eveson JW, Cawson RA. Salivary gland tumours. A review of 2410 cases with particular reference to histological types, site, age and sex distribution. J Pathol. 146：51-8, 1985
5) Swendseid B, Li S, Thuener J, et al. Incidence of facial nerve sacrifice in parotidectomy for primary and metastatic malignancies. Oral Oncol. 73：43-7, 2017
6) Chung EJ, Lee SH, Baek SH, et al. Oncological and functional results after the surgical treatment of parotid cancer. Int J Oral Maxillofac Surg. 44：16-22, 2015
7) Motomura H, Yamanaka K, Maruyama Y, et al. Facial nerve reconstruction using a muscle flap following resection of parotid gland tumours with thorough recipient bed preparation. J Plast Reconstr Aesthet Surg. 64：595-601, 2011
8) Ioannides C, Fossion E. Reconstruction of extensive defects of the parotid region：experience with the pectoralis major and free latissimus dorsi flaps. J Craniomaxillofac Surg. 25：57-62, 1997
9) McGuirt WF, Welling DB, McCabe BF. Facial nerve function following irradiated cable grafts. Laryngoscope 99：27-34, 1989
10) Iseli TA, Harris G, Dean NR, et al. Outcomes of static and dynamic facial nerve repair in head and neck cancer. Laryngoscope. 120：478-83, 2010
11) Biglioli F. Facial reanimations：part I--recent paralyses. Br J Oral Maxillofac Surg. 53：901-6, 2015
12) Malik TH, Kelly G, Ahmed A, et al. A comparison of surgical techniques used in dynamic reanimation of the paralyzed face. Otol Neurotol. 26：284-91, 2005
13) Klebuc MJ. Facial reanimation using the masseter-to-facial nerve transfer. Plast Reconstr Surg. 127：1909-15, 2011
14) Mohamed A, Omi E, Honda K, et al. Outcome of different facial nerve reconstruction techniques. Braz J Otorhinolaryngol. 82：702-9, 2016
15) Yawn RJ, Wright HV, Francis DO, et al. Facial nerve repair after operative injury：impact of timing on hypoglossal-facial nerve graft outcomes. Am J Otolaryngol. 37：493-6, 2016
16) Okochi M, Ueda K, Okochi H, et al. Facial reanimation using hypoglossal-facial neurorrhaphy with end-to-side coaptation between the jump interpositional nerve graft and hypoglossal nerve：outcome and duration of preoperative paralysis. Microsurgery. 36：460-6, 2016
17) Socolovsky M, Martins RS, di Masi G, et al. Treatment of complete facial palsy in adults：comparative study between direct hemihypoglossal-facial neurorrhaphy, hemihipoglossal-facial neurorrhaphy with grafts, and masseter to facial nerve transfer. Acta Neurochir (Wien). 158：945-57；discussion 957, 2016

CQ

2 耳下腺悪性腫瘍切除後の即時顔面神経再建術は有効か？

■推奨

顔面神経近位端が確認できる場合は，欠損部の間に自家神経移植術を行うことを推奨する。
顔面神経近位端が確認できない場合は，舌下神経，咬筋神経や対側顔面神経などを動力源とした神経移行術による再建を行うことを推奨する。

■推奨の強さと根拠　1B（強い推奨，中程度の根拠）

根拠・解説　顔面神経が腫瘍と合併切除された際には，顔面神経近位端が確認できる場合と確認でき

ない場合で，再建方法が分かれる[1)]。

顔面神経近位端が確認できる場合，神経移植による再建を行った群と静的再建のみを行った群を比較し，神経移植群の方が，顔面の対称性改善に有効で[2, 3)]，House-Brackmann grade でも良好な術後経過となっている。神経移植の方法は複数報告されており[4)]，大耳介神経，腓腹神経，大腿神経外側広筋運動枝などを用いた cable graft にくわえ[5, 6)]，ループ型神経移植[7, 8)]といった新たな移植手法の報告もある。

顔面神経近位端が確認できない場合には，舌下神経[9, 10)]，咬筋神経[10, 11)]や対側顔面神経[12)]などを動力源とした神経移行術が報告され，それぞれ顔面の対称性改善に有効であることが，House-Brackmann 法やビデオによる表情筋の評価で確認されている。動力源の選択については，咬筋神経の方が舌下神経に比べ表情筋の動き始める時期が早いとの報告がある[10)]。一方，動きの質としては対側顔面神経の方が優れるとの意見[1, 12)]もあり，統一された見解がない。

即時神経再建を行った症例に対する術後放射線照射に関しては，照射例でも顔面表情筋運動の回復に有効である[3)]もしくは有意差を認めないとの報告[6)]や，術後照射例の方が再建後の顔面表情筋運動の回復が悪いとの報告[13)]があり，放射線の影響についても統一された見解がない。

今後の課題　再建方法とアウトカムを比較検討したエビデンスレベルの高い論文は少なく，多施設での比較も必要と考えられる。

■参考文献

1) Biglioli F. Facial reanimations：part I--recent paralyses. Br J Oral Maxillofac Surg. 53：901-6, 2015
2) Iseli TA, Harris G, Dean NR, et al. Outcomes of static and dynamic facial nerve repair in head and neck cancer. Laryngoscope. 120：478-83, 2010
3) McGuirt WF, Welling DB, McCabe BF. Facial nerve function following irradiated cable grafts. Laryngoscope 99：27-34, 1989
4) 林礼人，山本有平，垣淵正男，他．顔面神経麻痺再建法における定義ならびに呼称 Fukushima 提言．日形会誌．34：783-96, 2014
5) Kerrebijn JD, Freeman JL. Facial nerve reconstruction：outcome and failures. J Otolaryngol. 27：183-6, 1998
6) Leong SC, Lesser TH. Long-term outcomes of facial nerve function in irradiated and nonirradiated nerve grafts. Ann Otol Rhinol Laryngol. 122：695-700, 2013
7) 垣淵正男，曽束洋平，松田健．顔面神経麻痺再建術の進歩 移植神経に対する端側神経縫合による顔面神経再建．末梢神経．24：187-91, 2013
8) 橋川和信．腫瘍切除に伴う顔面神経麻痺の予防と治療 腫瘍切除後の顔面神経即時再建術の結果に影響を及ぼす因子は何か 同一施設・同一術式による連続症例の検討．Facial Nerv Res. 37：11-2, 2018
9) Malik TH, Kelly G, Ahmed A, et al. A comparison of surgical techniques used in dynamic reanimation of the paralyzed face. Otol Neurotol. 26：284-91, 2005
10) Hontanilla B, Marré D. Comparison of hemihypoglossal nerve versus masseteric nerve transpositions in the rehabilitation of short-term facial paralysis using the Facial Clima evaluating system. Plast Reconstr Surg. 130：662e-72e, 2012
11) Murphey AW, Clinkscales WB, Oyer SL. Masseteric nerve transfer for facial nerve paralysis：a systematic review and meta-analysis. JAMA Facial Plast Surg. 20：104-10, 2018
12) Biglioli F, Allevi F, Rabbiosi D, et al. Triple innervation for re-animation of recent facial paralysis. J Craniomaxillofac Surg. 46：851-7, 2018
13) Chung EJ, Lee SH, Baek SH, et al. Oncological and functional results after the surgical treatment of parotid cancer. Int J Oral Maxillofac Surg. 44：16-22, 2015

CQ

3 耳下腺悪性腫瘍切除後の即時静的再建術は有効か？

■ 推奨

耳下腺悪性腫瘍切除後に生じる顔面の形態変化や閉瞼不全などの機能障害に応じて，即時静的再建術を行うことを提案する。

■ 推奨の強さと根拠　2C（弱い推奨，弱い根拠）

根拠・解説　耳下腺悪性腫瘍切除後即時再建として，lateral tarsorrhaphy，口角吊り上げ，眉毛吊り上げ[1]や上眼瞼へのlid loading[2]を施行し，顔面の対称性改善による整容的効果や，麻痺性兎眼に対する閉瞼機能補助として有効であったとの報告がある。

即時静的再建術は，単独使用のみならず，神経移植術などの動的再建術との併用手段としての使用においても有効との報告があり[3-6]，特に上眼瞼へのlid loadingとlateral tarsorrhaphyについては，比較的高齢の患者において，閉瞼不全による角膜障害を予防するために行った方がよいとの意見が散見された。

静的再建術は，局所麻酔下手術として施行可能なものが多く，追加手術として行うことも比較的容易と考えられる。

今後の課題　上眼瞼へのlid loadingは，ゴールドプレートを用いた海外の報告がほとんどで，本邦では保険適用がない。他の報告も含め，ほぼすべてが症例報告・症例集積報告であり，エビデンスレベルは低い。腫瘍切除時に一期的に行う順行性側頭筋移行の報告[6]が増えており，即時動的再建の有効性についての検討も今後必要と思われる。

■ 参考文献

1) Malata CM, Camilleri IG, McLean NR, et al. Malignant tumours of the parotid gland：a 12-year review. Br J Plast Surg. 50：600-8, 1997
2) Razfar A, Afifi AM, Manders EK, et al. Ocular outcomes after gold weight placement and facial nerve resection. Otolaryngol Head Neck Surg. 140：82-5, 2009
3) Iseli TA, Harris G, Dean NR, et al. Outcomes of static and dynamic facial nerve repair in head and neck cancer. Laryngoscope. 120：478-83, 2010
4) Tan ST, Staiano JJ, Itinteang T, et al. Gold weight implantation and lateral tarsorrhaphy for upper eyelid paralysis. J Craniomaxillofac Surg. 41：e49-53, 2013
5) Yla-Kotola T, Goldstein DP, Hofer SO, et al. Facial nerve reconstruction and facial disfigurement after radical parotidectomy. J Reconstr Microsurg. 31：313-8, 2015
6) Ciolek PJ, Prendes BL, Fritz MA. Comprehensive approach to reestablishing form and function after radical parotidectomy. Am J Otolaryngol. 39：542-7, 2018

CQ

4　血管柄付き神経移植術は有効か？

■ 推奨

移植神経の母床条件が悪い場合に，血管柄付き神経移植術を行うことを提案する。

■ 推奨の強さと根拠　2C（弱い推奨，弱い根拠）

根拠・解説　血管柄付き神経移植術は，血流が神経再生を促すとも考えられているが，血流のない遊離神経移植との有意性の差異や顔面神経麻痺再建における適応について，臨床的な新知見がなく一定の見解が得られていない。

神経移植レシピエント部の瘢痕化や放射線照射，広範な皮膚欠損，高齢，術前からの顔面神経麻痺など，回復が得られにくい症例に対して，血管柄付き神経移植術を用いた再建では，良好な表情筋の機能回復を得たとの報告が存在する[1)]。また，顔面神経を含めた広範な軟部組織欠損を生じた症例についても，血管柄付き神経移植術を用いた再建により，良好な顔面表情筋の収縮を得られたとの報告も散見される[2-6)]。

今後の課題　血管柄付き神経移植術の定義が曖昧であり，文献の選択が困難であった。いわゆる遊離の血管柄付き神経移植では，神経単独ではなく，皮弁や筋皮弁と組み合わせた移植の症例報告もしくは症例集積研究の報告が多かった。

■ 参考文献

1) Kimata Y, Sakuraba M, Hishinuma S, et al. Free vascularized nerve grafting for immediate facial nerve reconstruction. Laryngoscope. 115：331-6, 2005
2) Hyodo I, Ozawa T, Hasegawa Y, et al. Management of a total parotidectomy defect with a gastrocnemius muscle transfer and vascularized sural nerve grafting. Ann Plast Surg. 58：677-82, 2007
3) Iida T, Nakagawa M, Asano T, et al. Free vascularized lateral femoral cutaneous nerve graft with anterolateral thigh flap for reconstruction of facial nerve defects. J Reconstr Microsurg. 22：343-8, 2006
4) Kashiwa K, Kobayashi S, Hayashi M, et al. Gastrocnemius perforating artery flap including vascularized sural nerve. J Reconstr Microsurg. 19：443-50, 2003
5) Koshima I, Yamamoto H, Moriguchi T, et al. Combined anteroposterior tibial perforator-based flap with a vascularized deep peroneal nerve for repair of facial defect. Ann Plast Surg. 33：421-5, 1994
6) 吉田聖．血管柄付き大腿神経移植による顔面神経再建．耳鼻と臨．60：118-21, 2014

CQ

5 顔面神経欠損に皮膚・軟部組織欠損が伴う場合にはそれらの同時再建は有効か？

■ 推奨

顔面神経欠損に伴う皮膚・軟部組織の欠損が高度の場合は，同時再建を行うことを推奨する。中等度以下の軟部組織欠損の場合も，顔面神経欠損と同時に組織欠損を再建することを提案する。整容的な改善を得るのみならず，移植神経母床の条件を改善するという点においても有効と考えられる。

■ 推奨の強さと根拠　2C（弱い推奨，弱い根拠）

根拠・解説　神経移植において良好な神経再生を得るには，良好な移植母床の確保が重要で，軟部組織欠損を生じた場合の recipient bed preparation[1] にも留意する必要がある。

耳下腺部の皮膚・軟部組織欠損例について，中程度の欠損は大胸筋弁や胸鎖乳突筋弁による充填[1,2]，高度の欠損は遊離広背筋皮弁[2,3] や lateral arm flap[4] による再建が行われ，同時に神経再建を行った報告を複数認めた。

皮膚・軟部組織欠損と顔面神経欠損の同時再建では，表情筋の機能や顔貌について良好な結果を得ており，患者満足度が高いとの報告があり[4]，唾液瘻の防止にも有効であったとの報告も認めた[5]。

高度の欠損の場合は，創閉鎖の目的で皮膚・軟部組織再建は必須である[6]。近年の報告では，遊離皮弁に神経を含めて採取し，軟部組織に加え神経にも血流を保って移植する手法の有用例[7,8] を認めた。recipient bed preparation に関する新知見は認めなかったが，神経再生における重要性については以前から報告されており，軟部組織欠損例では留意すべき点と思われる。

今後の課題　症例集積研究が多く，有効との報告は多いもののほぼすべてが症例報告・症例集積報告であり，エビデンスレベルは低い。今後よりエビデンスレベルの高い報告が望まれる。

■ 参考文献

1) Motomura H, Yamanaka K, Maruyama Y, et al. Facial nerve reconstruction using a muscle flap following resection of parotid gland tumours with thorough recipient bed preparation. J Plast Reconstr Aesthet Surg. 64：595-601, 2011
2) Ioannides C, Fossion E. Reconstruction of extensive defects of the parotid region：experience with the pectoralis major and free latissimus dorsi flaps. J Craniomaxillofac Surg. 25：57-62, 1997
3) Cannady SB, Seth R, Fritz MA, et al. Total parotidectomy defect reconstruction using the buried free flap. Otolaryngol Head Neck Surg. 143：637-43, 2010
4) Teknos TN, Nussenbaum B, Bradford CR, et al. Reconstruction of complex parotidectomy defects using the lateral arm free tissue transfer. Otolaryngol Head Neck Surg. 129：183-91, 2003
5) Bugis SP, Young JE, Archibald SD. Sternocleidomastoid flap following parotidectomy. Head Neck. 12：430-5, 1990
6) Ch'ng S, Ashford BG, Gao K, et al. Reconstruction of post-radical parotidectomy defects. Plast Reconstr Surg. 129：275e-87e, 2012
7) 梅川浩平，朝戸裕貴，鈴木康俊．腹直筋皮弁と肋間神経移植による耳下腺癌切除後顔面神経再建．Facial Nerv Res. 36：140-2, 2017
8) 田中顕太郎，岡崎睦，本間勉．移植床血流を重視した顔面神経切除後の神経移植術．Facial Nerv Res. 36：135, 2017

2）頭蓋内を原因とする麻痺に対する再建方法

CQ 6

頭蓋内病変を原因とする自然回復の可能性のない麻痺に対して，早期の神経再建術は有効か？

■ 推奨

頭蓋内病変を原因とする自然回復の可能性のない麻痺患者に対して早期の神経再建術を行うことを推奨する。

顔面表情筋の回復が期待できる，できるだけ早期に神経再建術を行うことが望ましいと考えられる。方法としては顔面交叉神経移植術，舌下神経や咬筋神経などを動力源とした神経移行術およびそれらの組み合わせなどがある。

■ 推奨の強さと根拠　1B（強い推奨，中程度の根拠）

根拠・解説　聴神経腫瘍摘出などにより頭蓋内で明らかな顔面神経断裂がある場合には，表情筋が萎縮する可能性が大きく（非逆性麻痺），できるだけ早期の神経再建術を選択する必要がある。また，側頭骨内で顔面神経の近位端が利用できない場合には，顔面交叉神経移植術や神経移行術といった患側顔面神経以外の動力源を用いた神経再建術を検討する[1)]。

健側顔面神経を動力源とする顔面交叉神経移植術は，機能回復の程度が一定しないという欠点もあるが[2-4)]，左右顔面の自然な同調運動が得られるという利点があること，麻痺後 1 週間～6 カ月[5-9)]に行った例で効果があったとの報告があり，麻痺後早期の症例では考慮してもよい。

舌下神経を動力源とする神経移行術である舌下神経－顔面神経縫合術は，顔面交叉神経移植術に比べ移植神経の距離が短いため，良好な筋収縮が早期から得られ，その有効性を示す多くの報告がある。方法としては端々縫合，端側縫合（ジャンプグラフト，直接端側縫合）がある。

舌下神経を切断して顔面神経と端々縫合する術式は古くから行われているが[10-12)]，舌の萎縮・機能障害が問題になる[13)]。そのため，舌下神経を縦二分割する方法や[14-19)]舌下神経に端側縫合を行う方法が報告され[20-25)]，舌への障害を軽減させる術式が行われるようになった。

しかし，舌下神経に端側縫合した移植神経を，切断された顔面神経の断端に端々縫合するジャンプグラフト法[20-25)]は，端側神経縫合に加えて神経移植を用いるため，顔面神経の回復に時間がかかるという問題がある。一方，側頭骨を削開して舌下神経と顔面神経本幹を直接端側縫合する方法[26-29)]は，手術手技の煩雑さが問題となる。その他，顔面交叉神経移植術と舌下神経－顔面神経縫合術（ジャンプグラフト）を組み合わせた一期的手術[7, 9, 24, 25)]や，二期的手術であるベビーシッター法[30)]が報告されている。

咬筋神経を動力源とする神経移行術である咬筋神経－顔面神経縫合術は，咬筋神経と顔面神経との解剖学的距離の近さ，咬筋神経からの信号強度の強さから，良好な筋収縮が早期から得られ，その有効性を示す多くの報告がある[31-41)]。動力源として舌下神経よりも咬筋神経を用いた方が術後より早期に対称的な口角の動きが得られ[33)]，咬筋神経移行術の合併症率は 6.5%とされる[42)]。その一方，咬筋神経－顔面神経縫合術は，静止時の形態改善にはあまり寄与しないため，顔面交叉神経移植術[36-38, 40, 41)]や舌下神経－顔面神経縫合術[41)]と組み合わせた一期的手術の報告もある。

動力源となる運動神経には各々の特性を有するため，動力源の選択や組み合わせを状況に応じ検討する必要がある。

今後の課題 報告により術前麻痺期間，手術方法，評価方法などのばらつきが大きく全体に症例数が少ないため，今後，よりエビデンスレベルの高い報告が待たれる。顔面表情筋の回復が期待できる時期の検討，手術方法の違いによる比較検討，共通の評価方法による多施設間の比較検討や新たな評価方法の確立が望まれる。

■参考文献

1) 波利井清紀，多久嶋亮彦.【形成外科の治療指針 update 2010】頭頸部疾患 顔面神経麻痺．形成外科．53（増）：S100-1, 2010
2) 波利井清紀．顔面神経麻痺の治療における神経，筋肉移植の基礎と臨床．日形会誌．7：347-72, 1987
3) 岩田浩嗣，梁井皎．急性期顔面神経麻痺に対する神経再建手術後の電気生理学的評価舌下神経・顔面神経吻合術および顔面神経交叉移植術の同時施行例の検討．日形会誌．26：557-65, 2006
4) Lee EI, Hurvitz KA, Evans GR, et al. Cross-facial nerve graft：past and present. J Plast Reconstr Aesthet Surg. 61：250-6, 2008
5) 上田和毅，梶川明義，鈴木康俊，他．顔面交叉神経移植の適応．Facial Nerv Res. 21：128-30, 2001
6) Galli SK, Valauri F, Komisar A. Facial reanimation by cross-facial nerve grafting：report of five cases. Ear Nose Throat J. 81：25-9, 2002
7) Ueda K, Akiyoshi K, Suzuki Y, et al. Combination of hypoglossal-facial nerve jump graft by end-to-side neurorrhaphy and cross-face nerve graft for the treatment of facial paralysis. J Reconstr Microsurg. 23：181-7, 2007
8) 大河内真之，大河内裕美，阪場貴夫，他．顔面神経麻痺に対する神経移植術における無効例の検討．Facial Nerv Res. 36：136-9, 2017
9) Okochi M, Okochi H, Asai E, et al. Eyelid reanimation using crossface nerve graft：relationship between surgical outcome and preoperative paralysis duration. Microsurgery. 38：375-80, 2018
10) Samii M, Matthies C. Management of 1000 vestibular schwannomas（acoustic neuromas）：the facial nerve--preservation and restitution of function. Neurosurgery. 40：684-94；discussion 694-5, 1997
11) Catli T, Bayazit YA, Gokdogan O, et al. Facial reanimation with end-to-end hypoglossofacial anastomosis：20 years' experience. J Laryngol Otol. 124：23-5, 2010
12) Yawn RJ, Wright HV, Francis DO, et al. Facial nerve repair after operative injury：impact of timing on hypoglossal-facial nerve graft outcomes. Am J Otolaryngol. 37：493-6, 2016
13) Kunihiro T, Higashino K, Kanzaki J. Classic hypoglossal-facial nerve anastomosis after acoustic neuroma resection. A review of 46 cases. ORL J Otorhinolaryngol Relat Spec. 65：1-6, 2003
14) Arai H, Sato K, Yanai A. Hemihypoglossal-facial nerve anastomosis in treating unilateral facial palsy after acoustic neurinoma resection. J Neurosurg. 82：51-4, 1995
15) Hayashi A, Nishida M, Seno H, et al. Hemihypoglossal nerve transfer for acute facial paralysis. J Neurosurg. 118：160-6, 2013
16) 林礼人，小室裕造，梁井皎．急性期顔面神経麻痺に対する舌下神経縦二分割移行術 術式の詳細を中心に．日マイクロ会誌．26：61-8, 2013
17) 林礼人，西田匡伸，瀬野久和，他．われわれの行ってきた急性期顔面神経麻痺に対する舌下神経縦二分割移行について．日形会誌．35：1-11, 2015
18) Socolovsky M, Martins RS, di Masi G, et al. Treatment of complete facial palsy in adults：comparative study between direct hemihypoglossal-facial neurorrhaphy, hemihipoglossal-facial neurorrhaphy with grafts, and masseter to facial nerve transfer. Acta Neurochir（Wien）. 158：945-57；discussion 957, 2016
19) Han JH, Suh MJ, Kim JW, et al. Facial reanimation using hypoglossal-facial nerve anastomosis after schwannoma removal. Acta Otolaryngol. 137：99-105, 2017
20) May M, Sobol SM, Mester SJ. Hypoglossal-facial nerve interpositional-jump graft for facial reanimation without tongue atrophy. Otolaryngol Head Neck Surg. 104：818-25, 1991
21) Hammerschlag PE. Facial reanimation with jump interpositional graft hypoglossal facial anastomosis and hypoglossal facial anastomosis：evolution in management of facial paralysis. Laryngoscope. 109：1-23, 1999
22) 上田和毅，梶川明義，鈴木康俊．顔面神経麻痺に対する端側型 interpositional jump graft. Facial Nerv Res.

24：132-5, 2004
23) Yamamoto Y, Sekido M, Furukawa H, et al. Surgical rehabilitation of reversible facial palsy：facial--hypoglossal network system based on neural signal augmentation/neural supercharge concept. J Plast Reconstr Aesthet Surg. 60：223-31, 2007
24) 大河内真之，上田和毅，梶川明義，他．当院における Jump graft 型舌下神経 顔面神経端側縫合術の検討．Facial Nerv Res. 32：23-5, 2012
25) Okochi M, Ueda K, Okochi H, et al. Facial reanimation using hypoglossal-facial neurorrhaphy with end-to-side coaptation between the jump interpositional nerve graft and hypoglossal nerve：outcome and duration of preoperative paralysis. Microsurgery. 36：460-6, 2016
26) Atlas MD, Lowinger DS. A new technique for hypoglossal-facial nerve repair. Laryngoscope. 107：984-91, 1997
27) Sawamura Y, Abe H. Hypoglossal-facial nerve side-to-end anastomosis for preservation of hypoglossal function：results of delayed treatment with a new technique. J Neurosurg. 86：203-6, 1997
28) Koh KS, Kim JK, Kim CJ, et al. Hypoglossal-facial crossover in facial-nerve palsy：pure end-to-sideanastomosis technique. Br J Plast Surg. 55：25-31, 2002
29) Venail F, Sabatier P, Mondain M, et al. Outcomes and complications of direct end-to-side facial-hypoglossal nerve anastomosis according to the modified May technique. J Neurosurg. 110：786-91, 2009
30) Terzis JK, Tzafetta K. The "babysitter" procedure：minihypoglossal to facial nerve transfer and cross-facial nerve grafting. Plast Reconstr Surg. 123：865-76, 2009
31) Klebuc MJ. Facial reanimation using the masseter-to-facial nerve transfer. Plast Reconstr Surg. 127：1909-15, 2011
32) 吉岡伸高，荒川篤宏，瀬崎伸一．咬筋神経－顔面神経吻合術による顔面神経麻痺の治療経験．日形会誌．32：107-13, 2012
33) Hontanilla B, Marré D. Comparison of hemihypoglossal nerve versus masseteric nerve transpositions in the rehabilitation of short-term facial paralysis using the Facial Clima evaluating system. Plast Reconstr Surg. 130：662e-72e, 2012
34) Hontanilla B, Marre D, Cabello A. Masseteric nerve for reanimation of the smile in short-term facial paralysis. Br J Oral Maxillofac Surg. 52：118-23, 2014
35) Wang W, Yang C, Li Q, et al. Masseter-to-facial nerve transfer：a highly effective technique for facial reanimation after acoustic neuroma resection. Ann Plast Surg. 73 Suppl 1：S63-9, 2014
36) Bianchi B, Ferri A, Ferrari S, et al. The masseteric nerve：a versatile power source in facial animation techniques. Br J Oral Maxillofac Surg. 52：264-9, 2014
37) Bianchi B, Ferri A, Ferrari S, et al. Cross-facial nerve graft and masseteric nerve cooptation for one-stage facial reanimation：principles, indications, and surgical procedure. Head Neck. 36：235-40, 2014
38) Yoshioka N, Tominaga S. Masseteric nerve transfer for short-term facial paralysis following skull base surgery. J Plast Reconstr Aesthet Surg. 68：764-70, 2015
39) Albathi M, Oyer S, Ishii LE, et al. Early nerve grafting for facial paralysis after cerebellopontine angle tumor resection with preserved facial nerve continuity. JAMA Facial Plast Surg. 18：54-60, 2016
40) Biglioli F, Colombo V, Rabbiosi D, et al. Masseteric-facial nerve neurorrhaphy：results of a case series. J Neurosurg. 126：312-8, 2017
41) Biglioli F, Allevi F, Rabbiosi D, et al. Triple innervation for re-animation of recent facial paralysis. J Craniomaxillofac Surg. 46：851-7, 2018
42) Murphey AW, Clinkscales WB, Oyer SL. Masseteric nerve transfer for facial nerve paralysis：a systematic review and meta-analysis. JAMA Facial Plast Surg. 20：104-10, 2018

CQ 7

頭蓋内病変を原因とする自然回復の可能性のある麻痺に対して，早期の再建術は有効か？

■ 推奨

頭蓋内病変を原因とする自然回復の可能性のある麻痺患者に対し，自然回復の妨げとなる可能性のある手技での早期の再建術を施行しないことを提案するが，麻痺性兎眼に対する lid loading などの予防的な静的再建術については，行うことを提案する。

■ 推奨の強さと根拠　2C（弱い推奨，弱い根拠）

根拠・解説　聴神経腫瘍摘出時に顔面神経を温存したものの，術後顔面神経完全麻痺となった例においては，68％の症例で 3～4 カ月時に麻痺の改善傾向が出現したが，12 カ月以降に改善傾向が出現した症例はなかったとされる[1]。一方，顔面神経切断が明確に確認されていない症例では，術後 3 カ月で回復傾向がなくても 12 カ月後に機能回復が期待できるとする報告[2]もあり，自然回復の可能性のある麻痺に対して，麻痺後 12 カ月程度は自然回復の妨げとなる手技での再建は推奨されない。

手術や外傷により神経が完全切断された症例以外は，麻痺発生後 1 年間のリハビリテーションを行い回復程度に従って再建術の適応を決めるという考え[3]や，自然回復の可能性があれば麻痺性兎眼に対する予防手術を行い，1 年以上の経過観察を行った後に残存する麻痺に対して二次的再建を行うという考えがある[4]。麻痺発生後早期の静的再建術には，麻痺性兎眼に対するゴールドプレート挿入の有効性が報告されているが[5]，本邦では医療材料として保険適用外になっていることが問題となる。

麻痺後早期の動的再建の適応については，麻痺発生後 6 カ月以降での咬筋神経もしくは舌下神経－顔面神経縫合術の有効性が報告され[6]，比較的早期の神経移行術の報告が近年増えている[7-9]。

今後の課題　自然回復の可能性のある麻痺に対する早期の再建術については報告が少なく，今後症例の集積が望まれる。

■ 参考文献

1) 倉島一浩，國弘幸伸，上村隆一郎，他．聴神経腫瘍摘出術後の顔面神経完全麻痺症例の機能回復過程に関する検討．Facial Nerv Res. 16：105-8, 1996
2) 栢森良二，三上真弘，堀智勝．聴神経腫瘍術後顔面神経完全麻痺の機能予後．Facial Nerv Res. 25：76-8, 2005
3) 山本有平．顔面神経麻痺の再建 当科における治療戦略．日形会誌．27：543-53, 2007
4) 多久嶋亮彦，波利井清紀．顔面神経麻痺に対する標準的治療法．形成外科．50（増）：S93-100, 2007
5) Egemen O, Ozkaya O, Uscetin I, et al. Covering the gold weight with fascia lata graft in paralytic lagophthalmos patients. Br J Oral Maxillofac Surg. 50：369-72, 2012
6) Albathi M, Oyer S, Ishii LE, et al. Early nerve grafting for facial paralysis after cerebellopontine angle tumor resection with preserved facial nerve continuity. JAMA Facial Plast Surg. 18：54-60, 2016
7) Zhang L, Li D, Wan H, et al. Hypoglossal-facial nerve 'side'-to-side neurorrhaphy using a predegenerated nerve autograft for facial palsy after removal of acoustic tumours at the cerebellopontine angle. J Neurol Neurosurg Psychiatry. 86：865-72, 2015
8) Yawn RJ, Wright HV, Francis DO, et al. Facial nerve repair after operative injury：impact of timing on hypoglossal-facial nerve graft outcomes. Am J Otolaryngol. 37：493-6, 2016
9) Pardo-Maza A, Lassaletta L, González-Otero T, et

al. Evolution of patients with immediate complete facial paralysis secondary to acoustic neuroma surgery. Ann Otol Rhinol Laryngol. 125：495-500, 2016

3）その他の事項を原因とする麻痺に対する再建方法

CQ

8　自然回復の可能性がある外傷やウイルス感染などを原因とする麻痺新規発生例に対して，静的再建術は有効か？

■ 推奨

自然回復の可能性がある外傷やウイルス感染などを原因とする麻痺新規発生例に対する静的再建術は，部位によっては有効で，症状の程度や部位に応じて行うことを提案する。

■ 推奨の強さと根拠　2C（弱い推奨，弱い根拠）

根拠・解説　ベル麻痺やラムゼイハント症候群に伴う顔面神経麻痺は，適切な薬物療法で高い治癒率を示す。電気生理学的検査により予後判定も可能で[1]，一般的にENoG（誘発筋電図検査）が10％以下で治療予後が不良とされるが[2]，その予後にかかわらず治療を要するのは，兎眼に伴う乾燥性角膜炎である[3]。

乾燥性角結膜炎は，慢性化すると角膜の損傷や潰瘍を惹起し[4]，特に閉瞼時に眼球が上転するベル現象が弱い場合には注意が必要である[5]。急性期の兎眼に対しては，点眼薬や眼軟膏，テーピングなどによる保存的な加療を行うが，それでも症状が強い場合には，静的再建術を考慮する[4,5]。

再建術式については，上眼瞼に対してはゴールドやプラチナなどによるLid loadingが自然回復後にも摘出が可能であることから最も一般的で[4,6]，ゴールドプレート挿入例のうち78％で自然回復を生じたために摘出したとされる[5]。そのほかには，palpebral springや筋膜，軟骨移植により眼瞼挙筋を延長するlevator lengthening法などが挙げられる[7-10]。下眼瞼に対しては，Kuhnt-Szymanowski法やlateral tarsal strip法をはじめlateral tarsorrhaphy法や筋膜移植法などさまざまな術式が報告されているが[8,9]，上眼瞼へのlid loadingがQOLの改善に最も重要であったとされ[6]，下眼瞼への静的再建については外反や症状の程度に合わせ，その施行を検討する。術式については，上下眼瞼とも低侵襲な術式を選択することが望ましい。

眼瞼部以外に対する静的再建術については，早急な治療が必然とはならないために，より慎重な検討を要する。前額部については，眉毛下垂に伴う整容的な変化にくわえ，それに伴う上眼瞼の弛緩による視野障害を生じ得るが，高齢者では特にその変化が著しく，また予後予測が厳しい場合には自然回復の可能性も少ない。テーピングによる前頭部の牽引が自己調節も可能でしばしば用いられるが，眼瞼部への静的再建術が施行され兎眼が十分に改善されたうえで，明らかな視野障害や強度の下垂を呈する場合には，侵襲の少ない方法での眉毛挙上術を検討してもよいと考えられる。

頬部については，麻痺に伴う整容的な変化の最も顕著になる部位で，自然回復の可能性のある麻痺症例に対してS-S cable suturesystem（Gore-Tex®アンカー付きポリプロピレン製スレッドリフト用吊り上げ糸）による一時的な静的再建の有効性を報告されている[11]。自然回復後の残存糸による

違和感なども認めないとされるが，追試が必要であり，現時点で推奨はしない。下口唇部については，自然回復の可能性のある新鮮麻痺に対する有効な静的再建術の報告を認めず[12]，自然回復が望めないと判断された段階での施行を検討する。

今後の課題 自然回復の可能性のある顔面神経麻痺新規発生例に対する静的再建術については，顔面の部位によって適応や術式が異なり，統一的な見解を示すのが困難と思われた。また，過去の報告も一つの術式の有効性や問題点を述べるにとどまっていることがほとんどであり，エビデンスレベルの低い文献が中心で，2012 年以降の検索における新規文献も渉猟し得なかった。

■参考文献

1) 青柳優．顔面神経障害診療ガイドライン．Facial Nerv Res. 26：1-4, 2007
2) Takemoto N, Horii A, Sakata Y, et al. Prognostic factors of peripheral facial palsy：multivariate analysis followed by receiver operating characteristic and Kaplan-Meier analyses. Otol Neurotol. 32：1031-6, 2011
3) 多久嶋亮彦，波利井清紀．【眼瞼形成手技 私の常用する手技のコツ】顔面神経麻痺における眼瞼再建．PEPARS. 43：57-63, 2010
4) Baheerathan N, Ethunandan M, Ilankovan V. Gold weight implants in the management of paralytic lagophthalmos. Int J Oral Maxillofac Surg. 38：632-6, 2009
5) Harrisberg BP, Singh RP, Croxson GR, et al. Long-term outcome of gold eyelid weights in patients with facial nerve palsy. Otol Neurotol. 22：397-400, 2001
6) Henstrom DK, Lindsay RW, Cheney ML, et al. Surgical treatment of the periocular complex and improvement of quality of life in patients with facial paralysis. Arch Facial Plast Surg. 13：125-8, 2011
7) Iñigo F, Chapa P, Jimenez Y, et al. Surgical treatment of lagophthalmos in facial palsy：ear cartilage graft for elongating the levator palpebrae muscle. Br J Plast Surg. 49：452-6, 1996
8) Tucker SM, Santos PM. Survey：management of paralytic lagophthalmos and paralytic ectropion. Otolaryngol Head Neck Surg. 120：944-5, 1999
9) 林礼人，小室裕造，宮本英子，他．Levator lengthening 法による顔面神経麻痺性兎眼の治療．Facial Nerv Res. 30：100-2, 2010
10) Guillou-Jamard MR, Labbé D, Bardot J, et al. Paul Tessier's technique in the treatment of paralytic lagophthalmos by lengthening of the levator muscle：evaluation of 29 cases. Ann Plast Surg. 67：S31-5, 2011
11) Ozaki M, Takushima A, Momosawa A, et al. Temporary suspension of acute facial paralysis using the S-S Cable Suture（Medical U&A, Tokyo, Japan）. Ann Plast Surg. 61：61-7, 2008
12) Lindsay RW, Edwards C, Smitson C, et al. A systematic algorithm for the management of lower lip asymmetry. Am J Otolaryngol. 32：1-7, 2011

CQ 9 自然回復の可能性がある外傷やウイルス感染などを原因とする麻痺新規発生例に対して，動的再建術は有効か？

■推奨

自然回復の可能性がある外傷やウイルス感染などを原因とする麻痺新規発生例に対する動的再建術の中で，予後評価にて回復が難しいと考えられる場合には，顔面神経本幹が温存可能な方法で行うことを提案する。

■推奨の強さと根拠 2C（弱い推奨，弱い根拠）

根拠・解説　顔面神経の動的再建術は頬部の笑いの再建が主な目的となる。外傷やウイルス感染に伴う麻痺で自然回復の可能性がある場合には，顔面神経本幹を温存する必要があり，本幹を切断して移行する術式は適応とならない。本幹を温存したうえで行い得る動的再建術には健側顔面神経を動力源にした交叉神経移植術がまず挙げられ[1-4]，近年では舌下神経を動力源にした顔面神経末梢枝への端側型ジャンプグラフトなどが報告されている[5-7]。

交叉神経移植術は，健側顔面神経を利用するため理論上は自然な笑いを再建し得る方法と考えられたが[1,2]，限られた再生軸索数や移植神経の長さに伴う再生に要する長期の時間などにより十分な筋収縮が得られないことも多く[1,2,8]，その末梢端に筋肉移植を行う方法も選択される[1,2]。移植神経の両端に端側神経縫合を用いた交叉神経移植術は，Donor 神経への侵襲の少なさから複数本の移植や麻痺後早期の施行も理論上可能とされるが[9]，あくまでエキスパートオピニオンと考えられる。

他の運動神経を動力源にした動的再建術については，舌下神経に対する端側神経縫合法を用いた顔面神経末梢枝へのジャンプグラフトの有効性が報告されているが[5-7]，予後評価の厳しい症例に対する試みで，自然回復を妨げないこともその利点とされる。

さらに，舌下神経－顔面神経縫合術，顔面交叉神経移植術に咬筋神経－顔面神経縫合術を加えた 3 つの動力源による顔面神経再建術[10]が新しい試みとして行われ始めている。現時点では推奨できるとは言い切れないが，麻痺後早期に行う意義を考えると，動的再建については術式を選んで慎重にその施行を検討する。

今後の課題　自然回復の可能性のある症例に対する動的再建術については，いまだ新しい試みとして行われ始めている段階であるため，今後新しく報告された術式の再現性や長期的な経過など，時間をかけてその有効性について検討していく必要があるものと思われる。

■参考文献

1) 上田和毅，梶川明義，鈴木康俊，他．顔面交叉神経移植の適応．Facial Nerv Res. 21：128-30, 2001
2) Lee EI, Hurvitz KA, Evans GR, et al. Cross-facial nerve graft：past and present. J Plast Reconstr Aesthet Surg. 61：250-6, 2008
3) 大河内真之，大河内裕美，阪場貴夫，他．顔面神経麻痺に対する神経移植術における無効例の検討．Facial Nerv Res. 36：136-9, 2017
4) Okochi M, Okochi H, Asai E, et al. Eyelid reanimation using crossface nerve graft：relationship between surgical outcome and preoperative paralysis duration. Microsurgery. 38：375-80, 2018
5) Ueda K, Akiyoshi K, Suzuki Y, et al. Combination of hypoglossal-facial nerve jump graft by end-to-side neurorrhaphy and cross-face nerve graft for the treatment of facial paralysis. J Reconstr Microsurg. 23：181-7, 2007
6) 大河内真之，上田和毅，梶川明義，他．当院における Jump graft 型舌下神経 顔面神経端側縫合術の検討．Facial Nerv Res. 32：23-5, 2012
7) Okochi M, Ueda K, Okochi H, et al. Facial reanimation using hypoglossal-facial neurorrhaphy with end-to-side coaptation between the jump interpositional nerve graft and hypoglossal nerve：outcome and duration of preoperative paralysis. Microsurgery. 36：460-6, 2016
8) Frey M, Happak W, Girsch W, et al. Histomorphometric studies in patients with facial palsy treated by functional muscle transplantation：new aspects for the surgical concept. Ann Plast Surg. 26：370-9, 1991
9) Viterbo F, Amr AH, Stipp EJ, et al. End-to-side neurorrhaphy：past, present, and future. Plast Reconstr Surg. 124（6 Suppl）：e351-8, 2009
10) Biglioli F, Allevi F, Rabbiosi D, et al. Triple innervation for re-animation of recent facial paralysis. J Craniomaxillofac Surg. 46：851-7, 2018

2 陳旧性麻痺

1）眉毛・眼瞼の再建方法

CQ

10 眉毛下垂ならびにそれに伴う上眼瞼下垂に対して再建術は有効か？

■ 推奨

眉毛挙上術，上眼瞼形成術を行うことによって，視野狭窄などの症状の改善および整容的な改善が得られるため実施することを提案する。

■ 推奨の強さと根拠　2C（弱い推奨，弱い根拠）

根拠・解説　顔面神経側頭枝に支配される前頭筋の麻痺により眉毛下垂が生じ，結果として，視野狭窄などの眼瞼下垂症状を来すことがある。特に潜在する上眼瞼挙筋機能の低下に伴う代償性の前頭筋挙上が存在する場合には，前頭筋麻痺によりその代償が障害され，上眼瞼下垂がより顕在化する。また，不全麻痺例においては病的共同運動としても表れる眼輪筋の過緊張・拘縮による開瞼障害によって眼瞼下垂が惹起されることがあるとも考えられている[1)]。この眉毛下垂，上眼瞼下垂に対する再建術としては，眉毛挙上術が治療の主体をなすものであり，さらなる治療効果を得るために眼瞼形成術が施行される。眉毛挙上術の方法としては，①眉毛直上皮膚の切除[2)]，②筋膜移植[3, 4)]，③縫合糸による吊り上げ[5–7)]，④鏡視下での前頭部骨膜の剥離・切開[8)]などがあり，これらの方法を組み合わせた治療法[9–11)]も報告されている。眉毛挙上術については，高齢例の多くは術前の下垂が高度であり，その分術後の再下垂も顕著であるとされ[8)]，③や④の方法のみでは十分な治療効果が得られにくいようである[6)]。

動的再建術としては，健側前頭筋の一部をスプリットして側頭筋膜片に連結したものを患側眉毛内側寄りに固定する方法[12)]や前頭筋再建として遊離筋弁を用いた方法[13)]が報告されているが，安定した結果が得られる方法ではないようである。

なお，上眼瞼形成術は，眉毛挙上術と同時に施行することで整容的にも良好な結果が得られるとされる[1, 10, 14)]。手術方法としては挙筋腱膜固定術を施行する報告[1, 14)]と閉瞼機能が障害されている顔面神経麻痺患者においては，皮膚切除のみを行う方がよいとする報告[15, 16)]がある。

今後の課題　採用された文献すべてが症例報告・症例集積報告であり，エビデンスレベルは低い。術前の重症度および術後の矯正効果を客観的に評価するための汎用性の高い定量的尺度や評価法の普及が待たれる。

■ 参考文献

1）権太浩一，平林慎一．陳旧性顔面神経麻痺を合併した加齢性眼瞼下垂症の治療．形成外科．57：515-24，2014
2）Ueda K, Harii K, Yamada A：Long-term follow-up

study of browlift for treatment of facial paralysis. Ann Plast Surg. 32：166-70, 1994
3) Niu A, Ueda K, Okazaki M, et al. New eyebrow lift technique using a semiautomatic suturing device (maniceps) for patients with facial paralysis. Ann Plast Surg. 45：601-6, 2000
4) 上田和毅，梶川明義．筋膜移植による眉毛挙上術．Facial Nerv Res. 20：126-8, 2000
5) 山本有平，杉原平樹，佐々木了，他：Anchoring Suspension 法を用いた顔面神経側頭枝麻痺症例の治療経験．日形会誌．23：407-11, 2003
6) 桑田久美子，廣瀬太郎，上田和毅，他．Suture suspension を用いた眉毛挙上術の長期検討．日形会誌．32：7-13, 2012
7) Yamamoto Y, Sasaki S, Furukawa H, et al. Anchoring correction of eyebrow ptosis in facial palsy. Plast Reconstr Surg. 118：1297-9, 2001
8) Takushima A, Harii K, Sugawara Y, et al：Anthropometric measurements of the endoscopic eyebrow lift in the treatment of facial paralysis. Plast Reconstr Surg. 111：2157-65, 2003
9) 松田健，柴田実，松代直樹．頭髪生え際皮膚切除による眉毛挙上術．Facial Nerv Res. 34：126-8, 2014
10) 渕上淳太，山内菜都美，松田健，他．Suture anchor system を用いた顔面神経麻痺例における眉毛挙上術の検討．形成外科．57：181-6, 2014
11) 田中嘉雄，緒方慶隆，小田敦司，他．SS 式ケーブルスーチャーを用いた内視鏡下眉毛吊り上げ手術．形成外科．49：923-8, 2006
12) Rubin LR, Lee GW, Simpson RL. Reanimation of the long-standing partial facial paralysis. Plast Reconstr Surg. 77：41-9, 1986
13) 岡崎睦，田中顕太郎，植村法子，他．顔面神経麻痺に対する形成外科手術 up-to-date 当院における陳旧性顔面神経麻痺に対する遊離広背筋移植を用いた再建術の up-to-date. Facial Nerv Res. 36：62-4, 2017
14) 権太浩一，光嶋勲．陳旧性片側顔面神経麻痺に対する挙筋腱膜固定術の有効性の条件の検討．Facial Nerv Res. 30：114-6, 2010
15) 浅井笑子，上田和毅．顔面神経麻痺による上眼瞼下垂に対する上眼瞼形成術の定量的評価およびその加療のアルゴリズムの検討．Facial Nerv Res. 27：203-6, 2008
16) 浅井笑子，上田和毅，大河内真之，他．非回復性麻痺における上眼瞼下垂に対する Excision Suspension 法の検討．Facial Nerv Res. 35：109-11, 2016

CQ

11　眉毛挙上術は閉瞼不全を悪化させるか？

■ 推奨

眼輪筋麻痺を認める患者に眉毛挙上術を行う場合は，閉瞼不全が悪化する可能性を考慮して挙上量を調整することを提案する。

■ 推奨の強さと根拠　2C（弱い推奨，弱い根拠）

根拠・解説　眉毛挙上術により上眼瞼皮膚が頭側へ引き上げられるため，閉瞼不全が増悪する可能性は十分に考えられる。しかし，これまで眉毛挙上術の有効性に関する主要な報告[1-6]では術後の合併症として閉瞼不全が増悪したとする記載は認められない。しかし，考察としての記載には，眼輪筋麻痺が存在する場合には眉毛挙上術によって閉瞼不全が増悪する可能性があるとする報告は多く[1, 7-14]，眉毛挙上術の際には挙上量を調整する必要があると考えてよい。

今後の課題　採用された文献は症例報告・症例集積報告・有識者の臨床経験に基づく考察の記載であり，エビデンスレベルは低い。術前の重症度および術後の矯正効果を客観的に評価するための汎用性の高い定量的尺度や評価法の普及が待たれる。

■参考文献

1) Ueda K, Harii K, Yamada A：Long-term follow-up study of browlift for treatment of facial paralysis. Ann Plast Surg. 32：166-70, 1994
2) Niu A, Ueda K, Okazaki M, et al. New eyebrow lift technique using a semiautomatic suturing device (maniceps) for patients with facial paralysis. Ann Plast Surg. 45：601-6, 2000
3) 山本有平，杉原平樹，佐々木了，他：Anchoring Suspension 法を用いた顔面神経側頭枝麻痺症例の治療経験．日形会誌．23：407-11, 2003
4) 桑田久美子，廣瀬太郎，上田和毅，他．Suture suspension を用いた眉毛挙上術の長期検討．日形会誌．32：7-13, 2012
5) Takushima A, Harii K, Sugawara Y, et al：Anthropometric measurements of the endoscopic eyebrow lift in the treatment of facial paralysis. Plast Reconstr Surg. 111：2157-65, 2003
6) 酒井新介，林淳也，内田満．長掌筋腱を用いた眉毛吊り上げ術の経験．日頭顎顔会誌．27：303-11, 2011
7) Rautio J, Pignatti M. Endoscopic forehead lift for ptosis of the brow caused by facial paralysis. Scand J Plast Reconstr Hand Surg. 35：51-6, 2001
8) 田中一郎，川島淳子，高橋慎一，他．眼輪筋吊り上げと前頭筋タッキングを併用した皮膚切除による眉毛挙上術．Facial Nerv Res. 27：207-9, 2008
9) 橋川和信，榊原俊介．顔面神経麻痺に対する眉毛下アプローチ眉毛挙上術．Facial Nerv Res. 31：136-8, 2011
10) 林礼人，名取悠平，吉澤秀和，他．移植材料に軟骨を用いた顔面神経麻痺性兎眼に対する Levator lengthening 法 眉毛挙上との同時施行例の検討．Facial Nerv Res. 33：71-4, 2013
11) 橋川和信，榊原俊介，一瀬晃洋．陳旧性顔面神経麻痺の静的形成手術における神戸大学の取り組み．Facial Nerv Res. 28：114-9, 2009
12) 多久嶋亮彦，波利井清紀．【眼瞼形成手技 私の常用する手技のコツ】顔面神経麻痺における眼瞼再建．PEPARS. 43：57-63, 2010
13) 金沢雄一郎．末梢性顔面神経麻痺後の瞼裂縦径狭小に対する眼瞼形成手術 12 症例の検討．形成外科．57：555-60, 2014
14) 林礼人，小室裕造，宮本英子，他．Levator lengthening 法による顔面神経麻痺性兎眼の治療．Facial Nerv Res. 30：100-2, 2010

CQ

12 閉瞼不全を呈する上眼瞼に対し再建術は有効か？

■推奨

ゴールドプレートによる lid loading や眼瞼挙筋の延長を図る levator lengthening 法，動的再建術としての側頭筋移行術により兎眼の改善が得られるため提案する。

■推奨の強さと根拠　2C（弱い推奨，弱い根拠）

根拠・解説　眼輪筋の運動麻痺に伴う閉瞼不全は下眼瞼のみでなく上眼瞼にも要因があるとの判断から，手術的治療には①ゴールドプレートによる lid loading[1-4]，そして眼瞼挙筋の延長を図る levator lengthening 法として②軟骨移植術[5-8]，③筋膜移植術[8, 9] などが施行されている。その他，動的再建術として側頭筋移行術，遊離筋肉移植術[4, 10] が報告されている。この中でもゴールドプレートに関する報告が多く，有効性を支持しない報告はなかった。一方で，ゴールドプレートでは閉瞼不全の残存や眼瞼下垂を来す症例があるほか，合併症として，感染，位置異常による変形，露出が起こりうる。安定した結果を得るために，プレートの重量[2]，固定方法[3]，形態[1] の最適化が行われている。また levator lengthening では，軟骨移植術と筋膜移植術を比較した報告があり，軟骨移植術の方が結果が優れている可能性がある[8]。なお，動的再建術においては確実な閉瞼機能を獲得することができる一方，調整が難しいとされる[4]。

今後の課題　さまざまな方法の有効性が報告されているが，いずれも症例報告・症例集積報告であり，エビデンスレベルは低い。術前の重症度および術後の矯正効果を客観的に評価するための汎用性の高い定量的尺度や評価法の普及が待たれる。

■参考文献

1) Choi HY, Hong SE, Lew JM. Long-term comparison of a newly designed gold implant with the conventional implant in facial nerve paralysis. Plast Reconstr Surg. 104：1624-34, 1999
2) Aggarwal E, Naik MN, Honavar SG. Effectiveness of gold weight trial procedure in predicting the ideal weight for lid loading in facial palsy：A prospective study. Am J Ophthalmol. 143：1009-12, 2007
3) Caesar RH, Friebel J, McNab AA. Upper lid loading with gold weights in paralytic lagophthalmos：a modified technique to maximize the long-term functional and cosmetic success. Orbit 23：27-32, 2004
4) Ueda K, Harii K, Yamada A, et al. A comparison of temporal muscle transfer and lid loading in the treatment of paralytic lagophthalmos. Scand J Plast Reconstr Surg Hand Surg. 29：45-9, 1995
5) Abenavoli FM, De Gregorio A, Corelli R. Upper eye lid loading with autologous cartilage in paralytic lagophthalmos. Plast Reconstr Surg. 117：2511-2, 2006
6) Iñigo F, Chapa P, Jimenez Y, et al. Surgical treatment of lagophthalmos in facial palsy：ear cartilage graft for elongating the levator palpebrae muscle. Br J Plast Surg. 49：452-6, 1996
7) 林礼人，名取悠平，吉澤秀和，他．移植材料に軟骨を用いた顔面神経麻痺性兎眼に対するLevator lengthening法 眉毛挙上との同時施行例の検討．Facial Nerv Res. 33：71-4, 2013
8) Hayashi A, Yoshizawa H, Natori Y, et al. Levator lengthening technique using cartilage or fascia graft for paralytic lagophthalmos in facial paralysis. J Plast Reconstr Aesthet Surg. 69：679-86, 2016
9) 林礼人，小室裕造，宮本英子，他．Levator lengthening法による顔面神経麻痺性兎眼の治療．Facial Nerv Res. 30：100-2, 2010
10) Frey M, Giovanoli P, Tzou CH, et al. Dynamic reconstruction of eye closure by muscle transposition or functional muscle transplantation in facial palsy. Plast Reconstr Surg. 114：865-75, 2004

CQ 13　外反・閉瞼不全を呈する下眼瞼に対し再建術は有効か？

■推奨

弛緩・外反を呈する部位に応じた吊り上げ術や自家組織移植術，そして動的再建術である側頭筋移行術は有効であり，実施することを推奨する。

■推奨の強さと根拠　1C（強い推奨，弱い根拠）

根拠・解説　麻痺性兎眼に対する下眼瞼へのアプローチ法として，下垂した瞼板，もしくは周囲組織を吊り上げ固定する方法が知られている。外眼角吊り上げ術の代表的なものとして，外側瞼板を部分切除し眼窩外側の骨膜へ固定する，いわゆる lateral tarsal strip[1] や，外眼角靱帯を固定する方法 lateral transorbital canthopexy[2] が知られる。内眼角吊り上げ術としては内側縁瞼板を眼窩骨膜に固定する precaruncular medial canthopexy[3] や上眼瞼瞼板に吊り上げる medial tarsal suspension[4] が知られている。また，古典的な方法ではあるが，睫毛下切開よりアプローチのうえ，下眼瞼瞼板をホームベース型に切除し，眼輪筋を眼窩外側の骨膜に固定する Kuhnt-Szymanowski 法も簡便で効

果的な方法である[5]。以上の方法により全例が症状の改善を認めており，手術によって得られる利点は非常に大きいと考えられる。なお，自家組織を用いるものとしては長掌筋腱[6]，大腿筋膜[7]，耳介軟骨[8]，を用いる方法が報告されており，治療効果も良好である。側頭筋移行術[9]は，下眼瞼外反に対しても効果があり，確実な閉瞼を得るために有効であることが知られているが，調整が難しいとされている。また，下眼瞼の後退に対して中顔面リフトの概念を用いて種々の方法により治療を試みた報告もある[10,11]。

今後の課題 古来よりさまざまな方法の有効性が報告されており，下眼瞼の外反・閉瞼不全に対する再建術の有効性は広く知られるところとなっているが，いずれも症例報告・症例集積報告であり，エビデンスレベルは低い。術前の重症度および術後の矯正効果を客観的に評価するための汎用性の高い定量的尺度や評価法の普及が待たれる。

■参考文献

1) Anderson RL, Gordy DD. The tarsal strip procedure. Arch Ophthalmol. 97：2192-6, 1979
2) Moe KS, Linder T. The lateral transforbital canthopexy for correction and prevention of ectropion：report of a procedure, grading system, and outcome study. Arch Facial Plast Surg. 2：9-15, 2000
3) Moe KS, Kao CH. Precanuncular medial canthopexy. Arch Facial Plast Surg. 7：244-50, 2005
4) Castroviejo-Bolibar M, de Damborenea A, Fernández-Vega A. Surgical repair of paralytic lagophthalmos by medial tarsal suspension of the lower lid. Br J Ophthalmol. 80：708-12, 1996
5) 阪場貴夫，上田和毅，梶川明義，他．麻痺性下眼瞼変形の治療．Facial Nerv Res. 30：111-3, 2010
6) Terzis JK, Kyere SA. Minitendon graft transfer for suspension of the paralyzed lower eyelid：our experience. Plast Reconstr Surg. 121：1206-16, 2008
7) 田中一郎．二つ折り二重重ねの大腿筋膜移植による，顔面神経完全麻痺の重度下眼瞼外反・兎眼に対する矯正術．Facial Nerv Res. 32：150-2, 2012
8) May M, Hoffmann DF, Buerger GF Jr, et al. Management of the paralyzed lower eyelid by implanting auricular cartilage. Arch Otolaryngol Head Neck Surg. 116：786-8, 1990
9) Miyamoto S, Takushima A, Okazaki M, et al. Retrospective outcome analysis of temporalis muscle transfer for the treatment of paralytic lagophthalmos. J Plast Reconstr Aesthet Surg. 62：1187-95, 2009
10) Sales-Sanz M, Barrancos C, Won-Kim HR, et al. Reconstructive subperiosteal midface lift：a three nonvisible incision approach. Orbit. 36：256-63, 2017
11) Pascali M, Botti C, Cervelli V, et al. Vertical midface lifting with periorbital anchoring in the management of lower eyelid retraction：a 10-year clinical retrospective study. Plast Reconstr Surg 140：33-45, 2017

2）頬部の再建方法

CQ

14 頬部麻痺に対し静的再建術は有効か？

■ 推奨

頬部麻痺に対する静的再建術は整容的な改善をもたらすため実施することを提案する。

■ 推奨の強さと根拠　2C（弱い推奨，弱い根拠）

根拠・解説　頬部麻痺に対する静的再建術は，顔面神経麻痺の頬部の整容性，鼻唇溝・口角部などの下垂の整容性を改善することを目的に行われる。手術方法としては，皮膚軟部組織を切除しタッキングする facelift や下垂した組織を挙上させるための牽引材料を移植する方法がある。皮膚軟部組織をタッキングする facelift は，下垂組織を簡便に挙上できるため古くから施行されており[1,2]，近年は側頭部のリフト[3]や筋膜移植と併用する方法[4]も報告されている。一方，牽引組織としては，生体組織では大腿筋膜[5,6]を移植することがほとんどで，ほかに dermal graft[7]の移植や，suture suspension など[8]の非生体材料を移植する方法などがある。静的再建術は安静時の非対称性を改善することに対して有効であるが，開口時および笑いの表情時の非対称性を改善することに対しては，不十分である。これらの手術は，手術侵襲が少なく，リスクの高い症例にもよい適応である。また，再建術後の二次修正手技としても用いられる。

今後の課題　症例数が少ないうえに再建術式の詳細や評価法のばらつきなどもあり，エビデンスレベルは低い。症例数の集積とともに術前の重症度および術後の矯正効果を客観的に評価するための汎用性の高い定量的尺度や評価法の普及が待たれる。

■ 参考文献

1）Balch CR. Superficial musculoaponeurotic system suspension and buccinator plication for facial nerve paralysis. Plast Reconstr Surg. 66：769-71,1980
2）原口和久，保阪善昭，土佐泰祥，他．SMAS 法を用いた顔面神経麻痺顔貌の治療経験．日美容外会報．20：94-102, 1998
3）野本俊一，野守美千子，小川令．顔面神経麻痺に対するフェイスリフトを応用した静的再建術．日美容外会報．40：75-80, 2018
4）Lemound J, Stoetzer M, Kokemüller H, et al. Modified technique for rehabilitation of facial paralysis using autogenous fascia lata grafts. J Oral Maxillofac Surg. 73：176-83, 2015
5）Rose EH. Autogenous fascia lata grafts：clinical applications in reanimation of the totally or partially paralyzed face. Plast Reconstr Surg. 116：20-32, 2005
6）Okamura H, Yanagihara N. Multiple facial suspensions in protracted facial palsy. Auris Nasus Larynx. 14：105-13, 1987
7）Fisher E, Frodel JL. Facial suspension with acellular human dermal allograft. Arch Facial Plast Surg. 1：195-9, 1999
8）Alex JC, Nguyen DB. Multivectored suture suspension：a minimally invasive technique for reanimation of the paralyzed face. Arch Facial Plast Surg. 6：197-201, 2004

CQ

15 頬部麻痺に対し遊離筋肉移植術は有効か？

■ 推奨

頬部麻痺に対する遊離筋肉移植術は一期的または二期的であっても笑いの表情の改善が得られるため実施することを提案する。

■ 推奨の強さと根拠　2C（弱い推奨，弱い根拠）

根拠・解説　整容的な改善と笑いの表情の再現を目的とする遊離筋肉移植術には種々の方法が報告されているが，大きく一期的遊離筋肉移植術と二期的遊離筋肉移植術に分けることができる。一期的遊離筋肉移植術はさらに自然な表情の再建を目指して移植筋の神経に対側（健側）の顔面神経分枝を縫合する方法と三叉神経の枝である咬筋神経や舌下神経を縫合する方法がある。いずれも手術回数の減少と回復期間の短縮が期待できる。一方，二期的遊離筋肉移植術は2回以上の手術で再建する術式である。1回目の手術で，対側の顔面神経を動力源とするための腓腹神経を用いた顔面交叉神経移植を行い，術後6カ月程度で，移植した神経断端の回復を確認した後に二期的な筋肉移植術を行う。一期的方法と比べ手術回数が増え回復期間が長くなるが，移植筋の運動神経が短くてよいため，移植筋の選択肢が広い。

一期的遊離筋肉移植術において移植する筋肉と動力源とする神経には，移植筋として広背筋[1-5]，大腿直筋，大腿二頭筋，薄筋[6,7]などがあり，また動力源となる神経には対側（健側）顔面神経[1-4]，同側の舌下神経や咬筋神経[5,6]を使用した症例など，さまざまな組み合わせによる報告がある。動力源として，対側の顔面神経を選択する術式は，健側の表情に同調した自然な笑いの再建を目的としている。頬部麻痺に対する一期的遊離筋肉移植術は，安静時，開口時，「笑いの表情時」の非対称性を改善するとされる。このように移植筋肉および動力源とする神経には，さまざまな報告があるが，術式間の優劣を示した報告はない。

頬部麻痺に対する二期的遊離筋肉移植術では，移植筋として薄筋[8,9]，あるいは小胸筋などの報告がある。いずれも良好な結果が得られたとしている。二期的遊離筋肉移植術は，整容的な改善と笑い表情の再現をもたらし有効であると考えられるが，近年は動作を獲得するまでの時間を要することから二期的手術より一期的手術が増えており[4]，二期的手術に関する症例集積の報告は減少している。

一方，筋移行術との比較では，遊離筋肉移植術の方が口角部の動きと対称性に関しては優れていたとする報告もある[10]。

今後の課題　再建術式や評価法のばらつきもあり，エビデンスレベルの高い報告が非常に少ないのが現状である。ある程度の客観性をもった評価法の確立・普及によって移植する筋肉や使用する神経源による成績の違いを明らかにすることが望まれる。

■ 参考文献

1) Harii K, Asato H, Yoshimura K, et al. One-stage transfer of the latissimus dorsi muscle for

reanimation of a paralyzed face : a new alternative. Plast Reconstr Surg. 102 : 941-51, 1998
2) Takushima A, Harii K, Asato H, et al. Neurovascular free-muscle transfer to treat facial paralysis associated with hemifacial microsomia. Plast Reconstr Surg. 109 : 1219-27, 2002
3) Takushima A, Harii K, Okazaki M, et al. Availability of latissimus dorsi minigraft in smile reconstruction for incomplete facial paralysis : quantitative assessment based on the optical flow method. Plast Reconstr Surg. 123 : 1198-208, 2009
4) Takushima A, Harii K, Asato H, et al. Fifteen-year survey of one-stage latissimus dorsi muscle transfer for treatment of longstanding facial paralysis. J Plast Reconstr Aesthet Surg. 66 : 29-36, 2013
5) 岡崎睦，田中顕太郎，植村法子，他．顔面神経麻痺に対する形成外科手術 up-to-date 当院における陳旧性顔面神経麻痺に対する遊離広背筋移植を用いた再建術の up-to-date. Facial Nerv Res. 36 : 62-4, 2017
6) Manktelow RT, Tomat LR, Zuker RM, et al. Smile reconstruction in adults with free muscle transfer innervated by the masseter motor nerve : effectiveness and cerebral adaptation. Plast Reconstr Surg. 118 : 885-99, 2006
7) Schliephake H, Schmelzeisen R, Tröger M. Revascularized muscle transfer for facial reanimation after long-standing facial paralysis. Int J Oral Maxillofac Surg. 29 : 243-9, 2000
8) Bianchi B, Copelli C, Ferrari S, et al. Facial animation in children with Moebius and Moebius-like syndromes. J Pediatr Surg. 44 : 2236-42, 2009
9) Harii K. Refined microneurovascular free muscle transplantation for reanimation of paralyzed face. Microsurgery. 9 : 169-76, 1998
10) Erni D, Lieger O, Banic A. Comparative objective and subjective analysis of temporalis tendon and microneurovascular transfer for facial reanimation. Br J Plast Surg. 52 : 167-72, 1999

CQ

16 頬部麻痺に対し筋移行術は有効か？

■ 推奨

頬部麻痺に対する筋移行術は整容的な改善と笑い表情の再現をもたらすため実施することを提案する。

■ 推奨の強さと根拠　2C（弱い推奨，弱い根拠）

根拠・解説　頬部麻痺に対する筋移行術は，安静時の静的な整容性と，“笑い”における動的な対称性を改善することを目的とし，咀嚼筋（側頭筋，咬筋）を用いて行う術式である。遊離筋肉移植術に比べて，手術時間が短い，手技が容易，侵襲が少ない，結果が確実，術後早期に筋肉の収縮がみられる，などの利点がある。高齢者など，手術のリスクの高い症例でも手術適応がある。

主な術式には，側頭筋移行術[1]，lengthening temporalis myoplasty[2,3]，側頭筋と長掌筋腱を併用したもの[4]などである。両側例に対して島状側頭筋弁移行術を用いた報告[5]もある。いずれも良好な結果が得られており，有効な方法と考えられる。一方，遊離筋肉移植術との比較では，客観的には遊離筋肉移植の指標の方が優れていたものの，主観的なスコア付けでは，有意差がなかった[1]としている。

今後の課題　再建術式や評価法のばらつきもあり，エビデンスレベルの高い報告が非常に少ないのが現状である。近年，欧米を中心に lengthening temporalis myoplasty が普及しつつあり，遊離筋肉移植との術後成績の比較が望まれる。

■参考文献

1) Erni D, Lieger O, Banic A. Comparative objective and subjective analysis of temporalis tendon and microneurovascular transfer for facial reanimation. Br J Plast Surg. 52：167-72, 1999
2) Labbé D, Huault M. Lengthening temporalis myoplasty and lip reanimation. Plast Reconstr Surg. 105：1289-97, 2000
3) 林明照，丸山優，酒井敦子，他．島状側頭筋移行術における合併症回避への術式工夫．Facial Nerv Res. 30：117-9, 2010
4) Chen G, Yang X, Wang W, et al. Mini-temporalis transposition：a less invasive procedure of smile restoration for long-standing incomplete facial paralysis. J Craniofac Surg. 26：518-21, 2015
5) 王子富登，林明照，岡田恵美，他．両側顔面神経麻痺に対する両側島状側頭筋移行術による再建．Facial Nerv Res. 36：132-4, 2017

3）下口唇の再建方法

CQ

17 下口唇麻痺に対し再建術は有効か？

■推奨

静的再建術である筋膜移植術は整容的改善をもたらす可能性が高いと考えられるため提案する。

■推奨の強さと根拠　2C（弱い推奨，弱い根拠）

根拠・解説　下口唇麻痺の病態は，①安静時の下口唇下垂・外反・健側変位（特に高齢者），②笑いの表情時の非対称，③開口時の非対称，などである。

静的再建術の治療目標は，上記の対称性を得ることであり，動的再建術の治療目標は，特に「笑いの表情時の対称性」を得ることである。

静的再建術としては下口唇部分切除術[1]や筋膜移植術[2-7]が施行されている。特に筋膜移植術は多く施行されている術式であり，手術侵襲は比較的低く，安静時および開口時の非対称性に対して，有効な術式と考えられる。また頬部の動的再建と同時に下口唇に筋膜移植を施行することで良好な結果が得られたとする報告もある。しかし，「笑い表情時の非対称」に対しては，有効な術式とはいいがたい。特に full denture smile や開口を伴う笑いで，非対称性はより顕著となる。

動的再建術としては顎二腹筋前腹移行術[5,8]などの筋移行術，二分割腹直筋移植術[9]などの遊離筋肉移植術[10]，陳旧性麻痺に対する神経移植術[11]などが行われている。動的再建術は下制筋群の動きを再現するという視点で，移植（移行）筋の excursion で評価すると，効果はほとんど認めない。以上から，動的再建術は安定した良好な結果が得られにくく，術式の選択にあたっては慎重になる必要がある。しかし，安静時の非対称性に対して一定の静的再建としての効果はあると考えられる。

今後の課題　再建術式や評価法のばらつきもあり，エビデンスレベルの高い報告が非常に少ないのが現状である。各術式の比較検討のために，ある程度の客観性をもった評価法の確立と普及が待たれる。

■参考文献

1) Yavuzer R, Jackson IT. Partial lip resection with orbicularis oris transposition for lower lip correction in unilateral facial paralysis. Plast Reconstr Surg. 108：1874-9, 2001
2) Udagawa A, Arikawa K, Shimizu S, et al. A simple reconstruction for congenital unilateral lower lip palsy. Plast Reconstr Surg. 120：238-44, 2007
3) 林明照，荻野晶弘，新井麻衣子，他．下口唇 T 字型筋膜移植による下口唇形態を考慮した顔面神経麻痺再建．Facial Nerv Res. 32：94-6, 2012
4) 林礼人，名取悠平，吉澤秀和，他．下口唇変形に対する治療法とその問題点について 患者への術後アンケートから．Facial Nerv Res. 32：91-3, 2012
5) 林明照，丸山優，岡田恵美，他．Lengthening temporalis myoplasty と下口唇筋膜移植による下口唇形態を考慮した顔面神経麻痺再建．Facial Nerv Res. 29：108-10, 2010
6) Hayashi A, Yoshizawa H, Natori Y, et al. Assessment of T-shape double fascia graft for lower lip deformity from facial paralysis：a questionnaire survey. J Plast Reconstr Aesthet Surg. 69：427-35, 2016
7) Watanabe Y, Sasaki R, Agawa K, et al. Bidirectional/double fascia grafting for simple and semi-dynamic reconstruction of lower lip deformity in facial paralysis. J Plast Reconstr Aesthet Surg. 68：321-8, 2015
8) Tan ST. Anterior belly of digastric muscle transfer：a useful technique in head and neck surgery. Head Neck. 24：947-54, 2002
9) 田中一郎，大城貴文．陳旧性顔面神経麻痺に対する 2 分割腹直筋を利用した口唇挙上と口唇下制の一期的動的再建術の経験．Facial Nerv Res. 24：123-5, 2004
10) Tulley P, Webb A, Chana JS, et al. Paralysis of the marginal mandibular branch of the facial nerve：treatment options. Br J Plast Surg. 53：378-85, 2000
11) Kermer C, Millesi W, Paternostro T, et al. Muscle-nerve-muscle neurotization of the orbicularis oris muscle. J Craniomaxillofac Surg. 29：302-6, 2001

CQ

18　下口唇麻痺に対し，健側表情筋への治療は有効か？

■推奨

下口唇麻痺に対する健側表情筋への治療は，笑いの表情や安静時・開口時の対称性を改善させるため実施することを提案する。

■推奨の強さと根拠　2C（弱い推奨，弱い根拠）

根拠・解説　健側表情筋への治療は，健側に患側と同様の麻痺を作ることにより，笑いの表情時と開口時の対称性の改善を目的とする。

健側に麻痺を作る方法には，観血的な術式としては，①筋肉（下制筋群）を除去する方法：健側下唇下制筋・口角下制筋切除術[1,2]，②神経移植術[3]，③神経切断術[4,5]などが挙げられ，手術によらない非観血的な治療として，ボツリヌストキシン注射による健側下顎縁枝麻痺作製（脱神経）術[2,6-8]などがある。

いずれの治療方法も効果的であるが，ボツリヌストキシン注射は簡便で低侵襲の治療法であり，観血的治療法と効果に関しては遜色が少ないため臨床的有効性は高いと考えられる。

文献的にまとめると，健側表情筋への治療介入は，健側下制筋群の動きを麻痺させ，笑いの表情および開口時の対称性を改善する可能性が高い。しかし，下制筋群の離断や神経切断術では術後に健側下口唇に動きの回復を認める可能性があること，非手術的治療（ボツリヌストキシン注射）では繰り

返しの治療を要することなどが課題となる。

今後の課題 観血的治療・非観血的治療ともに有効とする報告が多いが，いずれも症例報告・症例集積報告であり，エビデンスレベルは低い。両者の比較検討を行うためにも術前の重症度および術後の矯正効果を客観的に評価するための汎用性の高い定量的尺度や評価法の普及が待たれる。

■参考文献

1) Hussain G, Manktelow RT, Tomat LR. Depressor labii inferioris resection：an effective treatment for marginal mandibular nerve paralysis. Br J Plast Surg. 57：502-10, 2004
2) Chen CK, Tang YB. Myectomy and botulinum toxin for paralysis of the marginal mandibular branch of the facial nerve：a series of 76 cases. Plast Reconstr Surg. 120：1859-64, 2007
3) Kermer C, Millesi W, Paternostro T, et al. Muscle-nerve-muscle neurotization of the orbicularis oris muscle. J Craniomaxillofac Surg. 29：302-6, 2001
4) Breslow GD, Cabiling D, Kanchwala S, et al. Selective marginal mandibular neurectomy for treatment of the marginal mandibular lip deformity in patients with chronic unilateral facial palsies. Plast Reconstr Surg. 116：1223-32, 2005
5) Klosterman T, Ulkatan S, Romo T 3rd, et al. Familial lower lip facial paralysis with asymmetric smile：selective neurectomy of the cervical branch. Int J Pediatr Otorhinolaryngol. 109：144-8, 2018
6) Tulley P, Webb A, Chana JS, et al. Paralysis of the marginal mandibular branch of the facial nerve：treatment options. Br J Plast Surg. 53：378-85, 2000
7) 田中一郎．陳旧性顔面神経麻痺に対する筋肉，筋膜移植術における健側口唇へのボツリヌストキシン局注の有用性．Facial Nerv Res. 31：145-7, 2011
8) Lindsay RW, Edwards C, Smitson C, et al. A systematic algorithm for the management of lower lip asymmetry. Am J Otolaryngol. 32：1-7, 2011

4）病的共同運動と表情筋拘縮に対する治療

CQ

19 病的共同運動に対して再建術は有効か？

■推奨

種々の治療法があるが，いずれの治療法も有効とされており，実施することを提案する。

■推奨の強さと根拠 2D（弱い推奨，とても弱い根拠）

根拠・解説 病的共同運動に対する再建術には，①大頬骨筋，上唇挙筋，眼輪筋などの表情筋を選択的に切除する方法[1-3]，②異常収縮を認める筋肉の支配神経を選択的に切除する方法[3-5]，そして③病的共同運動を起こしている筋群の支配神経に対して健側から交叉神経移植を行う方法[5-6]などが報告されている。また，非手術治療であるボツリヌストキシン注射を併用する方法[5]も有効であると報告されている。いずれも病状の改善を認める可能性が高く，有効な方法である。術式について比較した報告[5]もあるが，現時点では術式による有効性の評価は困難と考える。

今後の課題 さまざまな方法の有用性が報告されてるが，いずれも症例報告・症例集積報告であり，エビデンスレベルは低い。術前の重症度および術後の改善度を客観的に評価するための汎用性の高い

定量的尺度や評価法の普及が待たれる。確立したエビデンスを得るためには，さらに大規模な研究が必要である。

■参考文献

1) Guerrissi JO. Selective myectomy for postparetic facial synkinesis. Plast Reconstr Surg. 87：459-66, 1991
2) 村上信五，宮本佳人，羽藤直人，他．顔面神経麻痺後の病的共同運動に対する選択的表情筋切除術．Facial Nerv Res. 16：125-8, 1996
3) 白石知大，多久嶋亮彦，栗田昌和，他．顔面神経麻痺の後遺症評価 異常共同運動に対する手術前後の定量的評価．Facial Nerv Res. 28：23-5, 2009
4) Dobie RA, Fisch U. Primary and revision surgery (selective neurectomy) for facial hyperkinesis. Arch Otolaryngol Head Neck Surg. 112：154-63, 1986
5) Terzis JK, Karypidis D. Therapeutic strategies in post-facial paralysis synkinesis in adult patients. Plast Reconstr Surg. 129：925e-39e, 2012
6) Zhang B, Yang C, Wang W, et al. Repair of ocular-oral synkinesis of postfacial paralysis using cross-facial nerve grafting. J Reconstr Microsurg. 26：375-80, 2010

CQ

20 病的共同運動に対して非手術的治療は有効か？

■推奨

ボツリヌストキシン注射による治療が比較的安定した良好な結果が得られており実施することを提案する。バイオミラーフィードバック療法などのリハビリテーションを併用した方法も検討される。

■推奨の強さと根拠　2C（弱い推奨，弱い根拠）（ボツリヌストキシン注射，リハビリテーション併用）

根拠・解説　病的共同運動に対する非手術的治療としてボツリヌストキシンを異常運動を示す表情筋へ注射することが，近年報告された治療法としては最も一般的な手法である。広頚筋への注入もされているが[1]，眼輪筋内へのボツリヌストキシン注射が Oral to ocular symptom の抑制に有効であったとされている[2,3]。総注入量には 1.5～20U の幅があったが[2-12]，いずれの報告においても少量の分割注入を推奨していた。治療効果は 4～6 カ月間持続するとされ継続的な治療を要するが[10,12]，1 回の治療でその後再発を認めない症例もあると報告されている[1]。合併症として，外眼筋に効果が及ぶことによって眼瞼下垂，閉瞼不全，複視，結膜炎を起こすことがある[8,9]。そのほか，ミラーバイオフィードバック療法やテープフィードバックなどのリハビリテーションによって症状の改善を認めた報告[13-17]があるが，治療効果は不安定である。一方，リハビリテーションが病的共同運動の発症予防になると示唆されている。また，リハビリテーションとボツリヌストキシンを併用し良好な結果が得られたとする報告[7,18-21]も多く，ボツリヌストキシンによる治療が中心となっていると考えられる。なお，2020 年現在，眼瞼痙攣および片側顔面痙攣に対してボツリヌストキシン製剤は薬事承認を受けており，顔面神経麻痺の患者に対するボツリヌストキシン注射療法は保険適用となっている。

今後の課題 ボツリヌストキシンの有効性が多く報告されているが，いずれも症例集積型の報告が主であり，エビデンスレベルの高いものはみられない。特に注入量，注入方法に関して，より最適な条件の厳密な検証が進むことが望まれる。

■参考文献

1) Dall'Angelo A, Mandrini S, Sala V, et al. Platysma synkinesis in facial palsy and botulinum toxin type A. Laryngoscope. 124：2513-7, 2014
2) Roggenkämper P, Laskawi R, Damenz W, et al. Orbicular synkinesis after facial paralysis：treatment with botulinum toxin. Doc Ophthalmol. 86：395-402, 1994
3) Ito H, Ito H, Nakano S, et al. Low-dose subcutaneous injection of botulinum toxin type A for facial synkinesis and hyperlacrimation. Acta Neurol Scand. 115：271-4, 2007
4) Rogers CR, Schmidt KL, Van Swearingen JM, et al. Automated facial image analysis：detecting improvement in abnormal facial movement after treatment with botulinum toxin A. Ann Plast Surg. 58：39-47, 2007
5) Lee C, Kikkawa DO, Pasco NY, et al. Advanced functional oculofacial indications of botulinum toxin. Int Ophthalmol Clin. 45：77-91, 2005
6) 大谷文雄，古田康，相澤寛志，他．顔面神経麻痺後遺症における Sunnybrook 評価法 ボツリヌス毒素療法前後での比較．Facial Nerv Res. 25：73-5, 2005
7) 中村克彦．ボツリヌス治療とミラーバイオフィードバックの併用による病的共同運動の治療．Facial Nerv Res. 26：7-9, 2007
8) 栢森良二．治るリハビリテーション 二次性顔面けいれんに対するボツリヌス治療．Facial Nerv Res. 36：35-7, 2017
9) 古田康，津布久崇，松村道哉，他．病的共同運動に対するボツリヌス毒素療法非成功例の検討．Facial Nerv Res. 32：71-3, 2012
10) Neville C, Venables V, Aslet M, et al. An objective assessment of botulinum toxin type A injection in the treatment of post-facial palsy synkinesis and hyperkinesis using the synkinesis assessment questionnaire. J Plast Reconstr Aesthet Surg. 70：1624-8, 2017
11) Toffola ED, Furini F, Redaelli C, et al. Evaluation and treatment of synkinesis with botulinum toxin following facial nerve palsy. Disabil Rehabil. 32：1414-8, 2010
12) 千田大貴，吉澤秀和，水野博司，他．顔面神経麻痺後遺症に対する A 型ボツリヌス毒素製剤の長期投与例について．Facial Nerv Res. 36：120-3, 2017
13) 池田早織，笠原隆．「目から口」への病的共同運動に対するテープフィードバック法の試み．Facial Nerv Res. 37：159-61, 2018
14) 高橋美香，三好仁美，東貴弘，他．顔面神経麻痺後遺症の予防と治療 小児の顔面神経麻痺後の病的共同運動に対する治療 集団リハビリテーションによるミラーバイオフィードバック療法の治療効果．Facial Nerv Res. 37：16-8, 2018
15) 藤原圭志，古田康，山本奈緒子，他．リハビリテーションによる病的共同運動悪化抑制に関する検討．Facial Nerv Res. 35：96-8, 2016
16) Fujiwara K, Furuta Y, Yamamoto N. Factors affecting the effect of physical rehabilitation therapy for synkinesis as a sequela to facial nerve palsy. Auris Nasus Larynx. 45：732-9, 2018
17) Kasahara T, Ikeda S, Sugimoto A, et al. Efficacy of tape feedback therapy on synkinesis following severe peripheral facial nerve palsy. Tokai J Exp Clin Med. 42：139-42, 2017
18) 東貴弘，高橋美香，戸田直紀，他．ボツリヌス投与量を減らしたボツリヌス毒素・ミラーバイオフィードバック併用療法．Facial Nerv Res. 33：166-8, 2013
19) 東貴弘，高橋美香，岩崎英隆，他．発症した病的共同運動に対するボツリヌス毒素・ミラーバイオフィードバック併用療法の長期成績．Facial Nerv Res. 32：68-70, 2012
20) Mandrini S, Comelli M, Dall'angelo A, et al. Long-term facial improvement after repeated BoNT-A injections and mirror biofeedback exercises for chronic facial synkinesis：a case-series study. Eur J Phys Rehabil Med. 52：810-8, 2016
21) Azuma T, Nakamura K, Takahashi M, et al. Mirror biofeedback rehabilitation after administration of single-dose botulinum toxin for treatment of facial synkinesis. Otolaryngol Head Neck Surg. 146：40-5, 2012

CQ

21 顔面拘縮に対し再建術は有効か？

■ 推奨

拘縮の原因となっている表情筋の選択的切離術は実施することを提案する。

■ 推奨の強さと根拠　2D（弱い推奨，とても弱い根拠）

根拠・解説　顔面神経麻痺後遺症には主に病的共同運動が挙げられるが，その他，顔面拘縮として自覚的な頬部のこわばりや表情筋拘縮による深い鼻唇溝などが認められる。これら顔面拘縮のみを治療対象とした報告は存在しないが，病的共同運動の治療に付随した報告はいくつか認められる。

これらの報告では，拘縮の原因となった表情筋の選択的筋切離[1-3]や facelift による鼻唇溝形成術[2]などを施行することで症状の改善が得られたとしている。とにかく顔面拘縮の治療に関する報告が非常に少ないため，今後のさらなる治療方法の検討が望まれる。

今後の課題　文献的報告が非常に少ないのが現状であり，さらなる治療方法の検討・症例集積が望まれる。

■ 参考文献

1）田中一郎，佐久間恒，清水雄介，他．顔面神経麻痺に対する形成外科手術 up-to-date 顔面神経麻痺後遺症（病的共同運動・顔面拘縮）に対する治療．Facial Nerv Res. 36：71-4, 2017
2）鈴木康俊，朝戸裕貴．顔面神経麻痺後遺症に対する手術的アプローチ 顔面拘縮・病的共同運動・顔面非対称の治療．Facial Nerv Res. 29：22-4, 2010
3）村上信五，宮本佳人，羽藤直人，他．顔面神経麻痺後の病的共同運動に対する選択的表情筋切除術．Facial Nerv Res. 16：125-8, 1996

CQ

22 顔面拘縮に対し非手術的治療は有効か？

■ 推奨

顔面拘縮に対するボツリヌストキシン注射の有効性は比較的高く，実施することを提案する。

■ 推奨の強さと根拠　2C（弱い推奨，弱い根拠）

根拠・解説　顔面神経麻痺後遺症としての顔面拘縮に対する治療手技の文献的報告は数少ないが，非手術的治療に関しては主にボツリヌストキシン注射によるものとリハビリテーションによる治療が挙げられる。

ボツリヌストキシン単独で過剰緊張 hypertonicity の程度の改善が認められたとする報告[1]や，過剰運動（hyperkinesis，overactivity）に対して有効であったとする報告[2,3]がある。ボツリヌストキシンによる注射が顔面拘縮に有効とする報告[4-6]は多い。また，リハビリテーションによって顔面

拘縮の発生頻度が減ったとする報告[7,8]もある。なお，2020年現在，眼瞼痙攣および片側顔面痙攣に対してボツリヌストキシン製剤は薬事承認を受けており，顔面神経麻痺の患者に対するボツリヌストキシン注射療法は保険適用となっている。

今後の課題 ボツリヌストキシンの有効性が多く報告されているが，いずれも症例集積型の報告が主であり，エビデンスレベルの高いものはみられない。特に注入量，注入方法に関して，より最適な条件の厳密な検証が進むことが望まれる。

■参考文献

1) Filipo R, Spahiu I, Covelli E, et al. Botulinum toxin in the treatment of facial synkinesis and hyperkinesis. Laryngoscope. 122：266-70, 2012
2) Mehta RP, Hadlock TA. Botulinum toxin and quality of life in patients with facial paralysis. Arch Facial Plast Surg. 10：84-7, 2008
3) Rogers CR, Schmidt KL, Van Swearingen JM, et al. Automated facial image analysis：detecting improvement in abnormal facial movement after treatment with botulinum toxin A. Ann Plast Surg. 58：39-47, 2007
4) de Maio M, Bento RF. Botulinum toxin in facial palsy：an effective treatment for contralateral hyperkinesis. Plast Reconstr Surg. 120：917-27, 2007
5) 栢森良二．ボツリヌス毒素による慢性顔面神経麻痺の治療効果と反復性．Facial Nerv Res. 30：127-30, 2010
6) 栢森良二．治るリハビリテーション 二次性顔面けいれんに対するボツリヌス治療．Facial Nerv Res. 36：35-7, 2017
7) 飴矢美里，羽藤直人，澤井尚樹，他．顔面神経麻痺後遺症におけるリハビリテーションの開始時期に関する検討．Facial Nerv Res. 30：140-2, 2010
8) 栢森良二，三上真弘．顔面拘縮に対するリハビリテーション．Facial Nerv Res. 25：147-9, 2005

3 形成外科的治療後の評価法

CQ

23 筋電図は遊離筋肉移植後の評価に有用か？

■推奨

筋電図により移植早期の自発的活動電位の観察，そして移植筋への神経再支配の指標となる随意的活動電位の観察が可能であり，長期にわたり移植筋の状態を評価できるため実施することを提案する。

■推奨の強さと根拠 2C（弱い推奨，弱い根拠）

根拠・解説 顔面神経麻痺に対する遊離筋肉移植術後の評価に筋電図は頻用されている[1-6]。針筋電図が用いられることが多いが，表面電極を用いる報告もある。経時的な筋電波形の検討を行った報告[1,2]によると移植後早期（10日）より，自発活動電位（positive sharp wave および fibrillation potential）が認められる[1]。これらは脱神経電位であり，移植筋の生着の指標になる。移植筋への神経再支配が進むと脱神経電位は減少していき，随意活動時の活動電位が観察されるようになる。活動電位の干渉程度は筋の活動性を反映する[1,2]。誘発電位も用いられる。また，神経の2重支配の実証

など，移植筋体の神経支配の局在確認のために用いることも可能であり[5]，また術後 2 年程度までは追跡して評価した方がよい[6]。

今後の課題　遊離筋肉移植後の評価に筋電図を用いることは現時点では一般的とはいいがたいが，今後移植筋の機能回復の予測や神経の二重支配の証明などを通して新たな知見を得る可能性がある。さらなる症例の集積が望まれる。

■参考文献

1) Ueda K, Harii K, Yamada A. Electromyographic study of functional recovery of free vascularized muscles grafted to the face. Plast Reconstr Surg. 95：296-304, 1995
2) Michaelidou M, Herceg M, Schuhfried O, et al. Correlation of functional recovery with the course of electrophysiological parameters after free muscle transfer for reconstruction of the smile in irreversible facial palsy. Muscle Nerve. 44：741-8, 2011
3) Sajjadian A, Song AY, Khorsandi CA, et al. One-stage reanimation of the paralyzed face using the rectus abdominis neurovascular free flap. Plast Reconstr Surg. 117：1553-9, 2006
4) Terzis JK, Olivares FS. Long-term outcomes of free-muscle transfer for smile restoration in adults Plast Reconstr Surg. 123：877-88, 2009
5) Watanabe Y, Akizuki T, Ozawa T, et al. Dual innervation method using one-stage reconstruction with free latissimus dorsi muscle transfer for re-animation of established facial paralysis：simultaneous reinnervation of the ipsilateral masseter motor nerve and the contralateral facial nerve to improve the quality of smile and emotional facial expressions. J Plast Reconstr Aesthet Surg. 62：1589-97, 2009
6) Flasar J, Volk GF, Granitzka T, et al. Quantitative facial electromyography monitoring after hypoglossal-facial jump nerve suture. Laryngoscope Investig Otolaryngol. 2：325-30, 2017

CQ 24　写真や動画による評価は手術治療の評価方法として有用か？

■推奨

顔面表情運動の解析を目的とした独自のコンピュータプログラムの開発により，写真や動画から手術治療の効果について評価することが可能になってきており，実施することが推奨される。

■推奨の強さと根拠　1B（強い推奨，中程度の根拠）

根拠・解説　顔面神経麻痺の評価方法には，いわゆる柳原の 40 点法，House-Brackmann 法，Sunnybrook 法などが広く用いられるが，これらは顔面表情筋全体の麻痺および後遺症の程度を評価する指標であるため，形成外科治療前後の評価には適さないことも多い。顔面神経麻痺においては，整容的な障害のみならず，機能的な障害も外観上の変化としてとらえ得ることから，術前術後の写真・動画などの画像記録媒体を介した情報を利用して定量性・客観性のある評価方法が検討されている。

高機能なソフトウェアの流通によって，画像解析による顔面神経機能の評価が広く可能になっており[1-9]，治療前後の評価に特化した解析手法についての報告も散見される[10-14]。解析手法としては，

画像上の点をマニュアル入力する方法に加え，自動的に特徴点をとらえる方法も用いられるようになっている[12, 15]。複数方向からの撮影を行うことによって，3次元的に顔面表情を記録し，解析を行う方法も知られている[16-19]。本邦においては，南谷らの開発したビデオ撮影画像からOptical Flowを用いて表情筋運動の解析を行うソフトウェアが用いられている[20-25]。海外では，近年，eFACEなどの顔面神経麻痺評価ツールの開発の報告が多い[26-30]。

今後の課題 近年の顔面の自動認識技術の飛躍的な進歩により，顔面の対称性や動きを定量的に評価する方法が用いられるようになってきている。今後これらの改良・普及が進むことで顔面神経麻痺の再建術のより客観的かつ正確な評価が現実的なものとなってくることが期待される。

■参考文献

1) Johnson PC, Brown H, Kuzon WM Jr, et al. Simultaneous quantitation of facial movements：the maximal static response assay of facial nerve function. Ann Plast Surg. 32：171-9, 1994
2) Sargent EW, Fadhli OA, Cohen RS. Measurement of facial movement with computer software. Arch Otolaryngol Head Neck Surg. 124：313-8, 1998
3) Coulson SE, Croxson GR, Gilleard WL. Three-dimensional quantification of "still" points during normal facial movement. Ann Otol Rhinol Laryngol. 108：265-8, 1999
4) Linstrom CJ, Silverman CA, Colson D. Facial motion analysis with a video and computer system after treatment of acoustic neuroma. Otol Neurotol. 23：572-9, 2002
5) Meier-Gallati V, Scriba H, Fisch U. Objective scaling of facial nerve function based on area analysis (OSCAR). Otolaryngol Head Neck Surg. 118：545-50, 1998
6) 井口郁雄．モアレ法による顔面神経麻痺の程度評価法の開発．日耳鼻．95：715-25, 1992
7) 田中敏幸，吉田訓之，國弘幸伸，他．輪郭抽出法に基づく顔面神経麻痺評価．Facial Nerv Res. 20：24-6, 2000
8) Monini S, Marinozzi F, Atturo F, et al. Proposal of a video-recording system for the assessment of bell's palsy：methodology and preliminary results. Otol Neurotol. 38：1178-85, 2017
9) Sawai N, Hato N, Hakuba N, et al. Objective assessment of the severity of unilateral facial palsy using OKAO Vision® facial image analysis software. Acta Otolaryngol. 132：1013-7, 2012
10) Tomat LR, Manktelow RT. Evaluation of a new measurement tool for facial paralysis reconstruction. Plast Reconstr Surg. 115：696-704, 2005
11) Bray D, Henstrom DK, Cheney ML, et al. Assessing outcomes in facial reanimation：evaluation and validation of the SMILE system for measuring lip excursion during smiling. Arch Facial Plast Surg. 12：352-4, 2010
12) Wachtman GS, Cohn JF, VanSwearingen JM, et al. Automated tracking of facial features in patients with facial neuromuscular dysfunction. Plast Reconstr Surg. 107：1124-33, 2001
13) Takushima A, Harii K, Okazaki M, et al. Availability of latissimus dorsi minigraft in smile reconstruction for incomplete facial paralysis：quantitative assessment based on the optical flow method. Plast Reconstr Surg. 123：1198-208, 2009
14) 王子富登，林明照，岡田恵美，他．PCを用いた笑いの質の客観評価．Facial Nerv Res. 36：84-6, 2017
15) Rogers CR, Schmidt KL, Van Swearingen JM, et al. Automated facial image analysis：detecting improvement in abnormal facial movement after treatment with botulinum toxin A. Ann Plast Surg. 58：39-47, 2007
16) Frey M, Giovanoli P, Gerber H, et al. Three-dimensional video analysis of facial movements：a new method to assess the quantity and quality of the smile. Plast Reconstr Surg. 104：2032-9, 1999
17) Michaelidou M, Herceg M, Schuhfried O, et al. Correlation of functional recovery with the course of electrophysiological parameters after free muscle transfer for reconstruction of the smile in irreversible facial palsy. Muscle Nerve. 44：741-8, 2011
18) Horta R, Nascimento R, Gerós A, et al. A novel system for assessing facial muscle movements：the facegram 3D. Surg Innov. 25：90-2, 2018
19) Frey M, Michaelidou M, Tzou CH, et al. Three-dimensional video analysis of the paralyzed face reanimated by cross-face nerve grafting and free gracilis muscle transplantation：quantification of the functional outcome. Plast Reconstr Surg. 122：1709-

22, 2008
20) 南谷晴之，星野佳彦，田中一郎．Optical Flow 法による顔面神経麻痺再建手術の術後評価．Facial Nerv Res. 23：55-7, 2003
21) 南谷晴之，田中一郎．顔表情運動解析システム FEMAS-1 の使用経験 顔面麻痺評価における信頼性と有用性．Facial Nerv Res. 24：78-80, 2004
22) 田中一郎，南谷晴之．Optical Flow を利用した顔面神経麻痺治療の定量的評価法 顔面神経麻痺による口唇変形に対するボツリヌストキシン治療評価への応用．Facial Nerv Res. 24：75-7, 2004
23) 田中一郎，佐久間恒，大城貴史，他．陳旧性顔面神経麻痺に対する分割腹直筋を利用した動的再建とコンピュータ解析による表情運動の定量的評価法．日マイクロ会誌．19：13-26, 2006
24) 田中一郎，南谷晴之，國弘幸伸，他．コンピュータ画像の動的解析による顔面神経麻痺治療経過の定量的評価法．PEPARS. 3：59-68, 2005
25) 白石知大，多久嶋亮彦，栗田昌和，他．顔面神経麻痺の後遺症評価 異常共同運動に対する手術前後の定量的評．Facial Nerv Res. 28：23-5, 2009
26) Chong LSH, Eviston TJ, Low TH, et al. Validation of the clinician-graded electronic facial paralysis assessment. Plast Reconstr Surg. 140：159-67, 2017
27) Banks CA, Jowett N, Azizzadeh B, et al. Worldwide testing of the eFACE facial nerve clinician-graded scale. Plast Reconstr Surg. 139：491e-8e, 2017
28) Banks CA, Jowett N, Hadlock TA. Test-retest reliability and agreement between in-person and video assessment of facial mimetic function using the eFACE facial grading system. JAMA Facial Plast Surg. 19：206-11, 2017
29) Banks CA, Bhama PK, Park J, et al. Clinician-graded electronic facial paralysis assessment：the eFACE. Plast Reconstr Surg. 136：223e-30e, 2015
30) Gaber A, Taher MF, Wahed MA. Quantifying facial paralysis using the Kinect v2. Annu Int Conf IEEE Eng Med Biol Soc. 2015：2497-501, 2015

第V編

眼瞼下垂症診療ガイドライン

作成にあたって

眼瞼下垂症にはさまざまな原因や疾患が含まれるため，しっかりとした分類と診断を基盤として治療方針を決定がなされることが重要であり，その指標としての本ガイドラインの役割は大きい。

本ガイドラインの改訂にあたっては，初版と同様に，開瞼障害の成因から「先天性眼瞼下垂症」,「後天性眼瞼下垂症」,「眼瞼下垂症以外の開瞼障害」の 3 章立てとし，章ごとに分類，診断，治療の CQ を作成した。そして初版の 24 項目の Clinical Question（CQ）を見直し，PICO 形式に適合させるべく，採択，統合，改正，削除，追加を行った。その結果，11 項目の削除と 11 項目の改正を行い，継続は 3 項目，新規に 7 項目を加えるといった大幅な CQ 改訂となった。これにより本ガイドラインは，臨床上の指標としての役割がより明確になったと思われる。

ランダム化比較試験（randomized controlled trial：RCT）などの研究が容易ではない領域であるため，実際には初版と同様に，エビデンスレベルの高い論文は少ない現状ではある。本ガイドラインが臨床に役立つ指標として活用され，さらに，今後さらにレベルの高い研究が行われ，エビデンスレベルの高い論文が多く輩出されることを強く期待する。

最後に，本ガイドライン作成にご尽力いただいた先生方や，多くの関係者の皆様に心から感謝を申し上げます。

2021 年 7 月

日本形成外科学会　眼瞼下垂症ガイドライン作成部門
統括責任者
福島県立医科大学　形成外科　小山明彦

眼瞼下垂症診療ガイドライン作成部門

統括責任者

小山　明彦（福島県立医科大学　形成外科）

先天性眼瞼下垂症班

班長：宮本　純平（宮本形成外科）
班員：一瀬　晃洋（いちのせ形成外科皮膚科眼瞼フェイスクリニック）
　　横山　明子（横浜市立みなと赤十字病院　形成外科）

後天性眼瞼下垂症班

班長：安田　聖人（原ひふ科医院）
班員：伊東　　大（宮崎大学　形成外科）
　　坂本　泰輔（日鋼記念病院　形成外科）

眼瞼下垂症以外の開瞼障害班

班長：村上　正洋（日本医科大学武蔵小杉病院　眼科 眼形成外科）
班員：白石　知大（杏林大学　形成外科）
　　今西　理也（獨協医科大学　形成外科）

【第 1 版】眼瞼下垂症診療ガイドライン作成部門

統括責任者

松尾　　清（信州大学　形成外科）

先天性眼瞼下垂症

班員：幸島　　究（京都大学　形成外科，第 2 にしむら眼科）
萩家　康弘（福岡歯科大学　口腔顔面美容医療センター）
宮本　純平（広島大学　形成外科）

後天性眼瞼下垂症

班員：権太　浩一（帝京大学　形成外科）
北澤　　健（松波総合病院　形成外科）
宇津木龍一（クリニック宇津木流）
伴　　緑也（信州大学　形成外科）

眼瞼下垂症以外の開瞼障害

班員：廣冨　浩一（横浜市立大学　形成外科）
伴　　緑也（信州大学　形成外科）
手塚　　敬（松山市民病院　形成外科）

1章 先天性眼瞼下垂症

CQ 1 先天性眼瞼下垂症の診断において鑑別すべき症候群や遺伝性疾患は何か？

■ 推奨

単純型以外では，眼瞼裂狭小症候群，先天性外眼筋線維症，先天性動眼神経麻痺，Duane 眼球後退症候群，Marcus-Gunn 症候群，先天性 Horner 症候群，先天性筋無力症候群，Noonan 症候群，Smith-Lemli-Opitz 症候群が挙げられる。

■ 推奨の強さと根拠　なし（推奨の強さを決められない）

根拠・解説　先天性眼瞼下垂症の多くは単純型であり，単純型に対する治療を理解して診療にあたればよいが，遺伝性疾患の一症状として眼瞼下垂を呈する場合もあるため，診察時にはそれらの疾患の鑑別を行える知識は必要である。

先天性眼瞼下垂症の発生率に関する報告は少なく，中国での統計で 0.18％との報告[1]があるのみである。また，単純型の比率は 80％程度と推定される[1,2]。また，単純型眼瞼下垂症には家族性の発生報告が散見され，遺伝性先天性眼瞼下垂症として常染色体優性遺伝形式をとる PTOS1[3,4] と X 染色体劣性遺伝形式をとる PTOS2[5] の 2 型が報告されている。

単純型以外の疾患で眼瞼下垂の症状を呈するものを以下に提示する[6,7]。

1）眼瞼裂狭小症候群：常染色体優性遺伝の筋原性眼瞼下垂症である。眼瞼下垂，内眼角距離の開大，逆内眼角贅皮を三徴とする。

2）先天性外眼筋線維症（congenital fibrosis of the extraocular muscles：CFEOM），先天性動眼神経麻痺，Duane 眼球後退症候群：congenital innervation dysgenesis syndrome（CID）/ congenital cranial dysinnervation disorders（CCDDs）に含まれる神経原性眼瞼下垂症であり，動眼神経（第 3 脳神経）麻痺のために，眼瞼下垂とともに眼球運動障害を呈する。

3）Marcus-Gunn 症候群：動眼神経と三叉神経の運動枝の異常連合によって生じる。開口や顎を動かすことで眼瞼が同時に挙上する。

4）先天性 Horner 症候群：交感神経麻痺による眼瞼下垂症で，Müller 筋の麻痺によって生じる。2 歳以下で発症した場合には虹彩の色素脱失（青灰白色）を認めることもある。

5）先天性筋無力症候群：神経筋接合部分子の先天的な欠損および機能異常により，筋力低下や易疲労性を来す疾患である。その欠損する分子や機能異常により，さらに，終板アセチルコリン受容体欠損症，スローチャンネル症候群，ファーストチャンネル症候群，ナトリウムチャンネル筋無力症，終板アセチルコリンエステラーゼ欠損症，発作性無呼吸を伴う先天性筋無力症に分類される。

6）先天奇形症候群：Noonan 症候群や Smith-Lemli-Opitz 症候群などで，表現型の一部として眼瞼

下垂を呈することがあるが，その頻度は不明である。

今後の課題 先天性眼瞼下垂症に関する統計調査がほとんどなく，その発生率，分類ごとの割合も推定の域を出ない状況である。

■参考文献

1) Hu DN. Prevalence and mode of inheritance of major genetic eye diseases in China. J Med Genet. 24：584-8, 1987
2) Griepentrog GJ, Diehl NN, Mohney BG. Incidence and demographics of childhood ptosis. Ophthalmology. 118：1180-3, 2011
3) Engle EC, Castro AE, Macy ME, et al. A gene for isolated congenital ptosis maps to a 3-cM region within 1p32-p34.1. Am J Hum Genet. 60：1150-7, 1997
4) Nakashima M, Nakano M, Hirano A, et al. Genome-wide linkage analysis and mutation analysis of hereditary congenital blepharoptosis in a Japanese family. J Hum Genet. 53：34-41, 2008
5) McMullan TF, Collins AR, Tyers AG, et al. A novel X-linked dominant condition：X-linked congenital isolated ptosis. Am J Hum Genet. 66：1455-60, 2000
6) Marenco M, Macchi I, Macchi I, et al. Clinical presentation and management of congenital ptosis. Clin Ophthalmol. 11：453-63, 2017
7) Pavone P, Cho SY, Praticò AD, et al. Ptosis in childhood：a clinical sign of several disorders：case series reports and literature review. Medicine (Baltimore). 97：e12124, 2018

CQ 2 先天性眼瞼下垂症において，下垂の重症度は早期手術の判断材料とするべきか？

■推奨

下垂が高度なものや片側性のもので，早期手術による弱視の予防および改善効果が認められている。しかし，どの程度の下垂であれば何歳までに手術が推奨されるかなどの明確な基準はない。

■推奨の強さと根拠 2C（弱い推奨，弱い根拠）

根拠・解説 先天性眼瞼下垂症では，一般的な頻度約3%に比べると，弱視を合併する率が高い。先天性眼瞼下垂症における弱視発生のメカニズムに関しては，いまだ議論の余地があり，多くの症例には斜視や乱視，不同視も合併する[1, 2]。これらを伴わない単独の下垂が，弱視の原因となることはまれであるという報告[3, 4]がある一方，下垂単独から弱視が発生したとする報告[5]もある。また早期手術を必要としないとする意見がある一方で，早期手術を推奨する報告[6, 7]や，術後視力が改善したとする報告[8]，片側例で手術を推奨する報告[9]がある。

Oral らによれば，先天性眼瞼下垂症で弱視を認めたうち，80%は重症の下垂だった[10]。また，高度下垂例の44%に弱視を認め，17%が刺激遮断弱視だった。これらのことから，重症例での早期手術を推奨している。

Kasaee らによれば，先天性眼瞼下垂症の34.2%に弱視を認めたのに対して，刺激遮断弱視は10.5%であった[11]。下垂の程度が高度であるほど，弱視を認める割合は高くなった。光軸が覆われ

るような高度下垂では，刺激遮断弱視を認める場合があるものの，屈折異常弱視や不同視弱視の方が頻度は高いとしている。

Lin らは，8 歳以下に前頭筋吊り上げ術や挙筋前転術，ミュラー筋切除術を行った結果，術前に弱視と診断されていた 37.5％が 5％に減少し，不同視や斜視のない症例でも，27％から 3％に改善したと報告している[12]。

Bee らの報告では，12 歳以下での前頭筋吊り上げ手術後に 12.5％で弱視の改善を認めた[13]。術後の弱視残存に関わる因子は，瞼裂狭小症，術前の Margin Reflex Distance-1（MRD-1）≦ −1.0mm，術前の瞼裂幅≦ 4.5mm，術前の不同視，術後の乱視で，手術時期と弱視の明確な関連は認めなかった。

以上のことから，眼瞼下垂症手術は，弱視改善および予防に関して，一定の効果が期待できる一方，どの程度の下垂であれば，どの程度早期に手術すべきであるかなどの明確な基準はない。刺激遮断弱視は比較的少なく，頭位で修正可能な程度のものに関しては，手術時期を遅らせることが可能であると考えられる。下垂眼には，弱視，斜視，屈折異常などが高率で合併するため，手術以外にこれらの早期発見と適切な管理が必要となる。

今後の課題　これまでに重症度に応じた手術時期と手術成績に関する RCT はなく，至適な手術時期に関していまだ議論の余地が残る。

■参考文献

1) 秋山智恵，中原尚美，森紀和子，他．先天性眼瞼下垂の弱視関連因子についての検討．あたらしい眼科．31：465-72, 2014
2) 山下力，四宮加容，岡本里江，他．先天性眼瞼下垂症例の視機能．眼臨紀．1：161-5, 2008
3) Gusek-Schneider GC, Martus P. Stimulus deprivation amblyopia in human congenital ptosis：a study of 100 patients. Strabismus. 8：261-70, 2000
4) Beneish R, Williams F, Polomeno RC, et al. Unilateral congenital ptosis and amblyopia. Can J Ophthalmol. 18：127-30, 1983
5) Anderson RL, Baumgartner SA. Amblyopia in ptosis. Arch Ophthalmol. 98：1068-9, 1980
6) 羅錦螢，東ひとみ．先天性眼瞼下垂症の視機能について．眼臨医報．80：267-70, 1986
7) 山本節，金川美枝子，奥田斗志．先天性眼瞼下垂の手術と視機能．臨眼．36：1377-80, 1982
8) 高橋誠，今井啓介，藤本卓也，他．片側性先天性眼瞼下垂手術症例に対する視力左右差の検討．日形会誌．32：883-6, 2012
9) 太田有夕美，目黒泰彦，針谷春菜，他．手術を施行した片眼先天眼瞼下垂症例の視機能の検討．臨眼．64：1299-302, 2010
10) Oral Y, Ozgur OR, Akcay L, et al. Congenital ptosis and amblyopia. J Pediatr Ophthalmol Strabismus. 47：101-4, 2010
11) Kasaee A, Yazdani-Abyaneh A, Tabatabaie SZ, et al. Assessing amblyogenic factors in 100 patients with congenital ptosis. Int J Ophthalmol. 3：328-30, 2010
12) Lin LK, Uzcategui N, Chang EL. Effect of surgical correction of congenital ptosis on amblyopia. Ophthalmic Plast Reconstr Surg. 24：434-6, 2008
13) Bee YS, Tsai PJ, Lin MC, et al. Factors related to amblyopia in congenital ptosis after frontalis sling surgery. BMC Ophthalmol. 18：302, 2018

CQ

3 先天性眼瞼下垂症で有用な検査は何か？

■ 推奨

MRD-1 による下垂の程度の評価，挙筋機能検査，視力検査，屈折検査は有用である。

■ 推奨の強さと根拠　2C（弱い推奨，弱い根拠）

根拠・解説　MRD-1 の測定，挙筋機能検査，視力検査，屈折検査は，いずれも広く行われている[1,2]。これらは，手術適応の判断や術後の評価をするうえで，有用である。

先天性眼瞼下垂症は乱視（屈折異常）の原因となることがあり，一定以上の乱視は弱視のリスクファクターとなるため，可能な限り早期の診断・治療に努めることが重要である[3]。

フェニレフリン点眼テスト，Schirmer testing は，一般的な眼瞼下垂症手術においては有用であるが[4]，小児期での有用性に関しては明らかではない。

今後の課題　ほとんどの報告が，術後の経過観察をするうえで，上記検査を行っているが，小児の場合は，年齢によっては評価困難な場合も多い。

■ 参考文献

1) Ural O, Mocan MC, Dolgun A, et al. The utility of margin-reflex distance in determining the type of surgical intervention for congenital blepharoptosis. Indian J Ophthalmol. 64：752-5, 2016
2) Paik JS, Kim SA, Park SH, et al. Refractive error characteristics in patients with congenital blepharoptosis before and after ptosis repair surgery. BMC Ophthalmol. 16：177, 2016
3) Srinagesh V, Simon JW, Meyer DR, et al. The association of refractive error, strabismus, and amblyopia with congenital ptosis. J AAPOS. 15：541-4, 2011
4) Aakalu VK, Setabutr P. Current ptosis management：a national survey of ASOPRS members. Ophthalmic Plast Reconstr Surg. 27：270-6, 2011

CQ

4 先天性眼瞼下垂症の適切な手術時期はあるか？

■ 推奨

先天性眼瞼下垂症で，弱視を伴う症例もしくは整容面によって心理的または社会的悪影響を及ぼす症例に対して，早期手術を行うことを推奨する。

■ 推奨の強さと根拠　2C（弱い推奨，弱い根拠）

根拠・解説　先天性眼瞼下垂症に対する至適な手術時期については，概ね 4 歳以降まで手術を待機する方がよいとする報告と，3 歳以下で行う早期手術が有効ではないかとする報告がある。

待機手術を推奨する理由は，眼窩部の第一次成長が終了するまで待つ方が手術の成績が良いこと

や，正確な挙筋機能の術前評価が可能となるからである[1,2]。くわえて，3 歳以下では十分量の大腿筋膜が採取できない可能性や，シリコンロッドのような太い人工物を吊り上げ材として用いた場合に，皮下組織が薄いために異物により皮膚が膨隆するおそれがある[3]。さらに，局所麻酔下で手術可能な年齢まで待機することで，より正確な眼瞼挙上を得られやすいとする報告がある[4]。挙筋前転術における手術時期と手術成績の関連を調査した研究によると，手術時の年齢が低い方の成績が良いという報告[5]，年齢が低い方が再発の危険性が高いという報告[2,6]，年齢は手術成績を左右しないという報告があり[7]，一定の見解が得られていない。一方，前頭筋吊り上げ術に関しては，3 歳以下での手術の成績は悪くないとする報告はある[3,8]が，手術年齢で手術の成績を比較検討した報告はない。

早期手術は，弱視を伴う症例もしくは整容面によって心理的または社会的悪影響を及ぼす症例に対し有効であると考えられる[4,6]。特に，視覚の感受性が高い時期に早期手術を行うことにより，斜視の予防にくわえ，両眼視機能の獲得をうながすことができるといった利点が考えられている[8]。先天性眼瞼下垂症患者の弱視有病率（22.7%）は，小児全体における有病率（2%）と比較し高率である[9,10]。先天性眼瞼下垂症患者の直接的な弱視の原因として，形態覚遮断，屈折異常（遠視，乱視），および不同視が挙げられる。形態覚遮断弱視とは，乳幼児期に下垂した上眼瞼が瞳孔領の大部分を覆うような中等度～重度の先天性眼瞼下垂症によって生じ，非可逆的視力低下を来した状態を指す。形態覚遮断弱視が疑われる場合は，手術などの挙上など可及的早期の治療介入が必要とされるが，顎上げや前頭筋による眉毛挙上による代償のため実際に形態覚遮断弱視が生じる症例は比較的少ない（1.6～12.3%）[11,12]。屈折異常は，先天性眼瞼下垂症患者の 30.2% において認めるが，特に乱視の有病率が高い（22.2%）[9]。また不同視とは，遠視，近視，もしくは乱視の左右差によって惹起される片眼の視力障害であり，先天性眼瞼下垂症患者の 20.8% において認められる[9]。弱視を引き起こし得る度数は，月齢 12～30 カ月においては，乱視＞2.0 diopter（D），不同視＞2.5D，月齢 31～48 カ月においては，乱視＞2.0D，不同視＞2.0D，月齢 49 カ月以上においては，乱視＞1.5D，不同視＞1.5D とされる[10]。乱視は下垂した眼瞼によって角膜上方が圧迫されることが原因として考えられており[13]，下垂の程度が重度の症例において，より角膜乱視が強い傾向にある[14]。不同視に関しても，乱視と同様に角膜形状の変化によるものと考えられている[15]。眼瞼下垂症手術は角膜上方の平坦化をもたらし乱視を軽減させる効果が期待できるが[13]，術後に乱視が悪化するという報告や，有意な乱視変化をもたらさないという報告もある[11,16-18]。前頭筋吊り上げ術後よりも，挙筋前転術後の方が，術後乱視の変化量が大きい[17]。Byard らは，手術によって惹起された屈折異常は経時的に変化すると報告している[16]。

今後の課題　前頭筋吊り上げ術も挙筋前転術も，これまでに手術時期と手術成績を比較した RCT が行われておらず，至適な手術時期に関していまだ議論の余地が残る。また，早期手術が有効なのであれば患者の選択およびどの程度手術を早めた方がよいか，さらに早期に手術する必要がなければどの年齢まで待機することが望ましいかの明確な基準の作成が待たれる。

■参考文献

1) Marenco M, Macchi I, Macchi I, et al. Clinical presentation and management of congenital ptosis.

Clin Ophthalmol. 11：453-63, 2017
2) Ho YF, Wu SY, Tsai YJ. Factors associated with surgical outcomes in congenital ptosis：a 10-year study of 319 cases. Am J Ophthalmol. 175：173-82, 2017
3) Tanenbaum RE, Shi W, Johnson TE, et al. Frontalis suspension with supramid suture：longevity results in very young patients with congenital ptosis. Ophthalmic Plast Reconstr Surg. 30：110-5, 2014
4) Takahashi Y, Leibovitch I, Kakizaki H. Frontalis suspension surgery in upper eyelid blepharoptosis. Open Ophthalmol J. 4：91-7, 2010
5) Quaranta-Leoni FM, Sposato S, Leonardi A, et al. Timing of surgicakl correction for the treatment of unilateral congenital ptosis：effects on cosmetic and functional results. Orbit. 36：382-7, 2017
6) 久保田伸枝．小児眼瞼下垂の臨床 手術時期及び方法の検討．眼臨医報．92：37-42, 1998
7) Lee JH, Aryasit O, Kim YD, et al. Maximal levator resection in unilateral congenital ptosis with poor levator function. Br J Ophthalmol. 101：740-6, 2017
8) Woo KI, Kim YD, Kim YH. Surgical treatment of severe congenital ptosis in patients younger than two years of age using preserved fascia lata. Am J Ophthalmol. 157：1221-6, 2014
9) Wang Y, Xu Y, Liu X, et al. Amblyopia, strabismus and refractive errors in congenital ptosis：a systematic review and meta-analysis. Sci Rep. 8：8320, 2018
10) Donahue SP, Arthur B, Neely DE；POS Vision Screening Committee, et al. Guidelines for automated preschool vision screening：a 10-year, evidence-based update. J AAPOS. 17：4-8, 2013
11) Paik JS, Kim SA, Park SH, et al. Refractive error characteristics in patients with congenital blepharoptosis before and after ptosis repair surgery. BMC Ophthalmol. 16：177, 2016
12) Stein A, Kelly JP, Weiss AH. Congenital eyelid ptosis：onset and prevalence of amblyopia, associations with systemic disorders, and treatment outcomes. J Pediatr. 165：820-4, 2014
13) Savino G, Battendieri R, Riso M, et al. Corneal topographic changes after eyelid ptosis surgery. Cornea. 35：501-5, 2016
14) Zhu T, Ye X, Xu P, et al. Changes of corneal tomography in patients with congenital blepharoptosis. Sci Rep. 7：6580, 2017
15) Takahashi Y, Kang H, Kakizaki H. Axial globe length in congenital ptosis. J Pediatr Ophthalmol Strabismus. 52：177-82, 2015
16) Byard SD, Sood V, Jones CA. Long-term refractive changes in children following ptosis surgery：a case series and a review of the literature. Int Ophthalmol. 34：1303-7, 2014
17) Klimek DL, Summers CG, Letson RD, et al. Change in refractive error after unilateral levator resection for congenital ptosis. J AAPOS. 5：297-300, 2001
18) Chisholm SAM, Costakos DM, Harris GJ. Surgical timing for congenital ptosis should not be determined solely by the presence of anisometropia. Ophthalmic Plast Reconstr Surg. 35：374-7, 2019

CQ 5 先天性眼瞼下垂症の治療に前頭筋吊り上げ術は有効か？

■ **推奨**

先天性眼瞼下垂症に対して，前頭筋吊り上げ術を行うことを推奨する。

■ **推奨の強さと根拠** 1B（強い推奨，中程度の根拠）

根拠・解説 前頭筋吊り上げ術は，特に挙筋機能が弱い（4mm 以下）先天性眼瞼下垂症に対する Gold Standard な手術法である[1)]。前頭筋吊り上げ術は，吊り上げ材を用いて前頭筋と瞼板を連結させ前頭筋の収縮を眼瞼に伝えることで，不十分な挙筋機能を補うことができる。後述の通り，条件によって前頭筋吊り上げ術の手術成績は異なるが，30～100％と成功率に大きなばらつきがある[1)]。

前頭筋吊り上げ術の手術成績を左右する因子として，(1) 片側 or 両側，(2) 吊り上げデザイン，(3) 吊り上げ材の種類が挙げられる。

（1）に関しては，片側例の方が，術後 MRD-1 が低くなる傾向にある[2,3]。これは，片側例では前頭筋の収縮による眉毛の挙上が少ない症例が多いことが原因の 1 つと考えられている[4]。また，片側例においては，Hering の法則によって術後健側の下垂が起こる可能性があり，また術後に患側の眼瞼遅れが目立つことがあるため，左右対称性を得るため両側手術を推奨する報告もある[5]。しかし，両側手術を行うことで，健側の眼瞼正常解剖が乱れ，手術合併症の危険性が倍増するといった欠点がある。Clark らは，Hering の法則に伴う健側の術後下垂は 0.5 mm 程度であり，かつ 29％の症例で 1 mm 以上の健側の術後下垂を認めるのみであるとし，臨床上さほど重要な意義はないと報告した[6]。Bernardini らは，片側例において，片側の前頭筋吊り上げ術後に眼瞼遅れが目立ったのは 18 例中 2 例のみと報告した[7]。したがって，先天性眼瞼下垂症に対しては，患側のみ手術を行うのが望ましい。

吊り上げに用いる材料としては，自家組織（大腿筋膜，長掌筋腱，側頭筋膜）および人工材料（Gore-Tex®糸もしくはシート，ポリプロピレン糸，メルシレン（非分解性ポリエステル）メッシュ，ナイロン糸，シリコンロッド）などが用いられる。日本国内においては，大腿筋膜もしくは Gore-Tex®の使用が一般的である。アメリカ眼形成再建外科学会員の間ではシリコンロッドの使用が主流であるが[8]，シリコンロッドは日本国内においては未承認である。

大腿筋膜は拒絶反応がなく，肉芽形成，感染，露出や断裂などの危険性が低いため，最適な吊り上げ材と考えられている。一方，大腿筋膜の採取が必要となるため，大腿部に手術痕が残ること，3 歳以下の患者においては適切な長さの筋膜採取が困難な場合があることが欠点として挙げられる。また，15.5％の症例において術後 6 カ月以降に筋膜の拘縮に伴い，上眼瞼後退や瘢痕性内反症を引き起こすことがある[9,10]。Gore-Tex®は生体内で非常に安定性が高い人工材料である。シート状の吊り上げ材を使用した際に，眉毛部の創を開けて容易に眼瞼挙上を再調整できる。術後合併症として肉芽形成や感染が挙げられる。

前頭筋吊り上げ術に関するシステマティックレビュー解析によると，大腿筋膜，Gore-Tex®，メルシレン，シリコンのうち，術後最も良好な成績が得られる吊り上げ材は Gore-Tex®（成功率 99％：95％信頼区間 98～100％，合併症発生率 5％：95％信頼区間 0.6～13％）であり，大腿筋膜（成功率 87％：95％信頼区間 80～93％，合併症発生率 25％：95％信頼区間 14～39％）と比較し有意に術後成績が良い[11]。また，Wasserman らは，大腿筋膜，保存大腿筋膜，ポリプロピレン，ナイロン，ポリエステル，Gore-Tex®における吊り上げ術後の手術成績を比較し，大腿筋膜（再発率 4.2％）と Gore-Tex®（再発率 0％）の両者において再発が少なかったと報告した[12]。しかし，これらの研究の対象は先天性眼瞼下垂症患者に限定していないため，議論の余地がある。

吊り上げ方法はさまざまなものが報告されている。糸状の吊り上げ材を用いる場合，三角形，菱形，台形，および五角形に通糸する方法がある。重瞼部に関しては，通常の重瞼切開と睫毛上に刺切創（stab incision）を入れ，そこから吊り上げ材を通す方法がある。シートもしくは細長いきれ状の吊り上げ材を用いる場合，重瞼切開の後に眉毛上に 1 ないしは 2 カ所作成した刺切創との間にトンネルを作成し，吊り上げ材を挿入する。

Ben Simon らは，単ループによる吊り上げと二重五角形による吊り上げの術後成績を比較し，有意差はなかったと報告した[13]。Zaky らは，RCT において，通常の重瞼切開を用いる方が，睫毛上刺切創を用いる方法よりも整容面においてよりよい結果が得られたと報告した[14]。重瞼の消失は前

頭筋吊り上げ術の整容面における合併症の１つであるが，通常の重瞼切開（±皮膚切除）を用いることで，より深く確実な重瞼が作成できる。Kokubo らは，重瞼切開を用いれば吊り上げ材を直接瞼板に縫着させることができるが，睫毛上刺切創から糸状の吊り上げ材を通す方法では，軟部組織が吊り上げ材によって裂けてしまい（Cheese wiring），経時的に挙上した眼瞼が再下垂することがあると報告した[10]。

今後の課題 一般的に日本国内で使用されている大腿筋膜および Gore-Tex®を用いた前頭筋吊り上げ術は有効であるが，吊り上げ材料別に手術成績を比較した RCT が行われていない。また吊り上げデザインに関しても，睫毛上切開に関する比較以外に RCT が行われておらず，最適な手術方法に関してはいまだ議論の余地が残る。

■参考文献

1) Takahashi Y, Leibovitch I, Kakizaki H. Frontalis suspension surgery in upper eyelid blepharoptosis. Open Ophthalmol J. 4：91-7, 2010
2) Lee MJ, Oh JY, Choung HK, et al. Frontalis sling operation using silicone rod compared with preserved fascia lata for congenital ptosis a three-year follow-up study. Ophthalmology. 116：123-9, 2009
3) Chung HW, Seah LL. Cosmetic and functional outcomes of frontalis suspension surgery using autologous fascia lata or silicone rods in peditric congenital ptosis. Clin Ophthalmol. 10：1779-83, 2016
4) Lee JH, Aryasit O, Kim YD, et al. Maximal levator resection in unilateral congenital ptosis with poor levator function. Br J Ophthalmol. 101：740-6, 2017
5) Callahan A. Correction of unilateral blepharoptosis with bilateral eyelid suspension. Am J Ophthalmol. 74：321-6, 1972
6) Clark TJE, Klejch WJ, Wang K, et al. Hering's law in congenital ptosis：evaluation of the contralateral response to unilateral congenital ptosis repair. Ophthalmic Plast Recontsr Surg. 34：284-90, 2018
7) Bernardini FP, Devoto MH, Priolo E. Treatment of unilateral congenital ptosis. Ophthalmology. 114：622-3, 2007
8) Aakalu VK, Setabutr P. Current ptosis management：a national survey of ASOPRS members. Ophthalmic Plast Reconstr Surg. 27：270-6, 2011
9) Yoon JS, Lee SY. Long-term functional and cosmetic outcomes after frontalis suspension using autogenous fascia lata for pediatric congenital ptosis. Ophthalmology. 116：1405-14, 2009
10) Kokubo K, Katori N, Hayashi K, et al. Frontalis suspension with an expanded polytetrafluoroethylene sheet for congenital ptosis repair. J Plast Reconstr Aesthet Surg. 9：673-8, 2016
11) Pacella E, Mipatrini D, Pacella F, et al. Suspensory materials for surgery of blepharoptosis：a systematic review of observational studies. PLoS One. 11：e0160827, 2016
12) Wasserman BN, Sprunger DT, Helveston EM. Comparison of materials used in frontalis suspension. Arch Ophthalmol. 119：687-91, 2001
13) Ben Simon GJ, Macedo AA, Schwarcz RM, et al. Frontalis suspension for upper eyelid ptosis：evaluation of different surgical designs and suture material. Am J Ophthalmol. 140：877-85, 2005
14) Zaky AG, Mandour SS, Zaky MA, et al. Two different techniques for frontalis suspension using Gore-Tex to treat severe congenital ptosis. Graefes Arch Clin Exp Ophthalmol. 255：831-5, 2017

CQ

6　治療に挙筋前転術は有効か？

■ 推奨

先天性眼瞼下垂症に対して，挙筋前転術を行うことを推奨する。

■ 推奨の強さと根拠　2C（弱い推奨，弱い根拠）

根拠・解説　挙筋前転術は前転させた眼瞼挙筋腱膜を瞼板に固定する術式である。通常，先天性眼瞼下垂症に対しては，眼瞼挙筋腱膜とともに，ミュラー筋も同時に前転する方法が一般的である。術式は，経皮法と経結膜法があり，また前転量の違いから，通常の挙筋前転術（Graded Levator Resection）にくわえ，Whitnall 靭帯付近の腱膜を瞼板に固定する方法（Maximal Levator Resection），Whitnall 靭帯に固定する方法（Whitnall's Sling），および Whitnall 靭帯よりも上方の挙筋を固定する方法（Supra-Maximal Levator Resection）に分類される。

近年は，先天性眼瞼下垂症に対して前頭筋吊り上げ術よりも挙筋前転術を推奨する報告が増加している。Ho らは，挙筋機能を測定していない先天性眼瞼下垂患者に対して，前頭筋吊り上げ術と比較し，Supra-maximal もしくは Maximal Levator Resection の方が，術後成績が良好で再発が少なかったと報告した[1)]。特に，前頭筋による眉毛挙上が認められない症例に対しては，前頭筋吊り上げ術後に低矯正になる危険性が高いため，挙筋前転術が推奨されている。

挙筋前転術はこれまで，挙筋機能がある程度残存している症例（＞5mm）に対してのみ適応があるとされてきた。しかし近年，挙筋機能が 4mm 以下の症例に対しても有効であるとの報告が増加している。Feldman らは，挙筋機能が 4mm 以下の症例を含む症例において経結膜挙筋前転術を施行し，87％の症例で良好な成績が得られたと報告した[2)]。Lee らは挙筋機能が 4mm 以下の片側症例に対し Supra-Maximal もしくは Maximal Levator Resection を施行し，93％の症例で良好な成績が得られたと報告した[3)]。さらに，挙筋前転術後に挙筋機能が平均 3mm 程度改善するため，挙筋機能が弱い症例には，むしろ前頭筋吊り上げ術より有益であるとの報告もある[4)]。

また，挙筋前転術は吊り上げ材を用いないため，吊り上げ材露出の心配がなく，肉芽形成や感染などの合併症の危険性が低いと考えられている。Gazzola らは，挙筋前転術と前頭筋吊り上げ術の術後成績を比較し，挙筋前転術は前頭筋吊り上げ術と同等の術後成績が得られ，かつ術後合併症は前頭筋吊り上げ術と比較し有意に少なかったと報告した[5)]。挙筋前転術の欠点として，最適な前転量を予測しにくいことが挙げられるが，Kang らは術前の MRD-1 と挙筋機能の両者からより正確に術中兎眼量を決定する方法を報告した[6)]。

今後の課題　近年は先天眼瞼下垂症に対し挙筋前転術を推奨する報告は増加しているが，挙筋前転術と前頭筋吊り上げ術の術後成績を比較した RCT が行われておらず，その適応にはいまだ議論の余地が残る。

■参考文献

1) Ho YF, Wu SY, Tsai YJ. Factors associated with surgical outcomes in congenital ptosis：a 10-year study of 319 cases. Am J Ophthalmol. 175：173-82, 2017
2) Feldman I, Brusasco L, Malhotra R. Improving outcomes of posterior approach levatorpexy for congenital ptosis with reduced levator function. Ophthalmic Plast Reconstr Surg. 34：460-2, 2018
3) Lee JH, Aryasit O, Kim YD, et al. Maximal levator resection in unilateral congenital ptosis with poor levator function. Br J Ophthalmol. 101：740-6, 2017
4) Göncü T, Çakmak S, Akal A, et al. Improvement in levator function after anterior levator resection for the treatment of congenital ptosis. Ophthalmic Plast Reconstr Surg. 31：197-201, 2015
5) Gazzola R, Piozzi E, Vaienti L, et al. Therapeutic algorithm for congenital ptosis repair with levator resection and frontalis suspension：results and literature review. Semin Ophthalmol. 33：454-60, 2018
6) Kang S, Seo JW, Ahn CJ, et al. Intraoperative lagophthalmos formula for levator resection in congenital ptosis. Br J Ophthalmol. 103：802-4, 2019

CQ 7 Marcus Gunn 現象に伴う先天性眼瞼下垂症に対して手術療法は有効か？

■推奨

Marcus Gunn 現象に伴う先天性眼瞼下垂症に対して，手術療法を行うことを提案する。

■推奨の強さと根拠　2C（弱い推奨，弱い根拠）

根拠・解説　Marcus Gunn 現象は 1883 年，Marcus Gunn によって報告された疾患で，Jaw-Winking Syndrome とも呼ばれる。外側翼突筋を支配する三叉神経第 3 枝の運動枝が上眼瞼挙筋を支配する動眼神経に異常吻合することで，口を開ける，噛む，吸う，または顎を外側へ動かすなどしたときに上眼瞼が同時に挙上する異常共同運動である。Marcus Gunn 現象は先天眼瞼下垂の 2～13％を占め，患者の大多数は，先天性，散発性，かつ片側性である。

Marcus Gunn 現象が軽度である場合，眼瞼挙筋前転術が行われるが，挙上された眼瞼の異常共同運動はより目立つ傾向にあるため，術前に必ず説明する必要がある。Marcus Gunn 現象が中等度以上の場合，上眼瞼挙筋切除と吊り上げ術の併用を第一選択とする[1-4]。その際に，患側のみ吊り上げを行う方法と健側を含めた両側の吊り上げを行う方法があるが，両側施行する方が，下方視時の眼瞼遅れが目立たず整容面で有利であるとの報告が多い[1,2]。そのほかに，眼輪筋弁を用いる方法[5,6]，眼瞼挙筋自体で吊り上げを行う方法[7]，前頭筋を上眼瞼挙筋に縫合する方法[8] などが報告されている。いずれの術式も，75～100％の症例において，良好な結果が得られている。

今後の課題　Marcus Gunn 現象に対して手術療法は有用でありさまざまな手術方法が報告されている。しかし，比較的まれな疾患なため多数例を用いた比較検討は容易ではなく，どの手術方法が最も有用であるかは検討されていない。

■参考文献

1) Khwarg SI, Tarbet KJ, Dortzbach RK, et al. Management of moderate-to-severe Marcus Gunn jaw-winking ptosis. Ophthalmology. 106：1191-6, 1999
2) Demirci H, Frueh BR, Nelson CC. Marcus Gunn jaw-winking synkinesis：clinical features and management. Ophthalmology. 117：1447-52, 2010
3) Pratt SG, Beyer CK. Johnson CC. The Marcus Gunn phenomenon. A review of 71 cases. Ophthalmology. 91：27-30, 1984
4) Cates CA, Tyers AG. Results of levator excision followed by fascia lata brow suspension in patients with congenital and jaw-winking ptosis. Orbit. 27：83-9, 2008
5) Park DH, Choi WS, Yoon SH. Treatment of the jaw-winking syndrome. Ann Plast Surg. 60：404-9, 2008
6) Tsai CC, Lin TM, Lai CS, et al. Use of the orbicularis oculi muscle flap for severe Marcus Gunn ptosis. Ann Plast Surg. 48：431-4, 2002
7) Betharia SM, Kumar S. Levator sling for Marcus Gunn ptosis. Br J Ophthalmol. 71：685-9, 1987
8) Xiang N, Hu WK, Li B, et al. Management of moderate-to-severe Marcus-Gunn syndrome by anastomosis of levator and frontal muscle. Int J Ophthalmol. 3：342-5, 2010

2章 後天性眼瞼下垂症

CQ 8 加齢は眼瞼挙筋・挙筋腱膜に影響を与えるか？

■推奨
加齢により，挙筋機能はさまざまな程度に低下し，また，挙筋腱膜は菲薄化し脂肪変性を示す。
■推奨の強さと根拠　2C（弱い推奨，弱い根拠）

根拠・解説　眼瞼挙筋や挙筋腱膜の加齢に伴う病態を調べた文献の数は極めて少なく，その知見は非常に限られている。ヒトを対象とした研究の限界であろうが，その手法としては，非侵襲的測定[1,2]と，眼瞼下垂症手術時の切除標本の組織学的検討[3,4]のいずれかとならざるを得ないだろう。

眼瞼下垂症をもたない，正常眼瞼の東アジア系 population の挙筋機能を大規模に測定した研究では，挙筋機能は加齢によって，年齢層別の集団間で有意差をもたない程度に，30 歳代以降低下していったとの結果であった[1]。一方，挙筋手術を受ける予定の後天性眼瞼下垂症患者を対象とし，術前 MRD は挙筋機能と相関しつつ低下していることが示されている[2]。つまり，挙筋機能についていえば，加齢とともにわずかに低下し，また，MRD の低下している例でもやはり低下している，との常識的な結論となった。

挙筋短縮術施行時に採取した挙筋腱膜とミュラー筋を組織学的に検討した報告では，比較されている 2 群はハードコンタクトレンズ長期装用者および老人性眼瞼下垂患者であり，必ずしも正常の対照群ではない[3]。また，老人性眼瞼下垂症例の挙筋腱膜で，酸化ストレスのマーカーである 8-hydroxydeoxyguanosine の有意な発現が示されている[4]。

今後の課題　眼瞼下垂症患者と，非眼瞼下垂症例との間で，挙筋機能の測定や眼瞼挙筋・挙筋腱膜の病理学的変化，老化の指標としての酸化ストレスマーカーや最終糖化産物の蓄積などについても検討すべきである。これにより，加齢性眼瞼下垂に対する治療法が論理的に導き出せる可能性がある。

■参考文献

1) Park DH, Jung JM, Song CH. Anthropometric analysis of levator muscle function. Plast Reconstr Surg. 121：1181-7, 2008
2) Pereira LS, Hwang TN, Kersten RC, et al. Levator superioris muscle function in involutional blepharoptosis. Am J Ophthalmol. 145：1095-8, 2008
3) Watanabe A, Araki B, Noso K, et al. Histopathology of blepharoptosis induced by prolonged hard contact lens wear. Am J Ophthalmol. 141：1092-6, 2006
4) Kase S, Noda M, Yoshikawa H, et al. Oxidative stress in the levator aponeurosis in Asian involutional blepharoptosis. Ophthalmic Plast Reconstr Surg. 30：290-4, 2014

CQ

9　後天性眼瞼下垂症は，臨床上どのように分類されるか？

■ 推奨

以下のような分類を提案する。

1）**神経原性**：a．中枢性（脳血管障害，脳腫瘍など）．b．動眼神経性（動眼神経麻痺，ギラン・バレー症候群など）．c．交感神経性（Horner 症候群など）

2）**神経筋接合部性**〔重症筋無力症（MG），ランバート・イートン症候群（LEMS），ボツリヌス中毒，ボトックス注射後など〕

3）**筋原性**［筋緊張性ジストロフィー（MD），顔面肩甲上腕型筋ジストロフィー，眼咽頭筋ジストロフィー（OPMD），ミトコンドリア病，慢性進行性外眼筋麻痺（CPEO）など］

4）**腱膜性**

5）**機械性**：a．皮膚弛緩症．b．腫瘍性（眼瞼腫瘍など）．c．炎症性（眼部帯状ヘルペス，霰粒腫，結膜炎など）．d．瘢痕性（外傷性，Stevens-Johnson 症候群後など）

6）**偽性下垂**：皮膚弛緩症，後天性下斜視，眼球陥凹など

7）**その他**：眉毛下垂性，心因性，開瞼努力欠如性など

■ 推奨の強さと根拠　2D（弱い推奨，とても弱い根拠）

根拠・解説　後天性眼瞼下垂の分類そのものを，疫学的・統計学的に検討した文献は見出せなかった。ほとんどの文献は，過去に述べられている分類法を所与のものとして踏襲するか，それを元に著者自らの臨床経験に基づいて変更を加えたものを，はっきりとした根拠なしに記載しているだけである[1-7]。これは，疾患の分類法というテーマとしては，避けがたい限界だろう。本ガイドラインとしては，これらの総括的な文献（そのほとんどが総説であるが）をまとめて検討し，その最大公約数的なものを提示することとした。

各分類法の相違は，それぞれのカテゴリー（退行性，機械性など）の守備範囲をどのように設定するかに尽きるが，ポイントは次の 5 点である。

①退行性（老人性）と腱膜性のカテゴリーの異同・相互関係。

②機械性と偽性下垂のカテゴリーの異同・相互関係。また，特に腫瘍性と炎症性のカテゴリーをこれらと独立させるか，それとも機械性と偽性下垂のいずれかに含ませるか（炎症性のカテゴリーは，独立させないとしたら，機械性に含ませるかどうか）。

③外傷性のカテゴリーの扱いをどうするか。上眼瞼に対する外傷では，受傷早期の出血・浮腫に伴う炎症性・機械性の要因や，晩期の瘢痕性，また，外傷による神経損傷に伴う神経原性もあり得る。

④筋原性と神経原性のほかに，神経筋接合部性のカテゴリーを設定するかどうか（重症筋無力症やボトックス注射後の病態を，筋原性や神経原性に含めてしまうのか，神経筋接合部性として独立させるのか）。

⑤眉毛下垂に伴う眼瞼下垂の病態をどのような名称のカテゴリーで定義するか。

①に関しては，CQ8で示される通り，老人性（退行性）眼瞼下垂は，加齢に伴った挙筋機能の低下と挙筋腱膜の菲薄化・脂肪変性から生じたものである。また，皮膚弛緩症を含める場合もあり，老人性（退行性）眼瞼下垂という用語は，その病態を正確に表すものではないため，分類上のカテゴリーとしては使用していない。

②に関しては，腫瘍性も炎症性も，下垂を発症させる機序は物理的・機械的なものであるから，機械性のカテゴリーに含ませてしまって，そのサブカテゴリーとして明示するのがわかりやすい。

③に関して，外傷性の病態・病変部位は，他のほぼすべてのカテゴリーにわたり得るので，外傷性というカテゴリー名は捨てて，外傷晩期の瘢痕性下垂は，Stevens-Johnson症候群後の瘢痕性の下垂とまとめて，機械性のカテゴリーのサブカテゴリーとして半独立させればよい。

④に関しては，重症筋無力症やボトックス注射後というのが，臨床的に非常に重要な病態であることを鑑みて，神経筋接合部性というカテゴリーを筋原性や神経原性とは独立させた方が望ましい。

⑤については，眉毛下垂が起こる以前から退行性その他の原因が存在する場合は，それに基づいて上記のルールに従って分類して記述する，というのが筋である。一方，前頭筋が完全麻痺して基礎緊張も失われた場合などには，軽度の下垂も起こりうるので，眼瞼下垂に対する前頭筋や眉毛位置の影響に臨床医の注意を喚起したり，前頭筋麻痺・障害が存在する場合の病態をわかりやすく記載させたりという目的のために，眉毛下垂性という独立した名称を設定することは有用である。

文献的に記載されることが少ないが，眼瞼下垂の原因となり得る病態として，心因性や視力低下に伴う開瞼努力欠如も確かに存在し，これらは上記に述べたどのカテゴリーにも当てはめにくい。さらに，今後新たな病態が発見される場合のことも考慮し，「その他」というカテゴリーを設定しておくべきである。上記の眉毛下垂性という名称は，その中のサブカテゴリーとして入れてしまうのも一法であろう。

腱膜性眼瞼下垂では，挙筋腱膜（およびミュラー筋）の菲薄化や延長，また挙筋腱膜が瞼板前面から離解しているという病態が報告されている。

一方，筋原性のカテゴリーの守備範囲は，概ねどの分類でも似通っていたが，診断された筋疾患のみを筋原性下垂と定義していた。しかし，臨床的に原因不明の挙筋筋力低下や，加齢による筋力低下など，原因が特定できなくとも挙筋筋力が低下している症例はすべてこのカテゴリーに含めるべきである。

また，上眼瞼皮膚弛緩症（dermatochalasis）は，機械性のカテゴリーに含ませる文献がほとんどだったが，機械性と偽性下垂の両者に含ませた文献もあった（皮膚弛緩症が，弛緩した皮膚の重量で下垂を引き起こした場合は機械性で，皮膚の下垂によって瞼裂の前方の空間を妨害した場合は偽性下垂）。

今後の課題 根本的に，後天性眼瞼下垂に関して頻用されるカテゴリー名には，発症機序に由来するもの（退行性・老人性，腫瘍性，炎症性，外傷性など）と，病変の存在部位に由来するもの（腱膜性，筋原性，神経筋接合部性，神経原性など），それに，病態に由来するもの（機械性）と，異なる由来に基づく名称が混在しているために，分類法が不明瞭になっている。今後は，分類と治療法・手術術

式とをうまくリンクさせる必要がある。

■参考文献

1) Chang S, Lehrman C, Itani K, et al. A systematic review of comparison of upper eyelid involutional ptosis repair techniques：efficacy and complication rates. Plast Reconstr Surg. 129：149-57, 2012
2) Kosmorsky GS, Fiddler A. Selected lid problems in neurologic practice. Curr Neurol Neurosci Rep. 9：390-5, 2009
3) Finsterer J. Ptosis：causes, presentation, and management. Aesthetic Plast Surg. 27：193-204, 2003
4) Sakol PJ, Mannor G, Massaro BM. Congenital and acquired blepharoptosis. Curr Opin Ophthalmol. 10：335-9, 1999
5) Oosterhuis HJ. Acquired blepharoptosis. Clin Neurol Neurosurg. 98：1-7, 1996
6) Ginsbach G. Classification of blepharoplasty. Aesthetic Plast Surg. 17：9-15, 1993
7) Thakker MM, Rubin PA. Mechanisms of acquired blepharoptosis. Ophthalmol Clin North Am. 15：101-11, 2002

CQ 10　後天性眼瞼下垂症の手術適応は，臨床上どのように決定されるべきか？

■推奨

手術治療を要する眼瞼下垂症の基準として，下記が推奨される。

定量的評価基準として，

・正面視時 MRD-1 が 2mm 以下

・上方視野の欠損角が 12 度ないしは 24%

・下方視時の MRD-1 が 2mm 以下となる読字が困難となる下方視時の眼瞼下垂

定性的評価基準として，

・上眼瞼の下垂に起因する機能障害の患者側からの訴え

・上眼瞼に起因する視野狭窄によってもたらされた顎上げ症状

・上眼瞼に起因する視野狭窄によってもたらされた職業上の不都合や安全上の不都合

・上眼瞼の下垂に伴う不快症状，目の緊張，視野狭窄

■推奨の強さと根拠　2C（弱い推奨，弱い根拠）

根拠・解説　眼瞼下垂の病態は，正常状態から病的状態まで連続的であり，どの状態から向こうが眼瞼下垂であると定義することは困難であろう。眼瞼下垂症の定義に踏み込んで論じた論文は，検索し得た限り 2 件しか渉猟し得なかった。

Cahill ら[1] は，システマティックレビューであるが，術前の上眼瞼機能障害と各術式の術後結果を評価することで，上眼瞼形成術や眼瞼下垂矯正術の手術適応基準の妥当性を判断している。複数の文献を総合的に検討したうえで導き出された基準であること，定量的・客観的な基準と定性的・自覚症状的な基準をバランスよく組み合わせていること，などから，この文献で提言された基準は眼瞼下垂症の手術適応として妥当と思われ，実施することを強く推奨する。

Averbuch-Heller ら[2] は，過去の引用文献から瞼裂縦径 8mm 未満，MRD-1 1.5mm 未満，下方

視時から上方視時までの上眼瞼縁の振幅12mm未満を異常と判断し，これらの3つの指標のうち2つ以上を満たしたものを眼瞼下垂と判定している。神経内科医としての著者が考える急性期脳卒中における眼瞼下垂の定義として，参考となるが，この基準は下垂に対する治療とリンクさせたものではないため，文献1）で提言された基準と比較すると有用性は劣ると思われる。

今後の課題 眼瞼下垂症手術によってコントラスト感度[3]や涙液貯留量が変化するとの報告もあり，今後は，ドライアイなども含めた，整容面・視野以外の眼機能の改善も含めた手術適応基準が必要と思われる。

■参考文献

1）Cahill KV, Bradley EA, Meyer DR. Functional indications for upper eyelid ptosis and blepharoplasty surgery：a report by the American Academy of Ophthalmology. Ophthalmology. 118：2510-7, 2011
2）Averbuch-Heller L, Leigh RJ, Mermelstein V. Ptosis in patients with hemispheric strokes. Neurology. 58：620-4, 2002
3）檀之上和彦，宮田信之，平澤一法．加齢性眼瞼下垂症手術による視機能改善についての評価．臨眼．68：1335-9, 2014

CQ 11 挙筋機能テストは術式の選択に有用か？

■**推奨**

眼瞼下垂症の手術術式の選択に挙筋機能テストは有用である。しかし選択にあたり基準となる数値に関しては統一された見解はない。

■**推奨の強さと根拠** 1C（強い推奨，弱い根拠）

根拠・解説 眼瞼下垂症の手術にあたり，開瞼の力源を上眼瞼挙筋に求めるか，前頭筋に頼らざるを得ないかの判断は重要であるが，挙筋機能がその鍵となり得るかを検証した。

まずは挙筋機能テストが真の挙筋の収縮能や滑走力（amplitude，excurtion）を反映するかに関して，Frueh ら[1]が術前診断と術中所見に基づく最終診断の一致率は78%であったと報告している。

次に挙筋機能に基づいた術式選択の是非についてであるが，Spahiu ら[2]は同一術者が挙筋機能10mm以上の例にはFasanella-Servat法を，6～9mmの例では挙筋前転術を，5mm以下の例では前頭筋吊り上げ術を施行し，結果を3群間で比較したところ有意な差がなかったと報告している。このことより挙筋機能に応じたこの振り分けが妥当なものであると判定できると考えた。

また，Scuderi ら[3]は先天性，後天性の別を問わず挙筋前転を行ったところ，挙筋機能8mm以上の群では低矯正はみられなかったが8mm以下の群では約1/3の症例で1mm以上の下垂が残存する低矯正を認めた。

Park ら[4]は挙筋機能が2～4mmの先天性眼瞼下垂症に対し，挙筋前転または前頭筋吊り上げを

行い，結果において2群間に有意差はなかったと結論しているが，前頭筋吊り上げは対象者の中でもより挙筋機能の低い例に対して選択されていたことを認めている。

Deenstra ら[5] は挙筋機能5mm以下の81例に前頭筋吊り上げを行い，91%の例で健側との差が2mm以内に収まったと述べている。この81例中45例は過去に他の方法で手術を行った後の再手術例であり，このことからも挙筋機能の低い例では吊り上げ術の方が有効と考えられる。

しかしその一方で挙筋機能が2mm以下の先天性眼瞼下垂症に対して挙筋の大量前転を行い，44例中36例で健側との差が1mm以内であったという Press ら[6] の報告もある。

このように挙筋機能に基づき術式を選択すること，および挙筋機能が低い例では力源を前頭筋に求めることは妥当と思われるが，挙筋の大量前転が有効とする報告もあり，術式の選択にあたり基準となる数値については一定の見解をみない。

今後の課題　研究が蓄積され術式選択の基準となる挙筋機能の値が明確になることが期待される。

■参考文献

1) Frueh BR, Musch DC. Evaluation of levator muscle integrity in ptosis with levator force measurement. Ophtalmology. 103：244-50, 1996
2) Spahiu K, Spahiu L, Dida E. Choice of surgical procedure for ptosis correction. Med Arh. 62：283-4, 2008
3) Scuderi N, Chiummarello S, De Gado F, et al. Surgical correcton of blepharoptosis using the levator aponeurosis- Müeller's muscle complex readaptation technique：a 15-year experience. Plast Reconstr Surg. 121：71-8, 2008
4) Park DH, Choi WS, Yoon SH, et al. Comparison of levator resecton and frontalis muscle transfer in the treatment of sever blepharoptosis. Ann Plast Surg. 59：388-92, 2007
5) Deenstra W, Melis P, Kon M, et al. Correction of severe blepharoptosis. Ann Plast Surg. 36：348-53, 1996
6) Press UP, Hübner H. Maximal levator resection in the treatment of unilateral congenital ptosis with poor levator function. Orbit. 20：125-9, 2001

CQ

12　フェニレフリンテストは術式の選択に有用か？

■推奨

ミュラー筋短縮術においては，必要となる短縮量の決定や術後結果を予測する目安となり有用であるが，他の術式では必須の検査ではない。

■推奨の強さと根拠　なし（推奨の強さを決められない）

根拠・解説　フェニレフリンテストは上眼瞼結膜円蓋部に2.5～10%フェニレフリンを点眼し，上眼瞼の挙上度を調べるもので，Putterman ら[1] は挙筋機能が良好でフェニレフリンテストに反応があった例をミュラー筋短縮術の対象とすることを推奨している。そのメカニズムについて，Matsuo[2] は緩んでいたミュラー筋を収縮させることによって機械受容器が作動し，上眼瞼挙筋の不随意的収縮が惹起されるためと述べている。

術中の調節が困難な経結膜的ミュラー筋短縮術において，一定量の短縮を行ったときの眼瞼の挙上量はフェニレフリンテストの結果と相関関係があり[3]，切除量に関してもフェニレフリンテストの結果と同等の挙上を得るには8.25mmのミュラー筋切除が適切であるとの報告[1]や，目標とする下垂の矯正量1mmにつき4mmの切除を目安とする[4]，9mm＋α（α＝フェニレフリン点眼後になお残存する下垂量）の切除を推奨する[5]などの報告があり，対象患者の選択や短縮量の決定においてフェニレフンテストは簡便かつ有用な試験であると考えられる。Ben Simonら[6]はフェニレフリンに反応があった例にミュラー筋短縮術を，反応がなかった例や重度の下垂には挙筋前転を行い，結果を両群で比較したところ術後のMRDはほぼ同等であったと報告している。

このように，経結膜的ミュラー筋短縮をフェニレフリンテスト陽性例に限っている術者がいる一方で，フェニレフリンテスト陰性例でもミュラー筋短縮術が有効であったとの報告[7]や，経結膜的挙筋前転ではフェニレフリンテストに左右されなかったとの報告[8]もみられた。

今後の課題 ミュラー筋の詳細な組織学的研究が進められつつあり，開瞼における役割やフェニレフリンテストの臨床的意義に関して新たな知見が得られれば推奨文の内容にも変更を要する可能性があると思われる。

■参考文献

1) Putterman AM, Urist MJ. Müller muscle-conjanctiva resection technique for treatmant of blepharoptosis. Arch Ophthalmol. 93：619-23, 1975
2) Matsuo K. Restoration of involuntary tonic contraction of the levator muscle in patients with aponeurotic blepharoptosis or Horner syndrome by aponeurotic advancement using the orbital septum. Scand J Plast Reconstr Surg Hand Surg. 37：81-9, 2003
3) Weinstein GS, Buerger GF Jr. Modifications of the Müller's muscle-conjanctival resection operation for blepharoptosis. Am J Ophthalmol. 93：647-51, 1982
4) Ben Simon GJ, Lee S, Schwarcz RM, et al. Muller's muscle-cojanctival resection for correction of upper eyelid ptosis relationship between phenylephrine testing and amount of tissue resected with final eyelid position. Arch Facial Plast Surg. 9：413-7, 2007
5) Perry JD, Kadakia A, Foster JA. A new algorithm for ptosis repair using conjanctival Müllerectomy with or without tarsectomy. Ophthalmic Plast Reconstr Surg. 18：426-9, 2002
6) Ben Simon GJ, Lee S, Schwarcz RM, et al. External levator advancement vs Müller's muscle-conjunctival resection for correction of upper eyelid involutional ptosis. Am J Ophthalmol. 140：426-32, 2005
7) Baldwin HC, Bhagey J, Khooshabeh R. Open sky Müller muscle-conjanctival resection in phenylephrine test-negative blepharoptosis patients. Ophtalmic Plast Reconstr Surg. 21：276-80, 2005
8) Patel V, Salam A, Malhotra R. Posterior approach white line advancement ptosis repair：the evolving posterior approach to ptosis surgery. Br J Ophthalmol. 94：1513-8, 2010

CQ

13 ミュラー筋および瞼結膜切除術（経結膜的）は有効か？

■ 推奨

有効である。ただしこの術式は挙筋機能力の低下が軽度で，かつフェニレフリンテスト陽性の症例に適応があるとされる。

■ 推奨の強さと根拠　2B（弱い推奨，中程度の根拠）

根拠・解説　1985 年の American Society of Opthalmic and Reconstructive Surgery の会員への調査によると，眼瞼下垂に対して，74％の術者が，posterior approach ptosis surgery を行っている[1)]。

ミュラー筋および瞼結膜切除術（Conjunctivomullerectomy：CJM）と挙筋腱前転術（Levator Aponeurosis Repair：LAR）に関しては，Ben Simon らの詳細な文献がある[2)]。それによると，後天性眼瞼下垂症 159 例 272 眼に対して，① LAR 51 眼，② CJM 80 眼，それらの方法にそれぞれ blepharoplasty を併用した，③ LAR ＋ blepharoplasty 37 眼と④ CJM ＋ blepharoplasty 104 眼の 4 群について，手術結果の整容的評価，MRD-1 の改善，再手術率と合併症などについて比較している。①では平均 MRD-1 が 0.5 から 2.0 に改善し，再手術率は 18％（9 眼）であった。②では平均 MRD1 は 1.1 から 2.5，再手術率は 3％（2 眼）であった。③は平均 MRD-1 は 0.1 から 2.6，再手術率は 8％（3 眼）であり，④は平均 MRD-1 は 0.9 から 2.3，再手術率は 1％（1 例）であった。整容的な評価は，excellent，good，poor，再手術の 4 段階に評価しているが，その内容から集計すると，blepharoplasty 併用も含む全 LAR 群①＋③ 88 眼では excellent と good の合計は 68％，poor と再手術率（14％）の合計は 32％，同じく CJM 群②＋④ 184 眼ではそれぞれ 84％と 17％であった。Blepharoplasty を併用して眼瞼形態の調整を行うと，再手術率が明らかに低下することから，単に挙筋機能の再建だけでは患者の満足が得られないと思われる症例では，blepharoplasty を併用することの重要性を示唆している。

このようにデータ上で単純に比較すると，CJM 群が LAR 群よりも明らかに良好な手術成績となっている。しかし，CJM は比較的軽症例でフェニレフリンテスト陽性例を適応としているのに対して，LAR 群では重症例とフェニレフリンテスト陰性例も適応になっている。それにもかかわらず，LAR 群では良好な結果が得られている。結論として，Ben Simon らは，CJM，LAR 双方ともに有効な術式であるとしている。後天性眼瞼下垂治療の術式としては CJM と LAR の 2 つが代表的であるが，双方ともに渉猟し得た文献の範囲内では，有効ではないとする文献も適応を否定する文献も見あたらなかったものの，LAR 全体の poor と再手術率を合わせると 32％，CJM 全体では 17％あり，CJM も LAR も眼瞼下垂症手術術式として，まだまだ完成度の高い術式とは言い難いことを認識する必要があると思われる。

今後の課題　経結膜的ミュラー筋・瞼結膜切除術は，皮膚を切らない短時間手術という大きなメリットがあり，その点では魅力的な手術であるが，皮膚を切らなければ修正できない皮膚弛緩症や脂肪過多，重瞼線などの調整能力は著しく劣ることや，ミュラー筋・瞼結膜切除術と挙筋腱前転術との手術

適応の差別化が不明瞭であること，また，ミュラー筋や眼瞼結膜の切除量の決定法が不明瞭である。さらに人種差の影響の有無も明確にはなっていないなど，今後検討する課題が多いと思われる。

■参考文献

1) Allen RC, Saylor MA, Nerad JA. The current state of ptosis repair：a comparison of internal and external approaches. Curr Opin Ophthalmol. 22：394-9, 2011
2) Ben Simon GJ, Lee S, Schwarcz RM, et al. External levator advancement vs Müller's muscle-conjunctival resection for correction of upper eyelid involutional ptosis. Am J Ophthalmol. 140：426-32, 2005
3) Baldwin HC, Bhagey J, Khooshabeh R. Open sky Müller muscle-conjanctival resection in phenylephrine test-negative blepharoptosis patients. Ophtalmic Plast Reconstr Surg. 21：276-80, 2005
4) Zauberman NA, Koval T, Kinori M, et al. Müller's muscle-conjunctival resection for upper eyelid ptosis：correlation between amount of resected tissue and outcome. Br J Ophthalmol. 97：408-11, 2013
5) Ban R, Matsuo K, Osada Y, et al. Reflexive contraction of the levator palpebrae superioris muscle to involuntarily sustain the effective eyelid retraction through the transverse trigeminal proprioceptive nerve on the proximal Mueller's muscle：verification with evoked electromyography. J Plast Reconstr Aesthet Surg. 63：59-64, 2010

CQ

14 挙筋腱前転術は有効か？

■推奨

有効である。挙筋腱前転術は，効果的な術式であるが，文献的には術後の不満や再手術率が高い点に十分注意する必要がある。

■推奨の強さと根拠　2B（弱い推奨，中程度の根拠）

根拠・解説　挙筋腱膜前転術に関しては，Chang らの総説[1]で，エビデンスレベルⅡと評価された論文が2編[2,3]あるので，これらを中心に有効性を検討した。Ben Simon ら[2]は，Levator Aponeurosis Repair（LAR）と Conjunctivomullerectomy（CJM）の手術症例159例（272眼）について比較している（詳細はCQ13も参照）。

そのうち①LAR 51眼と，③blepharoplasty を併用した，LAR ＋ blepharoplasty 37眼について，①では，平均MRD-1が0.5から2.0に改善し，再手術率は9眼（18%）であった。③は平均MRD-1が0.1から2.6に改善し，再手術率は8%であった。このほか，眼瞼の整容的形態についても，excellent，good，poor，再手術の4段階に評価しており，論文のデータから合算すると，全LAR群①＋③ 88眼では excellent と good を合わせて68%，poor（18%）と再手術率（14%）を合わせると32%であった。術後の不満や再手術率は，挙筋腱前転術単独では高いが，blepharoplasty を併用することである程度改善することから，その要因は，眼瞼皮膚のたるみ，しわなどの老化変形や眉毛の位置，それらに関わる表情の変化など，形態のみならず，整容的配慮の重要性も示唆している。

結論として，LAR の手術における平均MRD-1の改善効果，整容的評価ともに良好で手術は有効

と判断されている。

McCulleyら[3]は，挙筋機能の良好な828例にLARを行い，9年間の経過観察中77%が満足な結果を得た。また，1年以内の再手術率は8.7%であったが，満足できる結果ではなかったにもかかわらず，再手術を希望しなかった患者が14%あった。つまり術後1年以内で結果に不満な患者は22.7%であったことになる。

2つの報告には，挙筋腱膜前転術の高い有効性が示されている。しかしながら，同時に術後の結果に不満足だった比率も32%（そのうち再手術率14%）と22.7%（そのうち再手術率8.7%）存在しており，blepharoplastyも併用して整容的に配慮した手術後としては少ない比率ではないため，十分な注意が必要と思われる。

今後の課題　眼挙筋腱前転術は，挙筋機能の改善を目的とする手術であるが，眼瞼挙筋やミュラー筋の機能低下を改善して開瞼機能を再建すると同時に，必ず整容的な改善も要求される。挙筋機能は，眼瞼挙筋とミュラー筋の総合的な力であるが，双方の筋力の検査や調整法も不明な点が多く，開瞼を妨げる要因についても系統だった解明がされているとはいえないため，今後のさらなる検討が期待される。

■参考文献

1) Chang S, Lehrman C, Itani K, et al. A systematic review of comparison of upper eyelid involutional ptosis repair techniques：efficacy and complication rates. Plast Reconstr Surg. 129：149-57, 2012
2) Ben Simon GJ, Lee S, Schwarcz RM, et al. External levator advancement vs Müller's muscle-conjunctival resection for correction of upper eyelid involutional ptosis. Am J Ophthalmol. 140：426-32, 2005
3) McCulley TJ, Kersten RC, Kulwin DR, et al. Outcome and influencing factors of external levator palpebrae superioris aponeurosis advancement for blepharoptosis. Ophthal Plast Reconstr Surg. 19：388-93, 2003

3章 眼瞼下垂症以外の開瞼障害

CQ 15 薬剤服用歴は眼瞼痙攣の分類に有用か？

■推奨

向精神薬の内服により惹起される眼瞼痙攣があるため，薬剤服用歴を聴取し発症原因を推測することは，眼瞼痙攣の分類に有用である。

■推奨の強さと根拠　2C（弱い推奨，弱い根拠）

根拠・解説　眼瞼痙攣は原因不明の本態性眼瞼痙攣，パーキンソン病などに伴う症候性眼瞼痙攣，薬剤内服により発症する薬剤性眼瞼痙攣に分類される。本邦は向精神薬の処方量が他国に比して多く，多剤投与される傾向も指摘されているため，本邦では薬剤性眼瞼痙攣の割合が高いと推測される。具体的には，本邦において，眼瞼痙攣254症例中35症例がエチゾラムを単独または他剤と併用，53症例がそれ以外の向精神薬を内服しており，その中のエチゾラム単独内服患者13症例において9症例が内服を中止でき，7症例で眼瞼痙攣が改善した[1)]。眼瞼痙攣1,115症例中359症例が向精神薬を内服しており，その中で18カ月の追跡調査が可能であった186症例のうち，93症例は内服中止後に眼瞼痙攣が改善，39症例は内服中止したが改善せず，54症例は内服中止ができなかった[2)]。眼瞼痙攣もしくは眼瞼痙攣の可能性が高いと判断した69症例のうちの35症例が抗精神病薬と抗不安薬の併用をしていた一方で，眼瞼痙攣の可能性が低いと判断した41症例ではそれらの併用が12症例であった。また，発生率は母集団によるが，向精神薬内服中患者の62.7%に眼瞼痙攣もしくはその可能性が高い症状を認めた[3)]など，眼瞼痙攣と薬剤の密接な関係を示唆する論文がみられる。他方，海外では，眼瞼痙攣238症例中14症例に薬剤が発症原因と考えら，薬剤が中止できた8例中3例で眼瞼痙攣が改善した[4)]とする本邦に比し内服率や発生率が低い報告があり，本邦においても，抗精神病薬により惹起される眼瞼痙攣は比較的まれであり，服用期間が1年以上の20～30歳の女性に出現しやすい[5)]という報告もある。ただし，いずれにしても本邦では高頻度に向精神薬が処方されているため，薬剤服用歴を聴取することは眼瞼痙攣の発症原因の推測，分類，治療に極めて重要である[6)]。

今後の課題　これらの薬剤は眼瞼痙攣の治療薬として処方されることもあるが，効果は限定的かつ一時的とする文献が多く，長期投与により，逆に眼瞼痙攣が惹起される可能性も危惧される。

■参考文献

1) Wakakura M, Tsubouchi T, Inoue J. Etizolam and benzodiazepine induced blepharospasm. J Neurol Neurosurg Psychiatry. 75：506-7, 2004

2) Wakakura M, Yamagami A, Iwasa M. Blepharospasm

in Japan：a clinical observational study from a large referral hospital in Tokyo. Neuroophthalmology. 42：275-83, 2018
3) 高木美昭，小谷博和，黒住浩一，他．向精神薬内服中の患者における眼瞼けいれんの検討．臨眼．64：297-301, 2010
4) Mauriello JA Jr, Carbonaro P, Dhillon S, et al. Drug-associated facial dyskinesias--a study of 238 patients. J Neuroophthalmol. 18：153-7, 1998
5) 福迫博．抗精神病薬による眼瞼痙攣．精神科治療．6：461-6, 1991
6) 三村浩，河原正明，清澤源弘，他；日本神経眼科学会眼瞼痙攣診療ガイドライン委員会．眼瞼けいれん診療ガイドライン．日眼会誌．115：617-28, 2011

CQ

16 眼症状（羞明，乾燥感，異物感）は眼瞼痙攣の診断に有用か？

■ 推奨

開瞼困難に羞明，乾燥感，異物感などの眼症状を伴う場合は眼瞼痙攣を疑う。初発の自覚症状として眼症状のみのこともあり，これらの症状は眼瞼痙攣の診断に有用である。

■ 推奨の強さと根拠　2C（弱い推奨，弱い根拠）

根拠・解説　眼瞼痙攣に関する報告は近年増えてきている。眼瞼痙攣患者の55～57％[1-3]は眼瞼攣発症前後に眼症状（羞明，乾燥感，異物感など）を訴える[4]という報告がみられる。羞明については，患者自らの訴えとしては11％[5]，25％[6]と低いが，尋ねるとそれぞれ87％，74％に増加するという報告もあり，問診の重要性もうかがわせる。また，眼瞼痙攣は先に眼症状のみが生じることもあり[3,7]，初診時に正しく診断されず，診断までに期間を要することも多い[8]。

症例対照研究では，眼瞼痙攣患者と健常者や他の羞明を症状とする疾患（片頭痛，群発頭痛，緊張性頭痛，大鬱）の患者と比較した研究では，羞明の程度は健常者より明らかに高く[9]，片頭痛につぐ羞明の程度であったとする報告[10]がある。また眼瞼痙攣患者は健常者よりも瞬目が多いが，喋ると瞬目数が減少する傾向がある[11]。

また，ドライアイとの関連も指摘されており，ドライアイに高い検出率をもつアンケートでは，眼瞼痙攣発症前の眼症状が眼瞼痙攣との強い相関を示し[7]，眼瞼痙攣の患者65例に日本のドライアイ診断基準（2006年版）を当てはめた場合，25％がドライアイ確定，39％がドライアイの疑いと判定されるなど，ドライアイと誤診されやすく，実際その患者らの69％は過去にドライアイと診断され治療を受けたが効果がなかったとする報告がある[8]。一方で，眼瞼痙攣の1,653例の49％にドライアイを合併するという報告もある[2]ドライアイを合併した眼瞼痙攣の症例にボツリヌストキシンを注射して痙攣の改善に伴い角膜障害も改善するという報告[12]があり，眼瞼痙攣がドライアイと密接に関係している可能性がある。

よって，開瞼困難に羞明，乾燥感，異物感などの眼症状を伴う場合は眼瞼痙攣を疑う。初発の自覚症状として眼症状のみのこともあり，これらの症状は眼瞼痙攣の診断に有用である。

今後の課題　健常者と眼瞼痙攣患者との比較研究はあるが，眼瞼下垂症患者と眼瞼痙攣患者の症状比

較はないため，鑑別に役立つような調査結果が望まれる。

■参考文献

1) Grandas F, Elston J, Quinn N, et al. Blepharospasm：a review of 264 patients. J Neurol Neurosurg Psychiatry. 51：767-72, 1988
2) Anderson RL, Patel BC, Holds JB, et al. Blepharospasm：past, present, and future. Ophthalmic Plast Reconstr Surg. 14：305-17, 1998
3) Elston JS, Marsden CD, Grandas F, et al. The significance of ophthalmological symptoms in idiopathic blepharospasm. Eye (Lond). 2：435-9, 1988
4) Wakakura M, Yamagami A, Iwasa M. Blepharospasm in Japan：a clinical observational study from a large referral hospital in Tokyo. Neuroophthalmology. 42：275-83, 2018
5) Hwang WJ. Demographic and clinical features of patients with blepharospasm in southern Taiwan：a university hospital-based study. Acta Neurol Taiwan. 21：108-14, 2012
6) Peckham EL, Lopez G, Shamim EA, et al. Clinical features of patients with blepharospasm：a report of 240 patients. Eur J Neurol. 18：382-6, 2011
7) Martino D, Defazio G, Alessio G, et al. Relationship between eye symptoms and blepharospasm：a multicenter case-control study. Mov Disord. 20：1564-70, 2005
8) 若倉雅登，井上治郎．眼瞼けいれん患者における2006年ドライアイ診断基準の適用．臨眼．62：857-60, 2008
9) Adams WH, Digre KB, Patel BC. The evaluation of light sensitivity in benign essential blepharospasm. Am J Ophthalmol. 142：82-7, 2006
10) Anagnostou E, Vikelis M, Tzavellas E, et al. Photophobia in primary headaches, in essential blepharospasm and in major depression. Int J Neurosci. 127：673-9, 2017
11) Bentivoglio AR, Daniele A, Albanese A, et al. Analysis of blink rate in patients with blepharospasm. Mov Disord. 21：1225-9, 2006
12) Lu R, Huang R, Li K, et al. The influence of benign essential blepharospasm on dry eye disease and ocular inflammation. Am J Ophthalmol. 157：591-7, 2014

CQ 17 眼瞼部の痙攣や瞬目増多は眼瞼痙攣の診断に有用か？

■推奨

眼瞼痙攣の診断において，痙攣や瞬目増多は診断材料の１つであり，その他の臨床所見と総合して診断する必要がある。

■推奨の強さと根拠　2C（弱い推奨，弱い根拠）

根拠・解説　眼瞼痙攣とは，眼輪筋を主とする眼瞼周囲の筋の間欠性もしくは持続性の異常収縮により，不随意な閉瞼が生じる疾患である。臨床においては，眼瞼ミオキミアがしばしば鑑別に挙がるが，開閉瞼が障害されないことから鑑別可能である。

眼瞼痙攣患者は瞬目増多していることがしばしば認められ，眼瞼痙攣の診断，治療効果の判定に用いられる Jankovic Rating Scale（JRS）や Blepharospasm Disability Index（BSDI）その他の評価評価尺度にも眼瞼部の痙攣，瞬目増多の項目が存在する[1-3]。また１分間のビデオ撮影において，眼瞼痙攣患者は対照群と比較し有意に瞬目回数が増多していたとする報告もある[4]。1,653 名の眼瞼痙攣患者に対して行ったアンケートでは，77％の患者が瞬目回数の増多を認めた[5]。しかし，痙攣や瞬目増多はあくまで診断材料の１つであり，眼瞼痙攣の診断に特異的な検査方法はないため，臨床所見

から総合的に判断する。痙攣や瞬目増多が認められない場合でも眼瞼痙攣の可能性があるため，認知しておく必要がある。

今後の課題　痙攣や瞬目増多は眼瞼痙攣の一症状であり，より正確な診断のため，さらなる知見の蓄積が求められる。

1) Defazio G, Hallett M, Jinnah HA, et al. Development and validation of a clinical scale for rating the severity of blepharospasm. Mov Disord. 30：525-30, 2015
2) Jankovic J, Kenney C, Grafe S, et al. Relationship between various clinical outcome assessments in patients with blepharospasm. Mov Disord. 24：407-13, 2009
3) Albanese A, Sorbo FD, Comella C, et al. Dystonia rating scales：critique and recommendations. Mov Disord. 28：874-83, 2013
4) Defazio G, Hallett M, Jinnah HA, et al. Development and validation of a clinical guideline for diagnosing blepharospasm. Neurology. 81：236-40, 2013
5) Anderson RL, Patel BC, Holds JB, et al. Blepharospasm：past, present, and future. Ophthalmic Plast Reconstr Surg. 14：305-17, 1998

CQ

18　シャルコー徴候は眼瞼痙攣の診断に有用か？

■ **推奨**

シャルコー徴候は，眼輪筋や皺眉筋の作用のため眼瞼痙攣に認められる眉毛の下降であり，診断に有用である。

■ **推奨の強さと根拠**　2D（弱い推奨，とても弱い根拠）

根拠・解説　眼瞼痙攣では眼輪筋や皺眉筋の作用のため，眉毛は眼窩上縁より下降する（シャルコー徴候）[1]。一方で，同様に開瞼障害を示す眼瞼下垂症や開瞼失行[2]では前頭筋の作用のため眉毛は眼窩上縁より上昇する。開瞼失行とは以下の臨床所見を特徴とする状態である。①一過性の開瞼障害，②眉毛が眼窩縁より下がるなどの眼輪筋の収縮の所見がない，③開瞼しようとして前頭筋の収縮がみられる，④神経や筋の機能障害がない[3]。

しかし，開瞼痙攣と開瞼失行が合併することも多く[4]，両者の明確な区別は難しい場合もある。また，眼瞼痙攣の治療として眼瞼下垂症手術を行い改善が得られるものもあり（CQ21 参照），眼瞼下垂症との合併も考えられる。したがって，シャルコー徴候は眼瞼痙攣単独の場合には診断に有効であると考えられるが，他の開瞼障害を合併した場合には状況が複雑になる。

今後の課題　眼瞼痙攣の病態は多因子であるが，合併する開瞼失行の病態も多因子であることが示唆され，さらなる知見の蓄積が求められる。

■参考文献

1) 三村浩，河原正明，清澤源弘，他：日本神経眼科学会眼瞼痙攣診療ガイドライン委員会．眼瞼けいれん診療ガイドライン．日眼会誌．115：617-28, 2011
2) Kerty E, Eidal K. Apraxia of eyelid opening：clinical features and therapy. Eur J Ophthalmol. 16：204-8, 2006
3) Skarf B. Normal and Abnormal Eyelid function. Walsh & Hoyt's Clinical Neuro-Ophthalmology (6th Ed.). edited by Miller, Neil R. Newman, Nancy J：1178-229, Lippincott Williams & Wilkins, 2004
4) Suzuki Y, Kiyosawa M, Ohno N, et al. Glucose hypometabolism in medial frontal cortex of patients with apraxia of lid opening. Graefes Arch Clin Exp Ophthalmol. 241：529-34, 2003

CQ

19 眼瞼痙攣に内服治療は有効か？

■推奨

有効性が確立されている内服薬はないが，効果を認める患者も一定数存在する。

■推奨の強さと根拠　2C（弱い推奨，弱い根拠）

根拠・解説　眼瞼痙攣に対して，高いエビデンスレベルをもつ内服治療は存在しない。Andersonら[1]は，1,653名の眼瞼痙攣患者にアンケートを行った。70%の患者が内服治療を受けていたが，症状の改善を認めた症例はそのうち43%であり，有効期間は限定的であったと報告している。クロナゼパム，トリヘキシフェニジル，カルバマゼピンなどが現在も臨床現場で使用されているが，効果は限定的かつ一時的であるとする文献が多い[2-5]。Priceら[6]は，A型ボツリヌストキシン療法を受けている眼瞼痙攣患者7名，14眼瞼に対し，メチルフェニデートを内服させたところ，13眼瞼において表面筋電図の電位が減少したことを報告している。また，抑肝散が有効とする文献を散見する[7,8]が，症例集積研究のみである。

このように，眼瞼痙攣に対する内服治療の有効性は確立されていないが，治療としての侵襲度は低く，効果を認める患者は一定数存在するため，副作用に注意したうえで使用を検討してもよい。

今後の課題　薬剤間の比較試験や他の治療との比較試験に関する論文は存在しない。また，治療効果や合併症に対する評価方法も一定ではなく，統一した比較検討が望まれる。今後の有効性の検証が課題である。

■参考文献

1) Anderson RL, Patel BC, Holds JB, et al. Blepharospasm：past, present, and future. Ophthalmic Plast Reconstr Surg. 14：305-17, 1998
2) Jankovic J, Ford J. Blepharospasm and orofacial-cervical dystonia：clinical and pharmacological findings in 100 patients. Ann Neurol. 13：402-11, 1983
3) Grandas F, Elston J, Quinn N, et al. Blepharospasm：a review of 264 patients. J Neurol Neurosurg Psychiatry. 51：767-72, 1988
4) Nutt JG, Hammerstad JP, deGarmo P, et al. Cranial dystonia：double-blind crossover study of anticholinergics. Neurology. 34：215-7, 1984
5) Arthurs B, Flanders M, Codère F, et al. Treatment

of blepharospasm with medication, surgery and type A botulinum toxin. Can J Ophthalmol. 22：24-8, 1987
6) Price KM, Ramey NA, Richard MJ, et al. Can methylphenidate objectively provide relief in patients with uncontrolled blepharospasm? A pilot study using surface electromyography. Ophthalmic Plast Reconstr Surg. 26：353-6, 2010
7) 鬼怒川雄久，杉田祐子，佐藤公光子．眼瞼痙攣に対して著効を奏した抑肝散顆粒の使用経験．臨眼．56：183-90, 2002
8) 吉田篤，竹田真．漢方内服による眼瞼痙攣（チック）の治療例．日の眼科．64：1159-61, 1993

CQ

20 眼瞼痙攣にボツリヌス療法は有効か？

■ 推奨

各種 A 型ボツリヌストキシン製剤で，眼瞼痙攣に対する短長期的な有効性，安全性が報告されている。

■ 推奨の強さと根拠　1A（強い推奨，強い根拠）

根拠・解説　眼瞼痙攣に対する各種 A 型ボツリヌストキシンの有効性，安全性が複数の RCT 症例集積研究で報告されており[1-10]，眼瞼痙攣治療の第一選択として現在広く用いられている。

Jankovic ら[11] は，109 人の両側眼瞼痙攣患者に対し，A 型ボツリヌストキシン投与群，プラセボ群の 2 群比較，二重盲検法による検討を行い，A 型ボツリヌストキシン投与群において，投与 6 週目の Jankovic Rating Scale（JRS），Blepharospasm Disability Index（BSDI）が有意に低下していたことを報告した。また，Saad ら[12] は，48 人の両側眼瞼痙攣患者に対し，onaBoNT-A と IncoBoNT-A の効果を顔面分割法で直接比較し，両薬剤の治療効果に機能的，時間的な違いは認めず，両薬剤ともに有効であったことを報告した。

以前は長期投与による中和抗体出現のため，治療効果が漸減することが懸念されていたが，10 年を超える長期投与に関しても複数の報告がされており[13-15]，長期投与においても有効性，安全性が確認されている。また，20～80％程度の患者で，眼瞼下垂，閉瞼不全などの副作用が認められるが，局所性，一過性であることがほとんどである。

今後の課題　外科的治療などのほかの治療との比較試験は存在しない。また，軽症例以外は，大多数に永続的注射が必要となるため，治療効果が持続する新たな治療法の開発が望まれる。

■ 参考文献

1) Truong DD, Gollomp SM, Jankovic J, et al；Xeomin US Blepharospasm Study Group. Sustained efficacy and safety of repeated incobotulinumtoxinA (Xeomin®) injections in blepharospasm. J Neural Transm (Vienna). 120：1345-53, 2013
2) Truong D, Comella C, Fernandez HH, et al. Efficacy and safety of purified botulinum toxin type A (Dysport) for the treatment of benign essential blepharospasm：a randomized, placebo-controlled, phase II trial. Parkinsonism Relat Disord. 14：407-

14, 2008
3) Wabbels B, Reichel G, Fulford-Smith A, et al. Double-blind, randomised, parallel group pilot study comparing two botulinum toxin type A products for the treatment of blepharospasm. J Neural Transm (Vienna). 118：233-9, 2011
4) Mezaki T, Kaji R, Brin MF, et al. Combined use of type A and F botulinum toxins for blepharospasm：a double-blind controlled trial. Mov Disord. 14：1017-20, 1999
5) Jankovic J, Orman J. Botulinum A toxin for cranial-cervical dystonia：a double-blind, placebo-controlled study. Neurology. 37：616-23, 1987
6) 丸尾敏夫，根本裕次，高橋英樹，他．A 型ボツリヌス毒素 CS-BOT の眼瞼痙攣に対する至適用量の検討 多施設共同試験．眼臨医報．93：1023-9, 1999
7) 井出智之，西尾正哉，鈴木利根，他．軽症眼瞼けいれんに対するボツリヌス毒素治療成績．臨眼．64：1135-8, 2010
8) 高見政美，福島孝徳．両側眼瞼痙攣に対する日本製 A 型ボツリヌス毒素注射療法 130 例の結果．Facial Nerv Res. 10：199-202, 1990
9) 林恵子，壺内鉄郎，藤江和貴，他．眼瞼痙攣と片側顔面痙攣におけるボツリヌス毒素治療 治療間隔及び再治療率からみた治療効果の検討．臨眼．58：699-702, 2004
10) 木村亜紀子，鈴木温，鈴木克彦，他．ボツリヌス療法は根治療法となり得るか．臨眼．58：695-8, 2004
11) Jankovic J, Comella C, Hanschmann A, et al. Efficacy and safety of incobotulinumtoxinA（NT 201, Xeomin）in the treatment of blepharospasm-a randomized trial. Mov Disord. 26：1521-8, 2011
12) Saad J, Gourdeau A. A direct comparison of onabotulinumtoxina（Botox）and IncobotulinumtoxinA（Xeomin）in the treatment of benign essential blepharospasm：a split-face technique. J Neuroophthalmol. 34：233-6, 2014
13) Cillino S, Raimondi G, Guépratte N, et al. Long-term efficacy of botulinum toxin A for treatment of blepharospasm, hemifacial spasm, and spastic entropion：a multicentre study using two drug-dose escalation indexes. Eye（Lond）. 24：600-7, 2010
14) Ramirez-Castaneda J, Jankovic J. Long-term efficacy, safety, and side effect profile of botulinum toxin in dystonia：a 20-year follow-up. Toxicon. 90：344-8, 2014
15) Bentivoglio AR, Fasano A, Ialongo T, et al. Fifteen-year experience in treating blepharospasm with Botox or Dysport：same toxin, two drugs. Neurotox Res. 15：224-31, 2009

CQ 21 眼瞼痙攣に外科的治療は有効か？

■推奨

各種手術が眼瞼痙攣に効果がある，もしくはボツリヌス療法の頻度が低下したとする報告が多いことより，外科的治療は有効である。

■推奨の強さと根拠 2C（弱い推奨，弱い根拠）

根拠・解説 眼瞼痙攣に対する手術療法の報告は少ないが，症例集積研究では表情筋（眼輪筋）切除術は何らかの形で有効と評価されている。最も症例の多い報告では 330 例に対して眼輪筋切除術を施行して，88％が改善した（23％が 90％以上の改善，29％が 75～90％の改善，21％が 50～75％の改善，27％が 50％未満の改善）とする報告がある[1)]。しかし，代表的術式の眼輪筋切除術での切除範囲について詳細な記述はなく[1-4)]，前頭筋吊り上げ術[5)]や挙筋腱膜の固定[6)]，ミュラー筋短縮術[7)]と組み合わせた術式の報告など見解は一定しない。また術後の評価法としても，痙攣の改善症例の割合を指標としたもの（73～95％の改善）[1-4)]や，患者の QOL をスコア化してその改善度を指標としたもの[5)]，手術後に必要となったボツリヌストキシンの併用頻度を指標としたもの[4, 6, 7)]などばらつきがある。長期経過の報告は渉猟し得た限り 3 件[3, 6, 7)]のみであった。眼輪筋切除術後 30 カ月で 11

人中8人が痙攣の再発がないとする報告がある一方で，より長期間，多数例の報告（術後6年27人[6]，術後8年63人[7]）では再発はするものの，ボツリヌス療法の治療頻度を低下させる（投与量は変わらない）効果があったとされている。

このように，術式，経過観察期間，効果判定方法についてばらつきの多い報告であるが，全体としては，何らかの形での有効性が報告されている。

今後の課題　今後，信頼性の高い効果判定方法ならびに安全で効果的な術式の確立に向けた研究が求められる。

■参考文献

1) Anderson RL, Patel BC, Holds JB, et al. Blepharospasm：past, present, and future. Ophthalmic Plast Reconstr Surg. 14：305-17, 1998
2) Waller RR, Kennedy RH, Henderson JW, et al. Management of blephalospasm. Trans Am Ophthalmol Soc. 83：367-86, 1985
3) Bates AK, Halliday BL, Bailey CS, et al. Surgical management of essential blepharospasm. Br J Ophthalmol. 75：487-90, 1991
4) Georgescu D, Vagefi MR, McMullan TF, et al. Upper eyelid myectomy in blepharospasm with associated apraxia of lid opening. Am J Ophthalmol. 145：541-7, 2008
5) Grivet D, Robert PY, Thuret G, et al. Assessment of blepharospasm surgery using an imploved disability scale：study of 138 patients. Ophthalmic Plast Reconstr Surg. 21：230-4, 2005
6) Kent TL, Petris CK, Holds JB. Effect of upper eyelid myectomy on subsequent chemodenervation in the management of benign essential blepharospasm. Ophthalmic Plast Reconstr Surg. 31：222-6, 2015
7) 三村治，木村亜紀子，一色佳彦．難治性眼瞼痙攣患者に対する上眼瞼手術の影響．神経眼科．34：429-34, 2017

第VI編

乳房再建診療ガイドライン

作成にあたって

日本における乳房再建は，まず広背筋皮弁，TRAM flap，DIEP flap などの自家組織が 2006 年から保険適用となった。2013 年からは乳房再建用エキスパンダー/ インプラントが保険適用となり，乳房再建の認知度も上がり治療を希望する患者が増加し，これまでの状況とは一変した。近年では，脂肪注入が乳房再建後の修正に補足的に用いられたり，全摘後の乳房再建にも使用されたりするようになった。この 5 年間で明らかに乳房再建の選択肢が広がったといえる。

今回の乳房再建診療ガイドライン改訂で行った文献検索では，欧米を中心とした近年の論文を数多く参照したが，乳房再建だけでなく乳癌手術の現状も日本とは大きく異なっている。まず *BRCA 1, 2* 遺伝子変異による予防的乳房切除術が普及しているため，両側乳癌手術（乳房再建）数が片側乳癌手術（乳房再建）数よりも多い。乳房インプラント再建では Acellular dermal matrix（ADM）の併用や，ADM を用いた乳房インプラントの大胸筋前留置など，日本とは乳癌手術や乳房再建の方法，オプションがかなり異なっている。さらに乳房インプラントに関するシステマティックレビューやメタアナリシスでは，乳房再建術以外に豊胸術の症例が数多く含まれていた。日本での実情とは相違があるにもかかわらず，ガイドライン改訂のためには，エビデンスレベルの高い欧米の論文を多く引用せざるを得ないというジレンマがあった。

また乳房インプラント関連・未分化大細胞型リンパ腫（BIA-ALCL）の国内初の発症例が 2019 年 7 月に報告され，日本で唯一承認されていたアラガン社マクロテクスチャード・アナトミカル型シリコン乳房インプラントの使用ができなくなった。その後，安全性も踏まえて，使用できる乳房再建用エキスパンダー/ インプラントのラインアップも変化してきた。今回改訂したガイドラインも，今後，変わるであろう。

このような状況の中，今後，日本人向けの乳房再建診療ガイドラインを構築していくためには，多施設間の共同作業で症例集積を行い，日本からエビデンスレベルの高い論文が多く輩出され，引用されることを強く願う。

2021 年 7 月

日本形成外科学会　乳房再建診療ガイドライン作成部門
統括責任者

富山大学 形成再建外科・美容外科　佐武　利彦

乳房再建診療ガイドライン作成部門

統括責任者

佐武　利彦（富山大学 形成再建外科・美容外科）

班長：冨田　興一（大阪大学　形成外科）
寺尾　保信（がん・感染症センター都立駒込病院　形成再建外科）
素輪　善弘（京都府立医科大学　形成外科）
武藤　真由（横浜市立大学附属市民総合医療センター　形成外科）

班員：奥村　誠子（愛知県がんセンター　形成外科）
田港見布江（大阪大学　形成外科）
山内　大輔（久留米大学　形成外科）
谷口浩一郎（がん・感染症センター都立駒込病院　形成再建外科）
庄司　未樹（東北大学　形成外科）
岡本　年弘（浜松赤十字病院　形成外科）
前田　　拓（北海道大学　形成外科）
田中　義人（関西医科大学　香里病院　乳腺外科・形成外科）
林　　大海（武蔵野赤十字病院　形成外科）
菅　　剛史（山形大学　形成外科）
堂後　京子（帝京大学　形成・口腔顎顔面外科）
渋谷　麻衣（横浜市立大学附属市民総合医療センター　形成外科）

顧問：矢野　健二（大阪ブレストクリニック）

文献検索協力者：
石井　直美，森本　文江，柴田真由美，松尾しおり（横浜市立大学医学情報センター）
川村　路代，菊地　隆憲，河野由香里（北海道大学附属図書館 研究支援課医系グループ）

【第 1 版】乳房再建診療ガイドライン作成部門

統括責任者

細川　　亙（大阪大学　形成外科）

班長：大慈弥裕之（福岡大学　形成外科）
班員：本田　隆司（東京女子医科大学東医療センター　形成外科）
矢野　健二（大阪大学　形成外科）
朝戸　裕貴（獨協医科大学　形成外科・美容外科）
舘　　正弘（東北大学　形成外科）
磯貝　典孝（近畿大学　形成外科）

事務局：矢野　健二（大阪大学　形成外科）
文献検索：日本医学図書館協会

1章 乳房再建

CQ 1 乳房再建術は患者の満足度を上げるか？

■ 推奨
乳房再建術そのものに対する患者の満足度は高い。
■ 推奨の強さと根拠　1B（強い推奨，中程度の根拠）

根拠・解説　乳房再建術を受けた患者への満足度に関する調査報告は数多く存在する。近年では特に patient oriented（reported）outcome による概念が重要な評価法として位置づけられ，2009 年に報告された BREAST-Q（患者主体的満足度調査）を用いた報告が増加している。乳房再建術の基本的な術式として，インプラント，自家組織再建，脂肪移植が挙げられるが，そのいずれもが患者満足度の向上につながるとする報告がほとんどであり[1-8]，乳癌患者のもつ心理的損失を改善する効果を有するという報告もある[9]。その一方で，乳房切除後に再建を受けた症例と再建を受けなかった症例では QOL（Quality of life）には差がないという報告もある[10]。

乳房再建術に際しての術前説明の重要性について言及した報告があり，十分な説明に基づく乳房再建であれば結果の不満にはつながりにくく，十分な説明を担うケアナースの役割が重要とされる[11]。また乳房再建術に対する患者の術前の期待度を正しく評価することも有用であるとされる[12]。

また術後に放射線治療を要する場合は，患者満足度が下がるが，それでもインプラント，自家組織再建のいずれもが術後の満足度の向上に寄与し[13]，術式の比較ではインプラントよりも自家組織による再建が QOL，知覚回復，合併症の回避という観点から優れる可能性があるという報告がある[14]。

60 歳以上の高齢者は若年者に比べ乳房再建を受ける割合は減少し，再建方法としてはインプラントを選択する割合が高いという特徴があった。しかし QOL は若年女性と比較しても遜色はなく，合併症の発生率については年齢によって差はなかった[15]との報告がある一方で，全摘のみで再建術を行わない患者群では高齢で，術後の気分障害が軽い傾向を示す場合もあることが報告されている。

今後の課題　乳癌切除後の患者の満足度に関する評価方法として BREAST-Q の有用性が示され，これを踏まえた systematic review が近年，増加傾向である。今後は，患者の満足度に関する評価方法，研究デザイン，統計学的手法をより標準化した，ランダム化比較試験（randomized controlled trial：RCT）を中心としたエビデンスレベルの高い研究による評価が望まれる。

■ 参考文献

1) Groen JW, Negenborn VL, Twisk DJWR, et al.　Autologous fat grafting in onco-plastic breast

reconstruction : a systematic review on oncological and radiological safety, complications, volume retention and patient/surgeon satisfaction. J Plast Reconstr Aesthet Surg. 69 : 742-64, 2016
2) Liu LQ, Branford OA, Mehigan S. BREAST-Q measurement of the patient perspective in oncoplastic breast surgery : a systematic review. Plast Reconstr Surg Glob Open. 6 : e1904, 2018
3) Arshad Z, Karmen L, Choudhary R, et al. Cell assisted lipotransfer in breast augmentation and reconstruction : a systematic review of safety, efficacy, use of patient reported outcomes and study quality. JPRAS Open. 10 : 5-20, 2016
4) Lee KT, Mun GH. Comparison of one-stage vs two-stage prosthesis-based breast reconstruction : a systematic review and meta-analysis. Am J Surg. 212 : 336-44, 2016
5) Agha RA, Fowler AJ, Herlin C, et al. Use of autologous fat grafting for breast reconstruction : a systematic review with meta-analysis of oncological outcomes. J Plast Reconstr Aesthet Surg. 68 : 143-61, 2015
6) Wang XL, Liu LB, Song FM, et al. Meta-analysis of the safety and factors contributing to complications of MS-TRAM, DIEP, and SIEA flaps for breast reconstruction. Aesthetic Plast Surg. 38 : 681-91, 2014
7) Fang SY, Shu BC, Chang YJ. The effect of breast reconstruction surgery on body image among women after mastectomy : a meta-analysis. Breast Cancer Res Treat. 137 : 13-21, 2013
8) Guyomard V, Leinster S, Wilkinson M. Systematic review of studies of patients' satisfaction with breast reconstruction after mastectomy. Breast. 16 : 547-67, 2007
9) Chen W, Lv X, Xu X, et al. Meta-analysis for psychological impact of breast reconstruction in patients with breast cancer. Breast Cancer. 25 : 464-9, 2018
10) Lee C, Sunu C, Pignone M. Patient-reported outcomes of breast reconstruction after mastectomy : a systematic review. J Am Coll Surg. 209 : 123-33, 2009
11) Flitcroft K, Brennan M, Spillane A. Decisional regret and choice of breast reconstruction following mastectomy for breast cancer : a systematic review. Psychooncology. 27 : 1110-20, 2018
12) Flitcroft K, Brennan M, Spillane A. Women's expectations of breast reconstruction following mastectomy for breast cancer : a systematic review. Support Care Cancer. 25 : 2631-61, 2017
13) El-Sabawi B, Ho AL, Sosin M, et al. Patient-centered outcomes of breast reconstruction in the setting of post-mastectomy radiotherapy : a comprehensive review of the literature. J Plast Reconstr Aesthet Surg. 70 : 768-80, 2017
14) Yun JH, Diaz R, Orman AG. Breast reconstruction and radiation therapy. Cancer Control. 25 (1) : 1073274818795489, 2018
15) Oh DD, Flitcroft K, Brennan ME, et al. Patterns and outcomes of breast reconstruction in older women - a systematic review of the literature. Eur J Surg Oncol. 42 : 604-15, 2016

CQ

2 乳房再建術は局所再発の発見を遅らせることはないか？

■ 推奨

乳房再建術が局所再発の発見の妨げに関与するという明らかなエビデンスはない。

■ 推奨の強さと根拠　1B（強い推奨，中程度の根拠）

根拠・解説　McCarthy らは，エキスパンダーとインプラントを用いた一次再建において，再建群 309 例と非再建群 309 例の局所再発率と再発発見までの期間をコホート研究として行い，平均 5 年 7 カ月の観察期間で局所再発率は再建群 6.8%に対し，非再建群が 8.1%，局所再発発見までの期間は再建群 2.3 年に対し，非再建群 1.9 年といずれも両群間に有意差がなかったと報告している[1)]。また，Langstein らは TRAM 皮弁 1,191 例を主体とする乳房一次再建を施行した患者 1,694 名を対象に 10

年間の観察期間での局所再発を調査し，局所再発率は39/1,694（2.3%）で，再発までの期間は皮下が27.1カ月，胸壁（骨格，筋）が29.5カ月で非再建群と差がないことより一次再建は再発の発見を遅延させないと報告している[2)]。Parkらは乳房再建術と乳癌再発の関連を調査するため，乳房再建群と乳房切除単独群の局所無再発生存期間（Locoregional Relapse-Free Survival：LRFS）と無病生存期間（Disease Free Survival：DFS）の比較を行った。結果は，5年DFSおよび5年LRFSは乳房再建群と乳房切除単独群で有意差を認めなかった[3)]。

その他，主として一次再建が乳癌の局所再発率や再発の診断，治療，予後に影響を与えないとする論文は多いが，エビデンスレベルがいずれも低い[4,5)]。これは，大規模な乳癌治療研究の主要評価項目にLRFSが用いられることが極めて少ないためである。

多くの論文の主要評価項目に用いられるDFSは，治療後に再発や他の病気がなく生存している期間を示す。若干意味合いが異なるが，再建群と非再建群においてDFSに有意差がないという報告が数多くみられるため[6,7)]，これも加味して推奨の強さは1Bとした。

今後の課題　CQ2を最も反映すると考えられるLRFSは，システマティックレビューやメタアナリシスなどのエビデンスレベルの高い乳癌治療研究における主要評価項目となることが少ない。今後，形成分野からLRFSや無再発生存期間（Relapse-Free Survival：RFS）を主要評価項目とした報告が出されることを期待する。

■参考文献

1) McCarthy CM, Pusic AL, Sclafani L, et al. Breast cancer recurrence following prosthetic, postmastectomy reconstruction：incidence, detection, and treatment. Plast Reconstr Surg. 121：381-8, 2008
2) Langstein HN, Cheng MH, Singletary SE, et al. Breast cancer recurrence after immediate reconstruction：patterns and significance. Plast Reconstr Surg. 111：712-20, 2003
3) Park SH, Han W, Yoo TK, et al. Oncologic safety of immediate breast reconstruction for invasive breast cancer patients：a matched case control study. J Breast Cancer. 19：68-75, 2016
4) Reddy S, Colakoglu S, Curtis MS, et al. Breast cancer recurrence following postmastectomy reconstruction compared to mastectomy with no reconstruction. Ann Plast Surg. 66：466-71, 2011
5) Huang NS, Liu MY, Chen JJ, et al. Surgical management of breast cancer in China a 15-year single-center retrospective study of 18,502 patients. Medicine（Baltimore）. 95：e4201, 2016
6) Zhang P, Li CZ, Wu CT, et al. Comparison of immediate breast reconstruction after mastectomy and mastectomy alone for breast cancer：a meta-analysis. Eur J Surg Oncol. 43：285-93, 2017
7) Yang X, Zhu C, Gu Y. The prognosis of breast cancer patients after mastectomy and immediate breast reconstruction：a meta-analysis. PLoS One. 10：e0125655, 2015

CQ

3 乳房再建後の患者は再建しない患者と比べて癌の再発率に差があるか？

■ 推奨

乳房再建が乳癌の再発率に関与するという明らかなエビデンスはない。

■ 推奨の強さと根拠　1B（強い推奨，中程度の根拠）

根拠・解説　乳房再建には乳房全切除術後の再建および，乳房部分切除後の再建が存在する。ここでは乳房全切除術後の即時再建症例と非再建症例の再発率の比較を行った報告について述べる。

乳房全切除術後の乳房再建の方法には，シリコン乳房インプラントに代表される人工物を用いた再建法と，腹直筋皮弁や広背筋皮弁など筋皮弁，DIEP flap（deep inferior epigastric perforator flap）などの遊離穿通枝皮弁などを用いた自家組織移植による再建法がある。

Hoshaw らは乳房インプラントによる乳癌および他の癌腫に対する影響についてシステマティックレビューを行った結果，乳房インプラントは乳癌および他の癌腫のリスクを上げることはないと報告している[1)]。

また，Zhang らは乳房切除後の即時再建群と乳房切除単独群と比較し，全生存期間（overall survival：OS）と無病生存期間（disease free survival：DFS）に有意差は認めず，さらに乳房切除後の局所再発率を増加させることを示す証拠はなかったとしている[2)]。

Petit らは，乳癌術後のシリコン乳房インプラントによる再建をした場合の長期留置による乳癌再発率に関して，シリコン乳房インプラントによる再建群と非再建群のコホート研究を行っている。10～13 年の追跡期間において，局所再発率，遠隔転移は再建群の方が著明に低く，対側二次原発乳癌（反対側に新たな乳癌ができること）および他部位の二次原発癌（癌の既往歴がある患者にみられる新しい原発性の癌のこと）のリスクは高いとはいえない，と報告している[3)]。

その他にも乳癌術後の即時乳房再建群と非再建群の乳癌再発率を比較したコホート研究や症例対照研究が数多く報告されているが，いずれも局所再発率，遠隔再発率ともに乳房再建群が劣るという報告は認めない[4-9)]。

よって，乳癌術後の乳房再建が乳癌再発に関与するとはいえない。

今後の課題　現在の乳癌の予後の予測や治療方針の決定に重要な intrinsic subtype の概念は 2000 年に提唱され，2011 年の St.Gallen コンセンサス会議を経て臨床応用されたため，現在出されている報告ではこの分類に沿って再建群と非再建群を比較しているものはほとんどない。今後は intrinsic subtype を考慮した比較がなされることを期待する。

■ 参考文献

1) Hoshaw SJ, Klein PJ, Clark BD, et al. Breast implants and cancer：causation, delayed detection, and survival. Plast Reconstr Surg. 107：1393-407, 2001
2) Zhang P, Li CZ, Wu CT, et al. Comparison of immediate breast reconstruction after mastectomy and mastectomy alone for breast cancer：a meta-analysis. Eur J Surg Oncol. 43：285-93, 2017
3) Petit JY, Lê M, Rietjens M, et al. Dose long-term

exposure to gel-filled silicone implants increase the risk of relapse after breast cancer? Tumori. 84：525-8, 1998
4) Eriksen C, Frisell J, Wickman M, et al. Immediate reconstruction with implants in women with invasive breast cancer does not affect oncological safety in a matched cohort study. Breast Cancer Res Treat. 127：439-46, 2011
5) Murphy RX Jr, Wahhab S, Rovito PF, et al. Impact of immediate reconstruction on the local recurrence of breast cancer after mastectomy. Ann Plast Surg. 50：333-8, 2003
6) Yoshimura G, Sakurai T, Oura S, et al. Clinical Outcome of Immediate Breast Reconstruction Using a Silicone Gel-filled Implant after Nipple-preserving Mastectomy. Breast Cancer. 3：47-52, 1996
7) Geers J, Wildiers H, Van Calster K, et al. Oncological safety of autologous breast reconstruction after mastectomy for invasive breast cancer. BMC Cancer. 18：994, 2018
8) Svee A, Mani M, Sandquist K, et al. Survival and risk of breast cancer recurrence after breast reconstruction with deep inferior epigastric perforator flap. Br J Surg. 105：1446-53, 2018
9) Adam H, Docherty Skogh AC, Edsander Nord Å, et al. Risk of recurrence and death in patients with breast cancer after delayed deep inferior epigastric perforator flap reconstruction. Br J Surg. 105：1435-45, 2018

CQ 4　喫煙歴のある患者に乳房再建術は推奨されるか？

■ **推奨**

喫煙歴がある患者に対する乳房再建は，合併症の頻度が高いので適応を十分に吟味して行うことが望ましい。

■ **推奨の強さと根拠**　2C（弱い推奨，弱い根拠）

根拠・解説　人工物を用いた再建において喫煙歴がある患者群では感染や血腫のほか，創傷治癒遅延や比較的重篤な組織拡張器や乳房インプラント抜去に至る合併症が増加するという多くの報告がみられる[1-4]。自家組織を用いた再建においても移植した皮弁や乳房切除部位あるいは皮弁採取部の創傷治癒遅延（皮膚壊死など）や脂肪壊死などの合併症の頻度は有意に高く[5-10]，喫煙を乳房再建術のリスクファクターとする報告が多い。また近年 10 年でいくつかのシステマティックレビューや大規模な多施設共同研究も施行されており[4, 5, 11, 12]，いずれもこれまでの結論に矛盾しない。一方で深部静脈血栓症，肺塞栓，心不全，腎不全，心筋感染，脳梗塞，末梢神経障害，肺炎，尿路感染，輸血，敗血症などの重大な全身的術後合併症との有意な関連性はないという結果[2, 13]から，喫煙が乳房再建の禁忌事項になる強い根拠はないが，喫煙歴がある患者に対する乳房再建については術前の最大限の禁煙努力および慎重な手術計画が望まれる。

今後の課題　喫煙期間などに違いはあるものの喫煙歴や現在の喫煙が再建術後の合併症頻度を増加させることを示した報告は極めて多いが，邦人を対象としたエビデンスは十分とはいえない。重要な制限事項は各々の報告によって重喫煙者（Active smoker）と喫煙経験者（Former smoker）の定義が異なる点である。喫煙歴のあるもの，手術 4 週前までに禁煙できたものなどを総称して Former smokers あるいは Historical smoker としている報告が多いが，その定義は幅広い。Active

smokers, Current smokers（現在喫煙）が Non or Never smokers（喫煙歴なし）より，あらゆる合併症が多くなることは議論の余地は少ないが，Former smokers が Non or Never smokers（喫煙歴なし）より合併症が増加するか，あるいは Active smoker に比較して減少するかについては議論が分かれている[1, 10-14]。今後，喫煙に関する定義の厳密な分類とこの点について質の高い研究が望まれる。

■参考文献

1) Quinn TT, Miller GS, Rostek M, et al. Prosthetic breast reconstruction：indications and update. Gland Surg. 5：174-86, 2016
2) Hanwright PJ, Davila AA, Mioton LM, et al. A predictive model of risk and outcomes in tissue expander reconstruction：a multivariate analysis of 9786 patients. J Plast Surg Hand Surg. 47：513-8, 2013
3) Cowen D, Gross E, Rouannet P, et al. Immediate post-mastectomy breast reconstruction followed by radiotherapy：risk factors for complications. Breast Cancer Res Treat. 121：627-34, 2010
4) Huang X, Qu X, Li Q. Risk factors for complications of tissue expansion：a 20-year systematic review and meta-analysis. Plast Reconstr Surg. 128：787-97, 2011
5) Khansa I, Momoh AO, Patel PP, et al. Fat necrosis in autologous abdomen-based breast reconstruction：a systematic review. Plast Reconstr Surg. 131：443-52, 2013
6) Massenburg BB, Sanati-Mehrizy P, Ingargiola MJ, et al. Flap failure and wound complications in autologous breast reconstruction：a national perspective. Aesthetic Plast Surg. 39：902-9, 2015
7) Mirzabeigi MN, Wilson AJ, Fischer JP, et al. Predicting and managing donor-site wound complications in abdominally based free flap breast reconstruction：improved outcomes with early reoperative closure. Plast Reconstr Surg. 135：14-23, 2015
8) Seidenstuecker K, Munder B, Mahajan AL, et al. Morbidity of microsurgical breast reconstruction in patients with comorbid conditions. Plast Reconstr Surg. 127：1086-92, 2011
9) Klasson S, Nyman J, Svensson H, et al. Smoking increases donor site complications in breast reconstruction with DIEP flap. J Plast Surg Hand Surg. 50：331-5, 2016
10) Duraes EF, Schwarz G, Durand P, et al. Complications following abdominal-based free flap breast reconstruction：is a 30 days complication rate representative? Aesthetic Plast Surg. 39：694-9, 2015
11) Theocharidis V, Katsaros I, Sgouromallis E, et al. Current evidence on the role of smoking in plastic surgery elective procedures：a systematic review and meta-analysis. J Plast Reconstr Aesthet Surg. 71：624-36, 2018
12) Xue DQ, Qian C, Yang L, et al. Risk factors for surgical site infections after breast surgery：a systematic review and meta-analysis. Eur J Surg Oncol. 38：375-81, 2012
13) Mlodinow AS, Ver Halen JP, Lim S, et al. Predictors of readmission after breast reconstruction：a multi-institutional analysis of 5012 patients. Ann Plast Surg. 71：335-41, 2013
14) Pluvy I, Panouillères M, Garrido I, et al. Smoking and plastic surgery, part II. Clinical implications：a systematic review with meta-analysis. Ann Chir Plast Esthet. 60：e15-49, 2015

CQ

5 肥満患者に乳房再建術は推奨されるか？

■推奨

肥満患者に対する乳房再建は，合併症の頻度が高いので適応を十分吟味して行うことが望ましい。

■ 推奨の強さと根拠　2C（弱い推奨，弱い根拠）

根拠・解説　この 10 年で肥満が乳房再建のアウトカムに与える影響について検討したメタアナリシスを含めたシステマティックレビューの報告がいくつかみられる[1-6]。肥満患者群（BMI ≧ 30）は，非肥満患者群（BMI ＜ 25）と比較して，自家組織あるいは人工物による再建を問わず，感染，漿液腫，血腫のほか，移植皮弁や乳房切除部あるいは皮弁採取部の皮膚壊死や脂肪壊死，腹部皮弁採取後の膨隆，ヘルニアなどの合併症頻度が有意に高くなる[7-9]。さらに全身的合併症，再手術の増加，入院期間の延長との関連を指摘する報告もある[3, 10, 11]。自家組織再建の特にドナーサイトにおいて比較的合併症が多いとする報告もあり[4, 7, 12]，腹直筋の温存を推奨する意見もみられる[13]。また肥満症例は合併症が生じやすく，医療経済にも影響を与えるとする報告もある[14]。ただし，肥満患者の乳房再建が必ずしも満足度に低下につながるわけではなく[15]，肥満という理由で乳房再建が推奨されなくなるほど強いリスクファクターとして結論づけている報告はほとんどない。したがって，慎重に適応を吟味し，リスクを十分に説明したうえで実施されることが推奨される。

今後の課題　乳房再建術のリスクファクターについては術後合併症を中心に前向き研究を含めて比較的詳細な報告が多くみられ，そのほとんどは肥満がリスクファクターの 1 つと結論されている。WHO による肥満の判定基準は BMI（body mass index）30 以上とされている。しかし日本人の場合，BMI 25 を超えたあたりから，耐糖能障害，脂質異常症，高血圧を合併する頻度が高くなるなどの理由から，本邦では日本肥満学会や肥満症予防協会などで BMI25 以上が肥満として定義されている。このように，欧米人と邦人との体格や体質差を考慮すれば，邦人を研究対象とした十分なエビデンスがないため，その必要性が感じられる。

■ 参考文献

1) Voineskos SH, Frank SG, Cordeiro PG. Breast reconstruction following conservative mastectomies：predictors of complications and outcomes. Gland Surg. 4：484-96, 2015
2) Fischer JP, Wes AM, Kanchwala S, et al. Effect of BMI on modality-specific outcomes in immediate breast reconstruction（IBR）--a propensity-matched analysis using the 2005-2011 ACS-NSQIP datasets. J Plast Surg Hand Surg. 48：297-304, 2014
3) Panayi AC, Agha RA, Sieber BA, et al. Impact of obesity on outcomes in breast reconstruction：a systematic review and meta-analysis. J Reconstr Microsurg. 34：363-75, 2018
4) Schaverien MV, Mcculley SJ. Effect of obesity on outcomes of free autologous breast reconstruction：a meta-analysis. Microsurgery. 34：484-97, 2014
5) Nguyen KT, Hanwright PJ, Smetona JT, et al. Body mass index as a continuous predictor of outcomes after expander-implant breast reconstruction. Ann Plast Surg. 73：19-24, 2014
6) Huo J, Smith BD, Giordano SH, et al. A comparison of patient-centered economic and clinical outcomes of post-mastectomy breast reconstruction between obese and non-obese patients. Breast. 30：118-24, 2016
7) Nelson JA, Fischer JP, Yan C, et al. The impact of obesity on abdominal wall function after free autologous breast reconstruction. Microsurgery. 34：352-60, 2014
8) Seidenstuecker K, Munder B, Mahajan AL, et al. Morbidity of microsurgical breast reconstruction in patients with comorbid conditions. Plast Reconstr Surg. 127：1086-92, 2011
9) Ozturk CN, Kundu N, Bernard S, et al. Breast reconstruction with abdominal-based free flaps in high body mass index population：postoperative complications and impact of weight loss. Ann Plast Surg. 72：13-22, 2014
10) Fischer JP, Nelson JA, Kovach SJ, et al. Impact of obesity on outcomes in breast reconstruction：

analysis of 15,937 patients from the ACS-NSQIP datasets. J Am Coll Surg. 217：656-64, 2013
11) Fischer JP, Nelson JA, Serletti JM, et al. Breast reconstruction in the morbidly obese patient：assessment of 30-day complications using the 2005 to 2010 national surgical quality improvement program data sets. Plast Reconstr Surg. 133：882e-3e, 2014
12) Hanwright PJ, Davila AA, Hirsch EM, et al. The differential effect of BMI on prosthetic versus autogenous breast reconstruction：a multivariate analysis of 12,986 patients. Breast. 22：938-45, 2013
13) Lee KT, Mun GH. Effects of obesity on postoperative complications after breast reconstruction using free muscle-sparing transverse rectus abdominis myocutaneous, deep inferior epigastric perforator, and superficial inferior epigastric artery flap：a systematic review and meta-analysis. Ann Plast Surg. 76：576-84, 2016
14) Huo J, Smith BD, Giordano SH, et al. Post-mastectomy breast reconstruction and its subsequent complications：a comparison between obese and non-obese women with breast cancer. Breast Cancer Res Treat. 157：373-83, 2016
15) Sinha S, Ruskin O, D'Angelo A, et al. Are overweight and obese patients who receive autologous free-flap breast reconstruction satisfied with their postoperative outcome? A single-centre study. J Plast Reconstr Aesthet Surg. 69：30-6, 2016

CQ

6 高齢患者に乳房再建は推奨されるか？

■ **推奨**

高齢患者に対する乳房再建は，合併症の頻度が高いので適応を十分に吟味して行うことが望ましい。

■ **推奨の強さと根拠** 2C（弱い推奨，弱い根拠）

根拠・解説 乳房再建の術後合併症や再入院の可能性が高齢者群で高かったという報告が散見される[1-5]。特に組織拡張器による乳房再建術において術後創部感染，創傷治癒遅延，組織拡張器を抜去に至る手術関連合併症が増加する可能性を示唆する報告がある[1,2,6]。しかし，全体として再建術後合併症の発生率や創傷治癒遅延は他の年齢層に比較して決して多くはないという報告が多くを占め，患者満足度も大きく損なわれないという報告もみられる[1,7-12]。よって高齢者については，より安全な手術適応の設定が望まれるものの，これだけを理由に乳房再建を避ける特別な理由はないと思われる。

今後の課題 日本の高齢者は，以前より加齢に伴う身体的機能変化が緩やかに進行しており，高齢者と非高齢者の線引きが難しくなってきている。多くの国では65歳以上を高齢者と定義されているが，必ずしも統一されているとはいえない。合併症の発生率についての安全面に関する検討は多くみられるが，得られる患者利益についてのアウトカム調査は不足している。今後，BREAST-Qなどの患者主観的評価法をはじめとした汎用性・妥当性の高い評価法が広く浸透し，この視点で高齢者に対する乳房再建が評価されることを期待したい。

■参考文献

1) Oh DD, Flitcroft K, Brennan ME, et al. Patterns and outcomes of breast reconstruction in older women – a systematic review of the literature. Eur J Surg Oncol. 42：604–15, 2016
2) Gibreel WO, Day CN, Hoskin TL, et al. Mastectomy and immediate breast reconstruction for cancer in the elderly：a National Cancer Data Base study. J Am Coll Surg. 224：895–905, 2017
3) In H, Jiang W, Lipsitz SR, et al. Variation in the utilization of reconstruction following mastectomy in elderly women. Ann Surg Oncol. 20：1872–9, 2013
4) Butz DR, Lapin B, Yao K, et al. Advanced age is a predictor of 30-day complications after autologous but not implant-based postmastectomy breast reconstruction. Plast Reconstr Surg. 135：253e–61e, 2015
5) Jeevan R, Cromwell DA, Browne JP, et al. Regional variation in use of immediate breast reconstruction after mastectomy for breast cancer in England. Eur J Surg Oncol. 36：750–5, 2010
6) Hanwright PJ, Davila AA, Mioton LM, et al. A predictive model of risk and outcomes in tissue expander reconstruction：a multivariate analysis of 9786 patients. J Plast Surg Hand Surg. 47：513–8, 2013
7) Santosa KB, Qi J, Kim HM, et al. Effect of patient age on outcomes in breast reconstruction：results from a multicenter prospective study. J Am Coll Surg. 223：745–54, 2016
8) Seidenstuecker K, Munder B, Mahajan AL, et al. Morbidity of microsurgical breast reconstruction in patients with comorbid conditions. Plast Reconstr Surg. 127：1086–92, 2011
9) Xue DQ, Qian C, Yang L, et al. Risk factors for surgical site infections after breast surgery：a systematic review and meta-analysis. Eur J Surg Oncol. 38：375–81, 2012
10) Massenburg BB, Sanati-Mehrizy P, Ingargiola MJ, et al. Flap failure and wound complications in autologous breast reconstruction：a national perspective. Aesthetic Plast Surg. 39：902–9, 2015
11) Klasson S, Nyman J, Svensson H, et al. Smoking increases donor site complications in breast reconstruction with DIEP flap. J Plast Surg Hand Surg. 50：331–5, 2016
12) 佐川倫子，阿部典恵，座波久光．高齢者の乳房再建に関して 当院で乳房全摘術＋TE 挿入術を施行した症例の後方視的検討．乳癌の臨．32：121–4, 2017

CQ

7　胸壁への放射線治療歴のある患者に乳房再建術は推奨されるか？

■推奨

胸壁への放射線治療歴のある患者に対する乳房再建を行ってもよい。ただし，人工物による再建では，放射線治療歴なし群に比べて術後合併症の危険性が高く，その適応には十分な注意が必要である。

■推奨の強さと根拠　2C（弱い推奨，弱い根拠）

根拠・解説　放射線照射歴がある群とない群との比較では，自家組織による再建，人工物による再建ともに合併症の発生率は照射群で有意に高いとする報告が多くを占める[1–11]。

自家組織による再建では，放射線照射歴は合併症増加の要因にはならないとの報告や，照射群は整容的には劣るが合併症の頻度は同等であるといった報告がある[1]。しかし，自家組織再建においても照射歴のある群では皮弁血流に関する合併症が多かったという報告もあり，慎重な適応の判断が望まれる[2]。

一方で人工物による再建では，再建のタイミング（一次あるいは二次）や時期にかかわらず，被膜拘縮などの合併症が有意に増加し，整容面でも劣るとする報告あるいは皮弁による再手術の必要性が

高率に生じたという報告がみられる[3-5]。Eriksson らの患者主観的満足度調査（BREAST-Q）を用いたコホート研究によると，患者満足度，QOL ともに照射群で有意に低く，照射後の再建は自家組織を推奨している[6]。Momoh らは 26 編の文献のシステマティックレビューを行い，照射後のインプラントを用いた再建で重度の被膜拘縮が 25%，インプラント露出，感染などの重度の合併症が 49% にみられたと報告し，いずれも非照射群と比較して有意に発生率が高かったと報告している[7]。Lee らは 20 編の文献を対象にメタアナリシスを行い，インプラントを用いた照射後の再建群は感染，創傷治癒遅延，漿液腫，それらに付随する再手術などが非照射群に比べて約 3 倍多くみられ，被膜拘縮については約 2 倍多くみられたと報告している[8]。しかし，リスクは高いが患者を慎重に選定し，綿密な再建計画を行えば人工物による再建も安全に行い得るとする報告もある[9-11]。

現在のところ，まだエビデンスが不足しており，胸壁照射後に乳房再建を行う場合の有効性や危険性，また安全な放射線線量・照射範囲などについて十分明らかにされているとはいえない。

以上より，慎重な適応判断のもとでは胸壁への放射線治療歴のある患者に対する乳房再建術を禁忌とする強い根拠はないが，これらの術後合併症について，その内容や頻度を詳細に説明し患者が十分理解したうえで行うべきである。特に人工物による再建には十分な注意が必要である。

今後の課題 多くの報告は胸壁照射歴が術後合併症を増加させると述べているが，いずれも症例対照研究で対象患者，術式，評価項目，評価方法など報告によりさまざまである。また「害」となり得る術後合併症に焦点を置く報告は多いが，術後整容性などの「益」の評価は不足しており，治療有効性をより包括的に論じている報告は少ない。現在のところ適切な評価法が確立されていないことも理由と思われるが，近年，広く使用されている患者主体的満足度調査（BREAST-Q）などの報告も出てきており，今後の研究に期待したい。

■参考文献

1) Spear SL, Ducic I, Low M, et al. The effect of radiation on pedicled TRAM flap breast reconstruction：outcomes and implications. Plast Reconstr Surg. 115：84-95, 2005
2) Fosnot J, Fischer JP, Smartt JM Jr, et al. Does previous chest wall irradiation increase vascular complications in free autologous breast reconstruction? Plast Reconstr Surg. 127：496-504, 2011
3) Hirsch EM, Seth AK, Dumanian GA, et al. Outcomes of tissue expander/implant breast reconstruction in the setting of prereconstruction radiation. Plast Reconstr Surg. 129：354-61, 2012
4) Kearney AM, Brown MS, Soltanian HT. Timing of radiation and outcomes in implant-based breast reconstruction. J Plast Reconstr Aesthet Surg. 68：1719-26, 2015
5) Kronowitz SJ. Current status of autologous tissue-based breast reconstruction in patients receiving postmastectomy radiation therapy. Plast Reconstr Surg. 130：282-92, 2012
6) Eriksson M, Anveden L, Celebioglu F, et al. Radiotherapy in implant-based immediate breast reconstruction：risk factors, surgical outcomes, and patient-reported outcome measures in a large Swedish multicenter cohort. Breast Cancer Res Treat. 142：591-601, 2013
7) Momoh AO, Ahmed R, Kelley BP, et al. A systematic review of complications of implant-based breast reconstruction with prereconstruction and postreconstruction radiotherapy. Ann Surg Oncol. 21：118-24, 2014
8) Lee KT, Mun GH. Prosthetic breast reconstruction in previously irradiated breasts：a meta-analysis. J Surg Oncol. 112：468-75, 2015
9) 岩平佳子. 【乳房インプラント再建のコツ】放射線照射例に対する人工物再建. 形成外科. 58：183-9, 2015
10) Chetta MD, Aliu O, Zhong L, et al. Reconstruction of the irradiated breast：a national claims-based

assessment of postoperative morbidity. Plast Reconstr Surg. 139：783-92, 2017
11) Brooks S, Djohan R, Tendulkar R, et al. Risk factors for complications of radiation therapy on tissue expander breast reconstructions. Breast J. 18：28-34, 2012

CQ

8　胸壁への術後照射が予定されている患者に一次再建術は推奨されるか？

■ 推奨

胸壁への放射線治療予定のある患者に対する乳房一次再建術は，合併症，整容的結果に対する十分な注意のもとであれば，考慮してもよい。

■ 推奨の強さと根拠　2C（弱い推奨，弱い根拠）

根拠・解説　術後に放射線治療が予定されている患者の乳房一次再建術については，自家組織再建，人工物再建ともに，近年，メタアナリシスを含めた報告が増加している[1-6]。

自家組織再建において術後照射ありの一次再建群は，照射後二次再建群および術後照射なしの一次再建群と比べて，脂肪壊死を含む周術期合併症，再手術率，患者満足度には有意な差を認めないとする報告がある[7-10]。一方で，術後照射ありの一次再建群では線維化の割合が増加する[1, 2]，乳房の位置が高くなる[11]などの報告もあるため，再建に際しては，慎重に行うことが望まれる。

人工物による再建例で術後照射が行われた群では，合併症発生率の増加や整容性の悪化を招くとする報告は多い。人工物再建では，術後放射線治療により被膜拘縮発生率，再手術率，再建失敗率が有意に上昇し，さらに，患者満足度および整容性結果も有意に低下したとの報告がある[6, 12, 13]。しかし，いずれも再建を回避するまでの根拠としては不十分であり，十分な注意のもとで適応は可能であると述べられている。

放射線照射時期に関しては，エキスパンダー挿入中またはインプラントへ入れ替え後に照射する方法がある。エキスパンダー挿入中に比べてインプラントへ入れ替え後の方が合併症発生，再建失敗リスクが有意に低いとする報告は多い[5, 14, 15]。一方，それらに統計学的有意差はなく[4, 16]，被膜拘縮に関しては，むしろエキスパンダー挿入中の方が少なかったとするメタアナリシスもある[4, 5]。

今後の課題　放射線治療予定の乳癌患者における一次再建に関する報告は増加しているが，大規模なRCT はほとんどなく，今後よりエビデンスの高い研究報告が望まれる。特に，人工物再建における放射線照射時期に関しては，今後も検討していく必要がある。

■ 参考文献

1) Berbers J, van Baardwijk A, Houben R, et al. 'Reconstruction：before or after postmastectomy radiotherapy?' A systematic review of the literature. Eur J Cancer 50：2752-62, 2014
2) Kelley BP, Ahmed R, Kidwell KM, et al. A systematic review of morbidity associated with autologous breast reconstruction before and after exposure to radiotherapy：are current practices

ideal? Ann Surg Oncol 21：1732-8, 2014
3) Lee HH, Hou MF, Wei SY, et al. Comparison of long-term outcomes of postmastectomy radiotherapy between breast cancer patients with and without immediate flap reconstruction. PLoS One. 11：e0148318, 2016
4) Lee KT, Mun GH. Optimal sequencing of postmastectomy radiotherapy and two stages of prosthetic reconstruction：a meta-analysis. Ann Surg Oncol. 24：1262-8, 2017
5) Ricci JA, Epstein S, Momoh AO, et al. A meta-analysis of implant-based breast reconstruction and timing of adjuvant radiation therapy. J Surg Res. 218：108-16, 2017
6) Magill LJ, Robertson FP, Jell G, et al. Determining the outcomes of post-mastectomy radiation therapy delivered to the definitive implant in patients undergoing one- and two-stage implant-based breast reconstruction：a systematic review and meta-analysis. J Plast Reconstr Aesthet Surg. 70：1329-35, 2017
7) Steele KH, Macmillan RD, Ball GR, et al. Multicentre study of patient-reported and clinical outcomes following immediate and delayed Autologous Breast Reconstruction And Radiotherapy (ABRAR study). J Plast Reconstr Aesthet Surg. 71：185-93, 2018
8) Pont LP, Marcelli S, Robustillo M, et al. Immediate breast reconstruction with abdominal free flap and adjuvant radiotherapy：evaluation of quality of life and outcomes. Plast Reconstr Surg. 140：681-90, 2017
9) Billig J, Jagsi R, Qi J, et al. Should immediate autologous breast reconstruction be considered in women who require postmastectomy radiation therapy? A prospective analysis of outcomes. Plast Reconstr Surg. 139：1279-88, 2017
10) Patel KM, Albino F, Fan KL, et al. Microvascular autologous breast reconstruction in the context of radiation therapy：comparing two reconstructive algorithms. Plast Reconstr Surg. 132：251-7, 2013
11) Craig ES, Lentz R, Srinivasa D, et al. Three-dimensional analysis of how radiation affects deep inferior epigastric perforator (DIEP) flap volume, projection, and position in breast cancer reconstruction. Ann Plast Surg. 81：235-9, 2018
12) Kronowitz SJ, Lam C, Terefe W, et al. A multidisciplinary protocol for planned skin-preserving delayed breast reconstruction for patients with locally advanced breast cancer requiring postmastectomy radiation therapy：3-year follow-up. Plast Reconstr Surg. 127：2154-66, 2011
13) Reish RG, Lin A, Phillips NA, et al. Breast reconstruction outcomes after nipple-sparing mastectomy and radiation therapy. Plast Reconstr Surg. 135：959-66, 2015
14) Cordeiro PG, Albornoz CR, McCormick B, et al. What is the optimum timing of postmastectomy radiotherapy in two-stage prosthetic reconstruction：radiation to the tissue expander or permanent implant? Plast Reconstr Surg. 135：1509-17, 2015
15) Nava MB, Pennati AE, Lozza L, et al. Outcome of different timings of radiotherapy in implant-based breast reconstructions. Plast Reconstr Surg. 128：353-9, 2011
16) Santosa KB, Chen X, Qi J,et al. Postmastectomy radiation therapy and two-stage implant-based breast reconstruction：is there a better time to irradiate? Plast Reconstr Surg. 138：761-9, 2016

CQ

9 乳癌発生のリスクが高い患者に乳房再建術は推奨されるか？

■ 推奨

乳癌発生のリスクが高い患者に乳房再建術は行ってよい。ただし，片側再建例では，異時性対側乳癌の発生を考慮した慎重な再建計画が望まれる。

■ 推奨の強さと根拠　2C（弱い推奨，弱い根拠）

根拠・解説　Khurana らは，乳癌家族歴のある患者が片側乳癌に罹患した場合，同時に対側乳腺の悪性新生物が潜在している可能性は 15.4％であり，強い家族歴があるものの乳癌が明らかではない

患者と家族歴はないが片側乳癌に罹患した患者の予防的乳房切除標本における腫瘍性病変の発現率は同等であると報告している[1)]。

また，乳癌手術歴，若年発症，強い家族歴は対側乳癌発症の予測因子であり，強い家族歴を有する若年者の乳癌患者で，特に，*BRCA* 遺伝子変異陽性者については，再建の有無を問わず，患側の乳房切除と対側の予防的乳房切除が合理的治療オプションであるとする報告は多い[2-4)]。

このように，乳癌家族歴を有する患者における予防的乳房切除術の合理性を検証した臨床研究は少なくないが，乳房再建との関連性を述べた報告はなく，否定的なエビデンスもない。

予防的切除後の一次再建においては，さまざまな理由による再手術が必要になる頻度は高い（14.6～51％）ものの，多くの患者が再建乳房と結果に満足していたとの報告がある[5-7)]。一方で，予防的切除後に再建を受けた群と受けなかった群の患者満足度が変わらないという報告も散見される[8)]。

また，乳癌発生リスクの高い患者が片側乳癌に罹患した場合，再建を計画する際には異時性対側乳癌の発生を考慮する必要があると考えられる。

今後の課題　乳癌発生のリスクが高い患者における予防的乳房切除と乳房再建に関連する報告は散見されるが，乳癌発生の高リスク患者が片側乳癌に罹患した際の乳房再建に関連した報告はない。今後，このような患者における再建の是非，さらには再建法の適否について明らかにしていく必要があろう。

■参考文献

1) Khurana, KK, Loosmann, A, Numann, PJ, et al. Prophylactic mastectomy：pathologic findings in high-risk patients. Arch Pathol Lab Med. 124：378-81, 2000
2) Kollias J, Ellis IO, Elston CW, et al. Clinical and histological predictors of contralateral breast cancer. Eur J Surg Oncol. 25：584-9, 1999
3) Solomon JS, Brunicardi CF, Friedman JD. Evaluation and treatment of BRCA-positive patients. Plast Reconstr Surg. 105：714-9, 2000
4) Koslow S, Pharmer LA, Scott AM, et al. Long-term patient-reported satisfaction after contralateral prophylactic mastectomy and implant reconstruction. Ann Surg Oncol. 20：3422-9, 2013
5) van Verschuer VMT, Mureau MAM, Heemskerk-Gerritsen BAM, et al. Long-term outcomes of bilateral direct-to-implant breast reconstruction in women at high breast cancer risk. J Plast Surg Hand Surg. 52：245-52, 2018
6) Moberg IO, Schou Bredal I, Schneider MR, et al. Complications, risk factors, and patients-reported outcomes after skin-sparing mastectomy followed by breast reconstruction in women with BRCA mutations. J Plast Surg Hand Surg. 52：234-9, 2018
7) Aygin D, Cengiz H. Life quality of patients who underwent breast reconstruction after prophylactic mastectomy：systematic review. Breast Cancer. 25：497-505, 2018
8) Razdan SN, Patel V, Jewell S, et al. Quality of life among patients after bilateral prophylactic mastectomy：a systematic review of patient-reported outcomes. Qual Life Res. 25：1409-21, 2016

CQ

10 乳房温存手術後の一次再建は二次再建より望ましいか？

■ 推奨

乳房温存手術後に再建を行う場合，一次再建は有効であることが多い。二次再建は難易度が高くなる傾向にある。

■ 推奨の強さと根拠　2C（弱い推奨，弱い根拠）

根拠・解説　乳房温存手術といえども乳腺切除量や乳癌の局在部位により大なり小なり変形を呈する。それらの変形を予防するためにさまざまな手術法を用いた一次再建の報告がみられる[1-8]。これら報告されている再建法の適用は，切除部位の違いにより異なる。

乳房外側部分切除術に対しては外側胸背筋膜皮弁[3]や広背筋皮弁[1,9]を用いた再建法が報告されている。また，最も強い変形が残るとされている乳房尾側領域の部分切除術に対しては，乳房下溝より尾側の筋膜脂肪弁を反転させる再建方法[4]が報告されている。いずれの方法も良好な結果が得られたと報告されている。

乳房温存術後の再建では放射線治療の影響を考慮する必要があるが，一次再建では欠損量の把握が可能であり，良好な結果が得られるとの報告は多い[1,2,4,6-8]。

一方，乳房温存手術後の変形に対してもさまざまな手技を用いた二次修正術の報告がある[2,5,7,9-12]。最も困難な症例では乳房全摘と再建が必要であるとの報告や，乳房温存手術で最も留意すべきは変形を生じないように予防することであり，一次再建の重要性を強調した報告もある。

二次再建でも一次再建と同様の再建方法での報告が散見される。一方で，必要組織量の把握や，放射線照射による強い変形と拘縮の修正が困難との報告や，皮島の露出が必要となる症例が多いとの報告がある[1,2,11,12]。

乳房温存手術の適応は切除断端が陰性で，整容性が保たれる症例である。乳房温存手術自体が本来再建を必要としない完結した手術方法であり，一次再建の場合は適応についての議論が必要である。一方で，二次再建の場合は変形の修正という要素が強い。そのため一次再建と二次再建のどちらが望ましいかという比較は難しいと思われる。

今後の課題　乳房温存手術後の一次再建や二次再建に関する症例報告は散見されるが，2群間で比較検討した報告は認められない。今後，一次再建の適応と，二次再建の利点と欠点をさらに検討していく必要がある。

■ 参考文献

1) 遠所瑞拡，磯貝典孝．【乳房部分切除に対する乳房再建update】広背筋皮弁移植による一次再建．形成外科．54：15-22, 2011
2) 矢野健二．【乳房部分切除に対する乳房再建update】乳房部分切除術後変形の分類と再建strategy．形成外科．54：5-13, 2011
3) Munhoz AM, Montag E, Arruda EG, et al. The role of the lateral thoracodorsal fasciocutaneous flap in immediate conservative breast surgery reconstruction. Plast Reconstr Surg. 117：1699-710,

2006
4) Ogawa T, Hanamura N, Yamashita M, et al. Usefulness of breast-volume replacement using an inframammary adipofascial flap after breast-conservation therapy. Am J Surg. 193：514-8, 2007
5) Kronowitz SJ, Feledy JA, Hunt KK, et al. Determining the optimal approach to breast reconstruction after partial mastectomy. Plast Reconstr Surg. 117：1-11, 2006
6) Spiegel AJ, Eldor L. Partial breast reconstruction with mini superficial inferior epigastric artery and mini deep inferior epigastric perforator flaps. Ann Plast Surg. 65：147-54, 2010
7) Smith ML, Molina BJ, Dayan E, et al. Defining the role of free flaps in partial breast reconstruction. J Reconstr Microsurg. 34：185-92, 2018
8) Hamdi M. Oncoplastic and reconstructive surgery of the breast. Breast. 22 Suppl 2：S100-5, 2013
9) 本田隆司，仲沢弘明，櫻井裕之，他．【乳房部分切除に対する乳房再建 update】エキスパンダー/インプラントによる二次再建．形成外科．54：23-9, 2011
10) 武石明精．【乳房部分切除に対する乳房再建 update】乳房部分切除後の自家組織移植による二次再建．形成外科．54：31-7, 2011
11) 矢野健二．【皮弁による乳房再建後の二次修正術】乳房部分切除術後再建の二次修正術．形成外科．53：365-71, 2010
12) Tomita K, Yano K, Nishibayashi A, et al. The role of latissimus dorsi myocutaneous flaps in secondary breast reconstruction after breast-conserving surgery. Eplasty. 13：e28, 2013

CQ 11　NSM/SSM 術後の二期再建は一期再建より望ましいか？

■ **推奨**

合併症は二期再建で少ないが，一期再建も二期再建も整容性に関しては優劣がつかない。二期再建が一期再建より望ましいとはいえない。

■ **推奨の強さと根拠**　2C（弱い推奨，弱い根拠）

根拠・解説　NSM（nipple-sparing mastectomy）/SSM（skin-sparing mastectomy）は一次再建を前提とした術式であり，多くの文献は一次再建に関するものである[1-9]。そして，再建方法はシリコン乳房インプラントによるものや，各種皮弁（広背筋皮弁，TRAM flap：transverse rectus abdominis myocutaneous flap，DIEP flap など）によるものとさまざまである。局所再発率は，2.6～3.8％であり他の乳癌術式と比較しても高くはない。

NSM/SSM 後の再建における一期か二期かの報告は，人工物による再建に関するものが多い。一方，自家組織再建に関する報告の多くは一期再建に関するものである[2]。

合併症に関しては，一期再建で多くなるとする報告が多く，特に乳房皮膚壊死の割合が高い。エキスパンダーでは血流に問題がある皮膚に対する緊張を緩和することが可能であるため，皮膚壊死が起こる頻度が一期的シリコン乳房インプラント再建より少なくなるのではないかとの考察がある[1,2]。

近年，欧米諸国では ADM（acellular dermal matrix）を併用する症例が増加しており，一期的シリコン乳房インプラント再建が増加している[5,6]。採択文献では ADM 使用，不使用が混在しているが，本邦では ADM が使用できない状況にあり，その点は考慮する必要がある。

整容性に関しては一期再建と二期再建の間で有意な差がないとする報告が多かった[4,5,7]。手術回数，通院回数，コストに関しては一期再建において少なく，利点といえる[7,9]。

人工物による一次再建を安全に施行できるかどうかは，切除側の条件が大きく影響する。乳房切除後における皮膚の薄さ，血液灌流の状態などを十分に確認し，一期再建とするか，二期再建とするかを決定すべきである[3,8]。

今後の課題 本邦では ADM が使用できないので，海外の状況と異なっている。一期再建と二期再建の比較の場合，多くが人工物再建に関する文献である。今後，本邦の状況に即したエビデンスの高い研究報告が望まれる。

■参考文献

1) Corban J, Shash H, Safran T, et al. A systematic review of complications associated with direct implants vs. tissue expanders following Wise pattern skin-sparing mastectomy. J Plast Reconstr Aesthet Surg. 70：1191-9, 2017
2) Frey JD, Choi M, Salibian AA, et al. Comparison of outcomes with tissue expander, immediate implant, and autologous breast reconstruction in greater than 1000 nipple-sparing mastectomies. Plast Reconstr Surg. 139：1300-10, 2017
3) Endara M, Chen D, Verma K, et al. Breast reconstruction following nipple-sparing mastectomy：a systematic review of the literature with pooled analysis. Plast Reconstr Surg. 132：1043-54, 2013
4) Lee KT, Mun GH. Comparison of one-stage vs two-stage prosthesis-based breast reconstruction：a systematic review and meta-analysis. Am J Surg. 212：336-44, 2016
5) Negenborn VL, Young-Afat DA, Dikmans REG, et al. Quality of life and patient satisfaction after one-stage implant-based breast reconstruction with an acellular dermal matrix versus two-stage breast reconstruction（BRIOS）：primary outcome of a randomised, controlled trial. Lancet Oncol. 19：1205-14, 2018
6) Dikmans RE, Negenborn VL, Bouman MB, et al. Two-stage implant-based breast reconstruction compared with immediate one-stage implant-based breast reconstruction augmented with an acellular dermal matrix：an open-label, phase 4, multicentre, randomised, controlled trial. Lancet Oncol. 18：251-8, 2017
7) Roostaeian J, Sanchez I, Vardanian A, et al. Comparison of immediate implant placement versus the staged tissue expander technique in breast reconstruction. Plast Reconstr Surg. 12：909e-18e, 2012
8) 澤本尚哉，奥村誠子，中村亮太，他．シリコンインプラントによる乳房一次一期再建についての検討．日形会誌．36：9-15, 2016
9) Singh N, Reaven NL, Funk SE. Immediate 1-stage vs. tissue expander postmastectomy implant breast reconstructions：a retrospective real-world comparison over 18 months. J Plast Reconstr Aesthet Surg. 65：917-23, 2012

CQ 12 進行乳癌術後患者の二次再建は一次再建より望ましいか？

■推奨

進行乳癌患者に対する乳房一次再建と二次再建の優劣を示すエビデンスはなく，二次再建が一次再建より望ましいとはいえない。

■推奨の強さと根拠 2C（弱い推奨，弱い根拠）

根拠・解説 進行乳癌患者における一次再建群は，非再建群と比較して局所領域再発率，遠隔転移率，

無再発5年生存率，5年全生存率などに差はなく，腫瘍学的に安全とする報告が多いが[1-8]，その多くが後ろ向き研究でありエビデンスは強くない。また，腹直筋皮弁による一次再建患者群では，非再建群より有意に5年生存率が高かったとする報告や[9]，ホルモン受容体陰性乳癌患者において，術前化学療法後の一次再建群は非再建群より局所再発率が有意に高かったとする報告もあった[10]。一方，一次再建と二次再建群間の比較では，両者に予後の差はないとする文献がほとんどであった。唯一の前向き研究では，進行乳癌患者において，術前化学療法を行った後，広背筋皮弁による一次再建とPMRT（postmastectomy radiation therapy）を行った群と，術後化学療法とPMRTの後に広背筋皮弁による二次再建を行った群を比較し，両者間で合併症，整容性，局所再発に有意差を認めなかったとしている[11]。

進行乳癌患者に対する一次再建において，二次再建より術後合併症が増加するか否かは，報告により一定ではない[2,3,5,8,12]。合併症による後療法の遅れはなかったとする報告が多いものの[3,5,8]，PMRTの遅れが生じたとする報告もある[2,13]。また，広背筋皮弁を併用したシリコン乳房インプラントによる再建において，被膜拘縮率は差がなかったとする報告があるが[11]，遊離皮弁による一次再建後PMRT症例の30％に萎縮や変形が生じたとする報告もある[13]。進行乳癌患者に対する一次再建では，常に再建乳房へのPMRTの必要性，その影響を十分考慮したうえでの術式の選択が望まれる。

以上より，進行乳癌患者に対する乳房一次再建を否定するエビデンスはなく，選択肢の1つとなり得ると考えられる。一方で，再建プロセスにより後療法が遅延することは避けなければならない。特に，合併症リスクの高い症例は適応を慎重に検討するべきである。また，再建乳房への術後照射の可能性も考慮して再建方法を選択すべきである。患者には十分に説明し理解を得たうえで一次再建を行う必要がある。

炎症性乳癌患者に関しては，少ない症例数の症例対照研究であるが一次再建の報告があり，術後合併症は増加するものの，再発率生存率に差はなかったとしている[5]。

今後の課題　乳房再建は患者の意思や好みが反映されるため，RCTは困難と思われる。腫瘍学的安全性に関しても，乳癌サブタイプや薬物療法，放射線治療の違いによるマッチングがなされた研究は少なく，より症例タイプに特化した情報が待たれる。また，乳房再建は術後のQOLの向上につながる可能性があるが，進行乳癌患者においてもその益の評価の調査が望まれる。

■参考文献

1) Emiroglu M, Sert I, Karaali C, et al. The effectiveness of simultaneous oncoplastic breast surgery in patients with locally advanced breast cancer. Breast Cancer. 23：463-70, 2016
2) Prabhu R, Godette K, Carlson G, et al. The impact of skin-sparing mastectomy with immediate reconstruction in patients with Stage III breast cancer treated with neoadjuvant chemotherapy and postmastectomy radiation. Int J Radiat Oncol Biol Phys. 82：e587-93, 2012
3) Eriksen C, Frisell J, Wickman M, et al. Immediate reconstruction with implants in women with invasive breast cancer does not affect oncological safety in a matched cohort study. Breast Cancer Res Treat. 127：439-46, 2011
4) Lim W, Ko BS, Kim HJ, et al. Oncological safety of skin sparing mastectomy followed by immediate reconstruction for locally advanced breast cancer. J

Surg Oncol. 102：39-42, 2010
5) Simpson AB, McCray D, Wengler C, et al. Immediate reconstruction in inflammatory breast cancer：challenging current care. Ann Surg Oncol. 23（Suppl 5）：642-8, 2016
6) Liang TJ, Wang BW, Liu SI, et al. Recurrence after skin-sparing mastectomy and immediate transverse rectus abdominis musculocutaneous flap reconstruction for invasive breast cancer. World J Surg Oncol. 11：194, 2013
7) Ismagilov AK, Khasanov RS, Navrusov SN, et al. Study on possibilities of reconstructive--plastic surgery in patients with stage III breast cancer. Bratisl Lek Listy. 112：686-90, 2011
8) Mir M, Shahdhar M, Ganaie K, et al. Oncological safety of immediate rectus abdominis myocutaneous breast reconstruction in patients with locally advanced disease（stage IIb and III）. South Asian J Cancer. 2：239-42, 2013
9) Hsieh TY, Lin YN, Lin SD, et al. Immediate transverse rectus abdominis musculocutaneous flap reconstruction is associated with improved cancer-specific survival in locally advanced breast cancer. Ann Plast Surg. 73 Suppl 1：S31-6, 2014
10) Aurilio G, Bagnardi V, Graffeo R, et al. Does immediate breast reconstruction after mastectomy and neoadjuvant chemotherapy influence the outcome of patients with non-endocrine responsive breast cancer? Anticancer Res. 34：6677-83, 2014
11) Giacalone PL, Rathat G, Daures JP, et al. New concept for immediate breast reconstruction for invasive cancers：feasibility, oncological safety and esthetic outcome of post-neoadjuvant therapy immediate breast reconstruction versus delayed breast reconstruction：a prospective pilot study. Breast Cancer Res Treat. 122：439-51, 2010
12) Burdge EC, Yuen J, Hardee M, et al. Nipple skin-sparing mastectomy is feasible for advanced disease. Ann Surg Oncol 20：3294-302, 2013
13) Crisera CA, Chang EI, Da Lio AL, et al. Immediate free flap reconstruction for advanced-stage breast cancer：is it safe? Plast Reconstr Surg. 128：32-41, 2011

CQ

13 化学療法を伴う患者に一次乳房再建術は推奨されるか？

■ 推奨

術前化学療法は一次乳房再建の合併症を増加させず，適切な適応のもと安全に行い得る。一方で，合併症リスクの高い症例では術前化学療法の開始の遅延が生じる可能性があるため，適応を慎重に検討し，患者には十分に説明し理解を得たうえで細心の注意のもと一次再建を行う。

■ 推奨の強さと根拠　2C（弱い推奨，弱い根拠）

根拠・解説　術前化学療法は一次乳房再建の合併症を増加させず[1-7]，生存率，遠隔転移率，局所再発率にも影響を与えるものではないとの報告が多く[8, 9]，適切な適応のもと安全に行い得る。強いエビデンスではないが，メタアナリシスによっても結論づけられており，臨床的にはコンセンサスが得られつつあるといえる[10]。

再建方法別の検討でも，自家組織再建およびエキスパンダー/インプラント再建で合併症の増加はないとする報告がある[6, 11-13]。また後療法への遅れも指摘されていない[12, 13]。術前化学療法後における一次再建群と非再建群を比較した症例対照研究においては，短期追跡結果として両群で全生存率，無再発生存率に差はなかったと報告している[8]。しかしながら，ホルモン受容体陰性乳癌，術前化学療法後における一次再建患者では，5年局所再発率が有意に高いとした報告もある[14]。

一次乳房再建群は，非再建群と比較して術後合併症が増加する傾向はあるが，有意差をもって増加

するとする報告は少ない[1,2,11,15]。一方で，一次乳房再建群において術後化学療法を受けた群では，遊離腹部皮弁の脂肪壊死が増加したとする報告や[16]，手術部位感染が高率だったが，インプラント抜去率には差がなかったとする報告がある[11]。

一次乳房再建群は，非再建群と比較して，術後化学療法の開始が遅れる傾向があるとの指摘がある[17-24]。一方で，遅れは生じなかったとするものも多い[25-28]。14文献のシステマティックレビューでは，4文献で，一次再建群では術後化学療法開始が平均6.6〜16.8日有意に遅延したとし，7文献では遅延はなかったとしている[29]。また，全5270症例における術後化学療法開始までの期間は，一次再建群で29〜61日，非再建群で21〜60日であった[29]。遅れの有無についての見解はさまざまであり，いずれもエビデンスは強くないが，臨床的に問題となる遅延を指摘するものはなく，一次再建を否とする意見はみられない。

しかしながら，再建術の有無にかかわらず，乳癌患者全体を対象とした2つのメタアナリシスで，術後4週単位の化学療法開始の遅れは全生存率および無再発生存率の悪化につながると報告されている[30,31]。後療法の遅れは再建の有無のみならず種々の因子が関係するが，速やかな治療開始が望まれることを念頭に置くべきである。したがって，合併症が生じることにより，術後化学療法開始が遅れる可能性があり，リスクの高いと考えられる症例では適応を慎重に決定する必要がある。

今後の課題　術後化学療法を伴う一次再建群の予後をアウトカムとした研究はなく，今後の研究が待たれる。現在コホート研究が進行中である（2021年に5年後，2027年に10年後予後を調査予定）[32]。乳房再建は患者の意思や好みが反映されるためRCTは困難と思われる。腫瘍学的安全性に関しては，乳癌サブタイプや薬物療法，放射線治療の違いによるマッチングがなされた研究は少なく，より症例タイプに特化した情報が待たれる。また，乳房再建は術後のQOLの向上につながる可能性があるが，その益の評価の調査が望まれる。

■参考文献

1) Chattha AS, Cohen JB, Bucknor A, et al. Surgical site infection in immediate breast reconstruction：does chemotherapy timing make a difference? J Surg Oncol. 117：1440-6, 2018
2) Dolen UC, Schmidt AC, Um GT, et al. Impact of neoadjuvant and adjuvant chemotherapy on immediate tissue expander breast reconstruction. Ann Surg Oncol. 23：2357-66, 2016
3) Narui K, Ishikawa T, Satake T, et al. Outcomes of immediate perforator flap reconstruction after skin-sparing mastectomy following neoadjuvant chemotherapy. Eur J Surg Oncol. 41：94-9, 2015
4) Kansal KJ, Dominici LS, Tolaney SM, et al. Neoadjuvant bevacizumab：surgical complications of mastectomy with and without reconstruction. Breast Cancer Res Treat. 141：255-9, 2013
5) Schaverien MV, Munnoch DA. Effect of neoadjuvant chemotherapy on outcomes of immediate free autologous breast reconstruction. Eur J Surg Oncol. 39：430-6, 2013
6) Donker M, Hage JJ, Woerdeman LA, et al. Surgical complications of skin sparing mastectomy and immediate prosthetic reconstruction after neoadjuvant chemotherapy for invasive breast cancer. Eur J Surg Oncol. 38：25-30, 2012
7) Liu Y, Mori H, Hata Y. Does neoadjuvant chemotherapy for breast cancer increase complications during immediate breast reconstruction? J Med Dent Sci. 56：55-60, 2009
8) Ryu JM, Park S, Paik HJ, et al. Oncologic safety of immediate breast reconstruction in breast cancer patients who underwent neoadjuvant chemotherapy：short-term outcomes of a matched case-control study. Clin Breast Cancer. 17：204-10, 2017
9) Wengler CA, Valente SA, Al-Hilli Z, et al.

Determinants of short and long term outcomes in patients undergoing immediate breast reconstruction following neoadjuvant chemotherapy. J Surg Oncol. 116：797-802, 2017
10) Song J, Zhang X, Liu Q, et al. Impact of neoadjuvant chemotherapy on immediate breast reconstruction：a meta-analysis. PLoS One. 30；9：e98225, 2014
11) Warren Peled A, Itakura K, Foster RD, et al. Impact of chemotherapy on postoperative complications after mastectomy and immediate breast reconstruction. Arch Surg. 145：880-5, 2010
12) Azzawi K, Ismail A, Earl H, et al. Influence of neoadjuvant chemotherapy on outcomes of immediate breast reconstruction. Plast Reconstr Surg. 126：1-11, 2010
13) Zweifel-Schlatter M, Darhouse N, Roblin P, et al. Immediate microvascular breast reconstruction after neoadjuvant chemotherapy：complication rates and effect on start of adjuvant treatment. Ann Surg Oncol. 17：2945-50, 2010
14) Aurilio G, Bagnardi V, Graffeo R, et al. Does immediate breast reconstruction after mastectomy and neoadjuvant chemotherapy influence the outcome of patients with non-endocrine responsive breast cancer? Anticancer Res. 34：6677-83, 2014
15) Hamahata A, Kubo K, Takei H, et al. Impact of immediate breast reconstruction on postoperative adjuvant chemotherapy：a single center study. Breast Cancer. 22：287-91, 2015
16) Li L, Chen Y, Chen J, et al. Adjuvant chemotherapy increases the prevalence of fat necrosis in immediate free abdominal flap breast reconstruction. J Plast Reconstr Aesthet Surg. 67：461-7, 2014
17) Henry LR, Morris LL, Downs R, et al. The impact of immediate breast reconstruction after mastectomy on time to first adjuvant treatment in women with breast cancer in a community setting. Am J Surg. 213：534-8, 2017
18) Johnson A, Shulman L, Kachajian J, et al. Access to care in vermont：factors linked with time to chemotherapy for women with breast cancer-a retrospective cohort study. J Oncol Pract. 12：e848-57, 2016
19) Barry PN, Riley EC, Pan J, et al. Delay of adjuvant chemotherapy after elective mastectomy and immediate reconstruction in breast-conservation candidates：a matched-pair analysis. Am J Clin Oncol. 37：575-9, 2014
20) Vandergrift JL, Niland JC, Theriault RL, et al. Time to adjuvant chemotherapy for breast cancer in National Comprehensive Cancer Network institutions. J Natl Cancer Inst. 105：104-12, 2013
21) Zhong T, Hofer SO, McCready DR, et al. A comparison of surgical complications between immediate breast reconstruction and mastectomy：the impact on delivery of chemotherapy--an analysis of 391 procedures. Ann Surg Oncol. 19：560-6, 2012
22) Kontos M, Lewis RS, Lüchtenborg M, et al. Does immediate breast reconstruction using free flaps lead to delay in the administration of adjuvant chemotherapy for breast cancer? Eur J Surg Oncol. 36：745-9, 2010
23) Alderman AK, Collins ED, Schott A, et al. The impact of breast reconstruction on the delivery of chemotherapy. Cancer. 116：1791-800, 2010
24) Lee J, Lee SK, Kim S, et al. Does immediate breast reconstruction after mastectomy affect the initiation of adjuvant chemotherapy? J Breast Cancer. 14：322-7, 2011
25) Eck DL, McLaughlin SA, Terkonda SP, et al. Effects of immediate reconstruction on adjuvant chemotherapy in breast cancer patients. Ann Plast Surg. 74 Suppl 4：S201-3, 2015
26) Khan J, Barrett S, Forte C, et al. Oncoplastic breast conservation does not lead to a delay in the commencement of adjuvant chemotherapy in breast cancer patients. Eur J Surg Oncol. 39：887-91, 2013
27) Chang RJ, Kirkpatrick K, De Boer RH, et al. Does immediate breast reconstruction compromise the delivery of adjuvant chemotherapy? Breast. 22：64-9, 2013
28) Oh E, Chim H, Soltanian HT. The effects of neoadjuvant and adjuvant chemotherapy on the surgical outcomes of breast reconstruction. J Plast Reconstr Aesthet Surg. 65：e267-80, 2012
29) Xavier Harmeling J, Kouwenberg CA, Bijlard E, et al. The effect of immediate breast reconstruction on the timing of adjuvant chemotherapy：a systematic review. Breast Cancer Res Treat. 153：241-51, 2015
30) Raphael MJ, Biagi JJ, Kong W, et al. The relationship between time to initiation of adjuvant chemotherapy and survival in breast cancer：a systematic review and meta-analysis. Breast Cancer Res Treat. 160：17-28, 2016
31) Yu KD, Huang S, Zhang JX, et al. Association between delayed initiation of adjuvant CMF or anthracycline-based chemotherapy and survival in breast cancer：a systematic review and meta-analysis. BMC Cancer. 13：240, 2013
32) Dave R, O'Connell R, Rattay T, et al；Breast Reconstruction Research Collaborative. The iBRA-2 (immediate breast reconstruction and adjuvant therapy audit) study：protocol for a prospective national multicentre cohort study to evaluate the impact of immediate breast reconstruction on the

delivery of adjuvant therapy. BMJ Open. 6：　e012678, 2016

CQ

14 放射線照射後に人工物を用いた乳房再建術を行った場合，自家組織による再建術と比べて合併症の発生率に差はあるか？

■ 推奨

放射線照射後におけるインプラントを用いた乳房再建術は，インプラントの露出，被膜拘縮などの合併症発生率が高くなるため，推奨されない。ただし，危険性を理解したうえでなら，再建を検討してもよい。自家組織による再建術は，放射線照射後でも皮弁の生着に影響を与えないが，整容上は非照射群に劣る。

■ 推奨の強さと根拠　2C（弱い推奨，弱い根拠）

根拠・解説　放射線照射群では，エキスパンダーでの皮膚拡張が困難であり，インプラントの感染，露出や高度の被膜拘縮（Baker grade Ⅲ以上）などの合併症発生率は，非照射群では 8～11％だが，照射群では 24～42％と有意に高い[1-3]。両側再建例で片側のみ照射された症例の検討では，カプセル拘縮が照射側で有意に多いと報告されている[4,5]。

一方，乳房温存手術後の局所再発例に対する NSM 後において一次一期再建を施行した場合，乳房温存手術に伴い施行した放射線照射は，人工物による再建手術の合併症率に有意な影響を与えなかったとの報告がある[6]。

インプラントに自家組織での再建を組み合わせた場合，非照射群のインプラント自体の合併症率に有意差はないが，照射群では被膜拘縮を含めた合併症率を下げるとの報告もある[2]。

放射線照射例が非照射例に比べ再建が困難なことは疑いようのないことであるが，十分に注意して行えば照射例でも再建可能な症例は少なくないとする意見もある[3,7]。

自家組織での再建では，合併症の発生頻度は，照射群に多い傾向にはあるが，有意差がないとの報告がある[8,9]。対称性などの整容面からは非照射群の方が優れていると報告されている[9]。

放射線照射後の乳房再建に関する文献は，ケースシリーズで報告されているものが多く，大規模な調査は少ないが，放射線照射例で明らかに合併症は増加する。

放射線照射後の再建は，十分に適応を吟味する必要性はあるが，患者がリスクを理解したうえで希望する場合には，再建を検討することも可能であると思われる。

今後の課題　放射線照射後の人工物による再建と自家組織による再建についての合併症発生率を直接比較した文献は少ない。また，合併症の内容についても，人工物においてはカプセル拘縮およびインプラント露出が，自家組織においては皮弁の壊死が問題とされており，合併症の内容に差があることから，一概にどちらの方法が優れているとはいいがたい。放射線照射例に対して乳房再建を行う場合，再建時期や乳癌の切除方法によって合併症の発生率はさまざまであり，これらを統合して論じることが現段階では困難である。

■参考文献

1) Chang DW, Barnea Y, Robb GL. Effects of an autologous flap combined with an implant for breast reconstruction；an evaluation of 1000 consecutive reconstructions of previously irradiated breasts. Plast Reconstr Surg. 122：356-62, 2008
2) Tallet AV, Salem N, Moutardier V, et al. Radiotherapy and immediate two-stage breast reconstruction with a tissue expander and implant：complications and esthetic results. Int J Radiat Oncol Biol Phys. 57：136-42, 2003
3) Krueger EA, Wilkins EG, Strawderman M, et al. Complications and patient satisfaction following expander/implant breast reconstruction with and without radiotherapy. Int J Radiat Oncol Biol Phys. 49：713-21, 2001
4) McCathy CM, Pusic AL, Disa JJ, et al. Unilateral postoperative chest wall radiotherapy in bilateral tissue expander/implant reconstruction patients：a prospective outcomes analysis. Plast Reconstr Surg. 116：1642-7, 2005
5) Parsa AA, Jackowe DJ, Johnson EW, et al. Selection criteria for expander/implant breast reconstruction following radiation therapy. Hawaii Med J. 68：66-8, 2009
6) Choi M, Frey JD, Alperovich M, et al. "Breast in a day"：examining single-stage immediate, permanent implant reconstruction in nipple-sparing mastectomy. Plast Reconstr Surg. 138：184e-91e, 2016
7) 岩平佳子．放射線照射例に対する人工物による乳房再建の検討．日形会誌．29：337-46, 2009
8) Williams JK, Bostwick J 3rd, Bried JT, et al. TRAM flap breast reconstruction after radiation treatment. Ann Surg. 221：756-64, 1995
9) Spear SL, Ducic I, Low M, et al. The effect of radiation on pedicled TRAM flap breast reconstruction：outcomes and implications. Plast Reconstr Surg. 115：84-95, 2005

CQ

15 両側乳房切除後の一次再建では，シリコン乳房インプラントによる再建が推奨されるか？

■推奨

シリコン乳房インプラントによる両側乳房切除後の一次再建は推奨されるが，自家組織による再建と比較して優劣は決められない。

■推奨の強さと根拠　2C（弱い推奨，弱い根拠）

根拠・解説　両側乳癌の増加と片側乳癌に対する両側乳房切除（対側予防切除）の増加に伴い両側再建は増加傾向にある[1-3]。両側再建ではシリコン乳房インプラントを用いたものが多く[1-3]，NSM の増加により一期再建も増えている[3]。アラガン社製スタイル 410 による両側再建では整容性，合併症とも良好な結果が報告されている[4]。合併症は両側再建では片側より増加するものの有意な増加ではない[5]。

インプラントと自家組織による再建の合併症の比較では，自家組織の方が多いとするもの[5]と，インプラントの方が多いとするもの[6]があり意見が分かれる。腹部皮弁の場合は条件が悪い側からも移植することによる壊死率の増加[7]，インプラントの場合は PMRT による非対称，被膜拘縮，リップリングが指摘されている[8]が，いずれも適応を制限する要因とはならない[5-8]。インプラントによる再建では ADM の使用が前提となる欧米では，PMRT 側の乳房下溝での ADM の固定位置の調節が，対称性を得るうえで重要と報告されている[9]。

一方，満足度の調査では，インプラントによる再建は片側再建より両側再建の方が満足度が高く，

対側予防切除による両側再建の有用性が報告されている[5, 10]。自家組織による再建では片側と両側で満足度に差はない[5, 10]。左右で同じ方法で同じ形態に再建することが満足度を上げる[10]との見解もあるが，インプラントと自家組織による両側再建を比較した多くの調査では，術前ベースラインではインプラントが高く，術後は逆転して自家組織の方が満足度が高くなると報告されている[5]。また，術後疼痛，治療期間，コストなどは自家組織による再建の方が優れていると報告されている[5, 6, 11]。やせた患者においても自家組織の方が満足度が高いが，脂肪注入による追加手術が必要になることが多い[12]。なお，広背筋皮弁による両側再建は一般的でなく，インプラントによる再建のPMRT側への併用などが有効とされている[13]。

以上より，シリコン乳房インプラントによる両側再建は推奨できるが，自家組織による再建と比較して優劣は決められない。

今後の課題　文献では，両側再建症例のほとんどが片側（両側）予防切除である。本邦では両側乳癌に対する両側再建が一般的であり，その場合は異時乳癌，異時再建が含まれ，それらの評価が十分なされていない。

■参考文献

1) Albornoz CR, Bach PB, Mehrara BJ, et al. A paradigm shift in U.S. breast reconstruction：increasing implant rates. Plast Reconstr Surg. 131：15-23, 2013
2) Cemal Y, Albornoz CR, Disa JJ, et al. A paradigm shift in U.S. breast reconstruction：part 2. The influence of changing mastectomy patterns on reconstructive rate and method. Plast Reconstr Surg. 131：320e-6e, 2013
3) Fitzparptrick AM, Gao LL, Smith BL, et al. Cost and outcome analysis of breast reconstruction paradigm shift. Ann Plast Surg. 73：141-9, 2014
4) Unger JG, Carreras JM, Nagarkar P, et al. Allergan style 410 implants for breast reconstruction：a prospective study in efficiency, safety, and symmetry. Plast Reconstr Surg. 138：548-55, 2016
5) Momoh AO, Cohen WA, Kidwell KM, et al. Tradeoffs associated with contralateral prophylactic mastectomy in women choosing breast reconstruction：result of a prospective multicenter cohort. Ann Surg. 266：158-64, 2017
6) Fischer JP, Nelson JA, Cleveland E, et al. Breast reconstruction modality outcome study：a comparison of expander/implants and free flaps in select patients. Plast Reconstr Surg. 131：928-34, 2013
7) Rao SS, Parikh PM, Goldstein JA, et al. Unilateral failures in bilateral microvascular breast reconstruction. Plast Reconstr Surg. 126：17-25, 2010
8) Antony AK, McCarthy C, Disa JJ, et al. Bilateral implant breast reconstruction：outcomes, predictors, and matched cohort analysis in 730 2-stage breast reconstructions over 10 years. Ann Plast Surg. 72：625-30, 2014
9) Roh DS, Treiser MD, Lafleur EH, et al. Technique to promote symmetry in 2-stage bilateral breast reconstruction in the setting of unilateral postmastectomy radiation. Ann Plast Surg. 78：386-91, 2017
10) Craft RO, Colakoglu S, Curtis MS, et al. Patient satisfaction in unilateral and bilateral breast reconstruction. Plast Reconstr Surg. 127：1417-24, 2011
11) Weichman KE, Broer PN, Thanik VD, et al. Patient-reported satisfaction and quality of life following breast reconstruction in thin patients：a comparison between microsurgical and prosthetic implant recipients. Plast Reconstr Surg. 136：213-20, 2015
12) Gassman AA, Yoon AP, Maxhimer JB, et al. Comparison of postoperative pain control in autologous abdominal free flap versus implant-based breast reconstructions. Plast Reconstr Surg. 135：356-67, 2015
13) Delong MR, Tandon VJ, Rudkin GH, et al. Latissims dorsi flap breast reconstruction-a nationwide inpatient sample review. Ann Plast Surg. 78：s185-8, 2017

CQ

16 シリコン乳房インプラントによる乳房再建後の患者において，インプラント破損率と被膜拘縮発生率が予想されるか？

■ 推奨

乳房再建に使用したインプラントの破損率はインプラントの世代交代により改善しつつあるが，長期挿入で破損のリスクは増加する。被膜拘縮の発生率は手術要因，患者要因，放射線治療などの影響を受ける。いずれも長期挿入で増加するが，発生率を予想するには至っていない。

■ 推奨の強さと根拠　2C（弱い推奨，弱い根拠）

根拠・解説　2010 年以降の文献では，乳房再建におけるテクスチャードコヒーシブインプラント（Allergan，MacGhan，Mentor，Sientra）の破損発生率は 0.5～13％[1-6] で，1990 年代，2000 年代の報告に比して低下しつつある。アラガン社製スタイル 410 では，10 年経過までに 9.7％で MRI（magnetic resonance imaging）において破損が疑われ，5.7％で実際に抜去時に破損を確認したとの報告がある[1-2]。被膜拘縮発生率（Baker Grade Ⅲ～Ⅳ）は 1.4～30％と報告されている[1-8]。インプラントの挿入年数が長くなると破損率・被膜拘縮率が増加するという点は多くの文献で一致している。したがって，インプラントを留置している期間は長期にわたり経過観察が必要である。しかし，破損や合併症の発生には患者要因，手術要因，放射線治療などさまざまな要因があり，破損率や発生率を予想するには至らない。また，日本では認可されていない ADM を併用した文献が多く，被膜拘縮の発生率に影響を及ぼしていると考えられる。

今後の課題　破損に関しては，アラガン社製スタイル 410 の長期成績（特に 10 年以上）の論文が少ない。また放射線照射や漿液腫などの合併症と被膜拘縮の発生率の関連は示唆されるが，本 CQ とは直接結びつけることができず，別に評価が必要と考えられる。検索し得た文献中の被膜拘縮のデータは，ADM を併用したものである。

■ 参考文献

1) Maxwell GP, Van Natta BW, Murphy DK, et al. Natrelle style 410 form-stable silicone breast implants：core study results at 6 years. Aesthet Surg J. 32：709-17, 2012
2) Maxwell GP, Van Natta BW, Bengtson BP, et al. Ten-year results from the Natrelle 410 anatomical form-stable silicone breast implant core study. Aesthet Surg J. 35：145-55, 2015
3) Doren EL, Pierpont YN, Shivers SC, et al. Comparison of Allergan, Mentor, and Sientra contoured cohesive gel breast implants：a single surgeon's 10-year experience. Plast Reconstr Surg. 136：957-66, 2015
4) Stevens WG, Calobrace MB, Harrington J, et al. Nine-Year core study data for Sientra's FDA-approved round and shaped implants with high-strength cohesive silicone gel. Aesthet Surg J. 36：404-16, 2016
5) Unger JG, Carreras JM, Nagarkar P, et al. Allergan style 410 implants for breast reconstruction：a prospective study in efficiency, safety, and symmetry. Plast Reconstr Surg. 138：548-55, 2016
6) Hammond DC, Canady JW, Love TR, et al. Mentor contour profile gel implants：clinical outcomes at 10 years. Plast Reconstr Surg. 140：1142-50, 2017
7) Stevens WG, Hirsch EM, Tenenbaum MJ, et al. A prospective study of 708 form-stable silicone gel breast implants. Aesthet Surg J. 30：693-701, 2010
8) Marques M, Brown SA, Oliveira I, et al. Long-term follow-up of breast capsule contracture rates in

cosmetic and reconstructive cases. Plast Reconstr Surg. 126：769-778, 2010

CQ

17 テクスチャードタイプのシリコン乳房インプラントはスムースタイプのインプラトと比較した場合，被膜拘縮の発生率は低くなるのか？

■ 推奨

乳房再建に対して使用するスムースタイプのインプラントに比べ，テクスチャードタイプのインプラントによる被膜拘縮の発生頻度は減少するとの考えが多く支持されている。

■ 推奨の強さと根拠　2C（弱い推奨，弱い根拠）

根拠・解説　豊胸術目的でのインプラント使用を含めた症例群における RCT で，テクスチャードタイプのインプラントの方がスムースタイプのインプラントに比べて，被膜拘縮の発生が少ないと報告されている[1)]。2010 年以降はアラガン社を含む第 5 世代のテクスチャードインプラントでの文献も存在し，以前と同様に被膜拘縮率はテクスチャードタイプで被膜拘縮発生率は低下すると報告される[2-8)]。ただし，これも豊胸術が含まれており，乳腺下に挿入されたものを除外しているものでなく，再建の状況に限定することはできない。また，日本では認可されていない ADM を併用した文献が多く，被膜拘縮の発生率に影響を及ぼしていると考えられる。

エキスパンダーの表面加工による被膜拘縮の違いは，少数の RCT では有意差がないとの報告はあるが，大規模な試験はない[9-11)]。テクスチャードタイプの使用経験では，被膜形成が少ないとの意見が多い。ただしエキスパンダーにおいては挿入期間が短く，エキスパンダーの違いによる最終形態で被膜の評価は言及できない。インプラントを用いた再建では被膜拘縮は結果を大きく左右するものであり，テクスチャードタイプのエキスパンダーを使用することが推奨される。

一方，インプラントを長期間留置することの合併症として乳房インプラント関連未分化大細胞リンパ腫（Breast Implant Associated-Anaplastic Large Cell Lymphoma：BIA-ALCL）があるが，その発生はスムースタイプのインプラントに比してテクスチャードタイプで多く，日本で保険適用となっているアラガン社 Biocell では 1/3345 と報告されている[12)]（2020 年 8 月現在、米国 FDA の HP では 1/2200-3300）。原因は明確ではないが，発生時の所見として遅発性の漿液腫や被膜の変性が挙げられている。1～2 年ごとにエコーまたは MRI で検査を行い，これらの所見がある場合は精査を行う。BIA-ALCL と診断された場合は速やかにインプラントと被膜の除去が必要である。

今後の課題　アラガン社製のインプラント，かつ乳房再建に用いた症例に限っての被膜拘縮発生率の差を検討する研究が望まれる。

■ 参考文献

1）Rocco N, Rispoli C, Moja L, et al. Different types of implants for reconstructive breast surgery. Cochrane

Database Syst Rev. CD010895, 2016
2) Lista F, Tutino R, Khan A, et al. Subglandular breast augmentation with textured, anatomic, cohesive silicone implants : a review of 440 consecutive patients. Plast Reconstr Surg. 132 : 295-303, 2013
3) Namnoum JD, Largent J, Kaplan HM, et al. Primary breast augmentation clinical trial outcomes stratified by surgical incision, anatomical placement and implant device type. J Plast Reconstr Aesthet Surg. 66 : 1165-72, 2013
4) Spear SL, Murphy DK ; Allergan Silicone Breast Implant U.S. Core Clinical Study Group. Natrelle round silicone breast implants : Core Study results at 10 years. Plast Reconstr Surg. 133 : 1354-61, 2014
5) Liu X, Zhou L, Pan F, et al. Comparison of the postoperative incidence rate of capsular contracture among different breast implants : a cumulative meta-analysis. PLoS One. 10 : e0116071, 2015
6) Hammond DC, Canady JW, Love TR, et al. Mentor contour profile gel implants : clinical outcomes at 10 years. Plast Reconstr Surg. 140 : 1142-50, 2017
7) Stevens WG, Calobrace MB, Alizadeh K, et al. Ten-year Core Study data for Sientra's Food and Drug Administration-approved round and shaped breast implants with cohesive silicone gel. Plast Reconstr Surg. 141 : 7S-19S, 2018
8) Calobrace MB, Stevens WG, Capizzi PJ, et al. Risk factor analysis for capsular contracture : a 10-year sientra study using round, smooth, and textured implants for breast augmentation. Plast Reconstr Surg. 141 : 20S-8S, 2018
9) May JW Jr, Bucky LP, Sohoni S, et al. Smooth versus textured expander implants : a double-blind study of capsule quality and discomfort in simultaneous bilateral breast reconstruction patients. Ann Plast Surg. 32 : 225-32 ; discussion 232-3, 1994
10) Wickman M, Jurell G. Low capsular contraction rate after primary and secondary breast reconstruction with a textured expander prosthesis. Plast Reconstr Surg. 99 : 692-7, 1997
11) Cicchetti S, Leone MS, Franchelli S, et al. One-stage breast reconstruction using McGhan Style 150 biodimensional expanders : a review of 107 implants with six years experience. J Plast Reconstr Aesthet Surg. 59 : 1037-42, 2006
12) Magnusson M, Beath K, Cooter R, et al. The epidemiology of breast implant associated large cell lymphoma in Australia and New Zealand confirms the highest risk for grade 4 surface breast implants. Plast Reconstr Surg. 143 : 1285-92, 2019

CQ

18 エキスパンダーおよびシリコン乳房インプラントを大胸筋下に挿入する場合と大胸筋上に挿入する場合で，術後の質感と合併症に差はあるか？

■ 推奨

乳房再建における大胸筋上への人工物の挿入は，腫瘍要因，患者要因を満たしたうえで，ADM による完全被覆と脂肪注入の追加を行うことで，大胸筋下に比べて合併症に差がなく，質感がよく，animation deformity を防げる。しかし，ADM を使用できない状況では，安全性，整容性ともに大胸筋下に挿入する場合と比較ができない。

■ 推奨の強さと根拠　2C（弱い推奨，弱い根拠）

根拠・解説　乳房再建における大胸筋上（皮下）への人工物の挿入に関する論文は 2014 年頃より発表され，そのほぼすべてが ADM などによる人工物の完全被覆と，整容的な必要性に応じた脂肪注入の追加を前提にし，いずれも長期的な検討がなされていない[1-10]。患者要因に関しては，BMI ＞ 35～40，HbA1c ＞ 7.5%，ヘビースモーカーなどで有意に合併症のリスクが上がるとされている[3,4,8,11,12]。腫瘍学的には，深部の腫瘍，胸壁浸潤，進行癌，腋窩リンパ節転移例などは安全性に問題を残し[4,8,12]，温存治療後の症例（乳房尾側の瘢痕，放射線治療による皮膚皮下組織の損傷など）では二次再建や広背筋皮弁の併用を提言する論文がみられる[11]。手術要因としては，厚い皮弁を残

すことにこだわるのではなく，血行のある皮弁を作ることが重要とされ，一期再建ではICG（indocyanine green）による皮弁血流の評価が推奨されている[4,8,11,12]。

大胸筋上への留置では，animation deformityは起こらず[1,5,7,8,12]，疼痛や違和感を有意に軽減でき満足度が高いとされる[7,10]。ADMを併用することで，大胸筋下と比べて，感染，漿液腫，皮膚壊死，被膜拘縮，リップリング，抜去などの合併症に差はなく（あるいは優れ）[2,5,6,9,10,12]，術後放射線治療による合併症にも差を認めない[13,14]。

ADMを使用できない日本の現状では，大胸筋上に挿入することの安全性，整容性を判断できない。この条件で大胸筋上に留置するためには，皮下組織をある程度厚く温存することが求められるが，その場合の腫瘍学的な安全性が検証されていない。大胸筋下に挿入した場合のanimation deformityに関しては，二次的に大胸筋上へのポケット交換の有効性を示す論文が多く[3,15-17]，この修正術は皮下脂肪の厚さ次第ではADMが使用できない日本においても有効と思われる。

今後の課題　文献では，ADMと脂肪注入を併用した合併症と整容性評価がなされているが，本邦ではADMが使用できず，脂肪注入も保険適用となっていない。両者を併用しない状況での安全性と有効性は評価できていない。また，長期的な報告がなされていない。

■参考文献

1) Reitsamer R, Peintinger F. Prepectoral implant placement and complete coverage with porcine acellular matrix：a new technique for direct-to-implant breast reconstruction after nipple-sparing mastectomy. J Plast Reconstr Aesthet Surg. 68：162-7, 2014
2) Becker H, Lind JG 2nd, Hopkins EG. Immediate implant-based prepectoral breast reconstruction using a vertical incision. Plast Reconstr Surg Grob Open. 3：e412, 2015
3) Nahabedian MY, Cocilovo C. Two-stage prosthetic breast reconstruction：a comparison between prepectoral and partial subpectoral techniques. Plast Reconstr Surg. 140：22S-30S, 2017
4) Storm-Dickerson T, Sigalove N. Prepectoral breast reconstruction：the breast surgeon's perspective. Plast Reconstr Surg. 140：43S-8S, 2017
5) Jones G, Yoo A, King V, et al. Prepectoral immediate direct-to-implant breast reconstruction with anterior AlloDerm coverage. Plast Reconstr Surg. 140：31S-8S, 2017
6) Vidya R, Masià J, Cawthorn S, et al. Evaluation of the effectiveness of the prepectoral breast reconstruction with Braxon dermal matrix：first multicenter European report on 100 cases. Breast J. 23：670-6, 2017
7) Sbitany H, Piper M, Lentz R. Prepectoral breast reconstruction：a safe alternative to submuscular prosthetic reconstruction following nipple-sparing mastectomy. Plast Reconstr Surg. 140：432-43, 2017
8) Sigalove S, Maxwell GP, Sigalove NM, et al：Prepectoral implant-based breast reconstruction：rationale, indications, and preliminary results. Plast Reconstr Surg. 139：287-94, 2017
9) Chandarana MN, Jafferbhoy S, Marla S, et al. Acellular dermal matrix in implant-based immediate breast reconstructions：a comparison of prepectoral and subpectoral approach. Grand Surg 7（Suppl 1）：S64-9, 2018
10) Baker BG, Irri R, MacCallum V, et al. A prospective comparison of short-term outcomes of subpectoral and prepectoral strattice-based immediate breast reconstruction. Plast Reconstr Surg. 141：1077-84, 2018
11) Gabriel A, Maxwell GP. Prepectoral breast reconstruction in challenging patients. Plast Reconstr Surg. 140：14S-21S, 2017
12) Sbitany H. Important considerations for performing prepectoral breast reconstruction. Plast Reconstr Surg. 140：7S-13S, 2017
13) Sinnott CJ, Persing SM, Pronovost M, et al. Impact of postmastectomy radiation therapy in prepectoral versus subpectoral implant-based breast reconstruction. Ann Surg Oncol. 25：2899-908, 2018
14) Elswick SM, Harless CA, Bishop SN, et al. Prepectoral implant-based breast reconstruction

with postmastectomy radiation therapy. Plast Reconstr. 142：1-12, 2018
15) Gabriel A, Sigalove S, Sigalove NM, et al. Prepectoral revision breast reconstruction for treatment of implant-associated animation deformity：a review of 102 reconstructions. Aesthet Surg J. 38：519-26, 2018
16) Hammond DC, Schmitt WP, O'Connor EA. Treatment of breast animation deformity in implant-based reconstruction with pocket change to the subcutaneous position. Plast Reconstr Surg. 135：1540-4, 2015
17) Gabriel A, Sigalove S, Sigalove NM, et al. Prepectoral revision breast reconstruction for treatment of implant-associated animation deformity：a review of 102 reconstructions. Aesthet Surg J. 38：519-26, 2018

CQ

19 シリコン乳房インプラントによる乳房再建術にエキスパンダーは有効か？

■ 推奨

インプラントによる一期再建とエキスパンダーを用いた二期再建と比較すると，合併症率に有意差はなく治療期間は一期再建が短い。一方で，整容性においてはエキスパンダーを用いた二期再建の方が有意に満足度が高い可能性がある。

■ 推奨の強さと根拠　2C（弱い推奨，弱い根拠）

根拠・解説　乳房切除に対するインプラントによる乳房再建において，エキスパンダーを用いた二期再建は広く行われているが，NSM や SSM の増加に伴い一期再建も増加傾向にある。一期再建とエキスパンダーを用いた二期再建を比較した場合，合併症率に関しては一期再建の方が創縁壊死や被膜拘縮などが増加するものの有意差はないという報告が多い[1-6]。

術前放射線照射症例に対する再建では一期再建でより高い創部合併症を認めたという報告がある[3]。術後放射線照射症例については，二期再建の場合にエキスパンダー，インプラントいずれのタイミングで行うべきかを検討した文献は多数認め議論が分かれるところであるが，一期再建と二期再建で合併症率を比較した文献は少なく，現時点ではいずれが有効かは判断できない。現状では人工物による一期再建は照射などが不要である早期乳癌に適すると位置づけられている[3]。

また，満足度に関しては，エキスパンダーを用いた二期再建の方が整容性，QOL に対する満足度が高いという報告が多い[1, 3, 5, 7]。自家組織を用いた二期再建においてもより自然な乳房マウンド形成をもたらすという報告[8]もあり，整容性の面において，エキスパンダーは有効であると思われる。

今後の課題　アラガン社製のエキスパンダー，インプラントでの論文は少なく，一期再建では他社のラウンド型を用いたものも含まれる。整容性および合併症の評価はアラガン社製アナトミカルインプラントでの長期的な比較が待たれる。

■ 参考文献

1) Qin Q, Tan Q, Lian B, et al. Postoperative outcomes of breast reconstruction after mastectomy：a

retrospective study. Medicine (Baltimore). 97：e9766, 2018
2) Corban J, Shash H, Safran T, et al. A systematic review of complications associated with direct implants vs. tissue expanders following Wise pattern skin-sparing mastectomy. J Plast Reconstr Aesthet Surg. 70：1191-9, 2017
3) Ng WKY, Chesney A, Farrokhyar F, et al. One stage placement of permanent implant compared to two stage tissue expander reconstruction. J Plast Surg Hand Surg. 51：240-6, 2017
4) Singh N, Reaven NL, Funk SE. Immediate 1-stage vs. tissue expander postmastectomy implant breast reconstructions：a retrospective real-world comparison over 18 months. J Plast Reconstr Aesthet Surg. 65：917-23, 2012
5) Eriksen C, Lindgren EN, Frisell J, et al. A prospective randomized study comparing two different expander approaches in implant-based breast reconstruction：one stage versus two stages. Plast Reconstr Surg. 130：254e-64e, 2012
6) Davila AA, Mioton LM, Chow G, et al. Immediate two-stage tissue expander breast reconstruction compared with one-stage permanent implant breast reconstruction：a multi-institutional comparison of short-term complications. J Plast Surg Hand Surg. 47：344-9, 2013
7) Brennan ME, Flitcroft K, Warrier S, et al. Immediate expander/implant breast reconstruction followed by post-mastectomy radiotherapy for breast cancer：aesthetic, surgical, satisfaction and quality of life outcomes in women with high-risk breast cancer. Breast. 30：59-65, 2016
8) Tadiparthi S, Alrawi M, Collis N. Two-stage delayed breast reconstruction with an expander and free abdominal tissue transfer：outcomes of 65 consecutive cases by a single surgeon. J Plast Reconstr Aesthet Surg. 64：1608-12, 2011

CQ

20 乳房全摘術後の患者に対して腹部皮弁は有効か？

■ 推奨

乳房全摘術後の患者に対する腹部皮弁による乳房再建は，術前あるいはシリコン乳房インプラント再建に比べて乳房満足度が高いため有効であると考えられる。

■ 推奨の強さと根拠　2C（弱い推奨，弱い根拠）

根拠・解説　近年，BREAST-Q などを用いた patient reported outcome による評価が行われるようになってきた。本 CQ では，再建結果，満足度に関して腹部皮弁の有効性を検討する。

BREAST-Q を用いた患者の満足度調査では，腹部皮弁を用いた再建が術前あるいはシリコン乳房インプラントによる再建より，乳房満足度，結果満足度が有意に高いとする論文[1]が多い。一方，腹部の健康度は術前より低下しているとするもの[2]がある。その他，精神的，身体的，性的，社会的な健康度に関しても，インプラントと同等か腹部皮弁の方が高い[3]とされた。腹部皮弁の中では，DIEP flap が有茎 TRAM flap より評価が高いとする論文[4]があるが，術式間の結果に対する満足度の比較では明確な優劣はつけがたい。

今後の課題　BREAST-Q の調査では腹部皮弁の有効性は示されているが，日本における調査はほとんど行われていない。また，各皮弁間の比較も十分行われていない。

■参考文献

1) Pirro O, Mestak O, Vindigni V, et al. Comparison of patient-reported outcomes after implant versus autologous tissue breast reconstruction using the BREAST-Q. Plast Reconstr Surg Glob Open. 5：e1217, 2017
2) Zhong T, McCarthy C, Min S, et al. Patient satisfaction and health-related quality of life after autologous tissue breast reconstruction：a prospective analysis of early postoperative outcomes. Cancer. 118：1701-9, 2012
3) Weichman KE, Broer PN, Thanik VD, et al. Patient-reported satisfaction and quality of life following breast reconstruction in thin patients：a comparison between microsurgical and prosthetic implant recipients. Plast Reconstr Surg. 136：213-20, 2015
4) Macadam SA, Zhong T, Weichman K, et al. Quality of life and patient-reported outcomes in breast cancer survivors：a multicenter comparison of four abdominally based autologous. Plast Reconstr Surg. 137：758-71, 2016

CQ 21 将来出産を希望する女性の乳房再建として腹部皮弁が推奨されるか？

■推奨

腹部皮弁による乳房再建後の患者が，出産（経腟，帝王切開とも）は可能である。しかし，腹部に合併症が生じる可能性がある。

■推奨の強さと根拠　2C（弱い推奨，弱い根拠）

根拠・解説　腹部皮弁の術後に出産した報告は多く，出産後の経過に問題なく腹壁の合併症も生じなかったとの症例報告が複数ある。術後数カ月で妊娠したとの報告[1,2]や複数回の出産の報告[3]もみられる。文献的システマティックレビューを行った2つの論文で，30例中2例に小さなヘルニア，1例に筋膜の菲薄化，1例に出産の遷延があり[4]，27例中5例（18.5%）に腹部合併症が生じたと報告[5]されている。

DIEP flap や ms-TRAM flap（muscle-sparing transverse rectus abdominis myocutaneous flap）などの腹壁機能を温存した腹部皮弁の普及により腹部合併症は低下したとはいえ，考慮すべき問題である。しかし，将来妊娠を希望する患者に腹部皮弁による乳房再建が禁忌とはいえない。

今後の課題　皮弁採取方法（DIEP flap，ms-TRAM flap，TRAM flap，SIEA flap など）の違いによる合併症の差が示されていない。

■参考文献

1) Chai SC, Umayaal S, Saad AZ. Successful pregnancy “during” pedicled transverse rectus abdominis musculovutaneous flap for breast reconstruction with normal vaginal delivery. Indian J Plast Surg. 48：81-4, 2015
2) Bhat W, Akhtar S, Akali A. Pregnancy in the early stages following DIEP flap breast reconstruction--a review and case report. J Plast Recontstr Aesthet Surg. 63：e782-4, 2010
3) Patel KM, Basci D, Nahabedian MY. Multiple pregnancies following deep inferior epigastric perforator (DIEP) flap breast reconstruction. J Plast Recontstr Aesthet Surg. 66：434-6, 2013
4) Alipour S, Eskandari A. Systemic review of effects

of pregnancy on breast and abdominal contour iafter TRAM/DIEP breast reconstruction in breast survivors. Breast Cancer Res Treat. 152：9-15, 2015
5) Moshrefi S, Kanchwala S, Momeni A. Should planned/desired pregnancy be considered an absolute cotraindicaion to barest reconstruction with free abdominal Flaps? A retrospective case series and systemic review. J Plast Recontstr Aesthet Surg. 71：1295-300, 2018

CQ

22 DIEP flap は遊離 TRAM flap（MS-TRAM flap も含む），有茎 TRAM flap に比べて合併症の点において優れているか？

■ 推奨

DIEP flap は遊離 TRAM flap，有茎 TRAM flap と比べ，腹部合併症の点において腹部膨隆やヘルニアの発生率が有意に低下するという点は多くの文献で一致している。一方で，ドナー部の漿液腫や創離開，創部感染の発生は増加する可能性がある。また皮弁合併症（脂肪壊死などの皮弁血行に関する合併症）は有茎 TRAM flap と比べて少ない傾向がある。

■ 推奨の強さと根拠　2C（弱い推奨，弱い根拠）

根拠・解説　腹部皮弁における術後合併症についての報告は多く，特に腹部膨隆やヘルニアといった腹壁の合併症については，DIEP flap が遊離 TRAM flap（ms-TRAM flap を含む）や有茎 TRAM flap と比べて有意に発生率が低いとの報告が多数みられる[1-5]。メッシュの使用は腹壁の合併症率を有意に減少させるのに有効であるとしている[6]。また，それ以外の腹部合併症として，漿液腫や創離開，創部感染の発生率については DIEP flap や SIEA flap（superficial inferior epigastric artery flap）の方が増加するという報告もある[5]。

皮弁血行に関する合併症に関しては，皮弁全壊死は各群に差はないが，脂肪壊死，部分壊死については有茎 TRAM flap が DIEP flap や遊離 TRAM flap と比較して有意に多いとする報告が散見される[3,7]。また，DIEP flap と遊離 TRAM flap を比較すると，DIEP flap の方が脂肪壊死のリスクが高いものの[5,7]，ms-TRAM flap とは有意差を認めないとの報告もあり[5,8,9]，現時点では穿通枝の状態や手術時間，コストなどを総合的に評価したうえでの術式の選択が望ましいとする見解が多い。

今後の課題　腹壁合併症という点においては DIEP flap での発生率は有意に低く，その他の方法と比べて優れていると考えられるが，ドナー部におけるその他の合併症や手術時間などを考慮するとさらなる検討が必要と思われる。また，皮弁血行に関する合併症においては，術者や施設間による結果のばらつきがある可能性がある。

■ 参考文献

1) Egeberg A, Rasmussen MK, Sørensen JA. Comparing the donor-site morbidity using DIEP, SIEA or MS-TRAM flaps for breast reconstructive surgery：a meta-analysis. J Plast Reconstr Aesthet Surg. 65：1474-80, 2012
2) Selber JC, Nelson J, Fosnot J, et al. A prospective study comparing the functional impact of SIEA, DIEP, and muscle-sparing free TRAM flaps on the

abdominal wall : part I. unilateral reconstruction. Plast Reconstr Surg. 126 : 1142-53, 2010
3) Macadam SA, Zhong T, Weichman K, et al. Quality of life and patient-reported outcomes in breast cancer survivors : a multi-center comparison of four abdominally-based autologous reconstruction methods, Plast Reconstr Surg. 137 : 758-71, 2016
4) Mennie JC, Mohanna PN, O'Donoghue JM, et al. Donor-site hernia repair in abdominal flap breast reconstruction : a population-based cohort study of 7929 patients. Plast Reconstr Surg. 136 : 1-9, 2015
5) Erdmann-Sager J, Wilkins EG, Pusic AL, et al. Complications and patient-reported outcomes after abdominally based breast reconstruction : results of the mastectomy reconstruction outcomes consortium study. Plast Reconstr Surg. 141 : 271-81, 2018
6) Wan DC, Tseng CY, Anderson-Dam J, et al. Inclusion of mesh in donor-site repair of free TRAM and muscle-sparing free TRAM flaps yields rates of abdominal complications comparable to those of DIEP flap reconstruction. Plast Reconstr Surg. 126 : 367-74, 2010
7) Jeong W, Lee S, Kim J. Meta-analysis of flap perfusion and donor site complications for breast reconstruction using pedicled versus free TRAM and DIEP flaps. Breast. 38 : 45-51, 2018
8) Garvey PB, Clemens MW, Hoy AE, et al. Muscle-sparing TRAM flap does not protect breast reconstruction from postmastectomy radiation damage compared with the DIEP flap. Plast Reconstr Surg. 133 : 223-33, 2014
9) Zhong T, Novak CB, Bagher S, et al. Using propensity score analysis to compare major complications between DIEP and free muscle-sparing TRAM flap breast reconstructions. Plast Reconstr Surg. 133 : 774-82, 2014

CQ 23 腹部手術の既往歴がある患者に対して，腹部皮弁による乳房再建術は可能か？

■ **推奨**

瘢痕の部位に応じて皮弁のデザインを工夫することや，皮弁血流量を増強させる手技を行うことで安全に移植することが可能である。

■ **推奨の強さと根拠** 2C（弱い推奨，弱い根拠）

根拠・解説 腹部手術後の瘢痕は下腹部正中切開によるものが多いが，その他に下腹部横切開（Pfannenstiel 切開）や季肋部切開によるものがある。下腹部正中切開歴のある症例で腹部皮弁を採取する際，瘢痕を超えた領域の血流低下が問題とされる。瘢痕を超えた zone Ⅱ領域においても，皮弁血流に問題はなかったとする報告もあるが[1]，必要組織量が小さい場合には瘢痕を超えない半側の腹部皮弁に留めるのが安全であるとの報告が多い[2-4]。大きな組織量が必要な症例では，両側血管柄の皮弁とし，皮弁内吻合または異なる移植床血管に吻合することで，瘢痕を超えた領域を含めることが可能である[4, 5]。下腹部横切開（Pfannenstiel 切開）歴のある症例では，皮弁採取，皮弁重量，皮弁生存率に影響しないが，腹部合併症として漿液腫が増加したと報告されている[6]。季肋部切開歴のある症例では，皮弁採取，皮弁重量，皮弁生存率に影響しないが，低位の季肋部に瘢痕を有する症例では腹部合併症として，採取部の癒合不全が増加したと報告されている[7]。いずれも症例数が多くないため推奨度は 2C とした。

今後の課題 RCT の実施は困難であり，今後エビデンスレベルの高い論文は出てこないと予想される。

■参考文献

1) Henry SL, Chang CC, Misra A, et al. Inclusion of tissue beyond a midline scar in the deep inferior epigastric perforator flap. Ann Plast Surg. 67：251-4, 2011
2) Nykiel M, Hunter C, Lee GK. Algorithmic approach to the design and harvest of abdominal flaps for microvascular breast reconstruction in patients with abdominal scars. Ann Plast Surg. 74 Suppl 1：S33-40, 2015
3) Laporta R, Longo B, Sorotos M, et al. Tips and tricks for DIEP flap breast reconstruction in patients with previous abdominal scar. Microsurgery. 37：282-92, 2017
4) Chang CC, Huang JJ, Wu CW, et al. A strategic approach for DIEP flap breast reconstruction in patients with a vertical midline abdominal scar. Ann Plast Surg. 73 Suppl 1：S6-11, 2014
5) Heller L, Feledy JA, Chang DW. Strategies and options for free TRAM flap breast reconstruction in patients with midline abdominal scars. Plast Reconstr Surg. 116：753-9, 2005
6) Park YJ, Kim EK, Yun JY, et al. The influence of pfannenstiel incision scarring on deep inferior epigastric perforator. Arch Plast Surg. 41：542-7, 2014
7) Hamdi M, Larsen M, Craggs B, et al. A. Harvesting free abdominal perforator flaps in the presence of previous upper abdominal scars. J Plast Reconstr Aesthet Surg. 67：219-25, 2014

CQ

24 広背筋皮弁は有効か？

■推奨

広背筋皮弁による乳房再建は選択肢の 1 つとして推奨される。

■推奨の強さと根拠　2C（弱い推奨，弱い根拠）

根拠・解説　広背筋皮弁による乳房再建術は，古くは 1906 年に Tansini らにより報告され[1]，腹直筋皮弁による乳房再建術が報告されるまでは最も一般的な方法であった。現在，広背筋皮弁による乳房再建は広く認知されており標準術式と考えられる[2-5]。長期予後の結果から，本術式は重篤な合併症が少なく，患者の術後満足度が高い術式であることが報告されている[6-8]。しかしながら，採取量の限界から，大きな乳房マウンドを作成するにはボリュームが足りないことが多い。このため，腹部皮弁を第一選択とする施設も多い。この問題を解決するために，広背筋皮弁とインプラントを併用する方法が考案され，国外では広く行われている[2, 3, 9-13]。また，皮弁に脂肪注入*を行う方法や，腰部の皮下脂肪を付加した拡大広背筋皮弁による乳房再建の報告も散見される[12, 14]。

現在，自家組織による乳房再建で最も多く使用されているのは腹部皮弁である。しかし，腹部皮弁が使用できない，あるいは，希望されない患者においては，広背筋皮弁が一般的に使用される[12]。一方，乳腺部分切除術後[15, 16]，放射線照射後[2, 3, 9, 10]の乳房再建では，より安全で有効な術式と考えられる。また，乳房のサイズが小さい患者の乳房再建においても有用な選択肢となる[11, 17]。

広背筋皮弁による乳房再建術では，皮弁採取部の漿液腫と肩機能の障害が最も頻度の高い合併症である。Moore らは乳房切除後の二次再建（170 症例）を検討し，①皮弁採取部の漿液腫（15％），②感染（5％），③部分皮弁壊死（3％）が認められたと報告した[18]。また，Munhoz らは乳腺部分切除後の広背筋皮弁による同時再建（48 症例）を検討し，①皮弁採取部の漿液腫（20.8％），②創離開

(6.25%)，③部分皮弁壊死（6.25%）などの合併症を報告した[19]。皮弁採取部の漿液腫については，さらに詳細に検討されており，①50歳以上，②BMIが23kg/m^{2}以上の場合，皮弁採取部に漿液腫が発生するリスクが高まり，腋窩リンパ節郭清の有無はその発生率に影響しないことが報告されている[19]。肩機能に関しては，Steffenssenらが26文献1,045例に対するメタアナリシスを行い，術後3カ月以内では肩の関節可動域（Range of motion：ROM）が有意に影響される傾向を示したが，その制限の程度はごくわずかで，肩のROMに大きな障害を残すものではないとしている[12]。

自家組織による乳房再建術において，広背筋皮弁は腹部皮弁とともに選択され得る安全で有効な標準術式の1つと考えられる。

今後の課題 広背筋皮弁による乳房再建は，広く認知されており標準術式といえる。また，他の術式と比較して安全で，汎用性があるため有効性は高いと考えられる。しかし，広背筋皮弁の有効性についての報告の多くが症例対照研究や症例集積研究であり，RCTが行われていないため，強く推奨することは難しい。

■参考文献

1) Tansini I. Sopra il mio nuovo processo di amputazione della mamella. Riforma Medica (Palermo, Napoli). 12：757, 1906
2) Fracol M, Grim M, Lanier ST, et al. Vertical skin paddle orientation for the latissimus dorsi flap in breast reconstruction：a modification to simultaneously correct inferior pole constriction and improve projection. Plast Reconstr Surg. 141：598-601, 2018
3) DeLong MR, Tandon VJ, Rudkin GH, et al. Latissimus dorsi flap breast reconstruction-a nationwide inpatient sample review. Ann Plast Surg. 78：S185-8, 2017
4) Miranda BH, Amin K, Chana JS. The drain game：back drains for latissimus dorsi breast reconstruction. J Plast Reconstr Aesthet Surg. 67：226-30, 2014
5) Israeli R, Funk S, Reaven NL. Comparative analysis of 18-month outcomes and costs of breast reconstruction flap procedures. Plast Reconstr Surg. 133：471-9, 2014
6) Højvig JB, Bonde CT. Breast reconstruction using a latissimus dorsi flap after mastectomy. Dan Med J. 62：A5155, 2015
7) Massenburg BB, Sanati-Mehrizy P, Ingargiola MJ, et al. Flap failure and wound complications in autologous breast reconstruction：a national perspective. Aesthetic Plast Surg. 39：902-9, 2015
8) Roy MK, Shrotia S, Holcombe C, et al. Complications of latissimus dorsi myocutaneous flap breast reconstruction. Eur J Surg Oncol. 24：162-5, 1998
9) van Huizum MA, Hage JJ, Rutgers EJ, et al. Immediate breast reconstruction with a myocutaneous latissimus dorsi flap and implant following skin-sparing salvage mastectomy after irradiation as part of breast-conserving therapy. J Plast Reconstr Aesthet Surg. 69：1080-6, 2016
10) Hardwicke JT, Prinsloo DJ. An analysis of 277 consecutive latissimus dorsi breast reconstructions：a focus on capsular contracture. Plast Reconstr Surg. 128：63-70, 2011
11) Pacella SJ, Vogel JE, Locke MB, et al. Aesthetic and technical refinements in latissimus dorsi implant breast reconstruction：a 15-year experience. Aesthet Surg J. 31：190-9, 2011
12) Steffenssen MCW, Kristiansen AH, Damsgaard TE. A systematic review and meta-analysis of functional shoulder impairment after latissimus dorsi breast reconstruction. Ann Plast Surg. 82：116-27, 2019
13) Bostwick J 3rd, Nahai F, Wallace JG, et al. Sixty latissimus dorsi flaps. Plast Reconstr Surg. 63：31-41, 1979
14) Chang DW, Youssef A, Cha S, et al. Autologous breast reconstruction with the extended latissimus dorsi flap. Plast Reconstr Surg. 110：751-9；discussion 760-1, 2002
15) Hernanz F, Sánchez S, Cerdeira MP, et al. Long-term results of breast conservation and immediate volume replacement with myocutaneous latissimus dorsi flap. World J Surg Oncol. 9：159, 2011
16) Munhoz AM, Montag E, Filassi JR, et al. Current approaches to managing partial breast defects：the role of conservative breast surgery reconstruction.

Anticancer Res. 34：1099-114, 2014
17) Chiang IH, Wang CH, Tzeng YS, et al. Breast reconstruction using pedicled latissimus dorsi myocutaneous flaps in Asian patients with small breasts. Ann Plast Surg. 78：S95-101, 2017
18) Moore TS, Farrell LD. Latissimus dorsi myocutaneous flap for breast reconstruction：long-term results. Plast Reconstr Surg. 89：666-72, 1992
19) Munhoz AM, Montag E, Fels KW, et al. Outcome analysis of breast-conservation surgery and immediate latissimus dorsi flap reconstruction in patients with T1 to T2 breast cancer. Plast Reconstr Surg. 116：741-52, 2005

CQ

25 広背筋皮弁で再建する場合，胸背神経を切断すべきか？

■ 推奨

広背筋皮弁による再建では，皮弁の挙上時に胸背神経は温存されることが多く，通常，胸背神経を切断する必要はないと考えられる。ただし，移植筋の不随意収縮が生じる可能性があり，これに対して胸背神経の切除は有効である。

■ 推奨の強さと根拠　2C（弱い推奨，弱い根拠）

根拠・解説　広背筋皮弁の移植後，上腕伸展時に筋の不随意収縮が生じ，肩関節の運動制限を来す場合があることが報告されている[1)]。また，外見上，明らかな拘縮がなくても，比較的高率に前胸部の強い緊張が生ずる症例（発生率18～35%）が報告され，移植筋の収縮によって，再建乳房がanimation deformityを起こす可能性が示唆されている[1, 2)]。これに対して，胸背神経の切断術とその有効性が報告された[1, 3)]。しかし，神経切断を行っても，30%に不随意収縮が認められたという報告や，術後12カ月で50%，術後24カ月で67.5%に不随意収縮が認められたという報告があり，前者では胸背神経遠位枝の存在が確認され，近位での切除の有効性が，後者では神経の再支配が認められるとし，4cm以上の神経切除の有効性が示されている[4-6)]。

一方で，広背筋皮弁の挙上時には，胸背神経は温存されることも多い。その理由として，①皮弁挙上時に神経を分離するとその操作によって伴走する栄養血管を損傷する場合があること，さらに②胸背神経切断により移植筋萎縮が著明となることなどが根拠として報告されている[1, 2)]。また，広背筋の起始と停止部を切離して島状皮弁とした状態であれば，神経切断の有無は影響しないとの報告があり[7)]，さらに，二次的に神経切除を行う安全性と有効性（90%）から，広背筋皮弁の挙上と同時には神経切断を行う必要はないとする意見もある[1)]。近年，筋萎縮は神経切断の有無にかかわらず起こるとの報告が多く，神経切断により筋萎縮は有意となるものの，同時に筋への脂肪組織浸潤が生じるため皮弁の容積としては有意差がないとの見解も示されている[7, 8)]。

また，広背筋皮弁にインプラントを併用する場合には，広背筋が大胸筋と縫着されることで筋の不随収縮が特に強まり，再建乳房がさまざまな形状に変形する可能性が報告されている。この場合，ボトックスの局所注入法*や[2)]，大胸筋上にインプラントを挿入する方法などが試みられている[9)]。

今後の課題 広背筋の不随意収縮や筋緊張から生じる不快感や乳房変形に対して，胸背神経切除の有効性は高いとする報告が多いが，神経切断を行うべきかどうかという点に関しては意見が分かれている。また，これらの症状に対して患者が治療を希望するとは限らないことから，強く推奨することは難しいと思われる。

報告にはRCTもあるが症例数が少なく，ほとんどが観察研究であるため，より質の高い報告が待たれる。

＊：保険適用外

■参考文献

1) Halperin TJ, Fox SE, Caterson SA, et al. Delayed division of the thoracodorsal nerve：a useful adjunct in breast reconstruction. Ann Plast Surg. 59：23-5, 2007
2) Figus A, Mazzocchi M, Dessy LA, et al. Treatment of muscular contraction deformities with botulinum toxin type A after latissimus dorsi flap and sub-pectoral implant breast reconstruction. J Plast Reconstr Aesthet Surg. 62：869-75, 2009
3) Szychta P, Butterworth M, Dixon M, et al. Breast reconstruction with the denervated latissimus dorsi musculocutaneous flap. Breast. 22：667-72, 2013
4) Chiang IH, Wang CH, Tzeng YS, et al. Breast reconstruction using pedicled latissimus dorsi myocutaneous flaps in Asian patients with small breasts. Ann Plast Surg. 78：S95-101, 2017
5) Schroegendorfer KF, Hacker S, Nickl S, et al. Latissimus dorsi breast reconstruction：how much nerve resection is necessary to prevent postoperative muscle twitching? Plast Reconstr Surg. 134：1125-9, 2014
6) Paolini G, Longo B, Laporta R, et al. Permanent latissimus dorsi muscle denervation in breast reconstruction. Ann Plast Surg. 71：639-42, 2013
7) Kääriäinen M, Giordano S, Kauhanen S, et al. No need to cut the nerve in LD reconstruction to avoid jumping of the breast：a prospective randomized study. J Plast Reconstr Aesthet Surg. 67：1106-10, 2014
8) Kääriäinen M, Giordano S, Kauhanen S, et al. The significance of latissimus dorsi flap innervation in delayed breast reconstruction：a prospective randomized study-magnetic resonance imaging and histologic findings. Plast Reconstr Surg. 128：637e-45e, 2011
9) Hammond DC. Latissimus dorsi flap breast reconstruction. Plast Reconstr Surg. 124：1055-63, 2009

CQ

26 乳腺全摘後の患者に対して遊離穿通枝皮弁は有効か？

■ 推奨

遊離穿通枝皮弁は，筋および主要血管を犠牲にしない有効な皮弁といえる。

■ 推奨の強さと根拠　2C（弱い推奨，弱い根拠）

根拠・解説　乳房再建における遊離穿通枝皮弁として下記に記すような皮弁が挙げられる。

- Deep inferior epigastric perforator（DIEP）flap
- Superior/Inferior gluteal artery perforator（S/I-GAP）flap
- Lumber artery perforator（LAP）flap
- Posterior medial thigh perforator（PMTP）flaps，profunda artery perforator（PAP）flap

なかでも DIEP flap の報告例が最も多く，自家組織再建における代表的な遊離穿通枝皮弁といえる。DIEP flap と TRAM flap を比較したメタアナリシスでは，皮弁生着率は同等で，採取部合併症（腹壁ヘルニア，腹部の膨隆）においては TRAM flap よりも低率であることが報告されており，安全に行えるといえる[1,2]。

近年では臀部や腰部，大腿からの遊離穿通枝皮弁に関する報告が増えており，腹部皮弁が採取できない症例や，乳腺切除量が少ない症例で選択されている。いずれの皮弁においても，DIEP flap と比較して皮弁生着率は同等であることが報告されており，DIEP flap 同様，安全に行えるといえる[3-8]。

遊離穿通枝皮弁は，筋および主要血管を犠牲にしない有効な皮弁といえるが，大きな組織量を必要とする症例では十分な組織量を得られない場合がある。より多くの組織量を必要とする場合，複数の遊離穿通枝皮弁を積層して移植（stacked flap）することで対応が可能である[9,10]。

患者の状態や希望，必要組織量，年齢，BMI，妊娠の希望などを考慮し，皮弁を選択する必要がある。

今後の課題　DIEP flap に関してはコホート研究や集積報告，工夫などの報告が多数あり，メタアナリシスも発表されているが，コホート研究のメタアナリシスであるため，エビデンスレベルは C である。他の遊離穿通枝弁については集積報告が主で質の高い報告が少なく，報告の蓄積が待たれる。遊離穿通枝皮弁を比較した RCT は難しいと思われる。

■ 参考文献

1) Wang XL, Liu LB, Song FM, et al. Meta-analysis of the safety and factors contributing to complications of MS-TRAM, DIEP, and SIEA flaps for breast reconstruction. Aesthetic Plast Surg. 38：681-91, 2014
2) Jeong W, Lee S, Kim J. Meta-analysis of flap perfusion and donor site complications for breast reconstruction using pedicled versus free TRAM and DIEP flaps. Breast. 38：45-51, 2018
3) Mirzabeigi MN, Au A, Jandali S, et al. Trials and

tribulations with the inferior gluteal artery perforator flap in autologous breast reconstruction. Plast Reconstr Surg. 128：614e-24e, 2011
4) Satake T, Muto M, Ko S, et al. Breast reconstruction using free posterior medial thigh perforator flaps：intraoperative anatomical study and clinical results. Plast Reconstr Surg. 134：880-91, 2014
5) Hunter C, Moody L, Luan A, et al. Superior gluteal artery perforator flap：The beauty of the buttock. Ann Plast Surg. 76 Suppl 3：S191-5, 2016
6) Fujimoto H, Ishikawa T, Satake T, et al. Donor site selection and clinical outcomes of nipple-areola skin-sparing mastectomy with immediate autologous free flap reconstruction：a single-institution experience. Eur J Surg Oncol. 42：369-75, 2016
7) Haddock NT, Gassman A, Cho MJ, et al. 101 consecutive profunda artery perforator flaps in breast reconstruction：lessons learned with our early experience. Plast Reconstr Surg. 140：229-39, 2017
8) Opsomer D, Stillaert F, Blondeel P, et al. The lumbar artery perforator flap in autologous breast reconstruction：initial experience with 100 cases. Plast Reconstr Surg. 142:1e-8e, 2018
9) Buescher TM, Andry D, Brown T, et al. Inset of unilateral dual microvascular breast reconstruction using nonabdominal free tissue transfer. Plast Reconstr Surg. 138：42-8, 2016
10) Stalder MW, Lam J, Allen RJ, et al. Using the retrograde internal mammary system for stacked perforator flap breast reconstruction：71 breast reconstructions in 53 consecutive patients. Plast Reconstr Surg. 137：265e-77e, 2016

CQ

27 遊離皮弁の移植床血管の選択によって手術結果に差が出るか？

■ 推奨

遊離皮弁の移植床血管の選択による手術結果に差はない。

■ 推奨の強さと根拠　2C（弱い推奨，弱い根拠）

根拠・解説　Samargandi らは，遊離皮弁による乳房再建における移植床血管として胸背動静脈と内胸動静脈を比較した 2016 年までの文献を対象としたシステマティックレビューを行い，皮弁生着率に有意差はなく，移植床血管として同等の安全性であり，使用する禁忌がなければ術者の判断で選択するのがよいと結論づけている[1]。

Moran らは最初の遊離 TRAM flap 60 皮弁中，30 皮弁が内胸動静脈，30 皮弁が胸背動静脈に吻合するよう症例をランダムに振り分け，残りの 48 皮弁の移植床血管の選択は術者の裁量に任せて手術を行い，どちらも安全で許容できる結果であるが，左内胸静脈の 20％で，また二次再建における胸背動静脈の 15％で使用できずに血管の変更を余儀なくされたと述べている[2]。内胸動静脈の信頼性は，Dupin らが連続する 87 例についての解析で報告しているが[3]，左内胸静脈については，Chang らは左内胸静脈を使用した 904 例と右内胸静脈を使用した 869 例で比較し，左内胸静脈は右と比較して口径が小さく，静脈血栓合併症の割合も高い，しかし皮弁壊死に有意差はない，との結果を報告しており[4]，移植床血管としては許容できるが注意が必要である。また Temple らは，放射線照射後の TRAM flap による二次再建で胸背動静脈と内胸動静脈を比較し，移植床血管として使用できなかった割合に有意差はなく，また吻合部合併症や皮弁壊死にも有意差はないと報告している[5]。

内胸動静脈を移植床血管として使用した場合，肋骨切除による痛みや陥凹変形の合併症や[6]，将来

的な冠動脈疾患への影響を懸念する報告[7]がある。それに対し，肋軟骨温存アプローチや[8-10]，内胸動脈穿通枝の使用[11-13]，内胸動静脈端側吻合の報告[9]があり，有効であるが，使用には十分な経験と技術が必要と思われる。

今後の課題　遊離皮弁の移植床血管の選択による手術結果に差はない，とする報告が多いが，コホート研究や症例対照研究の文献が多く，RCT は行われていない。今回の改訂で，システマティックレビューが文献として追加されたが，コホート研究や症例対照研究のレビューであるため，エビデンスの強さはＣである。

■参考文献

1) Samargandi OA, Winter J, Corkum JP, et al. Comparing the thoracodorsal and internal mammary vessels as recipients for microsurgical autologous breast reconstruction：a systematic review and meta-analysis. Microsurgery. 37：937-46, 2017
2) Moran SL, Nava G, Behnam AB, et al. An outcome analysis comparing the thoracodorsal and internal mammary vessels as recipient sites for microvascular breast reconstruction：a prospective study of 100 patients. Plast Reconstr Surg. 111：1876-82, 2003
3) Dupin CL, Allen RJ, Glass CA, et al. The internal mammary artery and vein as a recipient site for free-flap breast reconstruction a report of 110 consecutive cases. Plast Reconstr Surg. 98：685-9；discussion 690-2, 1996
4) Chang EI, Chang EI, Soto-Miranda MA, et al. Demystifying the use of internal mammary vessels as recipient vessels in free flap breast reconstruction. Plast Reconstr Surg. 132：763-8, 2013
5) Temple CL, Strom EA, Youssef A, et al. Choice of recipient vessels in delayed TRAM flap breast reconstruction after radiotherapy. Plast Reconstr Surg. 115：105-13, 2005
6) Mosahebi A, Da Lio A, Mehrara BJ. The use of a pectoralis major flap to improve internal mammary vessels exposure and reduce contour deformity in microvascular free flap breast reconstruction. Ann Plast Surg. 61：30-4, 2008
7) Maher JL, Mahabir RC, Roehl KR. Addressing the potential need for coronary artery bypass grafting after free tissue transfer for breast reconstruction：an algorithmic approach. Ann Plast Surg. 75：140-3, 2015
8) Khoo A, Rosich-Medina A, Woodham A, et al. The relationship between the intercostal distance, patient height and outcome in microsurgical breast reconstruction using the second interspace rib-sparing internal mammary vessel exposure. Microsurgery. 34：448-53, 2014
9) Kim H, Lim SY, Pyon JK, et al. Rib-sparing and internal mammary artery-preserving microsurgical breast reconstruction with the free DIEP flap. Plast Reconstr Surg. 131：327e-34 e, 2013
10) Rosich-Medina A, Bouloumpasis S, Di Candia M, et al. Total ‘rib’-preservation technique of internal mammary vessel exposure for free flap breast reconstruction：a 5-year prospective cohort study and instructional video. Ann Med Surg (Lond). 4：293-300, 2015
11) Vollbach FH, Heitmann CD, Fansa H. An appraisal of internal mammary artery perforators as recipient vessels in microvascular breast reconstruction-an analysis of 515 consecutive cases. Plast Reconstr Surg Global Open. 4：e1144, 2016
12) Halim AS, Alwi AA. Internal mammary perforators as recipient vessels for deep inferior epigastric perforator and muscle-sparing free transverse rectus abdominis musculocutaneous flap breast reconstruction in an Asian population. Ann Plast Surg. 73：170-3, 2014
13) Fansa H, Schirmer S, Cervelli A, et al. Computed tomographic angiography imaging and clinical implications of internal mammary artery perforator vessels as recipient vessels in autologous breast reconstruction. Ann Plast Surg. 71：533-7, 2013

CQ

28 自家脂肪注入法は乳房再建に推奨されるか？

■ 推奨

自家脂肪注入法は低侵襲かつ比較的安全性が高く，特に再建後の修正に効果的であるが，原疾患の進行した症例では慎重に適応を検討する必要がある。

■ 推奨の強さと根拠　2C（弱い推奨，弱い根拠）

根拠・解説　自家脂肪注入法は，Colemann's technique の普及により生着率が向上し，治療効果と低侵襲が再評価されて広く用いられるようになった[1)]。乳房への適応も増え，概ね局所再発や生存率への影響はないとの報告[2, 3)]が増えている。しかし乳癌の進行例については除外した報告が多いため，遺伝性のタイプや進行例へ適応は慎重に検討する必要がある。

注入部位の嚢胞や石灰化形成は 5%～ほぼ全例との報告[4)]があり，生検を要することもあるが，これは注入量や手技による影響と考えられる。

特に再建後の修正，全摘後再建への有用性[4-6)]が示唆されており，ほかにも温存手術後の修正や瘢痕性疼痛の改善[7-9)]などが報告されている。放射線照射は整容的成績を下げるが，それでも十分に許容できる再建が可能とされる[10)]。

今後の課題　2001 年 Zuk らによって，脂肪組織の中に幹細胞が存在することが初めて報告された[11)]。2012 年に Eto らは移植脂肪の経過を in vivo で観察し，生着領域と壊死領域の境界において脂肪由来幹細胞からのリモデリングが行われることを報告している[12)]。この幹細胞が脂肪と共とも胸部へ注入された場合，注入脂肪の生着率が向上する可能性があるが，エビデンスの高い報告は得られていない。

自家脂肪注入法は，術式に言及した報告が少ない。遠心分離による精製は広く用いられているが，最適化されず術者や施設ごとに独自の方法で行われることが多い。ドナー部位，採取，精製，移植のいずれも標準化できるような根拠ある報告がないため，プロトコール標準化の指標となるような研究が待たれる[13)]。

■ 参考文献

1) Spear SL, Coles CN, Leung BK, et al. The safety, effectiveness, and efficiency of autologous fat grafting in breast surgery. Plast Reconstr Surg Glob Open. 4：e827, 2016
2) Petit JY, Maisonneuve P, Rotmensz N, et al. Fat grafting after invasive breast cancer：a matched case-control study. Plast Reconstr Surg. 139：1292-6, 2017
3) Seth AK, Hirsch EM, Kim JY, et al. Long-term outcomes following fat grafting in prosthetic breast reconstruction：a comparative analysis. Plast Reconstr Surg. 130：984-90, 2012
4) Kaoutzanis C, Xin M, Ballard TN, et al. Autologous fat grafting after breast reconstruction in postmastectomy patients：complications, biopsy rates, and locoregional cancer recurrence rates. Ann Plast Surg. 76：270-5, 2016
5) Manconi A, De Lorenzi F, Chahuan B, et al. Total breast reconstruction with fat grafting after internal expansion and expander removal. Ann Plast Surg. 78：392-6, 2017
6) de Blacam C, Momoh AO, Colakoglu S, et al.

Evaluation of clinical outcomes and aesthetic results after autologous fat grafting for contour deformities of the reconstructed breast. Plast Reconstr Surg. 128：411e-8e, 2011
7) Brenelli F, Rietjens M, De Lorenzi F, et al. Oncological safety of autologous fat grafting after breast conservative treatment：a prospective evaluation. Breast J. 20：159-65, 2014
8) Caviggioli F, Maione L, Forcellini D, et al. Autologous fat graft in postmastectomy pain syndrome. Plast Reconstr Surg. 128：349-52, 2011
9) Moltó García R, González Alonso V, Villaverde Doménech ME. Fat grafting in immediate breast reconstruction. Avoiding breast sequelae. Breast Cancer. 23：134-40, 2016
10) Longo B, Laporta R, Sorotos M, et al. Total breast reconstruction using autologous fat grafting following nipple-sparing mastectomy in irradiated and non-irradiated patients. Aesthetic Plast Surg. 38：1101-8, 2014
11) Zuk PA, Zhu M, Mizuno H, et al. Multilineage cells from human adipose tissue：implications for cell-based therapies. Tissue Eng. 7：211-28, 2001
12) Eto H, Kato H, Suga H, et al. The fate of adipocytes after nonvasucularized fat grafting：evidence of early death and replacement of adipocytes. Plast Reconstr Surg. 129：1081-92, 2012
13) Shim YH, Zhang RH. Literature Review to optimize the autologous fat transplantation procedure and recent technologies to improve graft viability and overall outcome：a systematic and retrospective analytic approach. Aesthetic Plast Surg. 41：815-31, 2017

CQ

29 乳輪乳頭再建は推奨されるか？

■ 推奨

乳頭再建は健側からの乳頭半切移植法または局所皮弁法として Star flap, Double-opposing tab flap などが代表的な方法である。乳輪再建は，健側乳輪または大腿内側基部からの植皮または刺青法が代表的な方法である。いずれの方法も優劣があり，患者の状態に合わせて選択する必要がある。

■ 推奨の強さと根拠　2C（弱い推奨，弱い根拠）

根拠・解説　乳頭形成法についてはこれまでさまざまな報告がなされており，代表的な形成法の長期経過についても比較検討されている。局所皮弁を用いた乳頭再建の多くは突出度が長期経過により減じてしまうことが問題であり[1]，最も突出度の維持に優れた形成法を決定するには至っていない。健側乳頭の半切移植は古くから用いられている方法であり，健側乳頭が大きい症例や再建乳房に放射線治療が施されている症例にはよい適応である[2]。

乳輪再建は皮膚移植もしくは刺青によって行うのが一般的で，近年，採皮部の犠牲を避けるために刺青のみで乳輪再建を行うことも多い。MRI 検査による刺青部熱傷の報告があるが，有害事象発生率は非常に低く避ける必要はないとされる[3]。

乳輪乳頭再建の患者満足度は概ね高いが[4-6]，半数は再建を行っていないとの報告もある[7]。また乳輪乳頭の大きさや瘢痕の位置などによっても選択できる術式が変わるため，術者は患者の希望や状態にあわせて再建の有無とその方法を検討する必要がある。

今後の課題　乳輪乳頭形成法はこれまでさまざまな報告が数多くなされているが，それぞれの術式に

おける長期結果の比較検討についてのエビデンスレベルの高い報告が待たれる。また刺青部のMRI検査における安全性についてもさらなる検証が待たれる。

■参考文献

1) Tremp M, di Summa PG, Schaakxs D, et al. Nipple reconstruction after autologous or expander breast reconstruction：a multimodal and 3-dimensional analysis. Aesthet Surg J. 37：179-87, 2017
2) Spear SL, Schaffner AD, Jespersen MR, et al. Donor-site morbidity and patient satisfaction using a composite nipple graft for unilateral nipple reconstruction in the radiated and nonradiated breast. Plast Reconstr Surg. 127：1437-46, 2011
3) 冨田祥一，寺尾保信，森克哉，他．乳輪乳頭部へのアートメイクのMRI検査における安全性（第1報）．形成外科．58：549-54, 2015
4) Bykowski MR, Emelife PI, Emelife NN, et al. Nipple-areola complex reconstruction improves psychosocial and sexual well-being in women treated for breast cancer. J Plast Reconstr Aesthet Surg. 70：209-14, 2017
5) Losken A, Duggal CS, Desai KA, et al. Time to completion of nipple reconstruction：what factors are involved? Ann Plast Surg. 70：530-2, 2013
6) Liliav B, Loeb J, Hassid VJ, et al. Single-stage nipple-areolar complex reconstruction technique, outcomes, and patient satisfaction. Ann Plast Surg. 73：492-7, 2014
7) Weissler EH, Schnur JB, Lamelas AM, et al. The necessity of the nipple：redefining completeness in breast reconstruction. Ann Plast Surg. 78：646-50, 2017

第Ⅶ編

腋臭症診療ガイドライン

作成にあたって

班員はすべて交代してこの改訂版の作成にあたった。初版での Clinical Question（CQ）をある程度に踏襲しつつ，CQ の見直しと新規作成を行った。特に新しい治療デバイスについて評価を追加した。いずれの項目もエビデンスの高い論文が少ないため，推奨文の作成には相当に苦慮した。このガイドラインが読者の方々の日常診療において少しでも助けになれば幸いである。

2021 年 7 月

日本形成外科学会　腋臭症診療ガイドライン作成部門
統括責任者
北里大学医学部　形成外科・美容外科学　武田　　啓

腋臭症診療ガイドライン作成部門

統括責任者

武田　　啓（北里大学医学部　形成外科・美容外科学）

班長：秋元　正宇（日本医科大学千葉北総病院　形成外科）
班員：伊藤　奈央（NTT 東日本関東病院　形成外科）
田邉　裕美（亀田総合病院　形成外科）
七戸　龍司（手稲渓仁会病院　形成外科）
中川　嗣文（北海道大野記念病院　形成外科）

【第１版】腋臭症診療ガイドライン作成部門

統括責任者

土井　秀明（医療法人杏皇会　こまちクリニック）

班長：土井　秀明（医療法人杏皇会　こまちクリニック）
班員：市川　広太（東海大学　形成外科）
植村　法子（東京医科歯科大学　形成外科）
白武　靖久（大道中央病院　形成外科）
内山　英祐（時計台記念病院　形成外科）
副島　宏美（あさひ総合病院　形成外科）
中川　宏治（高知赤十字病院　形成外科）
森　成一郎（社会保険田川病院　形成外科）

事務局：土井　秀明（医療法人杏皇会　こまちクリニック）
文献検索：日本医学図書館協会
河合富士美（聖路加国際病院教育・研究センター　医学図書館）
山舘　優子（岩手医科大学　図書館）

1章 腋臭症

1 病態・検査

CQ 1 腋臭症の診断に発症時期，家族歴，耳垢型の問診は有用か？

■ 推奨

腋臭は腋毛の生え始める時期の前後に発症するのが通常で，成長とともに強くなり20歳前後でピークとなる。壮年期以降は徐々に軽快していく。多汗症の原因となる疾患の有無は治療方針の決定に有用である。

腋臭症は家族性があり，メンデルの優性遺伝に従う場合が多い。

耳垢は16番染色体の *ABCC11* 遺伝子配列の一塩基多形の変異（538G>A）により，G/GまたはG/Aでは湿型に，A/Aでは乾型になる。

湿型耳垢の80%に腋臭がある。

■ 推奨の強さと根拠　2D（弱い推奨，とても弱い根拠）

根拠・解説　腋臭は腋毛の生え始める時期の前後に発症するのが通常で，成長とともに強くなり20歳前後でピークとなる。壮年期以降は徐々に軽快していく。

感染症，内分泌疾患，悪性腫瘍，膠原病などの基礎疾患があれば全身性多汗が生じる。悪性腫瘍の末梢神経への浸潤，皮膚血管腫，疼痛性皮膚疾患などで局所性多汗が出現することがあり，基礎疾患の鑑別が必要である[1-5]。

腋臭症は臨床的に，湿型耳垢を伴い家族性が多く，優性遺伝することが報告されてきた。古い調査であるが，1934年に東京帝国大学皮膚泌尿器科の長島が男女2,937人を対象に耳垢型と腋臭症の有無について調査しており，湿型467名のうち腋臭を有するものは80%であった[6]。2006年に湿型と乾型の耳垢タイプの決定因子が16番染色体のABCC11遺伝子配列の一塩基多形の変異（538G>A）であることがYoshiuraによって報告された[7]。

今後の課題　腋臭症の診断は，エビデンスレベルの高い論文が少ないのが現状である。今後の技術革新による客観的な評価や遺伝子診断などの進歩により，エビデンスレベルの高い評価法が報告されることが期待される。保険診療では認められていないが，今後は遺伝子検査も診断の一助となる可能性はある。

■ 参考文献

1）土井秀明．【Step by Stepで進める腋臭症・腋窩多汗症治療】形成外科診療ガイドラインにおける腋臭症．

形成外科．59（増刊）：S158-61, 2016
2）高須博．【Step by Step で進める腋臭症・腋窩多汗症治療】診断の進め方 腋臭症の診断 問診票・検査法・診断基準・グレード（Part.2）．形成外科．59（増刊）：S7-9, 2016
3）衣笠哲雄．【Step by Step で進める腋臭症・腋窩多汗症治療】診断の進め方 腋臭症の診断 問診票・検査法・診断基準・グレード（Part.1）．形成外科．59（増刊）：S2-6, 2016
4）秦維郎，飯田秀夫．【形成外科の治療指針 update】体幹の疾患 腋臭症．形成外科．46（増刊）：S172-3, 2003
5）三鍋俊春．【形成外科の治療指針 update 2010】体幹の疾患 腋臭症．形成外科．53（増刊）：S147-8, 2010
6）長島次男．本邦人ノ耵聹腺及ビ耵聹殊ニ腋臭症トノ関係に就テ．皮膚科泌尿器科雑誌．36：690-704, 1934
7）Yoshiura K, Kinoshita A, Ishida T, et al. A SNP in the ABCC11 gene is the determinant of human earwax type. Nat Genet. 38：324-30, 2006

CQ

2 腋臭症の診断にガーゼテスト法は有用か？

■ 推奨

診断に必要な検査は，腋臭の存在の確認である。ガーゼテスト法が推奨される。

■ 推奨の強さと根拠　2D（弱い推奨，とても弱い根拠）

根拠・解説　ガーゼテスト法とは，腋窩に5分間ガーゼをはさみ，医療従事者が腋臭を確認する方法である[1-6]。簡便で確実な方法であるが，客観性に乏しい。

成書によれば，ガーゼテスト法で腋臭の確認が難しい場合でも，エピレナミンの局所注射により交感神経性発汗とコリン性発汗の支配を受けるアポクリン汗腺を負荷し腋臭を誘発させることができるとある。しかしながら，筆者が渉猟し得た範囲では文献で論文としてこの負荷試験の存在を確認することができなかった。

今後の課題　腋臭症の診断は，エビデンスレベルの高い論文が少ないのが現状である。今後の技術革新による客観的な評価や遺伝子診断などの進歩により，エビデンスレベルの高い評価法が報告されることが期待される。

■ 参考文献

1）土井秀明．【Step by Step で進める腋臭症・腋窩多汗症治療】形成外科診療ガイドラインにおける腋臭症．形成外科．59（増刊）：S158-61, 2016
2）高須博．【Step by Step で進める腋臭症・腋窩多汗症治療】診断の進め方 腋臭症の診断 問診票・検査法・診断基準・グレード（Part.2）．形成外科．59（増刊）：S7-9, 2016
3）衣笠哲雄．【Step by Step で進める腋臭症・腋窩多汗症治療】診断の進め方 腋臭症の診断 問診票・検査法・診断基準・グレード（Part.1）．形成外科．59（増刊）：S2-6, 2016
4）稲葉義方．【日常診療における美容皮膚科・美容皮膚外科のコツ 私はこうしている】腋臭症の診断と治療戦略．Derma. 118：86-92, 2006
5）鈴木敏彦，武田啓．【Step by Step で進める腋臭症・腋窩多汗症治療】治療の実際 汗腺を直接減らす 特殊機器を要する手術 超音波破砕粉砕吸引 汗腺除去（Part.1）．形成外科．59（増刊）：S121-8, 2016
6）三倉文子．【Step by Step で進める腋臭症・腋窩多汗症治療】治療の実際 汗腺を直接減らす 特殊機器を要する手術 超音波破砕粉砕吸引 汗腺除去（Part.2）．形成外科．59（増刊）：S129-33, 2016

2 保存的治療法

CQ

3 腋臭症に対して消毒薬含有製剤の外用は有効か？

■ 推奨

腋臭症に対して消毒薬含有製剤の外用は継続的に使用すれば有効である。

■ 推奨の強さと根拠　2D（弱い推奨，とても弱い根拠）

根拠・解説　腋臭の原因のうち皮膚常在菌，特にグラム陽性菌の一部が腋臭の発生に関わっていると考えられている。皮膚常在菌が代謝することによって，低級脂肪酸，揮発性硫黄化合物，揮発性ステロイドが産生され，これらが腋臭の原因物質となる。よって，皮膚常在菌を消毒薬で減少させることは，原因物質を抑制し，臭いの改善に有効であると考えられる。消毒薬は石鹸やデオドラント剤*として用いられることが多い[1)]。

消毒薬としてはトリクロサン，イソプロピルメチルフェノール，塩化ベンザルコニウムなどがあげられるが，耐性菌や他の抗生剤への交差耐性の出現が指摘されている[2-7)]。消毒薬含有製剤は継続して使用しなければ効果がないため，長期使用による副作用の発現には注意を払っていく必要がある。

＊：保険適用外

今後の課題　安全に長期間に使用できる消毒含有外用剤の開発が待たれるところである。

■ 参考文献

1) 遠藤祐子，臼倉淳．【Step by Step で進める腋臭症・腋窩多汗症治療】治療の実際 消毒薬で腋臭の原因菌を減らす（Part.1）腋窩常在菌の制御による腋臭予防と緩和．形成外科．59（増刊）：S44-9, 2016
2) 乾重樹．【Step by Step で進める腋臭症・腋窩多汗症治療】治療の実際 消毒薬で腋臭の原因菌を減らす（Part.2）．形成外科．59（増刊）：S50-3, 2016
3) Guillet G, Zampetti A, Aballain-Colloc ML. Correlation between bacterial population and axillary and plantar bromidrosis：study of 30 patients. Eur J Dermatol. 10：41-2, 2000
4) 大竹祐介，吉田理紗，川村久美子．Methicillin-Resistant Staphylococcus aureus（MRSA）における Triclosan 耐性 Small Colony Variants の解析．日臨微生物誌．19：12-20, 2009
5) Poole K. Mechanisms of bacterial biocide and antibiotic resistance. J Applied Microbiol. 92 Suppl：55S-64S, 2002
6) 土井秀明．【Step by Step で進める腋臭症・腋窩多汗症治療】形成外科診療ガイドラインにおける腋臭症．形成外科．59（増刊）：S158-61, 2016
7) 福田實．【実践スキンケア】体臭を制御するスキンケア．Derma. 50：36-40, 2001

CQ

4 腋臭症に対して抗生物質含有製剤の外用は有効か？

■ 推奨

腋窩の常在菌に感受性のある抗生剤の外用で腋臭は一時的に軽快するが，耐性菌出現の観点から安易に使用するべきでないという指摘がある。

■ 推奨の強さと根拠　2D（弱い推奨，とても弱い根拠）

根拠・解説　臭気を発生させる表在細菌は主にブドウ球菌属，コリネバクテリウム属，アナエロコッカス属といわれている[1)]。外用抗生剤には主にニューキノロン系，リンコマイシン系，キノロン系があり，耐性菌の報告から考えると，ナジフロキサシンとオゼノキサシンが有効であると考えられる[2)]。しかし，抗生剤の使用による耐性菌の発症が危惧されることより，長期間の使用は留意する必要がある[3,4)]。

今後の課題　抗生剤に代わる物質として，pentagalloyl glucose がアナエロコッカス属から分泌される臭いの原因物質を抑制するという報告が出てきており，今後の報告が待たれる。

■ 参考文献

1) 松下祥子，松下浩和，中山貴裕．【Step by Step で進める腋臭症・腋窩多汗症治療】腋臭症に対する抗生剤治療の是非．形成外科．59（増刊）：S77-9, 2016
2) OPC-7251 研究会．1%ナジフロキサシンクリームの細菌性表在感染症に対する臨床評価．西日皮．58：296-304, 1996
3) Suzuki M, Yamada K, Nagao M, et al. Antimicrobial ointments and methicillin-resistant-Staphylococcus aureus USA 300. Emerg Infect Dis. 17：1917-20, 2011
4) Fujii T, Shinozaki J, Kajiura T, et al. A newly discovered Anaerococcus strain responsible for axillary odor and a new axillary odor inhibitor, pentagalloyl glucose. FEMS Microbiol Ecol. 89：198-207, 2014

CQ

5 腋臭症に対して生活指導（食生活，嗜好品，入浴など）は有効か？

■ 推奨

ストレスは腋臭を増悪させる可能性があり，避けることで臭いが改善することが示唆される。生活指導はエビデンスに乏しい。

■ 推奨の強さと根拠　2D（弱い推奨，とても弱い根拠）

根拠・解説　心理的ストレスにより発汗が増加し，腋臭が強くなることが示唆される[1-3)]。

生活習慣について，入浴，清拭により腋窩に存在する臭いの原因物質が物理的に除去されるため，一時的な腋臭の改善は見込まれることが予測されるが，文献上のエビデンスは乏しい。

食生活，嗜好品（香辛料，喫煙など）と腋臭との関連が指摘されており，肉中心の生活により，動物性脂肪がアポクリン汗腺や皮脂腺を活発にし，臭いの原因を増やすとされている[4]ものの，明らかなエビデンスに乏しい。

今後の課題　生活習慣や食物と腋臭に関してのエビデンスは乏しいため，今後の報告が待たれる。

■参考文献

1) 山田晃司.【解剖生理がよくわかるからだの不思議 Q&A 2】(PART 8) その他 外国人は体臭がきついのは，なぜですか？．プチナース．20：117, 2011
2) Noël F, Piérard-Franchimont C, Piérard GE, et al. Sweaty skin, background and assessments. Int J Dermatol. 51：647-55, 2012
3) Martin A, Hellhammer J, Hero T, et al. Effective prevention of stress-induced sweating and axillary malodour formation in teenagers. Int J Cosmet Sci. 33：90-7, 2011
4) Havlicek J, Lenochova P. The effect of meat consumption on body odor attractiveness. Chem Senses. 31：747-52, 2006

CQ

6　腋臭症に対して腋毛処理は有効か？

■推奨

腋毛を処理するとは腋臭は改善する。

■推奨の強さと根拠　2C（弱い推奨，弱い根拠）

根拠・解説　腋臭症の元となるアポクリン汗腺から分泌される汗を貯留し，細菌による分解を助長する腋毛を除去することで，腋臭の軽減としては有効であることが推測される[1]。腋毛処理方法としては，カミソリによる剃毛で処理後24時間後まで有意に臭いの改善を認めた[2]。その他の方法として，剃毛以外にも針脱毛，レーザー脱毛などがある。針脱毛は毛包周囲のアポクリン汗腺にダメージを与えるため，臭いの軽減に対する有効性が推測されている[3,4]。

今後の課題　腋毛処理の際に皮膚を傷つけると，制汗剤を使用できなくなる場合があるので，注意が必要である。レーザー脱毛により二次的に多汗症や腋臭症を認めるという報告[5]があり，経過観察や保存的治療により改善するものの，注意が必要である[6]。

■参考文献

1) 土井秀明.【Step by Step で進める腋臭症・腋窩多汗症治療】形成外科診療ガイドラインにおける腋臭症．形成外科．59（増刊）：S158-61, 2016
2) Lanzalaco A, Vanoosthuyze K, Stark C, et al. A comparative clinical study of different hair removal procedures and their impact on axillary odor reduction in men. J Cosmet Dermatol. 15：58-65, 2015
3) 衣笠哲雄.【Step by Step で進める腋臭症・腋窩多汗症治療】除毛は腋臭に有効か 電気脱毛術とレーザー

脱毛術を区別して．形成外科．59（増刊）：S80-1，2016
4）衣笠哲雄．【Step by Step で進める腋臭症・腋窩多汗症治療】診断の進め方 腋臭症の診断 問診票・検査法・診断基準・グレード（Part.1）．形成外科．59（増刊）：S2-6，2016
5）Helou J, Habre M, Soutou B, et al. Reversibility of hyperhidrosis post axillary depilatory laser. Lasers Med Sci. 29：717-21，2014
6）武田啓．【美容外科・抗加齢医療－基本から最先端まで－】部位別 腋窩（腋臭症）．PEPARS. 99：54-8，2015

CQ

7 腋臭症に対して制汗剤やデオドラント製品などは有効か？

■ 推奨

制汗デオドラント剤は一時的な臭いの改善に有効である。

■ 推奨の強さと根拠　2C（弱い推奨，弱い根拠）

根拠・解説　制汗・デオドラント剤*は，不快な体臭を防止することを目的とした皮膚外用剤である。医療機関では制汗剤として塩化アルミニウムを用いられることが多い[1)]。制汗・デオドラント剤として市販されている製品は医薬部外品に分類され，制汗成分，殺菌成分，消臭成分などからなり，剤型もパウダースプレー，ロールオン，スティック，ジェル，ウォーター，シートなど，有効成分を作用させる目的の他に，使用感や使い勝手の好みに応じさまざまである[2, 3)]。過剰発汗により制汗・殺菌有効成分が流失し，防臭効果の持続性が低下するため，耐水性成分を含む製剤を使用することで効果が高くなる[4)]。

＊：保険適用外

今後の課題　腋臭症は家族性があり，個人の体臭の強さに応じて制汗デオドラント剤を選択できるような工夫や，より安全で効果的な製品のさらなる開発が求められる[5-10)]。

■ 参考文献

1）網倉良安，佐藤雅秀．【Step by Step で進める腋臭症・腋窩多汗症治療】治療の実際 腋窩の乾燥を保つ 制汗剤（塩化アルミニウム）．形成外科．59（増刊）：S54-7，2016
2）遠藤祐子，臼倉淳．【Step by Step で進める腋臭症・腋窩多汗症治療】治療の実際 消毒薬で腋臭の原因菌を減らす（Part.1）腋窩常在菌の制御による腋臭予防と緩和．形成外科．59（増刊）：S44-9，2016
3）伴和佳，井上和郎．【化粧品のアニュアルレビュー 2012 －各種製品の開発動向と進歩－】制汗デオドラント剤 剤型のトレンドと高い防臭効果へのアプローチ．FRAGRANCE J. 40：50-5，2012
4）尾本百合子，佐藤円康，大貫毅，他．制汗デオドラント剤の防臭効果に関する検討．日味と匂会誌．18：563-6，2011
5）五味常明．【汗，体臭の研究と制汗・デオドラント製品の開発】現代人の体臭・多汗事情とそのケア．FRAGRANCE J. 43：14-7，2015
6）土井秀明．【Step by Step で進める腋臭症・腋窩多汗症治療】形成外科診療ガイドラインにおける腋臭症．形成外科．59（増刊）：S158-61，2016
7）犬飼桂子，伴和佳，井上和郎．【汗，体臭の研究と制汗・デオドラント製品の開発】1 回使切り型制汗剤によるワキでのストレス性発汗の抑制．FRAGRANCE J. 43：30-6，2015
8）Natsch A. What makes us smell：the biochemistry of body odour and the design of new deodorant ingredients. Chimia（Aarau）. 69：414-20，2015

9) Rodriguez S, Steer CD, Farrow A, et al. Dependence of deodorant usage on ABCC11 genotype：scope for personalized genetics in personal hygiene. J Invest Dermatol. 133：1760-7, 2013
10) Callewaert C, Hutapea P, Van de Wiele T, et al. Deodorants and antiperspirants affect the axillary bacterial community. Arch Dermatol Res. 306：701-10, 2014

3 外科的治療

CQ

8 外科的治療法の選択適応はあるか？

■ 推奨

腋臭症は正確な診断法もグレード評価法も確立されていない。明らかな自己臭恐怖でない場合は，医師の判断で手術適応が決定され，十分なインフォームド・コンセントに基づき，術式が決定される。

保険適用での外科的治療法の第一選択は皮下剪除法である。

■ 推奨の強さと根拠　2C（弱い推奨，弱い根拠）

根拠・解説　手術の可否を決定するにはまず確定診断が必要である[1-3]。また，術式の決定には病勢の程度を判断する必要がある。診断法とグレード評価法が確立されていない現状では，医師の判断と患者とのインフォームド・コンセントにより外科的治療法を選択することとなる[4]。

今後の課題　今後の診断法やグレード評価法の新知見に基づき，治療法の選択基準は変動する。また，新しい治療法の開発によっても術式の選択基準は変化するであろう。

ABCC11 遺伝子を応用した客観的かつ確定的な診断法の確立と何らかの新しいグレード評価法の確立が待たれるところである。

■ 参考文献

1) 坂井靖夫.【Step by Step で進める腋臭症・腋窩多汗症治療】治療方針の決め方 腋臭症の重症度・患者背景に応じた治療方針の選択. 形成外科. 59（増刊）：S30-3, 2016
2) 稲葉義方.【日常診療における美容皮膚科・美容皮膚外科のコツ 私はこうしている】腋臭症の診断と治療戦略. Derma. 118：86-92, 2006
3) 小川豊.【美容皮膚科・美容皮膚外科実践マニュアル】腋臭症・腋窩多汗症の治療 制汗剤から手術まで. Derma. 67：104-9, 2002
4) 吉本信也，一瀬正治.【皮膚科医に必要な形成外科的知識】腋臭症の治療の実際. Derma. 48：65-71, 2001

CQ

9 有毛部皮膚切除法は有効か？

■ 推奨

有毛部皮膚切除法単独での効果は限定的である。

■ 推奨の強さと根拠 2D（弱い推奨，とても弱い根拠）

根拠・解説 アポクリン汗腺は腋毛皮下に存在するのであるから，腋毛皮膚を皮下組織ごと切除する有毛部皮膚切除法は有効であることが容易に推察される[1-3]。しかし，近年本術式についての報告はほとんどない。また有毛部全体の完全切除は不可能であること，大きな瘢痕が残ること，時に瘢痕拘縮が出現することから，医師の正しい手術適応の判断と十分なインフォームド・コンセントの基に行われるべき手術であるといえる。

今後の課題 高齢者など，皮膚が弛緩している症例に限られる。

■ 参考文献

1）森弘樹，秦維郎．【切開とアプローチの基本戦略】手術手技別の切開とアプローチ 腋臭症の切開とアプローチ法．PEPARS. 23：147-50, 2008
2）稲葉義方．【日常診療における美容皮膚科・美容皮膚外科のコツ 私はこうしている】腋臭症の診断と治療戦略．Derma. 118：86-92, 2006
3）吉本信也，一瀬正治．【皮膚科医に必要な形成外科的知識】腋臭症の治療の実際．Derma. 48：65-71, 2001

CQ

10 剪除法（皮弁法）は有効か？

■ 推奨

腋臭症の原因であるアポクリン汗腺を直視下に除去し，減量することが可能な剪除法は有効である。

■ 推奨の強さと根拠 2C（弱い推奨，弱い根拠）

根拠・解説 腋臭症の根本原因であるアポクリン汗腺を直視下に摘除する剪除法は医師の技量による効果の差はあるものの，最も確実な外科治療法の１つである[1-9]。

今後の課題 新しい手術機器や手法の開発[5-7]が期待される。

■ 参考文献

1）向井英子，水野博司．【Step by Step で進める腋臭症・腋窩多汗症治療】治療の実際 汗腺を直接減らす 特殊

機器を要しない手術 切除剪除法（Part.1）タイオーバー固定との併用．形成外科．59（増刊）：S87-91, 2016
2）吉本信也，一瀬正治．【皮膚科医に必要な形成外科的知識】腋臭症の治療の実際．Derma. 48：65-71, 2001
3）秦維郎．腋臭症根治術．医事新報．4170：33-6, 2004
4）稲葉義方，川島眞．【臨床皮膚科 最近のトピックス Clinical Dermatology 2002】皮膚疾患治療のポイント 腋臭症の治療．臨皮．56：134-7, 2002
5）Shim HS, Min SK, Lim JS, et al. Minimal subdermal shaving by means of sclerotherapy using absolute ethanol：a new method for the treatment of axillary osmidrosis. Arch Plast Surg. 40：440-4, 2013
6）Ding Z, Zheng J. A comparison of two different subdermal trimming techniques for the treatment of axillary osmidrosis. J Plast Reconstr Aesthet Surg. 66：1569-74, 2013
7）Liu Q, Zhou Q, Song Y, et al. Surgical subcision as a cost-effective and minimally invasive treatment for axillary osmidrosis. J Cosmet Dermatol. 9：44-9, 2010
8）Qian JG, Wang XJ. Effectiveness and complications of subdermal excision of apocrine glands in 206 cases with axillary osmidrosis. J Plast Reconstr Aesthet Surg. 63：1003-7, 2010
9）Park YJ, Shin MS. What is the best method for treating osmidrosis? Ann Plast Surg. 47：303-9, 2001

4 その他の治療

CQ

11 超音波吸引機は有効か？

■ 推奨

超音波吸引機*を利用した汗腺除去は剪除法に比べ瘢痕が小さく，術後合併症が少ない有効な治療方法である。

■ 推奨の強さと根拠　2D（弱い推奨，とても弱い根拠）

根拠・解説　超音波メス*や超音波破砕吸引器*を利用した汗腺除去に関する報告は主に手術時間の短縮，術後瘢痕，血腫や皮膚壊死などの合併症が剪除法に比して少ないという点から有効であるという報告がされている。汗腺除去に関しては剪除法に比べ除去率の優位性を示す報告はないが，同等あるいはそれに近い効果が期待できる点と再手術が容易であることから本方法が推奨されている[1-8]。

＊：保険適用外

今後の課題　選択的組織除去に有効な機器であると本法を推奨する報告はあるが良質な比較試験はなされておらず，特殊手術機器による術式間の比較検討を行った論文もわずかである。なお，治療効果や合併症に対する評価はそれぞれ独自の方法で行われており，今後評価項目や統一した評価法を使用した比較検討とさらに新しい器機の開発が望まれる。

■ 参考文献

1）西内徹，輪湖雅彦，大谷謙太，他．超音波メスを用いた腋臭症の治療．形成外科．35：971-9, 1992
2）阿部浩一郎．超音波メスによる腋臭症の治療（第2報）術式の工夫による効果の改善と，合併症の削減．日美容外会報．17：159-64, 1995
3）阿部浩一郎，見寺絢子，大村勇二．超音波メスによる腋臭症の治療（第1報）効果と合併症に関する検討．日美容外会報．17：151-8, 1995

4) Park YJ, Shin MS. What is the best method for treating osmidrosis? Ann Plast Surg. 47：303-9, 2001
5) 安田由紀子，村岡道徳，原田輝一，他．超音波メスによる腋臭症手術の成績 直視下アポクリン腺剪除法との比較．形成外科．45：273-7, 2002
6) Ozawa T, Nose K, Harada T, et al. Treatment of osmidrosis with the Cavitron ultrasonic surgical aspirator. Dermatol Surg. 32：1251-5, 2006
7) 三倉文子．【Step by Step で進める腋臭症・腋窩多汗症治療】治療の実際 汗腺を直接減らす 特殊機器を要する手術 超音波破砕粉砕吸引 汗腺除去（Part.2）．形成外科．59（増刊）：S129-33, 2016
8) 鈴木敏彦，武田啓．【Step by Step で進める腋臭症・腋窩多汗症治療】治療の実際 汗腺を直接減らす 特殊機器を要する手術 超音波破砕粉砕吸引 汗腺除去（Part.1）．形成外科．59（増刊）：S121-8, 2016

CQ

12 クワドラカット法は有効か？

■ 推奨

クワドラカット法*による腋臭症手術成績は，術後の腋臭再発率において剪除法との間に有意差はなく，合併症の発生率においては剪除法より低い。患者の術後生活制限の面からも有利である。

■ 推奨の強さと根拠　2B（弱い推奨，中程度の根拠）

根拠・解説　クワドラカット法*では，小切開から吸引カニューレを用いて物理的にアポクリン汗腺の掻爬除去を行う[1-4]。その治療効果，合併症については，従来の剪除法を比較対象としたメタ解析が行われている[5, 6]。これらによると腋臭の改善については剪除法に劣らず，皮弁壊死や血腫といった合併症の発生率については剪除法より低く，推奨される方法である。しかしながら現時点では保険適用はない。

＊：保険適用外

今後の課題　治療効果の比較対象は剪除法，あるいはレーザー照射となっており，他の特殊手術機器による術式との比較検討を行った報告は乏しい[5-9]。なお，治療効果や合併症に対する評価はそれぞれ独自の方法で行われており，今後評価項目や統一した評価法を使用した比較検討が望まれる。

■ 参考文献

1) 深水秀一，水上高秀，石川佳代子．【Step by Step で進める腋臭症・腋窩多汗症治療】治療の実際 汗腺を直接減らす 特殊機器を要する手術 クワドラカットと皮弁法の併用．形成外科．59（増刊）：S115-20, 2016
2) 網倉良安，森岡大地．【Step by Step で進める腋臭症・腋窩多汗症治療】治療の実際 汗腺を直接減らす 特殊機器を要する手術 クワドラカット 汗腺除去（Part.2）．形成外科．59（増刊）：S109-14, 2016
3) 新垣実，野村紘史．【Step by Step で進める腋臭症・腋窩多汗症治療】治療の実際 汗腺を直接減らす 特殊機器を要する手術 クワドラカット 汗腺除去（Part.1）．形成外科．59（増刊）：S104-8, 2016
4) 松田和美．シェーバー法による腋臭症手術の経験．形成外科．47：1253-9, 2004
5) Zhang L, Chen F, Kong J, et al. The curative effect of liposuction curettage in the treatment of bromhidrosis：a meta-analysis. Medicine (Baltimore). 96：e7844, 2017

6) Shin JY, Roh SG, Lee NH, et al. Osmidrosis treatment approaches：a systematic review and meta-analysis. Ann Plast Surg. 78：354-9, 2017
7) Chen YT, Shih PY, Chen HJ, et al. Treatment of axillary osmidrosis：a comparison between subcutaneous laser and superficial liposuction curettage. J Eur Acad Dermatol Venereol. 29：2019-23, 2015
8) Wang C, Wu H, Du F, et al. Axillary osmidrosis treatment using an aggressive suction-curettage technique：a clinical study on paired control. Aesthetic Plast Surg. 39：608-15, 2015
9) Feldmeyer L, Bogdan I, Moser A, et al. Short- and long-term efficacy and mechanism of action of tumescent suction curettage for axillary hyperhidrosis. J Eur Acad Dermatol Venereol. 29：1933-7, 2015

CQ

13 マイクロ波治療は有効か？

■ 推奨

マイクロ波*を利用した腋臭症治療は外科的手術と同等の汗腺除去が期待できる非観血的治療である。

■ 推奨の強さと根拠　なし・D（推奨の強さを決められない，とても弱い根拠）

根拠・解説　治療効果（病理組織，臭いの変化，再治療率，術後瘢痕，皮膚性状の変化など）について，従来の剪除法との比較検討または症例集積による研究がされており，腋臭の改善については剪除法に匹敵する可能性が示されている[1,2]。また外科的治療より瘢痕，ダウンタイムの面で劣る点はない。一方で本法は深部の神経損傷を問題視する報告がある[2,3]。

＊：保険適用外

今後の課題　良質な比較試験はなされておらず，術式間の比較検討を行った論文もわずかである。なお，治療効果や合併症に対する評価はそれぞれ独自の方法で行われており，今後評価項目や統一した評価法を使用した比較検討が望まれる。

■ 参考文献

1) Lee SJ, Chang KY, Suh DH, et al. The efficacy of a microwave device for treating axillary hyperhidrosis and osmidrosis in Asians：a preliminary study. J Cosmet Laser Ther. 15：255-9, 2013
2) 清水祐紀，佐々木英悟．【Step by Step で進める腋臭症・腋窩多汗症治療】治療の実際 汗腺を直接減らす特殊機器を要する手術 マイクロ波（ミラドライ）汗腺破壊．形成外科．59（増刊）：S134-40, 2016
3) Suh DH, Lee SJ, Kim K, et al. Transient median and ulnar neuropathy associated with a microwave device for treating axillary hyperhidrosis. Dermatol Surg. 40：482-5, 2014

CQ

14 ラジオ波治療は有効か？

■ 推奨

フラクショナルニードルを用いたラジオ波（RF）による汗腺破壊療法*は，皮膚切開を伴うことなく皮下のアポクリン汗腺を破壊し，腋臭の改善が期待できる。

■ 推奨の強さと根拠　なし・D（推奨の強さを決められない，とても弱い根拠）

根拠・解説　ラジオ波による汗腺破壊は組織学的に確認されており，治療効果は期待できる[1-5]。しかしながら現時点においては治療成績の臨床報告の数も少なく，エビデンスには乏しい。また，保険適用もない。

＊：保険適用外

今後の課題　治療に用いられている機器は現時点において，腋臭症治療用として認可を受けた機器ではなく，治療に用いるパラメーターなどの推奨すべきプロトコールも確立していない[1, 2, 4]。今後さらなる症例の蓄積や臨床研究が望まれる[1-5]。

■ 参考文献

1) 丸山直樹．フラクショナルニードル RF 機器「ビューホット」によるわきが治療の手技，プロトコールおよび臨床成績．診療と新薬．54：533-7, 2017
2) 丸山直樹，徳田真紀子，柴田智一．【Step by Step で進める腋臭症・腋窩多汗症治療】治療の実際 汗腺を直接減らす 特殊機器を要する手術 フラクショナル RF（ビューホット）汗腺破壊．形成外科．59（増刊）：S141-52, 2016
3) Schick CH, Grallath T, Schick KS, et al. Radiofrequency thermotherapy for treating axillary hyperhidrosis. Dermatol Surg. 42：624-30, 2016
4) Fatemi Naeini F, Abtahi-Naeini B, Pourazizi M, et al. Fractionated microneedle radiofrequency for treatment of primary axillary hyperhidrosis：a sham control study. Australas J Dermatol. 56：279-84, 2015
5) Kim M, Shin JY, Lee J, et al. Efficacy of fractional microneedle radiofrequency device in the treatment of primary axillary hyperhidrosis：a pilotstudy. Dermatology. 227：243-9, 2013

第Ⅷ編

漏斗胸診療ガイドライン

作成にあたって

漏斗胸をはじめとする胸郭変形症の発生頻度は，20 年程度以前までは 1,000 人に 1 人といわれていた。しかし近年の手術の低侵襲化により，病院を受診される患者が増えたためか手術件数は増加している。またこれに伴い，より多くの医療機関において治療が行われるようになった。本ガイドラインが，こうした患者や医療従事者に対して有用な情報を提供することができれば幸いである。

2021 年 7 月

日本形成外科学会　漏斗胸診療ガイドライン作成部門
統括責任者
香川大学医学部　形成外科・美容外科学講座　永竿　智久

漏斗胸診療ガイドライン作成部門

統括責任者

永竿　智久（香川大学医学部　形成外科学講座）

班長：菊池　雄二（日本大学医学部　形成外科学講座）
班員：高地　　崇（東北医科薬科大学　医学部　形成外科学講座）
高津　州雄（高松市みんなの病院　形成外科）
野口　昌彦（長野県立こども病院　形成外科）
山本　真弓（姫路聖マリア病院　形成外科）

【第 1 版】漏斗胸診療ガイドライン作成部門

統括責任者

菊池　雄二（東京女子医科大学　形成外科）

班長：菊池　雄二（東京女子医科大学　形成外科）
班員：井上　義一（藤田保健衛生大学　形成外科）
上野　輝夫（砺波総合病院　形成外科）
蔵持　大介（総合東京病院　形成・美容外科センター）
高地　　崇（東北大学　形成外科）
永竿　智久（香川大学　形成外科）
野口　昌彦（長野県立こども病院　形成外科）
浜島　昭人（群馬県立小児医療センター　形成外科）
山本　　康（横浜労災病院　形成外科）

事務局：菊池　雄二（東京女子医科大学　形成外科）
文献検索：日本医学図書館協会

1章 漏斗胸

1 画像診断

CQ

1 漏斗胸の診断に単純X線撮影・CT撮影は有用か？

■ 推奨

漏斗胸は体表の形態異常であるため，視診にてある程度の診断は可能であるが，手術適応の決定や術前後の評価のためには客観的な指標として数値化できる単純X線撮影やCT撮影が有用といえる。

■ 推奨の強さと根拠　2C（弱い推奨，弱い根拠）

根拠・解説　漏斗胸の診断の多くは視診にて可能であるが，主観的要素が強く，手術適応の決定や術前後の評価を行うには客観的な指標が必要であり，Haller indexに代表されるような放射線画像から計測を行い数値化することで客観的評価とすることが広く知られている。

胸部CTと単純X線から計測したHaller indexではほぼ違いがなく，放射線被ばく量が少ないことから，術前の診断には胸部単純X線を推奨する[1, 2]意見もある。しかし，術前のCT撮影は，手術適応の決定や手術プランニングに重要な情報を提供できるため施行することを推奨する報告や[3-5]，肋軟骨の描出，胸骨と肋軟骨の位置関係などを把握することに優れており[6-9]，術前・術後の評価だけでなく，術中の指標にも有用であることなどが報告されている[10-13]。また，整容的により良好な手術結果が求められる形成手術において，CTは有用であると考えられる[14, 15]。

被ばく量やコスト，検査時期に応じ選択を行えば単純X線検査およびCT撮影はともに有用であると考えられ，文献全体のエビデンスレベルを考慮し推奨度は2Cとした。

今後の課題　CT検査は被ばく量が単純X線撮影に比べ高い。そのため，今後より少ない被ばく量でのCT撮影が可能な技術の開発と，CT検査の適切な使用のためにも漏斗胸の統一した診断基準，程度分類，手術適応，術前術後評価の方法の確立が望まれる。

■ 参考文献

1) Khanna G, Jaju A, Don S, et al. Comparison of Haller index values calculated with chest radiographs versus CT for pectus excavatum evaluation. Pediatr Radiol. 40：1763-7, 2010
2) Mueller C, Saint-Vil D, Bouchard S. Chest x-ray as a primary modality for preoperative imaging of pectus excavatum. J Pediatr Surg. 43：71-3, 2008
3) Rattan AS, Laor T, Ryckman FC, et al. Pectus excavatum imaging：enough but not too much. Pediatr Radiol. 40：168-72, 2010
4) Suita S, Taguchi T, Masumoto K, et al. Funnel chest：treatment strategy and follow-up. Pediatr Surg Int. 17：344-50, 2001
5) Calloway EH, Chhotani AN, Lee YZ, et al. Three-

dimensional computed tomography for evaluation and management of children with complex chest wall anomalies : useful information or just pretty pictures? J Pediatr Surg. 46 : 640-7, 2011
6) Cartoski MJ, Nuss D, Goretsky MJ, et al. Classification of the dysmorphology of pectus excavatum. J Pediatr Surg. 41 : 1573-81, 2006
7) Haje SA, Haje Dde P, Silva Neto M, et al. Pectus deformities : tomographic analysis and clinical correlation. Skeletal Radiol. 39 : 773-82, 2010
8) Chang PY, Lai JY, Chen JC, et al. Long-term changes in bone and cartilage after Ravitch's thoracoplasty : findings from multislice computed tomography with 3-dimensional reconstruction. J Pediatr Surg. 41 : 1947-50, 2006
9) 野口政彦，近藤昭二，松尾清，他．漏斗胸手術における胸骨形態評価の有用性の検討 三次元CT画像を用いた術前胸骨形態評価．形成外科．40 : 365-70, 1997
10) 門田康正，谷木利勝，宇山正，他．漏斗胸胸郭の形態学的分析と術後評価．日胸外会誌．34 : 1221-5, 1986
11) Lai JY, Wang CJ, Chang PY. The measurement and designation of the pectus bar by computed tomography. J Pediatr Surg. 44 : 2287-90, 2009
12) Pretorius ES, Haller JA, Fishman EK. Spiral CT with 3D reconstruction in children requiring reoperation for failure of chest wall growth after pectus excavatum surgery. Preliminary observations. Clin Imaging. 22 : 108-16, 1998
13) St Peter SD, Juang D, Garey CL, et al. A novel measure for pectus excavatum : the correction index. J Pediatr Surg. 46 : 2270-3, 2011
14) McHugh MA, Poston PM, Rossi NO, et al. Assessment of potential confounders when imaging pectus excavatum with chest radiography alone. J Pediatr Surg. 51 : 1485-9, 2016
15) Poston PM, Patel SS, Rajput M, et al. The correction index : setting the standard for recommending operative repair of pectus excavatum. Ann Thorac Surg. 97 : 1176-9, 2014

2 臨床診断

CQ

2 漏斗胸の発症に遺伝は関与するか？

■ 推奨

漏斗胸は単一の原因による疾患というよりも，貧血と同様に1つの症候と解釈するのが妥当な側面がある。このような概念で漏斗胸をとらえた場合，一部の患者群については遺伝性の関与が示唆される。

■ 推奨の強さと根拠　2B（弱い推奨，中程度の根拠）

根拠・解説　中胚葉性結合組織の形成に関与する遺伝子の異常をその中核とする症候群性の疾患においては，肋軟骨および肋骨の強度不全に起因する胸郭変形が生じやすい。なかでも漏斗胸を伴うことの多い症候群性の疾患としては，Marfan症候群やNoonan症候群などがよく知られている。

これらの有名な症候群以外にも，漏斗胸を含む胸郭変形を伴いやすい遺伝子異常は多数存在する。OMIM（Johns Hopkins大学が提供する，包括的ヒト遺伝疾患統括サイト）によると，合計39種類が知られている[1)]。こうした疾患に随伴する胸郭変形を，漏斗胸に含めるとすると，少なくとも漏斗胸の一部には遺伝が関与するといわざるを得ない。一方，非症候群性の漏斗胸に関する要因に関する研究は，今なお進行中である。現在のところ，少なくとも単独で漏斗胸変形を惹起する遺伝子は知られていない。

ただし脊椎側彎症と漏斗胸を併発している患者の家系について遺伝子検索を行ったところ，18q

に特異的に異常所見が認められたという報告がある[2]。さらに非症候群性の漏斗胸患者34家系を追跡したところ，14家系に遺伝性を示唆する発症形態をみたとする報告があり，遺伝の関与を示唆する所見といえる[3]。

これらのことから，責任遺伝子は明確ではないにせよ，非症候群性の漏斗胸の発症に関しても遺伝の関与を否定することはできない。以上より，漏斗胸一般において，遺伝性の関与は否定できない。

今後の課題　非症候群性の胸郭変形と，症候群に伴う胸郭変形症をともに「漏斗胸」と称している点で，漏斗胸という疾患の概念があいまいである。胸郭変形の根本的な成因としては中胚葉系組織の発生ならびに形態誘導の過程における異常が大きなウェイトを占める。

分子生物学的な立場から形成異常を分類し，その原因別に「漏斗胸」をカテゴリー化する試みが将来的に望まれる。

■参考文献

1) Gurnett CA, Alaee F, Bowcock A, et al. Genetic linkage localizes an adolescent idiopathic scoliosis and pectus excavatum gene to chromosome 18 q. Spine (Phila Pa 1976). 34：E94-100, 2009
2) Creswick HA, Stacey MW, Kelly RE Jr, et al. Family study of the inheritance of pectus excavatum. J Pediatr Surg. 41：1699-703, 2006
3) Leung AK, Hoo JJ. Familial congenital funnel chest. Am J Med Genet. 26：887-90, 1987

CQ 3　漏斗胸は呼吸機能・心機能に影響を及ぼすか？

■推奨
漏斗胸の存在は呼吸機能・心機能に影響する。

■推奨の強さと根拠　1A（強い推奨，強い根拠）

根拠・解説　漏斗胸患者の心肺機能の評価に関する研究の多くは，漏斗胸患者に対して運動負荷を与えた状態における被験者の機能を評価したうえで，正常人群と比較し，漏斗胸患者においては正常人に比較して心肺機能が低下していると結論づけている。ただし心肺機能は心臓のポンプ機能と肺の換気機能の双面から構成されるので，これらの機能のいずれが問題になっているのか，またその原因は何かにつき論じられる必要がある。

まず呼吸機能については408人の漏斗胸術前患者を対象としてVital Capacity（VC），FEV1（1秒率），FEF（Forced Expiratory Flow）に基づき漏斗胸患者の心肺機能を評価し，FVC（forced vital capacity）およびFEVは患者群で正常に比して13%低下しておりFEFは正常に比して20%低下していたという報告がなされている[1]。また，心臓機能に関しては75人（49人漏斗胸；26人は正常）の10代の被験者を対象として正常時ならびに運動負荷時を与えたうえで心血管MRIを用いて心肺血流の定量的評価を行う研究を行い，左室については漏斗胸群と正常群で有意差は存在しない

ものの，右室の ejection fraction が低下していることを指摘した報告がみられる[2)]。

以上のごとく現段階における調査研究を参照する限り，漏斗胸患者においては肺機能・心機能ともに正常に比して低下していると結論づけられる。

今後の課題 肺機能に関しては比較的簡単な機器にて評価を行うことが可能であるので，漏斗胸患者において機能低下が存在していることは比較的早期より知られていた。しかし循環動態の解明が行われるようになったのは比較的近年のことで，MRI やドプラの医療機器の進歩によるところが大きい。今後さらなるデータの蓄積が期待される。

■参考文献

1) Lawson ML, Mellins RB, Tabangin M, et al. Impact of pectus excavatum on pulmonary function before and after repair with the Nuss procedure. J Pediatr Surg. 40：174-80, 2005

2) Lesbo M, Tang M, Nielsen HH, et al. Compromised cardiac function in exercising teenagers with pectus excavatum. Interact Cardiovasc Thorac Surg. 13：377-80, 2011

3 保存的治療

CQ 4 漏斗胸に対して吸引療法は有効か？

■推奨

吸引療法は胸壁の陥凹の改善には限定的に有効である。

ただし吸引療法は，軟部組織の改善に寄与する方法であり，骨格上の変化および長期成績に関しての改善の根拠はない。

■推奨の強さと根拠 2D（弱い推奨，とても弱い根拠）

根拠・解説 吸引療法の登場から 15 年を経過し，他治療とではないものの，比較対照研究の報告がなされてきた。治療が施行された年齢は幅が広い（3～61 歳）。治療のプロトコール（吸引圧の設定や使用時間，使用期間），改善度の評価法（再陥凹部の皮膚正面からの深さの変化）はオリジナルとなった論文を基本としている[1)]。結果としては使用 3 カ月で 79％の症例（n＝105）で 1 cm の挙上がなされた[2)]，平均 10 mm の挙上をみた（n＝11）[3)]，治療前と治療後 3 カ月とでは陥凹の深さにおいて有意差を認めた[4)] など，治療後 3 カ月までの変化が大きいとの報告が多い。2016 年に Haecker らは 13 年の治療経験を踏まえ 434 例の経験症例のうち，140 例につき以下の報告をしている。治療年齢平均は 16.2（2～61 歳），陥凹の深さの平均は 2.7 cm（1～6.3 cm），1 日の装着時間は平均 107.9 分（10～480 分），装着期間は平均 27.6 カ月（6～69 カ月）で，140 症例のうち 61 症例が正常レベルまでの改善を認めたと報告している[5)]。一方，180 症例に治療を行い，正常胸郭を基準とし改善度を評価した研究では正常レベルまでに改善を認めたのは 20％に過ぎなかったことが報告されている[6)]。

吸引療法における治療前後での骨格変化つき画像評価を行った報告がみられ，同研究では治療満足度の評価で95％が満足と答えた23例のうち治療前後でCT評価を行えた14症例を対象に術前後のHaller indexを測定し，治療後に有意な改善が認められたのは1例のみであったことを報告している[7]。

吸引療法の適応としては，外科的治療を望まない漏斗胸，漏斗胸手術後の残存変形，術前の改善および術中の視野確保目的が上げられている[2,8]。吸引療法による改善度としては高度陥凹変形または非対称変形に比べ，対称性・軽微な漏斗胸変形においてより有効と報告されている[1,2]。治療経験年数の増加に伴い適応年齢に拡がりがみられるとともに，改善度をもとにした適応症例の模索および改善を得るまでの期間の評価もなされている。Haeckerらは，陥凹が対称性で3cm以下，思春期前で胸郭の柔軟性がある時期での治療期間はおよそ12～15カ月であり，吸引療法に抵抗する群としては思春期以降で陥凹が3cm以上，高度非対称例が当たると報告している[5]。またSesiaらは吸引圧を実測し，陥凹の深さ，体重，年齢と胸骨挙上に必要な陰圧とに相関関係を認めたたが，有意差を示したのは治療前の陥凹の深さと年齢のみであり，胸骨挙上量／陰圧比と年齢とは独立していると結論している[9]。一方，良い結果を得るための因子として治療開始時期が11歳以下であること，陥凹が1.5cm以下，胸郭の柔軟性が維持されている状態で12カ月の連続治療がなされことが重要との報告もみられる[6]。すべての報告において患者のモチベーションの高さが治療効果に大きく影響するとしている[1-5]。

合併症としては紫斑形成，皮下血腫，使用時の疼痛，上肢のしびれ，背部痛などが報告されているが，重篤な合併症の報告はない[1-4]。また使用に際しての禁忌として骨格異常，血管障害，結合織障害，心奇形などを有するものとしている[2]。

以上より吸引療法は重篤な合併症はないものの，胸郭の形態を矯正するには効果はなく，皮膚表面のみからみた陥凹変形の改善においては有効であると結論づけられる。

今後の課題　吸引療法の登場から15年が経過し論文数も増えてきているが，症例集積研究がほとんどで他の治療法との比較に関する報告がないのが実状である。Nuss法に際しての術中剥離操作時の使用や吸引装置を装着した直後での画像評価など短期的にはデバイスの装着により胸郭が挙上されることは証明されているが，治療後12時間を経て撮影したCT画像でのHaller indexは術前と変わらず皮下脂肪層の厚みのみが増加していたことから，同治療法が骨格に与える影響は少ないとの報告もみられる[7]。今後さらにCTなどの画像データをもとに他の治療法との比較検討がなされることで，同治療法のより有効な適応が導かれ，漏斗胸治療全体の中での同治療法の位置づけが明確になると考える。

■参考文献

1) Schier F, Bahr M, Klobe E. The vacuum chest wall lifter：an innovative, nonsurgical addition to the management of pectus excavatum. J Pediatr Surg. 40：496-500, 2005
2) Haecker FM. The vacuum bell for conservative treatment of pectus excavatum：the Basle experience. Pediatr Surg Int. 27：623-7, 2011
3) 大浜和憲，下竹孝志，石川暢己，他．漏斗胸に対するVacuum Bellを用いた保存的治療．日小外会誌．45：199-205, 2009

4) 佐藤智行，仁尾正記，天江新太郎，他．漏斗胸に対する Vacuum Bell を用いた保存療法の短期的治療成績．日小外会誌．46：1102-7, 2010
5) Haecker FM, Sergio S. Vacuum bell therapy. Ann Cardiothorac Surg. 5：440-9, 2016
6) Obermeyer RJ, Cohen NS, Kelly RE Jr, et al. Nonoperative management of pectus excavatum with vacuum bell therapy：a single center study. J Pediat Surge. 53：1221-5, 2018
7) 古田繁行，佐藤英章，辻志穂，他．【最近の漏斗胸・鳩胸の治療】漏斗胸に対する vacuum 療法．小児外科．48：843-7, 2016
8) Haecker FM, Sesia SB. Intraoperative use of the vacuum bell for elevating the sternum during the Nuss procedure. J Laparoendosc Adv Surg Tech A. 22：934-6, 2012
9) Sesia SB, Hradetzky D, Haecker FM. Monitoring the effectiveness of the vacuum bell during pectus excavatum treatment：technical innovation. J Pediat Surg. 53：411-7，2018

1）胸骨翻転術

CQ

5 漏斗胸に対して胸骨翻転術は有効か？

■ 推奨

胸骨翻転法そのものは漏斗胸の修正に効果はあるが，他法に比較すると適応は限定される。

■ 推奨の強さと根拠　2C（弱い推奨，弱い根拠）

根拠・解説　胸骨翻転法は過去には盛んに行われた時期も存在するが，その侵襲の大きさから現在では適応はかなり限定される。同法の他法に比較した有効性につき比較検討を行った研究報告例は皆無であるが，

①長い切開創が必要であること
②反転した骨片と周辺肋骨の間に段差・欠損が生じうること
③手術時間が長く，出血量も多いこと

より，他の方法に比して優先的に採用する特段の理由は認めない。

ただし胸部疾患（肺腫瘍や心疾患）に重度の漏斗胸が付随する場合の手術において，いったん胸壁の一部を切離・挙上して術野を展開する必要がある場合に限り，胸骨翻転法も１つの選択肢とはなり得る[1-3]。

今後の課題　現今においては，胸骨翻転法は特段合併疾患のない漏斗胸に対して第一選択として用いられることはほとんどない。

しかし限定的な状況においては有効な可能性もある。胸骨翻転法についてのほぼすべての報告は，症例報告ならびにレビューである。今後，合併症の頻度その他につき定量的な評価を行うことが望まれる。

■参考文献

1) Mori Masatoshi, Kawahara Katsunobu, Ayabe Hiroyoshi, 他. 漏斗胸の外科的修復の成績. Acta Med Nagasaki. 35：96-102, 1990
2) Iino K, Oda M, Matusmoto I, et al. Simultaneous surgical correction of pectus excavatum and cardiac disease in two adults. Thorac Cardiovasc Surg. 62：261-4, 2014
3) Chine HF, Chu SH. Simultaneous Bentall's procedure and sternal turnover in a patient with Marfan syndrome. J Cardiovasc Surg (Torino). 36：559-62, 1995

2) 胸骨挙上術

CQ

6　漏斗胸に対して胸骨挙上術は有効か？

■推奨

漏斗胸に対して胸骨挙上術は有効である。

■推奨の強さと根拠　1B（強い推奨，中程度の根拠）

根拠・解説

一般的な胸骨挙上術と近年の傾向：Ravitch 法に代表される胸骨挙上術は，変形した肋軟骨を切除したうえで，胸骨に骨切りを行って矯正位とし，これを保持することにより胸郭形態を改善させる術式である。術後の胸骨の再陥凹を防ぐためストラットを留置する，胸骨への血流を温存する，侵襲を少なくするため肋軟骨の切除量を少なくする，内視鏡補助下で前胸部皮膚切開を短くするなどのさまざまな変法がこれまでに報告されている。特に近年では肋軟骨の切除量を最小限とし，それぞれの断端を再縫合することで胸骨の挙上を試みる胸肋挙上術による形成が Ravitch 法に変わり本邦では施行される傾向にある。また術式の特徴から心内修復術との同時手術時や異常な肋軟骨再生を認めるような再発症例における同治療法の有効性が報告されている[1,2]。

治療成績（形態面）：欧米では単一施設や単一術者による 30 年以上の長期にわたる 400～900 例を集計した手術成績の報告があり[3-6]，本邦でも 20 年，300 例の報告がある[7]。それぞれ術式にさまざまな工夫が加えられており，いずれも 90％以上で良好な結果であるが判定基準は一定ではなく，胸郭形態を術者ならびに患者自身が主観的に評価しているものが多い。このため術式の差異による治療効果の比較は困難である。またこれらの報告には成人例が多く含まれており，成人例のみの報告でも良好な結果が得られている[8,9]。ストラットの使用により術後形態が良好であったとする報告が多く[3,4,7,8]，同一術者による手術症例をストラットの使用の有無で比較し，使用により有意に良好な結果が得られたとする報告[10,11]や CT での術前後の比較で有意に改善が得られたとする報告がある[11,12]。一方で感染などの合併症の発生率においてはストラットによる形成を併用した群で多かったとの報告がなされている[13]。また形態および機能面において Ravitch 法術後に生じた胸郭拘縮症例の報告がある。同症例においては心圧迫および胸郭運動制限からの呼吸苦や運動不耐などの機能障害を付随していた。その原因として早期の Ravitch 法手術が挙げられている[14]。

治療成績（機能面）：術後の心肺機能に関しては，自覚症状が改善したとする報告が多い[3, 6-9]。メタアナリシスでは総肺気量は術後に減少し，心拍出量は術後で増加したが，Exercise tolerance は術後に改善しなかったとの報告がある[15]。

他の術式との比較：Nuss 法との比較では，4 つのメタアナリシスがあり，2010 年に報告されたものでは合併症全体・入院期間・歩行までの期間では有意差はなく，再手術率・術後血胸および気胸発生率は Nuss 法が Ravitch 法よりも高いという結果であり，患者の満足度の差を示す結果は得られていなかった[16]。一方，2017 年には Ravitch 法で有意に手術時間と出血量が多かったが，入院期間で両者に差はないと報告されている[17]。また 2014 年に報告されたものは術式だけでなく，それぞれを治療時年齢で分け評価を行っている。同報告では主観的な評価であるが excellent の割合と worse の割合から小児例における結果満足度では Nuss 法が有効としている。一方，バー偏位による再手術率は成人期に行われた Nuss 法に比べると，Ravitch 法においては少ないとの結果であった[18]。その他 Nuss 法と Ravitch 法とを比較した報告としては，術後疼痛に関し疼痛スコアと鎮痛薬の使用状況による評価を行った報告があり，Ravitch 法で疼痛は少なく，鎮痛薬の使用量も少ないとの結果であった[19]。一方，両群ともに疼痛スコア，使用された鎮痛薬量と術前変形度（HI）とには相関は認められなかった。また両術式による初回手術施行後の再発症例についての比較検討の報告があり，初回手術時年齢，手術法は再発因子ではないとの結果が示された。一方，再発症例に対し施行した治療法別の形態および機能面での術後満足度では Ravitch 法が 50％であり，Nuss 法が 91.8％であったと報告している[2]。

胸骨翻転術との比較では，術後遠隔期再陥凹は両群で差がないが胸肋挙上術は有意に手術侵襲が少ないとする報告があった[20]。一方，Ravitch 法と胸肋挙上術とを比較した研究もみられ，胸肋挙上術で有意に手術時間が短く，出血量も少なく入院期間が短いと報告されている[21]。

以上から胸骨挙上術は，長期経過での胸郭形態の改善，患者の満足度の改善が得られており，推奨度は 1B とした。

今後の課題 胸骨挙上術は，胸骨・肋軟骨に直接手術操作を加えることができるという特徴を有する術式である。現在では Ravitch 原法はほとんど行われておらず，多くが変法で，より侵襲の少ない術式へと工夫がなされている。また上述した特徴から心内修復術との同時治療や高度再発症例での同術式の有効性の報告も多い。Ravitch 原法では治療後の機能面での客観的改善を認めたとする報告がなく，今後これら変法での機能面への影響が明らかになることが期待される。

■参考文献

1) Schmidt J, Redwan B, Koesek V, et al. Pectus excavatum and cardiac surgery：simultaneous correction adovocate. Thorac Cardiovasc Surg. 62：238-44, 2014
2) Sacco Casamassima MG, Papandria D, Goldstein SD, et al. Contemporary management of recurrent pectus excavatum. J Pediatr Surg. 50：1726-33, 2015
3) Fonkalsrud EW. 912 open pectus excavatum repairs：changing trends, lessons learned：one surgeon's experience. World J Surg. 33：180-90, 2009
4) Haller JA Jr, Scherer LR, Turner CS, et al. Evolving management of pectus excavatum based on a single institutional experience of 664 patients. Ann Surg. 209：578-82；discussion 582-3, 1989

5) Shamberger RC, Welch KJ. Surgical repair of pectus excavatum. J Pediatr Surg. 23：615-22, 1988
6) Hu TZ, Li Y, Liu WY, et al. Surgical treatment of pectus excavatum：30 years 398 patients of experiences. J Pediatr Surg. 43：1270-4, 2008
7) 星栄一．【対立する形成外科治療（4）漏斗胸】胸骨挙上術 Ravitch 変法．形成外科．42：21-31, 1999
8) Mansour KA, Thourani VH, Odessey EA, et al. Thirty-year experience with repair of pectus deformities in adults. Ann Thorac Surg. 76：391-5；discussion 395, 2003
9) Jaroszewski DE, Fonkalsrud EW. Repair of pectus chest deformities in 320 adult patients：21 year experience. Ann Thorac Surg. 84：429-33, 2007
10) Willekes CL, Backer CL, Mavroudis C. A 26-year review of pectus deformity repairs, including simultaneous intracardiac repair. Ann Thorac Surg. 67：511-8, 1999
11) 星栄一．漏斗胸に対する Ravitch 変法手術と漏斗胸指数による成績の検討．日形会誌．8：612-33, 1988
12) 関谷秀一，杉田礼典，大森喜太郎．【漏斗胸に対する新しい胸骨挙上術式“Nuss 手術”】Nuss 手術と Ravitch 変法（内視鏡補助下）との比較による成績．小児外科．35：682-7, 2003
13) Tikka T, Kalkat MS, Bishay E, et al. A 20-year review of pectus surgery：an analysis of factors predictive of recurrence and outcomes. Interact Cardiovasc Thorac Surg. 23：908-13, 2016
14) Jaroszewski DE, Notrica DM, McMahon LE, et al. Operative management of acquired thoracic dystrophy in adults after open pectus excavatum repair. Ann Thorac Surg. 97：1764-70, 2014
15) Johnson JN, Hartman TK, Pianosi PT, et al. Cardiorespiratory function after operation for pectus excavatum. J Pediatr. 153：359-64, 2008
16) Nasr A, Fecteau A, Wales PW. Comparison of the Nuss and the Ravitch procedure for pectus excavatum repair：a meta-analysis. J Pediatr Surg. 45：880-6, 2010
17) Mao YZ, Tang S, Li S. Comparison of the Nuss versus Ravitch procedure for pectus excavatum repair：an updated meta-analysis. J Pediatr Surg. 52：1545-52, 2017
18) Johnson WR, Fedor D, Singhal S. Systematic review of surgical treatment techniques for adult and pediatric patients with pectus excavatum. J Cardiothorac Surg. 9：25, 2014
19) Papic JC, Finnell SM, Howenstein AM. Postoperative opioid analgesic use after Nuss versus Ravitch pectus excavatum repair. J Pediatr Surg. 49：919-23, 2014
20) 銭勇，小山邦広，舘林孝幸，他．漏斗胸 1076 例に対する胸肋挙上術と胸骨翻転術の周術期管理及び術後合併症に関する検討．東女医大誌．70：834-40, 2000
21) 中田光政，飯田浩司，齋藤武，他．【最近の漏斗胸・鳩胸の治療】胸骨挙上法（肋軟骨・胸骨切除法）．小児外科．48：833-6, 2016

3）Nuss 法

CQ

7 漏斗胸に対して Nuss 法は有効か？

■ 推奨

漏斗胸に対して Nuss 法を行うことで胸郭形態の改善が得られる。心肺機能に対しては，術直後の一時的な機能低下があるが，長期的にはプラスの効果を及ぼすことが示唆されている。

■ 推奨の強さと根拠　1B（強い推奨，中程度の根拠）

根拠・解説　Nuss 法は，前胸部に目立つ瘢痕を残すことなく，簡便な術式・短い手術時間・少ない出血量と低侵襲であり，整容的に優れた効果を得られる術式として 1998 年に報告[1] されて以来急速に普及し，現在では漏斗胸に対する標準術式になっている。

漏斗胸に対する Nuss 法の効果については多数の英文・和文論文が発表されており，評価は主に「①胸郭形態の改善効果」，「②心機能・肺機能に与える影響」，「③患者満足度や quality of life（QOL）などの心理的側面」に着眼して行われている。

①の胸郭形態の評価は，視診により主に評価者の主観に従って Excellent～Poor の 4 段階に分類する臨床評価と，CT や X 線写真の計測に基づくもの（Haller index など）が用いられている。前者について，2014 年に報告されたシステマティックレビュー[2] では，Excellent が 85％（73～90％），Good を含めると 95％と，Nuss 法を行った症例の大部分においては良好な結果が得られたと報告している。計測による評価については，2000 年代に主に和文で複数の報告がなされ，すべての報告において前胸壁挙上効果が得られる結果が示された。さらに，Nuss 法においては Ravitch 法などの従来法に比べると，胸郭前後径の拡大も得られたとする報告も散見される[3, 4] が，確立された統計手法を用いて後ろ向き調査を行った報告はみられない。

なお，このような Nuss 法の胸郭形態矯正効果に重点をおいた研究は 2000 年代に数多く報告されていたが，2010 年代には散見される程度に減少している。これは，高いエビデンスを示すまでもなく，その効果は明白であるというコンセンサスを得たことの反証ともとらえられる。

②の心機能・肺機能への効果については，2000 年代後半より安静時の呼吸機能評価についての研究が数多く報告され，2010 年代に入ると労作時の心肺機能に対する効果についての研究が活発に行われるようになった。安静時の呼吸機能に関するメタアナリシス[5] では，FEV1・FVC・VC・TLC（total lung capacity）は初回術後 1 年の時点では術前に比べて著明に減少するが，術後 3 年のバー抜去時には改善が得られ，FEV1・FVC・VC については術前よりも多くなる傾向がみられるという結果であった。労作時の心肺機能についての CRT（cardiac resynchronization therapy）やシステマティックレビューは見出せなかったが，Nuss 法による心肺機能改善を示唆する，いくつかの症例対照研究[6, 7] や症例集積研究[8] が報告されている。いずれも労作時心肺機能や自覚的な exercise tolerance の改善を示唆しているが，有意差を認めた項目には報告ごとのばらつきがあり，今後のさらなる報告が期待される。

③についての詳細は別の CQ（CQ11）に譲るが，総じて「高い患者満足度を得られた」「QOL の改善が得られた」とする報告が多い。

今後の課題　Nuss 法による胸郭形態改善効果については，近年報告が増加してきているが，そのエビデンスレベルは依然高いとはいえない状況にある。既存の他手法，および今後登場するであろう新手法との比較のためにも，客観的・統計的に評価可能な定量法の確立が必要であり，さらにこれを踏まえた大規模なランダム化比較試験（randomized controlled trial：RCT）が望まれる。

また，心肺機能に対する影響について，特に近年報告が増加してきた労作時の心肺機能改善効果については，明らかな有意差を検出し得る可能性があり，より大規模な比較試験が期待される。

■参考文献

1) Nuss D, Kelly RE Jr, Croitoru DP, et al. A 10-year review of a minimally invasive technique for the correction of pectus excavatum. J Pediatr Surg. 33：545-52, 1998
2) Johnson WR, Fedor D, Singhal S. Systematic review of surgical treatment techniques for adult and pediatric patients with pectus excavatum. J Cardiothorac Surg. 9：25, 2014
3) 鈴木肇，宮田昌幸．Nuss 法による漏斗胸手術の検討．新潟市病医誌．28：29-34, 2007
4) 飛澤泰友．各種指数を用いた漏斗胸に対する Nuss 法術後形態評価の検討．新潟医会誌．126：612-27, 2012
5) Chen Z, Amos EB, Luo H, et al. Comparative pulmonary functional recovery after Nuss and Ravitch procedures for pectus excavatum repair：a meta-analysis. J Cardiothorac Surg. 7：101, 2012
6) Tang M, Nielsen HH, Lesbo M, et al. Improved cardiopulmonary exercise function after modified Nuss operation for pectus excavatum. Eur J Cardiothorac Surg. 41：1063-7, 2012
7) Maagaard M, Tang M, Ringgaard S, et al. Normalized cardiopulmonary exercise function in patients with pectus excavatum three years after operation. Ann Thorac Surg. 96：272-8, 2013
8) O'Keefe J, Byrne R, Montgomery M, et al. Longer term effects of closed repair of pectus excavatum on cardiopulmonary status. J Pediatr Surg. 48：1049-54, 2013

CQ 8　Nuss 法は成人症例にも有効か？

■推奨

Nuss 法は成人症例にも有効である。ただし，小児例と比較して合併症が多い傾向があり，また，心肺機能改善効果は証明されていない。

■推奨の強さと根拠　2C（弱い推奨，弱い根拠）

根拠・解説　当初は小児症例を主な適応として普及した Nuss 法であるが，特に 2000 年代後半からは成人症例への適用についての論文も多数報告されている。

成人症例に対する胸郭形態改善効果に言及したメタアナリシスは 1 報告[1] がみられるのみであり，8 文献 62 例の成人例において，Nuss 法後の評価は good 以上が 88％であり，小児例(22 文献 1,500 例)での 95％よりやや劣るものの，Ravitch 法（3 文献 498 例）の 91％とほぼ同等の効果を得られてい

ると報告されている。これよりも後に発表された，手術年代ごとの成績の検討（初回手術時 7〜14 歳 156 例，15〜20 歳 328 例，20 歳超 196 例）[2] では，手術によりすべての年齢群の Haller index は同程度の改善が得られており，満足度調査でも成人群の 96.4% が満足と，小児・思春期群の 96.8%・98.7% と比べて遜色はなかったと報告されている。逆に，成人における胸郭形態改善や満足度などについて，その効果を否定する報告は見出せなかった。

近年複数の報告がなされている心肺機能改善効果については，成人では小児でみられたような心肺機能改善効果は観察されなかったとの報告がある[3]。しかし，成人に限定して心肺機能に与える影響を詳述した報告は他に見出せず，今後の追試報告が待たれる。

合併症の発生率については，小児と比べて優位差はないとする報告[1] と成人で多いとする報告[4] とが混在している。年代ごとに比較した研究[2] では，14 歳以下の小児例の合併症 24.3% に対し，思春期と成人ではそれぞれ 37.8%，成人 38.8% と差がなかったことから，思春期以降は成人であっても合併症発生率は同等であることが示唆されている。

成人で合併症が多いとする報告においても，その内容は気胸や胸水貯留などの minor complication であり，心損傷をはじめとする重大事象が成人症例に多いとする報告は見出されなかった。

近年では Ravitch 法をはじめとする他法との比較研究も複数報告されている[1, 4, 5] が，いずれの報告においても，手術時間（Nuss＜Ravitch），合併症（Nuss＞Ravitch）に差があるものの，症状に対しては両法とも同等の改善効果が得られたと述べられている。

以上より，小児に比べて合併症が多い傾向があること，および心肺機能に対する影響は不明であるという問題があるものの，成人においても Nuss 法により胸郭形態矯正効果が得られると考えることが妥当である。

今後の課題 成人症例に対する，Nuss 法の胸郭形態改善効果，心肺機能の改善効果ともに客観的に評価しうる，かつレベルが高い報告はなされておらず，科学的根拠には乏しい状態であることから，客観的・定量的指標に基づいた大規模な RCT が期待される。

また，成人に対する Nuss 法の合併症の頻度が高いことが指摘されており，術式やデバイスの改良によって合併症の発生頻度を減少させることが望まれる。

■参考文献

1) Johnson WR, Fedor D, Singhal S. Systematic review of surgical treatment techniques for adult and pediatric patients with pectus excavatum. J Cardiothorac Surg. 9：25, 2014
2) Pawlak K, Gąsiorowski Ł, Gabryel P, et al. Early and late results of the Nuss procedure in surgical treatment of pectus excavatum in different age groups. Ann Thorac Surg. 102：1711-6, 2016
3) Udholm S, Maagaard M, Pilegaard H, et al. Cardiac function in adults following minimally invasive repair of pectus excavatum. Interact Cardiovasc Thorac Surg. 22：525-9, 2016
4) Kanagaratnam A, Phan S, Tchantchaleishvili V, et al. Ravitch versus Nuss procedure for pectus excavatum：systematic review and meta-analysis. Ann Cardiothorac Surg. 5：409-21, 2016
5) Muhammad MI. Pectus excavatum：a comparison of the Ravitch repair with the Nuss thoracoscopic technique with a standard metal bar or an absorbable bar. Innovations (Phila). 8：206-10, 2013

CQ

9　Nuss 法のバー装着期間は何年が適切か？

■ 推奨

Nuss 法のバー装着期間は，2 年以上（約 3 年間）が望ましい。

年齢（装着時，抜去時）や成長率などさまざまな因子によって，装着時の胸壁の成長制限および抜去後の再発率が異なるため，これらを考慮し至適な装着期間を検討する必要がある。

■ 推奨の強さと根拠　2B（弱い推奨，中程度の根拠）

根拠・解説　Nuss 法は 1998 年に漏斗胸に対する新しい低侵襲治療として初めて報告された。初回の報告においては，バーの装着期間を 2 年と設定していたものの[1]，その期間に関しては決定の根拠を欠いていた。ゆえにその後，Nuss らは適切な留置期間についての検証を改めて行い，2005 年に初めて同事項についての報告をしている。同報告においては 190 例の手術症例を事後的に評価したうえで，バーの装着期間としては 2 年間ないし 4 年間は必要であり，基本的には 3 年間の装着が推奨されると述べている[2]。再発率は 3.7%（7/190 例）であり，大多数の再発症例においてバー装着期間は 2 年未満であったと述べている。下って 5 年後（2010 年）に Kelly らは，漏斗胸患者 1,215 例を 21 年間にわたり観察・評価したうえで，2〜4 年間の装着期間が必要と報告した。Kelly らは当初，再発は手術時の年齢（若年）に相関すると考えていた。しかし検証の結果，装着期間が 24 カ月未満の症例で特に再発率が高いことに気がつき，手術時の年齢よりも装着期間の影響がより大きいと結論づけた[3]。一方，同年（2010 年）に Nuss らは，バー抜去が完了した 903 例の経過を 20 年間観察した結果，2 年以上バーを装着する場合，装着期間と再発率には相関がないことを報告している。Nuss らはさらに，装着後 6 インチ（15 cm）以上身長が伸びた場合には側胸部痛のため長期留置が不能になることがあることを併せて報告し，上記の因子を勘案して装着期間を決めるべきと述べている[4]。

Nuss 手術が小児のみならず成人に対しても行われる場合が多くなるのに伴い，両者の中期・長期成績が，患者の主観[5-13]からのみではなく，客観的基準に基づいた[14,15]評価もなされるようになった。そうした多くの報告においては，バーの留置期間が 2 年未満の場合には再発率が高く，2〜4 年[16,17]の装着を推奨している。これらの報告においては 4 年以上バーを留置すれば再発率は減少することが確認されてはいるが，4 年以上の長期留置を推奨してはいない。長期留置をすれば胸壁の成長が制限される場合があるし，バーが肋骨を圧迫することにより疼痛も生じるからである。

年齢と再発率についてみると，思春期前（10 歳未満）に抜去した場合には再発率が高いということ[4]や，8 歳未満で Nuss 手術を行い 10 歳未満でバーが抜去された症例においては Vertebral index が，術前と同等に大きくなっていたこと[15]，再手術を要した 10 例を検討したところ，うち 7 例が 8 歳未満で手術を受けていること[16]が報告されている。これらのことから考えると，低年齢において手術を行うと再発しやすいから，バー留置期間を比較的長くとる必要があるという類推も成立する。

成人の漏斗胸患者においては，加齢による胸壁の弾性の低下に起因するバー周術期の疼痛という問題点はあるものの，形態の保定に関していえば，中長期ともに良好な結果が得られることが報告されている[6,9-12]。

上記を総合的に勘案すると，バー抜去後の再発を回避するには小児においても成人においても2〜3年の留置は推奨されると結論づけられる。

今後の課題 現今においては多くの施設において，バーの装着期間は最短で2年と考えられている。年齢，成長率，症状などの因子により患者の状況は異なるので，これらの因子の影響を多角的に評価する，多施設研究が望まれる。

■参考文献

1) Nuss D, Kelly RE Jr, Croitoru DP, et al. A 10-year review of a minimally invasive technique for the correction of pectus excavatum. J Pediatr Surg. 33：545-52, 1998
2) Nuss D. Recent experiences with minimally invasive pectus excavatum repair "Nuss procedure". Jpn J Thorac Cardiovasc Surg. 53：338-44, 2005
3) Kelly RE, Goretsky MJ, Obermeyer R, et al. Twenty-one years of experience with minimally invasive repair of pectus excavatum by the Nuss procedure in 1215 patients. Ann Surg 252：1072-81, 2010
4) Nuss D, Kelly RE Jr. Indications and technique of Nuss procedure for pectus excavatum. Thorac Surg Clin. 20：583-97, 2010
5) 石丸哲也，内田広夫，川嶋寛，他．Nuss手術の患者満足度調査．日小外会誌．45：835-9, 2009
6) Pilegaard HK. Extending the use of Nuss procedure in patients older than 30 years. Eur J Cardiothorac Surg. 40：334-7, 2011
7) Kim HK, Shim JH, Choi KS, et al. The quality of life after bar removal in patients after the Nuss procedure for pectus excavatum. World J Surg. 35：1656-61, 2011
8) Liu W, Kong D, Yu F, et al. A simple tschnique for pectus bar removal using a modified Nuss procedure. J Pediatr Surg. 48：1137-41, 2013
9) Hanna WC, Ko MA, Blitz M, et al. Thoracoscopic Nuss procedure for young adults with pectus excavatum：excellent midterm results and patient satisfaction. Ann Thorac Surg. 96：1033-6, 2013
10) Hoksch B, Kocher G, Vollmar P, et al. Nuss procedure for pectus excavatum in adults：long-term results in a prospective observational study. Eur J Cardiothorac Surg. 50：934-9, 2016
11) Sacco Casamassima MG, Gause C, Goldstein SD, et al. Patient satisfaction after minimally invasive repair of pectus excavatum in adults：long-term results of Nuss procedure in adults. Ann Thorac Surg. 101：1338-45, 2016
12) Fibla JJ, Molins L. Minimally invasive treatment of pectus excavatum. Minerva Chir. 71：38-45, 2016
13) Pawlak K, Gąsiorowski Ł, Gabryel P, et al. Early and late results of the Nuss procedure in surgical treatment of pectus excavatum in different age groups. Ann Thorac Surg. 102：1711-6, 2016
14) Nakagawa Y, Uemura S, Nakaoka T, et al. Evaluation of the Nuss procedure using pre- and postoperative computed tomographic index. J Pediatr Surg. 43：518-21, 2008
15) 山本眞弓，植村貞繁，吉田篤史，他．8歳未満漏斗胸患者に対するNuss法術後再発の評価 Vertebral indexを用いたバー抜去後5年の経過観察の検討．日小外会誌．54：1076-80, 2018
16) 山本眞弓，植村貞繁，吉田篤史，他．【最近の漏斗胸・鳩胸の治療】Nuss法術長期経過．小児外科．48：769-72, 2016
17) 山本真弓，植村貞繁，吉田篤史，他．Nuss手術後10歳以降にバー抜去した症例の抜去後3年間のvertebral index（Ⅵ）の評価．日小外会誌．53：1242-6, 2017
18) Chang PY, Zeng Q, Wong KS, et al. Chest wall constriction after the Nuss procedure identified from chest radiograph and multislice computed tomography shortly after removal of the bar. Thorac Cardiovasc Surg. 64：70-7, 2016

CQ

10 Nuss 法バー抜去後，後戻りは起こるか？

■ 推奨

Nuss 法バー抜去後に後戻りが起こる可能性は否定できない。

■ 推奨の強さと根拠　2C（弱い推奨，弱い根拠）

根拠・解説　Nuss 法バー抜去後の後戻りについて明確に言及した文献は少なく，特に外表所見について客観的・定量的な解析を行った文献はない。Nuss らはバー抜去患者 900 例の外表所見における長期経過を 5 段階に分類したうえで，再発率は 5%未満であると記している。また，再発の定義に若干の解釈の違いがあるが，それに準ずる結果を報告している文献も散見される。その中で Nuss らは成長期に後戻りの可能性があるとし，手術至適時期を思春期直前としている。また後戻りのリスクファクターとして，2 年未満のバー留置，5 歳以下での初回手術などを挙げている[1-4]。

一方，本邦では CT 画像あるいは胸部 X 線画像における胸郭前後径または CT index について，バー抜去直後と長期経過を比較し，統計解析を添えた報告がみられるが[5, 6]，いずれもその変化は軽度であるとしている。経過中の CT index 変化に有意差を報告した野口らも，健常人において生理的な横径優位の成長が起こることが CT index が軽度増加する要因になりうるため，必ずしも後戻りとは結論できないと考察している[7]。また，山本らは 10 歳以降のバー抜去症例を 3 年観察し再陥凹は起こりにくいとしている[8]。

今後の課題　1987 年初めて Nuss 法が施行されてから，さまざまな術式の変遷を経て今日に至っており，それに伴い安全性の向上とともに合併症発生率も低下しているが，現時点ではその評価基準は一定していない。今後一定の術式の下で症例を重ね，標準的な評価方法で抜去後の後戻りを検討されることが望まれる。

■ 参考文献

1) Nuss D, Kelly RE Jr. Indications and technique of Nuss procedure for pectus excavatum. Thorac Surg Clin. 20：583-97, 2010
2) Kelly RE, Goretsky MJ, Obermeyer R, et al. Twenty-one years of experience with minimally invasive repair of pectus excavatum by the Nuss procedure in 1215 patients. Ann Surg 252：1072-81, 2010
3) Žganjer M, Žganjer V. Surgical correction of the funnel chest deformity in children. Int Orthop. 35：1043-8, 2011
4) Ishimaru T, Kitano Y, Uchida H, et al. Growth spurt-related recurrence after Nuss procedure. J Pediatr Surg. 44：E13-6, 2009
5) 菊池雄二，櫻井裕之，野崎幹弘．【Nuss 法による漏斗胸手術の長期成績と新展開】広範囲変形症例に対する Nuss 法の適応と長期成績．形成外科．53：967-78, 2010
6) 木村裕明，小林誠一郎．【Nuss 法による漏斗胸手術の長期成績と新展開】われわれの非開胸 Nuss 法を含む胸骨挙上術の工夫と長期成績．形成外科．53：957-66, 2010
7) 野口昌彦，柴田佳奈，近藤昭二，他．Nuss 法による漏斗胸手術の長期成績と新展開 小児適応例に対する長期術後成績と最近の工夫．形成外科．53：939-48, 2010
8) 山本真弓，植村貞繁，吉田篤史，他．Nuss 手術後 10 歳以降にバー抜去した症例の抜去後 3 年間の vertebral index（VI）の評価．日小外会誌．53：1242-6, 2017

CQ

11 Nuss 法は患者の満足度を上げるか？

■ 推奨

Nuss 法は患者の満足度を上げうる可能性が高い。

■ 推奨の強さと根拠 1B（強い推奨，中程度の根拠）

根拠・解説 漏斗胸に対する Nuss 法の満足度に関する症例集積研究は多くあり[1-4]，若年者・成人を問わず，総じてその満足度が非常に高く，80～97.5％の患者が Nuss 法に対して満足と回答し[5]，79.5～96％の患者がもう一度 Nuss 法を受けると回答している[6]。本邦での報告では，Nuss 法を行った漏斗胸患者 39 例中，38 例が手術を受けてよかったと答え[7]，34 人が他人にも勧めると回答した[8]。

Nuss 法の術前と術後の前後比較試験の報告では，整容的な満足度は術前 1.8±0.96 から術後 3.8±0.95（P<0.001）に上昇している[9]。

また，その治療効果は整容的改善にとどまらず，患者が自信をもち，人の目が気にならなくなり，社交性が上がるなど，精神的な好影響を与えるとともに，呼吸や循環器機能の改善により術後にスポーツへの関心も高まると報告されている。

しかし他の術式と満足度を比較した報告は少なく，Ravitch 法と比較した報告が 1 つあり[10]，Nuss 法の 82.4％が満足，Ravitch 法の 64.3％が満足と，Nuss 法の満足度が高かったが[11]，症例数が少なく，有意差はなかった。

また Nuss 法の不満の原因としてはバー除去後の再発，不完全な補正，術後の疼痛などがあった[12]。

今後の課題 エビデンスレベルが高い参考文献が少なく，他の術式と比較した報告が少なかった。また，Nuss 法における患者満足度についてどういった因子が影響を与えるか検討を行った報告も少なく，今後の報告が望まれる。

■ 参考文献

1) Krasopoulos G, Dusmet M, Ladas G, et al. Nuss procedure improves the quality of life in young male adults with pectus excavatum deformity. Eur J Cardiothorac Surg. 29：1-5, 2006
2) 石丸哲也，内田広夫，川嶋寛，他．Nuss 手術の患者満足度調査．日小外会誌．45：835-9, 2009
3) Hadolt B, Wallisch A, Egger JW, et al. Body-image, self-concept and mental exposure in patients with pectus excavatum. Pediatr Surg Int. 27：665-70, 2011
4) Kim HK, Shim JH, Choi KS, et al. The quality of life after bar removal in patients after the nuss procedure for pectus excavatum. World J Surg. 35：1656-61, 2011
5) Sacco Casamassima MG, Gause C, Goldstein SD, et al. Patient satisfaction after minimally invasive repair of pectus excavatum in adults：long-term results of Nuss procedure in adults. Ann Thorac Surg. 101：1338-45, 2016
6) Hanna WC, Ko MA, Blitz M, et al. Thoracoscopic Nuss procedure for young adults with pectus excavatum：excellent midterm results and patient satisfaction. Ann Thorac Surg. 96：1033-6；discussion 1037-8, 2013
7) Kuru P, Cakiroglu A, Er A, et al. Pectus excavatum and pectus carinatum：associated conditions, family history, and postoperative patient satisfaction. Korean J Thorac Cariovasc Surg. 49：29-34, 2016
8) Kang CH, Park S, Park IK, et al. Long-term surveillance comparing satisfaction between the

early experience of Nuss procedure vs. Ravitch procedure. Korean J Thorac Cariovasc Surg. 45：308-15, 2012
9) Metzelder ML, Kuebler JF, Leonhardt J, et al. Self and parental assessment after minimally invasive repair of pectus excavatum：lasting satisfaction after bar removal. Ann Thorac Surg. 83：1844-9, 2007
10) Gibreel W, Zendejas B, Joyce D, et al. Minimally invasive repairs of pectus excavatum：surgical outcomes, quality of life, and predictors of reoperation. J Am Coll Surg. 222：245-52, 2016
11) Hoksch B, Kocher G, Vollmar P, et al. Nuss procedure for pectus excavatum in adults：long-term results in a prospective observational study. Eur J Cardiothorac Surg. 50：934-9, 2016
12) 柏原里江子，中新美保子．漏斗胸手術（Nuss 法）を受ける子どものQOLに関する研究．川崎医療福祉会誌．25：205-15, 2015

第IX編

臍ヘルニア・臍突出症
診療ガイドライン

作成にあたって

臍ヘルニアおよび臍突出症は日常診療において遭遇することの多い疾患であり，新生児 10 人に対して約 1 人の割合で発生するとされている。機能的障害はほとんどないため，治療が絶対的に必要となることは少なく，患者本人や家族の希望により整容的改善を目的とした治療が行われる。臍の形態には個人差が大きく，成長による変化もあることから治療方法は画一的ではなく，症例ごとに治療方針や治療方法を検討するべきである。形成外科領域からはヘルニア門を単に閉鎖するだけでなく，術後の臍形態にこだわったさまざまな手術方法が考案されている。2015 年に日本形成外科学会では臍ヘルニアおよび臍突出症に対する診断方法や治療方法の現状を集積，整理して標準化の視点からそれらを見直し，今後の課題を抽出するために「臍ヘルニア・臍突出症 診療ガイドライン」を作成した。それから 5 年が経過した今回，これまでに追加された新規文献を検索し，ガイドラインの見直しを行った。臍ヘルニアおよび臍突出症の診療においては，この 5 年間で革新的な変化はないと思われたため，Clinical Question（CQ）については前回のガイドラインをそのまま踏襲することにした。各 CQ について文献検索，文献の選択と吟味を行い，推奨文の加筆，修正を行った。前回のガイドライン作成時にも指摘されていたが，いずれの CQ においてもエビデンスレベルの高い文献がなく，弱い推奨にとどまる結果になったものが多かった。また，CQ ごとの今後の課題についても記した。

2021 年 7 月

日本形成外科学会　臍ヘルニア・臍突出症診療ガイドライン作成部門
統括責任者

湘南美容クリニック　梅田院　稲川　喜一

臍ヘルニア・臍突出症診療ガイドライン作成部門

統括責任者

稲川　喜一（湘南美容クリニック　梅田院）

班員：中道　美保（東邦大学医療センター大森病院　形成外科）
加藤　久和（岐阜大学医学部附属病院　形成外科）
飯島　由貴（津島市民病院　形成外科）
三宅　順子（安田整形形成外科医院）
雑賀　美帆（岡山大学病院　形成外科）

【第 1 版】臍ヘルニア・臍突出症診療ガイドライン作成部門

統括責任者

宇田川晃一（千葉県こども病院　形成外科）

臍ヘルニア，臍突出症

班長：朴　　修三（静岡県立こども病院　形成外科）
　　青木　久尚（倉敷中央病院　美容外科）
班員：芳賀　康史（水戸済生会総合病院　形成外科）
　　高野　淳治（埼玉メディカルセンター　形成外科）
　　近藤　昭二（伊那中央病院　形成外科）
　　石田　創士（獨協医科大学　形成外科）

臍欠損

班長：坂本　泰輔（日鋼記念病院　形成外科）
班員：安村　和則（横浜市立大学附属市民総合医療センター　形成外科）
　　深谷　佳孝（宍倉病院　形成外科）

事務局：宇田川晃一（千葉県こども病院　形成外科）
文献検索：日本医学図書館協会

1章 臍ヘルニア・臍突出症

はじめに

臍帯の皮膚への付着部のことを臍輪とよぶ。出生後に結紮された臍帯が乾燥脱落すると，臍輪内に瘢痕が形成されて収縮閉鎖し，腹膜と癒着して陥凹した臍となる。この際，瘢痕形成が不十分であると，臍輪の閉鎖が障害され，腹圧に負けて腹膜に覆われた腹腔内容が臍輪から膨隆し，臍ヘルニアとなる。一方，臍突出症とは腹圧が加わっても突出の程度が変化しないものであるとされているが，小さなヘルニア門を認めることが多く，臍ヘルニアと臍突出症との間に構造的な違いはない。日本人での発生頻度は約10%とされ，低出生体重児で発生頻度が高い。75.9%は生後2カ月までに発生し，1歳までにおよそ80%，2歳までにおよそ90%が自然閉鎖するが，ヘルニア門が閉鎖しても軽度の臍変形を残すことが多い。成人では，妊娠や内視鏡手術などの臍部を切開する手術の後に発生することもある。診断は視診および触診で比較的容易であるが，臍部膨隆を来す疾患としては臍帯ヘルニアや臍肉芽など他の疾患も存在することを忘れてはならない。臍から排膿や出血を認め，それが難治性である場合には臍腸管・尿膜管遺残を除外するために超音波検査が必須である。治療の絶対的適応は嵌頓ヘルニアを繰り返す場合であるが，そのような症例は少ない。嵌頓ヘルニアでは嘔吐や腹痛，整復困難な臍部の膨隆が生じ，小児外科や外科での緊急的な処置が必要となる。形成外科ではそれ以外の症例が治療対象となるが，その適応は明確にされておらず，患者本人や家族の希望に基づいて整容的な改善を目的とした治療が行われる。

CQ 1 臍ヘルニアに対する保存的療法は有効か？

■ 推奨

絆創膏固定法やスポンジ圧迫療法などの保存的療法は，自然経過観察例に比べて早期治癒や余剰皮膚の抑制効果が期待できる有効な治療法である。

■ 推奨の強さと根拠　2C（弱い推奨，弱い根拠）

根拠・解説　臍ヘルニアは1歳までに約80%，2歳までに約90%が自然治癒すると報告されており，自然治癒率が高い。しかし，ヘルニア門の閉鎖が得られても，余剰皮膚による醜形のために手術に至る症例は少なくない。絆創膏固定法やスポンジ圧迫療法などの保存的療法を行うことで，無処置経過観察群と比べ治癒期間の短縮が期待でき，整容面では余剰皮膚を減少させる効果により治癒後の醜形を軽減することが期待できる[1-5]。保存的療法を施行した場合の治癒率は，自然治癒率と差がないとする報告[6,7]もあり，保存的療法は治癒率を高める治療法というよりは，臍の整容性と早期のヘルニ

ア門閉鎖を目的として，あらゆる乳児の臍ヘルニアに対して第一に試みるべき治療法である。

今後の課題 本邦では臍ヘルニアに対する保存的療法の有効性が報告されて広く普及しているが，欧米では自然に経過観察するのが一般的である。ランダム化比較試験（randomized controlled trial：RCT）などエビデンスレベルの高い文献はなく，本邦でのコホート研究，症例対照研究，症例報告が主であることから，弱い推奨にとどまる。

■参考文献

1）柳澤智彦，大塩猛人，森川康英．前向き研究による臍ヘルニアの自然閉鎖と絆創膏固定治療によるヘルニア門閉鎖時期の比較．小児外科．48：993-6, 2016
2）中山智里，土岐彰，千葉正博，他．臍ヘルニア圧迫する．小児外科．49：177-80, 2017
3）Yanagisawa S, Kato M, Oshio M, et al. Reappraisal of adhesive strapping as treatment for infantile umbilical hernia. Pediatr Int. 58：363-8, 2016
4）平岡政弘．乳児臍ヘルニアの頻度と圧迫固定療法の効果．日小児会誌．118：1494-501, 2014
5）大塩猛人．乳児臍ヘルニア絆創膏固定法 10 年間 513 症例の検討．小児外科．44：389-94, 2012
6）関堂充．臍ヘルニア・臍突出症に対する保存的治療．形成外科．56：19-25, 2013
7）右田美里，松藤凡．臍ヘルニア圧迫 しない．小児外科．49：181-3, 2017

CQ 2 臍ヘルニアの保存的療法は開始時期や継続期間で効果に違いがあるか？

■推奨

できるだけ早期に開始した方が，保存的療法の効果は得られやすい。生後 12 カ月を過ぎた症例では治癒率が低く，手術適応となることが多い。

■推奨の強さと根拠 1C（強い推奨，弱い根拠）

根拠・解説 保存的療法の開始時期は症例や文献により異なり，統計的に比較した文献は少ない。臍ヘルニアは生後 2～3 カ月時に最も大きくなるといわれているため，なるべく早期に保存的療法を開始するべきであるという報告[1-3]が多いが，生後 6 カ月未満であればいつ開始しても治癒率に差はないという報告[4]や治療開始時期については年齢よりも体重を重視するべきであるという報告[5]もある。明確な治療開始時期は定まっていないが，できるだけ早期に開始した方が保存療法の効果は得られやすく，余剰皮膚の減少と早期治癒が期待できると思われる。治療継続期間については，保存的療法を継続しても 1 歳以降では臍ヘルニアの治癒率が低くなるため，1～2 歳で手術へと方針転換するという意見がある。

今後の課題 治療開始時期は症例や文献によりばらつきがあるが，生後 3～6 カ月以内とする報告が多い。臍ヘルニアの治癒率は生後 12 カ月で保存的治療施行群と未施行群とが同等になり，その時点でヘルニア門が閉鎖していない症例は手術が必要となる可能性が高い。これらは全て本邦における報告であり，統一された見解はないことから，今後は RCT などによる検討が期待される。

■参考文献

1) 中山智里，土岐彰，千葉正博，他．臍ヘルニア圧迫する．小児外科．49：177-80, 2017
2) 柳澤智彦，大塩猛人，森川康英．前向き研究による臍ヘルニアの自然閉鎖と絆創膏固定治療によるヘルニア門閉鎖時期の比較．小児外科．48：993-6, 2016
3) 平岡政弘．乳児臍ヘルニアの頻度と圧迫固定療法の効果．日小児会誌．118：1494-501, 2014
4) 大塩猛人．乳児臍ヘルニア絆創膏固定法 10 年間 513 症例の検討．小児外科．44：389-94, 2012
5) Yanagisawa S, Kato M, Oshio M, et al. Reappraisal of adhesive strapping as treatment for infantile umbilical hernia. Pediatr Int. 58：363-8, 2016

CQ

3　臍ヘルニアの保存的療法の合併症はどのようなものがあるのか？

■推奨

皮膚炎は 10～30%程度に発生するが，治療を中止しなければならないような重篤な合併症に至ることは少ない。しかし，嘔吐や嵌頓，腸閉塞，血便といった重篤な合併症もまれに報告されており，圧迫療法は注意深い観察を要する。

■推奨の強さと根拠　2C（弱い推奨，弱い根拠）

根拠・解説　改訂前のガイドラインでは，保存的治療の合併症としては皮膚炎が主なものであり，重篤な合併症の報告[1-7]はないとされていた。しかし，その後，頻度は少ないものの嘔吐や嵌頓，腸閉塞，血便が生じたことが報告[8]された。したがって，保存的治療継続中は注意深い観察を要する。皮膚炎は保存的治療を一時的に中断すれば軽快し，治療再開が可能なことがほとんどである[9-14]。

■参考文献

1) 大塩猛人．臍ヘルニア圧迫療法．小児外科．49：378-81, 2017
2) 大塩猛人，松山和男，江藤祥平．乳児臍ヘルニア絆創膏圧迫固定中の細菌増殖による皮膚炎の発生防止法について．日小外会誌．53：63-74, 2017
3) 右田美里，松藤凡．臍ヘルニア圧迫 しない．小児外科．49：181-3, 2017
4) 中山智里，土岐彰，千葉正博，他．臍ヘルニア圧迫する．小児外科．49：177-80, 2017
5) 大廣有加，大塩猛人，久保仁美，他．乳児臍ヘルニア絆創膏圧迫固定療法における臍および周囲皮膚の炎症防止目的の清拭消毒薬の比較．小児看護．40：247-51, 2017
6) 柳澤智彦，大塩猛人，森川康英．前向き研究による臍ヘルニアの自然閉鎖と絆創膏固定治療によるヘルニア門閉鎖時期の比較．小児外科．48：993-6, 2016
7) 鈴木友希．美しい臍を目指した乳児臍ヘルニアのテープ固定法．三沢病医誌．23：8-14, 2016
8) 河崎正裕，大倉隆宏．臍ヘルニア圧迫療法中に嵌頓による腸閉塞をきたした 1 例．小児内科．47：296-7, 2015
9) 平岡政弘．乳児臍ヘルニアの頻度と圧迫固定療法の効果．日小児会誌．118：1494-501, 2014
10) 菅沼理江，土岐彰，千葉正博，他．臍ヘルニアにおける手術の適応とタイミング．小児外科．46：841-6, 2014
11) 近藤昭二，野口昌彦．臍ヘルニアの保存的治療と手術治療 保存的治療の改良と腹直筋前鞘弁による臍形成術の治療成績．PEPARS. 74：74-86, 2013
12) 黒部仁，平松友雅，大塚正彦．当院における乳児臍ヘルニアに対するスポンジ圧迫療法．埼玉医会誌．47：164-5, 2012
13) Yanagisawa S, Kato M, Oshio M, et al. Reappraisal of adhesive strapping as treatment for infantile umbilical hernia. Pediatr Int. 58：363-8, 2016
14) 小野昌史，風戸孝夫．乳幼児臍ヘルニアに対する圧迫療法期間の検討．日形会誌．38：407-14, 2018

CQ 4 臍ヘルニアの保存的療法はヘルニア治癒後の臍形態を改善させるのに有効か？

■ 推奨

臍ヘルニアの保存的療法はヘルニア治癒後の臍形態を改善させるのに有効である。

■ 推奨の強さと根拠　2B（弱い推奨，中程度の根拠）

根拠・解説　臍ヘルニアでは保存的療法により臍形態が改善されるということが報告[1-4]されてきたが，対照がないために評価が困難であり，エキスパートオピニオンの域を出なかった。その後，非ランダム化ではあるが，症例対照研究が行われ，ヘルニア門が6mm以上の生後4カ月未満の臍ヘルニア患者に対して圧迫療法を行うと，ヘルニア治癒率が有意に改善し，臍突出症の発生頻度が有意に減少した[5]。このことより臍ヘルニアの保存的療法はヘルニア治癒後の臍の醜形を軽減すると考えられる。

今後の課題　臍形態を評価する基準が確立されておらず，評価が困難な状況が続いている。エビデンスレベルの高い報告が少ないが，臍形態の評価基準も提案されてきており，今後のより洗練された研究が期待される。

■ 参考文献

1）鈴木友希．美しい臍を目指した乳児臍ヘルニアのテープ固定法．三沢病医誌．23：8-14, 2016
2）右田美里，松藤凡．臍ヘルニア圧迫 しない．小児外科．49：181-3, 2017
3）柳澤智彦，大塩猛人，森川康英．前向き研究による臍ヘルニアの自然閉鎖と絆創膏固定治療によるヘルニア門閉鎖時期の比較．小児外科．48：993-6, 2016
4）平岡政弘．乳児臍ヘルニアの頻度と圧迫固定療法の効果．日小児会誌．118：1494-501, 2014
5）小野昌史，風戸孝夫．乳幼児臍ヘルニアに対する圧迫療法期間の検討．日形会誌．38：407-14, 2018

CQ 5 臍ヘルニアの至適手術時期はいつか？

■ 推奨

臍ヘルニアでは自然治癒が高率で認められる。臍ヘルニアに対する手術治療は2歳以降もヘルニアが残存する場合や，ヘルニア治癒後も臍形態の異常が残存する場合において，集団生活に入る就学までに行うことが望ましい。ただし，臍ヘルニアの手術は推奨期間以外の年齢においても実施は可能である。

■ 推奨の強さと根拠　1C（強い推奨，弱い根拠）

根拠・解説　臍ヘルニアの手術時期について記載のある報告[1-10]は散見されるが，手術時期に関し

て比較検討して最適な時期を報告した文献は検索できなかった。臍ヘルニアは自然治癒することが知られており，手術時期に関する報告の多くのもので，2歳までに90％以上の臍ヘルニアが自然治癒するとされている。したがって，自然治癒が期待しにくい2歳以降に手術を行うことを推奨とした。形成外科における臍ヘルニアの治療は，形態を重視した治療である。このため，心理的影響を考慮し，集団生活に入る就学前までに手術を終えることが望ましいと思われる。しかし，病態により早期に治療が必要な場合や初診時期が遅れた場合など，2歳から就学までの期間以外でも幅広い年齢で手術は実施されており，その結果にも問題はないので，臍ヘルニアの手術自体は全年齢で可能であるといえる。

今後の課題　米国では幼少期の全身麻酔によって，脳神経系の発達に影響を及ぼしたり，呼吸器合併症が増えたりするという意見があり，全身麻酔下の手術はできるだけ4歳以降まで待機することが推奨されている。本邦でも小児に対する全身麻酔の影響を調査し，至適年齢を検討する必要があると考える。また，治療例や未治療例にかかわらず，臍形態を長期的に観察した報告はなく，手術時期による臍形態の違いを長期的に検討した報告もない。臍ヘルニアの至適手術時期を決めるために，今後これらの研究が進められることが望ましいと考える。

■参考文献

1) 菅沼理江，土岐 彰，千葉正博，他．【エビデンスに基づく手術の適応とタイミング】臍ヘルニアにおける手術の適応とタイミング．小児外科．46：841-6, 2014
2) 佐伯勇，加藤怜子，向井亘，他．巨大臍ヘルニアに対する手術時期による臍輪収縮率の違い．日小外会誌．52：259-63, 2016
3) 佐伯勇，大平知世，加藤怜子，他．巨大臍ヘルニアに対する乳児期早期の根治術 腹腔鏡下鼠径ヘルニア根治術と同時施行した4例．日小外会誌．51：255-8, 2015
4) 梶川明義．臍突出症・臍欠損症に対する臍形成術 われわれの工夫（1）．形成外科．56：37-45, 2013
5) 桑田知幸，阪野一世，桑田久美子，他．臍周径が大きく余剰皮膚の多い臍ヘルニアに対する臍形成術の工夫．形成外科．59：991-9, 2016
6) 野口昌彦，安永能周．臍ヘルニア・臍突出症に対する外科的治療．形成外科．56：27-35, 2013
7) 矢内洋次，濱田吉則，高田晃平，他．小児臍ヘルニア陥頓の1例．日小外会誌．49：1229-1233, 2013
8) Komlatsè AN, Anani MA, Azanledji BM, et al. Umbilicoplasty in children with huge umbilical hernia. Afr J Paediatr Surg. 11：256-60, 2014
9) Ireland A, Gollow I, Gera P. Low risk, but not no risk, of umbilical hernia complications requiring acute surgery in childhood. J Pediatr Child Health. 50：291-3, 2014
10) Zens T, Nichol PF, Cartmill R, et al. Management of asymptomatic pediatric umbilical hernias：s systematic review. J Pediatr Surg. 52：1723-31, 2017

CQ

6　臍ヘルニア形成において皮弁法は有効か？

■推奨

臍ヘルニア形成において皮弁法は，臍の突出した形態を改善させるだけでなく，凹みと自然な皺を有する立体的な臍の形態を形成することができる有効な術式である。

■推奨の強さと根拠　2C（弱い推奨，弱い根拠）

根拠・解説 臍ヘルニアでは余剰皮膚が存在するが，この余剰皮膚からさまざまな形状の皮弁を挙上することで，深い臍窩と自然な皺を作製することができる。このように皮弁法は形態的に美しい臍を形成するために有効な術式である。ただ，手術結果の良否は美醜という主観的な面から判断されるため，皮弁法が他の治療法と比較してどの程度優れているのか，皮弁法の中でもどの術式が優れているのかについて一概に言及することはできない。また，いずれの文献でも症例数が少なく，長期成績についても報告されていない[1-5]。

今後の課題 今後，各種皮弁法間の成績比較や，縫着法，未手術例との比較検討の結果が待たれる。

■参考文献

1) Joseph WJ, Sinno S, Brownstone ND, et al. Creating the perfect umbilicus：a systematic review of recent literature. Aesthetic Plast Surg. 40：372-9, 2016
2) Ashu EE, Leroy GM, Aristide BG, et al. Double half-cone flap umbilicoplasty for proboscoid umbilical hernia in a 2 years old child with satisfactory results 2 years later. Pan Afr Med J. 22：44, 2015
3) 梶川明義．臍変形と臍形成術．聖マリアンナ医大誌. 41：253-8, 2014
4) Komlatsè AN, Anani MA, Azanledji BM, et al. Umbilicoplasty in children with huge umbilical hernia. Afr J Paediatr Surg. 11：256-60, 2014
5) Şentürk S, Özkan A, Gemici K, et al. The dome procedure：a new technique for the reconstruction of the umbilicus. Hernia. 20：505-8, 2016

CQ

7 臍ヘルニア形成術において腹直筋形成は有効か？

■推奨

臍ヘルニアの手技として，腹直筋（筋膜）形成は有効である。成人においては腹直筋（筋膜）の縫合のみでは再発率が高いことから人工物メッシュによる補強を行っている報告もある。ただし，人工物と縫合での術後の再発率においては統計学的な有意差はない。

■推奨の強さと根拠 2C（弱い推奨，弱い根拠）

根拠・解説 左右の腹直筋鞘を縫合することによって，臍窩の頭尾側（特に頭側）における腹直筋の離開を整位し，臍ヘルニアの再発を予防しようという試みは以前から行われている[1-7]。引き寄せられた腹直筋鞘を皮弁の固定に用いることにより，臍窩の深さを維持する工夫も行われてきた。近年では，腹直筋前鞘弁を用いて，より積極的に腹直筋を引き寄せると同時に軟部組織も引き寄せて，臍窩を深く形成する試みも行われて良好な成績を上げている[8, 9]。腹直筋形成は以前から行われている方法だが，その方法自体も工夫・改善され，皮弁法と組み合わせた治療も行われて成果を上げている。その一方で，現在までに腹直筋形成の有無による臨床成績の比較検討試験や，異なる腹直筋形成術による比較検討試験は行われていないため，どのような腹直筋形成が良いかについて現時点では言及できない。

今後の課題　症例ごとの腹直筋の離開程度が不明であり，腹直筋や筋膜，筋鞘を明確に記載している論文がなかった。

■参考文献

1) da Silva Júnior VV, de Sousa FRS. Improvement on the neo-umbilicoplasty technique and review of the literature. Aesthetic Plast Surg. 41：600-7, 2017
2) 竹原清人，森廣俊昭，藤原裕子，他．ULTRAPRO* Plugを用いて修復した成人臍ヘルニアの一例．外科治療．103：532-4, 2010
3) 竹原裕子，竹原清人，武田正，他．ULTRAPRO* Plugを用いた成人臍ヘルニア修復術の検討．日ヘルニア会誌．1：4-8, 2014
4) 濵田吉則，白井剛，濵田洋，他．臍ヘルニアの標準術式．小児外科．50：333-6, 2018
5) 近藤昭二，野口昌彦．臍ヘルニアの保存的治療と手術治療 保存的治療の改良と腹直筋前鞘弁による臍形成術の治療成績．PEPARS．74：74-86, 2013
6) Kulhanek J, Mestak O. Treatment of umbilical hernia and recti muscles diastasis without a periumbilical incision. Hernia. 17：527-30, 2013
7) 大場豪．臍内縦切開法．小児外科．50：343-6, 2018
8) 桑田知幸，阪野一世，桑田久美子，他．臍周径が大きく余剰皮膚の多い臍ヘルニアに対する臍形成術の工夫．形成外科．59：991-9, 2016
9) Dalenbäck J, Andersson C, Ribokas D, et al. Long-term follow-up after elective adult umbilical hernia repair：low recurrence rates also after non-mesh repairs. Hernia. 17：493-7, 2013.

CQ 8　臍形成において臍の大きさをコントロールするために臍部周囲皮膚の切除は有効か？

■推奨

臍の大きさをコントロールするために皮膚切除は有効である。手術のデザインにより皮膚切除方法はさまざまである。

■推奨の強さと根拠　2C（弱い推奨，弱い根拠）

根拠・解説　臍部周囲の皮膚切除を行うことで，臍ヘルニアやヘルニア治癒後の余剰皮膚による大きな臍を縮小させる方法が複数報告されている[1-6]。手術デザイン，皮膚切除の方法は報告によりさまざまであるが，いずれの報告でも手術方法が詳細に記載されており，臍径の縮小に有効であったとしている。どの程度の大きさの臍が皮膚切除の適応となるかについては，経験的に判断されているが，正常児の臍形態と成長による変化を独自に検討して臍径が20mm以上のものを巨大臍ヘルニアと定義して，皮膚切除の適応としている報告もあった。臍外に切開が及ぶ術式では，臍外の瘢痕が目立つ場合があるというのが欠点である。一方，瘢痕が正中線に一致するのであればていねいに縫合することによって目立つ瘢痕にはならないという意見もある。

今後の課題　皮膚切除の適応や臍輪径をどの程度縮小させるかについては経験的に判断されており，基準を明確にすることが必要と思われた。皮膚切除をした場合と皮膚切除をしなかった場合の比較検討も必要と思われた。

■参考文献

1) 入江理恵，土岐彰，千葉正博，他．特殊な長鼻様臍ヘルニアに対して新しい臍形成術を施行した1例．日小外会誌．53：954-7, 2017
2) 佐伯勇，加藤怜子，向井亘，他．巨大臍ヘルニアに対する手術時期による臍輪収縮率の違い．日小外会誌．52：259-63, 2016
3) 五十嵐昭宏，菊池健太，大串健二郎，他．Cap inversion method 巨大臍ヘルニアの臍形成法．小児外科．50：351-3, 2018
4) 大場豪．臍内縦切開法．小児外科．50：343-6, 2018
5) 桑田知幸，阪野一世，桑田久美子，他．臍周径が大きく余剰皮膚の多い臍ヘルニアに対する臍形成術の工夫．形成外科．59：991-9, 2016
6) Ashu EE, Leroy GM, Aristide BG, et al. Double half-cone flap umbilicoplasty for proboscoid umbilical hernia in a 2 years old child with satisfactory results 2 years later. Pan Afr Med J. 22：44, 2015

CQ

9 臍形成術の合併症発生の頻度は高いのか？　また，どのような合併症があるか？

■推奨

臍形成術の合併症発生の頻度は低いとはいえないが，術後の臍形態に影響を及ぼすような合併症は起こりにくい。術後合併症としては，ケロイドや肉芽腫，発赤，滲出液の持続，皮下出血，皮弁の局所壊死，創感染，創離開などが報告されている。

■推奨の強さと根拠　1C（強い推奨，弱い根拠）

根拠・解説　臍形成術の術後合併症の発生頻度は0～29.2％と報告によって異なるが，軽微なものが多く再手術を要するような重篤な合併症の報告はみられなかった。術後合併症としては創部の発赤，びらん，滲出液の持続，皮弁の腫脹，皮下出血，血腫，肉芽腫，皮弁先端の壊死，感染，腹直筋前鞘の離開，疼痛，肥厚性瘢痕，腹部の平坦化などが報告[1-5]されており，保存的治療で軽快したものがほとんどである。なかには肉芽に対して液体窒素療法を行ったり，血腫に対して小切開を行ったりしたものもあったが，いずれの症例も術後の臍形態に影響を及ぼすことはなかったと述べられていた。また，最近では腹腔鏡下での手術も報告されており，術後出血，腸閉塞により緊急手術となった報告もある。術後合併症に対する具体的な予防策を述べている報告としては，閉創前の創部洗浄と皮膚縫合法の改善により肉芽の発生率が減少したという報告や麻酔覚醒時に糸が切れたことがあったために覚醒時の体位を工夫したという報告がある。

今後の課題　臍形成術の方法は施設によって違いがあるので，多施設間で術式や術後処置によって合併症発生頻度に差があるかなどを検討する必要があると思われる。

■参考文献

1) 桑田知幸，阪野一世，桑田久美子，他．臍周径が大きく余剰皮膚の多い臍ヘルニアに対する臍形成術の工夫．形成外科．59：991-9, 2016
2) 佐伯勇，加藤怜子，向井亘，他．巨大臍ヘルニアに対する手術時期による臍輪収縮率の違い．日小外会誌．52：259-63, 2016
3) Komlatsè AN, Anani MA, Azanledji BM, et al. Umbilicoplasty in children with huge umbilical

hernia. Afr J Paediatr Surg. 11：256-60, 2014
4) Zens T, Nichol PF, Cartmill R, et al. Management of asymptomatic pediatric umbilical hernias：s systematic review. J Pediatr Surg. 52：1723-31, 2017
5) Kaneko K, Tsuda M. Four-triangular-skin-flap approach to umbilical diseases and laparoscopic umbilical port. J Pediatr Surg. 39：1404-7, 2004

CQ

10 臍欠損に対する植皮による臍形成術は有効か？

■ 推奨

扁平な臍や臍欠損など余剰皮膚が不足する場合には植皮による臍形成術が有効である。

■ 推奨の強さと根拠　2C（弱い推奨，弱い根拠）

根拠・解説　皮弁法による報告が多く，植皮による臍形成術が有効とする報告は限られている。扁平な臍や臍欠損の症例で余剰皮膚がほとんどなく，皮下組織の厚みも少なくて皮弁法では深い臍窩を形成することが困難な場合に，遊離植皮で不足する皮膚を追加することによって深い臍窩を形成できたとする報告[1-3]がある。しかし，白石ら[4]は皮弁法と植皮で手術の結果に有意差は認められなかったと報告している。また，皮弁法による臍形成術後に臍窩が浅くなったり，平坦化したりした場合に，植皮を用いて再手術を行ったという報告[5]もある。臍の形成部位に瘢痕がない場合には，植皮を用いることで臍部の手術瘢痕を最小限にして深い臍窩を作ることができる。一方，臍の形成部位に大きな瘢痕を認める場合には，臍部に手術瘢痕が生じることへの配慮が必要でない症例もあるが，臍の形成部位周囲の腹壁の状態によっては，植皮法は考慮すべき術式であると思われる。また，植皮を選択する場合には採皮部の犠牲についても配慮しなければならない。

今後の課題　臍欠損に対する植皮による臍形成術に関する報告はこの5年間ではみられなかった。

■ 参考文献

1) 原科孝雄．遊離植皮を用いた扁平臍の形成術．形成外科．26：113-6, 1983
2) 宮本義洋，横山隆，市川徹．造臍術の1例．形成外科．27：58-61, 1984
3) 波床光男，原科孝雄．遊離植皮を用いる臍再建術．形成外科．32：1279-82, 1989
4) 白石知大，朴修三．臍欠損に対する造臍術について．形成外科．51：539-46, 2008
5) 玉田一敬，中島龍夫，緒方寿夫，他．臍欠損に対する臍形成術式の検討．日小外会誌．40：583-8, 2004

CQ

11 臍欠損に対する皮弁による臍形成術は有効か？

■ 推奨

皮弁による臍形成術にはさまざまな報告があり，有効な術式であると思われるが，皮弁法と植皮法の手術成績について有意差は認められない。腸管と腹膜との間に癒着があり，植皮法では腸管を損傷する可能性があるような場合には，臍周囲の皮膚の高まりによって臍窩を形成する皮弁法が有効である。

■ 推奨の強さと根拠　1C（強い推奨，弱い根拠）

根拠・解説　皮弁による臍形成術はこれまで多くの方法が報告されており，皮弁による臍形成術は有効であるという報告がほとんどであった。しかし，それらの報告の多くは手術手技に関する論文であり，整容性や満足度に関する評価基準が一定しておらず，各術式を比較した報告は確認できなかった。

皮弁法と植皮法とを比較したものでは，白石ら[1]が皮弁法と植皮法とで手術成績に有意差は認められなかったと報告している。また，玉田ら[2]はCTなどの画像診断によって，腸管と腹膜の癒着が危惧される場合には，植皮法よりも皮弁法による臍形成術の方が腸管損傷のリスクを避けつつ，深い臍窩を作ることができると述べている。その理由として，植皮法では臍形成予定部位を剥離したり組織を切除したりして陥凹を作り，そこに植皮をすることで臍窩を形成するのに対し，皮弁法では臍形成予定部位に陥凹を作るのではなく，臍周囲に皮膚の高まりを作ることによって相対的に深い臍窩を形成するからであるとしている。しかし，皮弁法においても臍形成予定部位から皮弁を挙上する術式[3]もあり，腹壁瘢痕ヘルニアの修復を同時に行うような場合[4]もあるため，皮弁法が必ずしも安全であるとは限らない。したがって，各種皮弁法の術式を理解し，症例に適した術式を選択するのが重要であると考えられた。

今後の課題　この5年間では皮弁による臍形成術の術式についての論文は散見されたが，ほとんどが症例数の少ない症例報告であった。また，術式間の比較や植皮との比較に関する報告はなかった。評価基準が一定しておらず，満足度についての報告はVASスコアを用いて評価した報告が1件あったが，その他は確立された尺度が用いられておらず曖昧だった。長期的な経過観察が必要である。

■ 参考文献

1) 白石知大，朴修三．臍欠損に対する造臍術について．形成外科．51：539-46, 2008
2) 玉田一敬，中島龍夫，緒方寿夫，他．臍欠損に対する臍形成術式の検討．日小外会誌．40：583-8, 2004
3) Kajikawa A, Ueda K, Katsuragi Y, et al. How to reconstruct a natural and deep umbilicus：three methods of umbilicoplasty for five types of umbilical deformities. Ann Plast Surg. 68：610-5, 2012
4) 千明信一，宇田川晃一．われわれが行っている臍形成術．形成外科．51：531-8, 2008

第X編

四肢先天異常診療ガイドライン

作成にあたって

四肢先天異常は1,000人に1人といわれるほどに比較的頻度が高い疾患である。今回の改訂に当たり，ここ5年間の文献を追加検索して内容を刷新した。前版と同様に，四肢先天異常の代表的な3疾患，多合趾症，母指多指症，合指症を取り上げてまとめた。

今回重視した検討項目は，術後アウトカムを考慮した分類と術後評価である。四肢先天異常では，適切な分類と，それに最も適した術式，数字で計測される客観的な術後評価が必要で，この方向性の論文を積極的に取り上げた。

先天異常の疾患では，成長に伴う変形とその予防が重要なテーマの1つである。本項目の対象は露出する機会が多い手足であり，機能的な側面はもとより整容的な側面も必要であるため，この点からも検討して論述した。

また，全身麻酔の全身に対する影響から，先天異常の全身麻酔手術の時期を遅らすべきとの風潮があり，適正な手術時期について今後も文献的な検討が必要と考えられた。

2021年7月

日本形成外科学会　四肢先天異常ガイドライン作成部門
統括責任者
名古屋市立大学　形成外科　鳥山　和宏

四肢先天異常診療ガイドライン作成部門

統括責任者

鳥山　和宏（名古屋市立大学　形成外科）

多合趾症

班長：荒田　　順（独立行政法人国立病院機構京都医療センター　形成外科）
班員：土井　悠人（箱崎どいクリニック）
　　鈴木　良典（川崎医科大学　形成外科）

母指多指症

班長：齊藤　　晋（京都大学大学院医学研究科　形成外科学）
班員：徳山英二郎（とくやま　まぶた・スキン　クリニック）
　　小平　　聡（埼玉慈恵病院・埼玉手外科マイクロサージャリー研究所）

合指症

班長：西村　礼司（東京慈恵会医科大学　形成外科）
班員：松浦愼太郎（東京慈恵会医科大学　形成外科）
　　原田　慶美（佐賀県医療センター好生館　形成外科）

【第 1 版】四肢先天異常診療ガイドライン作成部門

統括責任者

柴田　　実（新潟大学　形成外科）

多合趾症

班長：坂井　靖夫（坂井クリニック　形成外科・皮膚科）
班員：石河　利広（大津赤十字病院　形成外科）
吉田　行貴（高知大学　形成外科）
富樫　真二（庄内余目病院　形成外科）
櫻井　圭祐（市立札幌病院・救命救急センター　形成外科）

母指多指症

班長：鳥谷部荘八（仙台医療センター　形成外科）
班員：越智　正和（豊島病院　形成外科）
根本　　充（北里大学　形成外科）
岸　　陽子（獨協医科大学越谷病院　小児外科〔小児形成外科〕）
岩澤　幹直（長野赤十字病院　形成外科）

合指症

班長：清水　祐紀（昭和大学　形成外科）
班員：沢辺　一馬（男山病院　整形外科）
福本　恵三（埼玉手外科研究所）
鳥山　和宏（名古屋市立大学　形成外科）
樋口　浩文（岩手県立中部病院　形成外科）

1章 多合趾症

はじめに

多合趾症にかかわらず，疾患に対する統一した分類法およびそれに応じた治療法の確立から受ける恩恵は患者および医師にとって大きい。多合趾症において，これまでさまざまな分類法や手術法が国内外で報告されているが，いまだ統一されるまでには至っていない。この章では過去の論文を中心に検討し，パブリックコメントを参考にしたうえで分類法や手術法および手術時期についての現況を取りまとめた。なお，この項では比較的発生頻度の高い軸後性多合趾症について述べている。

1 分類

CQ 1 外観を重視した分類は有用か？

■ 推奨

多合趾症の分類に外観を重視することは有用である。術式の選択や術前後の評価を行う上で，単純 X 線検査による骨形態の把握は併せて重要である。

■ 推奨の強さと根拠　2C（弱い推奨，弱い根拠）

根拠・解説　単純 X 線像による分類として Phelps らは，関節形成の有無で大きく 2 つに分け，さらに中足骨の形態から亜型を分類した[1)]。Watanabe らは単純 X 線像により，母指多指症における Wassel 分類に準じた中足骨から末節骨における骨の重複に注目した分類を行った[2)]。

外観を重視した分類は主に本邦からの報告により推奨されるようになった。中村らは，第 4〜5 趾間の合趾の有無で大きく 2 つに分け，さらに第 5，6 趾の形状により亜型を分類した[3)]。田村らは，外観から合趾はなく第 5，6 趾が重複しているもの，合趾があり第 5，6 趾が重複しているもの，第 4〜6 趾が完全に独立分離したもの，第 6 趾が痕跡的なものの 4 型に分類した[4)]。また，今野らは，第 4〜6 趾間の合趾の状態により 3 型に分類している[5)]。そして中村らは，多合趾症における単純 X 線像と手術所見を比較したうえで，2〜3 歳までに単純 X 線像のみで骨や関節の形態を判読することの困難さを指摘し[6)]，根本らも単純 X 線像で分離していても軟骨性に癒合している症例も多く，単純 X 線像は分岐高位ではなく骨アライメントの評価に用いることを推奨している[7)]。朴は，多合趾症手術の主たる目的は整容的改善であり，単純 X 線像による分類よりも外観からの判断で手術を行うという意見を述べている[8)]。

以上より，多合趾症の分類において，単純 X 線検査による骨形態，アライメントの把握は重要である。しかし，単純 X 線検査のみで骨や関節の形態を判断することは困難であり，また，合趾症手

術の主たる目的は整容的改善であることから，多合趾症の分類に外観を重視することは有用であると考えられるが，強い根拠はなく弱く推奨する。

今後の課題 多合趾症に対するよりよい治療法の確立を目指すうえで，統一した分類法が望まれる。そのために症例を蓄積し，分類の再評価を行う必要がある。

■参考文献

1) Phelps DA, Grogan DP. Polydactyly of the foot. J Pediatr Orthop. 5：446-51, 1985
2) Watanabe H, Fujita S, Oka I. Polydactyly of the foot：an analysis of 265 cases and a morphological classification. Plast Reconstr Surg. 89：856-77, 1992
3) 中村潔，南條文昭，吉井満寛．下肢軸後性多趾症の検討．形成外科．32：233-45, 1989
4) 田村幸久，中村蓼吾，井上五郎，他．足軸後性多趾，多合趾症の検討 分類方法と術後長期成績．中部整災誌．35：797-8, 1992
5) 今野みどり，平瀬雄一．足多趾症の臨床像及び小趾列多趾症の術後成績と手術方法の検討．日形会誌．17：211-25, 1997
6) 中村純次，小立建，浪川浩明．足小趾列多趾症のX線像と手術所見の対比．形成外科．36：133-9, 1993
7) 根本菜穂，平良勝章，長尾聡哉．軸後性多趾・多合趾症の治療成績 過去10年の検討．日足の外科会誌．37：196-9, 2016
8) 朴修三．外側列多趾・多合趾症．形成外科．51：19-28, 2008

2 治療方針

CQ 2 切除趾の決定に単純X線検査は有用か？

■推奨

切除趾の決定に単純X線検査は有用である。ただし発育の程度，爪甲の形態など肉眼所見も合わせて切除趾を決定すべきである。

■推奨の強さと根拠 2C（弱い推奨，弱い根拠）

根拠・解説 軸後性多合趾症において，手術が行われる1歳前後の単純X線像では趾節骨骨核が十分に出現していないため，単純X線像分類は不合理であり外観による分類を重視する報告がある[1-3]。しかし，それらの報告においても手術時の切除趾の選択には単純X線検査が有用とされている。中村らは，軸後性多趾症の単純X線像と手術所見の対比を行い，単純X線像分類は不合理であるが，単純X線像は手術術式を決めるうえでは極めて重要であり，1歳前後の手術時年齢層の単純X線像読影力を養うことが重要であると述べている[1]。今野らは，外観による分類を提唱するとともに，切除趾の決定には外観の形と大きさ，爪の大きさ，単純X線像上での発育度とアライメントを基準とするとしており[2]，根本らは骨アライメントの評価に単純X線が有用であると述べている[3]。Seokらは，合趾，軸変位，中足骨での分岐についての評価を用いた新しい分類を提唱し，その中で単純X線は術式の選択や変形の残存の予測に有用であるとしている[4]。

また，切除趾の決定を外観と単純X線検査に基づき行っている手術術式についての報告がある。

Uda らは，単純 X 線検査による分類と外観に基づき切除趾を決定する治療アルゴリズムを提唱している[5]。Togashi ら[6] は短趾変形を改善するために骨切りを行い，切除趾と再建趾を組み合わせる手術手技の報告において，Iba ら[7] は側副靭帯骨膜複合体を用いた再建趾のアライメント異常を予防する手術手技の報告において，外観と単純 X 線検査に基づき切除趾を決定するとしている。

以上より，いずれの報告も切除趾の決定には単純 X 線検査の施行を前提としていることから，切除趾の決定に単純 X 線検査は有用であると推奨する。しかし，切除趾の決定における単純 X 線検査の有用性について直接的に評価した報告がないことから強い根拠はなく弱く推奨する。

今後の課題　単純 X 線検査の有用性を直接的に評価した報告が必要である。

■参考文献

1) 中村純次，小立建，浪川浩明．足小趾列多趾症の X 線像と手術所見の対比．形成外科．36：133-9, 1993
2) 今野みどり，平瀬雄一．足多趾症の臨床像及び小趾列多趾症の術後成績と手術方法の検討．日形会誌．17：211-25, 1997
3) 根本菜穂，平良勝章，長尾聡哉．軸後性多趾・多合趾症の治療成績 過去 10 年の検討．日足の外科会誌．37：196-9, 2016
4) Seok HH, Park JU, Kwon ST. New classification of polydactyly of the foot on the basis of syndactylism, axis deviation, and metatarsal extent of extra digit. Arch Plast Surg. 40：232-7, 2013
5) Uda H, Sugawara Y, Niu A, et al. Treatment of lateral ray polydactyly of the foot：focusing on the selection of the toe to be excised. Plast Reconstr Surg. 109：1581-91, 2002
6) Togashi S, Nakayama Y, Hata J, et al. A new surgical method for treating lateral ray polydactyly with brachydactyly of the foot：lengthening the reconstructed fifth toe. J Plast Reconstr Aesthet Surg. 59：752-8, 2006
7) Iba K, Wada T, Kanaya K, et al. An individualized approach to surgical reconstruction for lateral polydactyly of the foot with an emphasis on collateral ligament reconstruction. Plast Reconstr Surg. 130：673e-80e, 2012

3 手術

CQ

3　初回手術は 1 歳前後が適当か？

■推奨

多合趾症の手術は 1 歳前後が適当である。ただし，初診時年齢が高くなったために手術年齢が高くなっても問題はない。

■推奨の強さと根拠　2C（弱い推奨，弱い根拠）

根拠・解説　多合趾症の初回手術に関しては，歩行開始の時期，すなわち 1 歳前後が適当である。Phelps らは，初回手術は歩行前が良いとする Venn-Watson が 1976 年に報告した論文を紹介している[1]。Venn-Watson はその根拠として，過剰趾切断後に変形の残存した中足骨が長期を経てリモデリングされることから靴による矯正の可能性を示し，靴を履く時期を長くするため歩行前の早期手術

を推奨している[2)]。

Phelps らは 153 足の軸後性多合趾症の平均手術時期は 3.8 歳とし，Venn-Watson に対して小児麻酔の影響や骨・軟部組織が未成熟なことなどから 1 歳までの手術は避けるべきだと意見を述べている[1)]。Watanabe らは，227 例（276 足）の軸後性多趾症の平均手術時期は 2 歳 2 カ月（1 カ月～10 歳）としている[3)]。井上らは，43 例（49 足）の軸後性多趾症の平均手術時期は 2 歳 7 カ月（5 カ月～13 歳）とし，さらに関連病院を含めた 54 例（62 足）の統計では初診年齢が平均 2 歳 3 カ月（1 カ月～21 歳 9 カ月）であった[4)]。このことから，初回手術時期は初診年齢によって左右されていることがうかがえる。Seok らは 431 例（532 足）の平均手術年齢が 1.7 歳（0.8～3 歳）[5)]，Kim らは 111 例（158 足）の平均手術年齢が 1.3 歳（6 カ月～17 歳）[6)] であると報告している。中村らは，初回手術時期の目安を 1 歳前後とし，この時期の単純 X 線検査における趾節骨の診断は困難だと述べている。また，56 足の手術時期は 2 カ月～25 歳（8 カ月～1 歳 6 カ月が半数）であり，3 歳を超えるものが 22％であった[7)]。

Sahin らは，中足骨が重複したタイプの多趾症に対し，外側切除趾と内側残趾の中足骨を中央で骨切りして移動させる方法を述べている。57 足の平均手術時期は 6.8 歳（2～16 歳）であり，手術理由として靴への適応および整容的問題を挙げているが，手術時期の遅延に対する説明はみられない[8)]。

以上より，多合趾症の初回手術は 1 歳前後が 1 つの目安となっているが，歩行機能に問題がみられないため初診年齢が遅れることもあり，同一施設においても必ずしも統一した時期に手術が行われていないのが現状といえる。したがって，手術年齢を 1 歳前後であるとする強い根拠はなく弱く推奨する。

今後の課題 多合趾症の初回手術時期は，症例を蓄積し，長期経過を検討することにより再評価を行っていく必要がある。

■参考文献

1) Phelps DA, Grogan DP. Polydactyly of the foot. J Pediatr Orthop. 5：446-51, 1985
2) Venn-Watson EA. Problems in polydactyly of the foot. Orthop Clin North Am. 7：909-27, 1976
3) Watanabe H, Fujita S, Oka I. Polydactyly of the foot：an analysis of 265 cases and a morphological classification. Plast Reconstr Surg. 89：856-77, 1992
4) 井上雅之，荻野利彦，三浪明男，他．第 5 足指多指症における臨床像の分析と治療成績．日形会誌．11：619-28, 1991
5) Seok HH, Park JU, Kwon ST. New classification of polydactyly of the foot on the basis of syndactylism, axis deviation, and metatarsal extent of extra digit. Arch Plast Surg. 40：232-7, 2013
6) Kim JH, Kim BJ, Kwon ST. Foot syndactyly：a clinical and demographic analysis. Arch Plast Surg. 43：559-63, 2016
7) 中村純次，小立建，浪川浩明．足小趾列多趾症の X 線像と手術所見の対比．形成外科．36：133-9, 1993
8) Sahin O, Kuru I, Akgun RC, et al. Metatarsal transfer for the treatment of post-axial metatarsal-type foot synpolydactyly：a new technique that allows for comfortable shoe wearing. Bone Joint J. 95-B：929-34, 2013

CQ

4　植皮を用いず局所皮弁のみの再建は有効か？

■ 推奨

植皮を用いずに局所皮弁のみで合趾を分離する手術法は有効である。
ただしその適応は，PIP 関節までの合趾症や癒合の少ない多合趾症など，十分な余剰皮膚があることが必要であり，癒合が高度である場合は，植皮を併用することが望ましい。

■ 推奨の強さと根拠　2C（弱い推奨，弱い根拠）

根拠・解説　多合趾症・合趾症の趾間形成を植皮を用いずに局所皮弁のみで行う手術術式は，いくつか紹介されている[1-8]。趾間形成に必要な皮弁の補充方法は 2 つに分類できる。合趾部皮膚のみから補充する術式としては，青木ら[1]の Z 形成術，坂東ら[2]の three-square-flap 法，Hayashi ら[3]の背側 2 枚の矩形弁を含む 4 枚の皮弁による形成術，Yamashita ら[4]の V-Y 前進皮弁による形成術などがある。これらに対して，近接部位から皮弁を補充するのは，Itoh ら[5]の足底部からの pentagon 型前進皮弁，須永ら[6]の足底部から反転させる六角弁，中村ら[7]の足底部から 2 枚の横転三角弁による被覆法，Lui ら[8]の足背部からの飛行機型前進皮弁などがある。いずれの方法も十分に深い趾間を形成されており，植皮術に比較して color match の点で優れている。

ただし適応となるのは，趾間に皮弁作成に十分な余剰皮膚が必要である症例であり[1-5,7,8]，根本らも第 4-5-6 趾癒合型では植皮が必要であると述べている[9]。皮弁のみでの被覆が困難であれば植皮を追加するか[1,9-14]，小範囲ならば開放創のままで上皮化を図ることも必要となる[1,6,7]。

須永らの方法では，第 6 趾切除でも被覆が可能であるとしているが[6]，多くの報告では第 5 趾骨を切除して趾間皮膚を余剰皮膚として確保している。このためアラインメント不良などで第 6 趾骨切除を行う場合は適応とならないこともある[3]。

以上より，多合趾症・合趾症の趾間形成を局所皮弁のみで行う手術術式は多数報告され，その結果は良好である。しかし，その適応は趾間において皮弁作成に十分な余剰皮膚がある症例に限られる。したがって，植皮を用いずに局所皮弁のみで合趾を分離する手術法は有効であるとする強い根拠はなく弱く推奨する。

今後の課題　いずれの報告でも症例数が少なく，長期成績の報告も少ない。多合趾症の共通の機能評価方式を定めて，症例を蓄積し術式の再評価を行っていく必要がある。

■ 参考文献

1) 青木利治，中島龍夫，大西清，他．Z 形成術を利用した多合趾症の手術治療．形成外科．34：833-7, 1991
2) 坂東行洋，梁井皎，瀬野久和，他．先天性及び熱傷性軽度合指に対する three-square-flap 法による指間形成術．形成外科．39：131-6, 1996
3) Hayashi A, Yanai A, Komuro Y, et al. A new surgical technique for polysyndactyly of the toes without skin graft. Plast Reconstr Surg. 114：433-8, 2004
4) Yamashita K, Yotsuyanagi T, Yamauchi M, et al. Subcutaneous pedicle V-Y flap for release of incomplete congenital syndactyly. J Plast Reconstr Aesthet Surg. 69：e186-91, 2016
5) Itoh Y, Arai K. A new operation for syndactyly and polysyndactyly of the foot without skin grafts. Br J

Plast Surg. 48：306-11, 1995
6) 須永中，朴修三，梁淑姫．第Ⅳ・Ⅴ・Ⅵ趾癒合型多趾症に対する新しい手術法 切除趾の選択と足底皮弁を用いた趾間形成．形成外科．48：155-9, 2005
7) 中村潔，南條文昭．合趾症手術の新しい試み．形成外科．36：89-94, 1993
8) Liu J, Zheng H, Chen Z, et al. Dorsal plane-shaped advancement flap for the reconstruction of web space in syndactyly without skin grafting：a preliminary report. J Plast Reconstr Aesthet Surg. 68：e167-73, 2015
9) 根本菜穂，平良勝章，長尾聡哉．軸後性多趾・多合趾症の治療成績 過去10年の検討．日足の外科会誌．37：196-9, 2016
10) 西関修．外側趾多合趾症手術における作図の工夫 より自然な外観と余剰皮膚の有効利用．形成外科．58：421-9, 2015
11) Kim JH, Kim BJ, Kwon ST. Foot syndactyly：a clinical and demographic analysis. Arch Plast Surg. 43：559-63, 2016
12) Saito S, Suzuki Y, Suzuki S. Technique of dorsal transversely oriented transposition flap for web reconstruction in toe syndactyly surgery. J Foot Ankle Surg. 54：1119-23, 2015
13) Park GH, Jung ST, Chung JY, et al. Toe component excision in postaxial polydactyly of the foot. Foot Ankle Int. 34：563-7, 2013
14) 内田満．専門医取得に必要な形成外科手技 口頭試問への対策 小趾列多合趾症．形成外科．55：637-43, 2012

CQ

5 骨軸矯正のための骨切り術は有効か？

■ **推奨**

軸後性多合趾症の場合，初回手術から骨切りをして骨軸を合わせる必要がないことが多いが，遺残変形に対しては骨切り術が有効なことがある。

■ **推奨の強さと根拠** 2D（弱い推奨，とても弱い根拠）

根拠・解説 軸後性多合趾症の術後に問題になる変形の1つに，温存趾の外転変形がある[1)]。

初回手術時に，関節内アプローチを行い軟骨を切除して矯正を行うことや[1)]，温存趾を中間位で鋼線を刺入し，再縫合した関節包や軟部組織が十分安定するまで内固定を行うことにより，温存趾の変形を予防することが期待できる[2)]。またUsamiらは，short typeの軸後性多趾症においては，on-topで趾骨を移動させることにより，趾長を保つとともに骨軸矯正もできると述べている[3)]。

術後に遺残した外転変形に対して，発育や靴を履くことにより，変形が自然に矯正されてくる可能性に言及した報告もあるが[4,5)]，不確かである。足幅の増大や胼胝形成などによる疼痛が増悪する場合には，骨切り術による矯正を行うこともある[6,7)]。

以上より，軸後性多合趾症の場合，初回手術から骨切りをして骨軸を合わせる必要がないことが多い。一方，遺残変形に対しては，矯正した報告があることから，遺残変形に対しては骨切り術が有効なことがあると，とても弱い根拠で弱く推奨する。

今後の課題 外転変形に関して，どれくらいの期間経過観察すれば，自然矯正が期待できるかの統計的検討が必要である。

■参考文献

1) 中村純次，久保英一，前沢尚美．足小趾列多趾症の治療 とくに外側趾切除の問題点．形成外科．34：1071-9, 1991
2) 下枝恭子，佐藤雅人，佐藤栄作，他．軸後性多趾・多合趾症の治療経験．整形外科．49：497-501, 1998
3) Usami S, Kodaira S, Okazaki M. Primary on-top plasty for treatment of short-type postaxial polydactyly of the foot. Ann Plast Surg. 77：223-5, 2016
4) 高杉仁，明石英夫．多趾症の治療について 10 年経過例の検討．形成外科．28：33-9, 1985
5) 今野みどり，平瀬雄一．足多趾症の臨床像及び小趾列多趾症の術後成績と手術方法の検討．日形会誌．17：211-25, 1997
6) 根本菜穂，平良勝章，長尾聡哉．軸後性多趾・多合趾症の治療成績 過去 10 年の検討．日足の外科会誌．37：196-9, 2016
7) 飛田高志，安田稔人，奥田龍三，他．多合趾症術後の症候性第 5 趾変形に対して矯正術を行った 1 例．中部整災誌．56：825-6, 2013

2章 母指多指症

はじめに

形成外科医にとって母指多指症はポピュラーな疾患である。Wassel 分類は母指多指症の診療で最も広く用いられている。しかしながら母指多指症の形態は非常に多彩であるため，Wassel 分類のみで術後成績を予測することはできない。まずこの点を CQ6 で取り上げた。近年，形態学的特徴を考慮した新しい分類法が報告されている。将来，それらの有効性に関するエビデンスが蓄積されることを期待している。

母指多指症の術後に最も問題となるのは二次変形である。この問題を解決するためには，まず二次変形に至るメカニズムを知ることが重要である。そのためには解剖学的異常に関する研究報告が必要である。そして対照のある研究，つまり同じ分岐レベルと形態をもつ群を用いて，ある手術法の効果を比較・評価するような研究が重要である。今回のガイドライン改訂ではそのような論文に注目し，「根拠・解説」に含めるよう努めた。具体的な手術法として，CQ9 に骨切り術を，CQ10 に腱走行修正術を取り上げた。骨切りと腱走行修正術を併用した報告が多いため，それぞれの方法のエビデンスを分けて評価することは困難であったが，少なくとも Wassel Ⅳ型の指軸がジグザグとなる型についてはこれらの手技の併用は有効と判定した。

母指多指症は機能的結果だけでなく，整容的結果も重要である。CQ8 では難易度の高い二分併合法を取り上げた。二分併合法は指軸を矯正する効果や関節を安定させる効果があるが，爪の変形や手術瘢痕など，整容面で課題が残る。また，術後のピンチ力については，片側切除の方が二分併合法より優れているとする報告もあった。二分併合法の成績は術者の技量と経験に左右される面が大きく，熟練した術者により行われるべきとコメントを入れた。

CQ11 では二次変形に対する修正術を取り上げた。二次修正術は有効ではあるが，完全な指軸矯正は難しいことが明らかとなった。初回手術の重要性が示唆された。

診療ガイドラインは「適切な判断を行うため臨床家と患者をアシストするもの」である。変形が生じやすい型と生じにくい型を知り，適切な治療判断を導くことが本ガイドラインの役目と考える。

1 分類

CQ

6 母指多指症の Wassel 分類は有用か？

■ 推奨

Wassel 分類は明瞭かつ簡便である点で有用である。しかし分類できない亜型もあるため，術後アウトカムを評価するためには，他の分類法の併用も望まれる。

■ 推奨の強さと根拠　2C（弱い推奨，弱い根拠）

根拠・解説　Wassel 分類は母指多指症の分類法として最も一般的に用いられている。Wassel は母指多指症を単純 X 線における重複指骨の分岐部位によって 7 型に分類した。この分類法は非常に明瞭かつ簡便である点で優れており，母指多指症を語るうえでの共通言語として多くの文献で使用されてきた[1-5]。Wassel 分類と術後成績との関係については，Cabrera ら[1] は Wassel Ⅲ型で，Ogino ら[2, 3] は Wassel Ⅲ，Ⅴ，Ⅵ型で有意に術後結果が悪く，また再手術率が高かったとする一方，Yen ら[4] や射場ら[5] などのように，Wassel 分類と術後成績との関連性は認められなかったとする報告もある。また，Wassel 分類で分類できない亜型が存在するため，そのような症例を対象に含めることができない点で限界がある。

Wassel 分類は分岐部位により分類する方法だが，形態的に分類する方法も報告されている。Chung ら[6] は解剖学的様式に基づく新しい分類法を報告し，すべての症例が分類可能であったと述べている。さらに Evanson ら[7] は Chung らの新しい分類法を用いて再手術率などについて解析した結果，Ⅰ，Ⅱ型における再手術率がⅢ，Ⅳ型に比べ有意に高かったと報告しており，この分類法が手術結果や再手術の可能性に関する指標となると述べている。

以上より，Wassel 分類は母指多指症の分類法として臨床で最も一般的に用いられ，術後評価の報告にも広く用いられてきた。しかし，Wassel 分類で分類できない亜型があること，また，Wassel 分類と術後成績との関連性は認められなかったとする報告もあることから，Wassel 分類のみで母指多指症を網羅し，かつ術後アウトカムを予測できるとはいえない。したがって強い根拠はなく弱く推奨する。

今後の課題　Wassel 分類は臨床家に定着した分類法である。ただし，解剖学的バリエーションを網羅はできない。予後予測を向上させるためには，Wassel 分類と解剖学的様式による分類，両方を融合した新しい分類法が望まれる。

■ 参考文献

1) Cabrera González M, Pérez López LM, Martínez Soto G, et al. Prognostic value of age and Wassel classification in the reconstruction of thumb duplication. J Child Orthop. 7：551-7, 2013

2) Ogino T, Ishii S, Takahata S, et al. Long-term results of surgical treatment of thumb polydactyly. J Hand Surg Am. 21：478-86, 1996
3) 荻野利彦，石井清一．母指多指症に対する再手術の原因の検討．日手の外科会誌．11：892-4, 1995
4) Yen CH, Chan WL, Leung HB, et al. Thumb polydactyly：clinical outcome after reconstruction. J Orthop Surg (Hong Kong). 14：295-302, 2006
5) 射場浩介，和田卓郎，小笹泰宏，他．当科で加療を行った母指多指症の検討．日手の外科会誌．24：303-5, 2007
6) Chung MS, Baek GH, Gong HS, et al. Radial polydactyly：proposal for a new classification system based on the 159 duplicated thumbs. J Pediatr Orthop. 33：190-6, 2013
7) Evanson BJ, Hosseinzadeh P, Riley SA, et al. Radial polydactyly and the incidence of reoperation using a new classification system. J Pediatr Orthop. 36：158-60, 2016

2 手術

CQ

7 初回手術は 6〜12 カ月が至適時期であるか？

■ 推奨

6 ～ 12 カ月は初回手術時期として至適である。しかし安全面や技術面で問題なければ 6 カ月未満でもかまわない。

■ 推奨の強さと根拠　2C（弱い推奨，弱い根拠）

根拠・解説　母指多指症の初回手術は，手の大きさによる手術の容易さや手機能の発達時期などを考慮して，本邦では数カ月〜2 歳頃までに行われることが多い。Tada ら[1] は，手の機能は 6〜12 カ月までの間に急速に発達すること，そして術後の関節のリモデリングが 1 歳以下でないと期待できない点から，初回手術は 6 カ月〜1 歳に行うのがよいと述べている。Cheng ら[2] は，比較的小さな軟部組織のみのタイプは早期の切除が可能であるが，その他のタイプでは手技的に容易となり，かつ術後にリハビリテーションの協力が得られやすい 1〜2 歳に行うのがよいと述べている。Cabrera ら[3] は，手術例 99 例を手術時年齢によって 0〜6 カ月，7〜12 カ月，13〜18 カ月，19〜24 カ月の 4 群に分けて，合併症率について調査した。年齢が上がるほど，合併症の比率は高くなるという結果であったが，やはり手技的な容易さを考えると 7〜12 カ月がよいと述べている。de Almeida[4] は，手術症例 19 例の残存変形について統計学的に分析した結果，年齢と変形に相関を認めたため，手術は 3 歳未満で行うのがよいと述べている。

一方，Yen ら[5] は，手術時年齢 0〜47 歳，平均 2.8 歳の手術症例 34 例 36 手について，手術成績および合併症と年齢の関係を統計学的に分析した結果，相関はなかったと述べている。Cetik ら[6] は，手術時年齢 19〜23 歳，平均 20 歳の成人手術症例 10 例 11 手を調査した結果，手術成績は良好であったが，全例で術前から手を人前で隠す傾向があったため，心理的・社会的な目的で早期に手術を行うべきであると述べている。

総合すれば，手術成績に関しては，若年の方がよいという報告がある一方で，年齢の影響はないとするものや，成人でも良好であるという報告も存在する。手技的な容易さの点からは 6 カ月以降を推

奨する意見が多い。また患者の心理的負担の軽減や社会適応性を配慮して早期に手術を勧める意見がある。以上より，初回手術は 6〜12 カ月が至適時期であるとする強い根拠はなく弱く推奨する。

今後の課題　母指多指症の初回手術時期と術後成績の関連性を述べた報告は少ない。また報告はすべて後ろ向きの症例集積研究であり，エビデンスレベルは低い。社会心理的な影響についても十分な研究はなされていない。今後は，母指多指症のタイプや術式を統一したうえで，手術時年齢と，社会心理的な評価を含めた治療成績との関係を前向きに研究し，至適な手術時期を決定する必要がある。

■参考文献

1) Tada K, Yonenobu K, Tsuyuguchi Y, et al. Duplication of the thumb. A retrospective review of two hundred and thirty-seven cases. J Bone Joint Surg Am. 65：584-98, 1983
2) Cheng JC, Chan KM, Ma GF, et al. Polydactyly of the thumb：a surgical plan based on ninety-five cases. J Hand Surg Am. 9：155-64, 1984
3) Cabrera González M, Pérez López LM, Martínez Soto G, et al. Prognostic value of age and Wassel classification in the reconstruction of thumb duplication. J Child Orthop. 7：551-7, 2013
4) de Almeida CEF. Analysis of surgical results and of residual postoperative deformities in preaxial polydactyly of the hand. J Plast Reconstr Aesthet Surg. 70：1420-32, 2017
5) Yen CH, Chan WL, Leung HB, et al. Thumb polydactyly：clinical outcome after reconstruction. J Orthop Surg (Hong Kong). 14：295-302, 2006
6) Cetik O, Uslu M, Cirpar M, et al. Experience with the surgical treatment of radial polydactyly in adults. Ann Plast Surg. 55：363-6, 2005

CQ

8　末節骨型の手術法として二分併合法は有効か？

■推奨

左右対称の末節骨型母指多指症の手術法として二分併合法は有効である。
しかし爪変形，太い指，IP 関節の拘縮を予防するための工夫が必要であり，熟練した術者が行うことが望ましい。

■推奨の強さと根拠　2C（弱い推奨，弱い根拠）

根拠・解説　1890 年 Bilhaut が報告した母指多指症に対する手術方法とは，橈尺側の外側の骨を残し一体化させる方法である。左右対称な 2 つの母指の片方を切除すると太い基節骨に小さな末節骨が乗ることによって外見上不格好になるだけではなく，関節に切開が及び関節の不安定性を生じる可能性がある。本法はこのことを解決する方法であり，栗原ら[1] は本法を行った 39 指中 4 指で爪甲変形に対する二次修正を必要としたものの機能的な問題は認めず，本法の有効性は高いと報告している。また，Maillet ら[2] は 10 指において術後 3 指で彎指を認めたものの，機能的には良好な結果が得られ，低形成で対称的な基節骨型の母指多指症にも本法が推奨されると述べている。

一方，本法で手術を行った症例で術後の爪変形，太い母指，IP 関節や MP 関節の可動域制限が問題となる場合があり，Dijkman ら[3] は，二分併合法と片側切除の比較を行い，二分併合法を行った

8指に関して瘢痕や母指のサイズ，爪の形態に関する評価，およびピンチ力が有意に低かったと報告している。また，袖井ら[4]や凌ら[5]も術後の機能的，整容的結果が不良である症例が多いと述べており，その有効性に関しては術者によって意見が分かれるところである。これらの問題に対して，Baekら[6]やAbidら[7]や三島ら[8]は二分併合法に改良を加えた方法を報告しており，これらの方法で手術を行った結果，すべての症例において整容的・機能的に満足な結果が得られたと述べている。

以上より，熟練した術者が行えば機能的に良好な術後結果が得られることから，左右対称の末節骨型母指多指症の手術法として二分併合法は有効であるとする強い根拠はなく弱く推奨する。

今後の課題 二分併合法と片側切除法を同条件で比較をした1論文を除き，大半が症例数10以下の症例集積研究である。本法で機能的には許容される結果を得ることができる一方で，爪変形に対して二次修正手術を必要とすることも多い。整容面については主観的評価がされているため，統一した評価法の確立が必要である。

■参考文献

1) 栗原邦弘，中島彰子，勝畑知之，他．母指多指症 成績からの治療法の選択（Bilhaut法）．日手の外科会誌．23：728-31, 2006
2) Maillet M, Fron D, Martinot-Duquennoy V, et al. Results after surgical treatment of thumb duplication：a retrospective review of 33 thumbs. J Child Orthop. 1：135-41, 2007
3) Dijkman RR, Selles RW, Hülsemann W, et al. A matched comparative study of the Bilhaut procedure versus resection and reconstruction for treatment of radial polydactyly types II and IV. J Hand Surg Am. 41：e73-83, 2016
4) 袖井文二，奈良卓，湊祐廣．手指先天異常の長期経過観察．日手の外科会誌．12：787-91, 1996
5) 凌晨光，山内裕雄，楠瀬浩一．当科における先天性多指症症例の検討．日手の外科会誌．10：853-6, 1994
6) Baek GH, Gong HS, Chung MS, et al. Modified Bilhaut-Cloquet procedure for Wassel type-II and III polydactyly of the thumb. J Bone Joint Surg Am. 89：534-41, 2007
7) Abid A, Accadbled F, Knorr G, et al. Type IV-D thumb duplication：a new reconstruction method. Orthop Traumatol Surg Res. 96：521-4, 2010
8) 三島吉登，岩澤幹直，川村達哉，他．爪合併した母指多指症例の爪形態の長期経過．日手の外科会誌．23：621-3, 2006

CQ 9 初回手術で骨切り術による指軸変形の修正は必要か？

■推奨

指軸変形が明らかである場合には初回手術での骨切り術は必要である。

■推奨の強さと根拠 2C（弱い推奨，弱い根拠）

根拠・解説 母指多指症の初回手術でどのような症例に骨切りを適応し，どの程度の効果があるかを論じることは難しい。これまでの報告のほとんどは後向きの研究であり，またさまざまなバリエーションの母指多指症を含む。タイプを限定して，骨切りの適応を論じる必要がある。

Tadaら[1]は，Wassel II型については25例中2例に長母指伸筋腱と長母指屈筋の正中化と骨切り

術を行い，1例でGoodであった。一方，Wassel Ⅳ型については69例中6例に骨切り術を行い，経過観察できた3例のうち2例はFair，1例はPoorであった。その3例すべて20度以上の指軸変形を残した。Wassel Ⅳ型に対し初回手術で骨切りを併用したとしても予想された指軸が得られるとは限らないと述べている。Leeら[2]はジグザグ変形のあるWassel Ⅳ型の42例に対して長母指屈筋腱停止部の移動と骨切りによる手術を行い，日本手外科学会機能評価法を用いて術後成績を調査した。指軸の評価項目では，9例で4/4点，28例は3/4点，5例は2/4点であった（つまり大部分の症例については術後の指軸変形は20度未満に収まっていた）。特に適応については，MP関節軸偏位20度以上，IP関節偏位30度以上の場合は長母指屈筋腱停止部の移動に加えて基節骨と中手骨骨切り術を，MP関節軸偏位20度以上，IP関節偏位20〜30度の場合は長母指屈筋腱停止部の移動と中手骨骨切り術を推奨した。Kimら[3]はジグザグ変形のあるWassel Ⅳ型の46例に対して基節骨斜め骨切り（遊離脂肪移植併用）を行い，変形の伴わないWassel Ⅳ型の30例との比較検討を行った。骨切りにより骨成長の抑制は来さず，術後4年でも矯正した骨軸は維持されていた。骨切りを行った症例は変形の伴わない症例と同等の成績であったと述べている。Chewら[4]は初回手術時9〜26歳のWassel Ⅳ型多指症10例に対して中手骨骨頭部の骨切り術を行った症例の成績を調べた。8例で軸偏位がなく，2例で10度まで改善した。骨頭壊死は認めなかった。

総合すれば，初回手術におけるWassel Ⅱ型の軸偏位に対する骨切りの報告はほとんどなく，適応と成績を論じることが困難である。一方，ジグザグ変形のあるWassel Ⅳ型については，MP関節軸偏位20度以上を中手骨骨切り術の適応とし，長母指屈筋腱の正中化と併用して行うことは妥当と考える。以上より，指軸変形が明らかである場合には初回手術での骨切り術は必要であるとする強い根拠はなく弱く推奨する。

今後の課題　報告されているほとんどの症例は長母指屈筋腱や長母指伸筋腱の正中化と骨切りが併用されているため，骨切りなしの腱正中化のみで改善が可能かどうかは不明である。この点については今後の調査が必要であろう。

■参考文献

1) Tada K, Yonenobu K, Tsuyuguchi Y, et al. Duplication of the thumb. A retrospective review of two hundred and thirty-seven cases. J Bone Joint Surg Am. 65：584-98, 1983
2) Lee CC, Park HY, Yoon JO, et al. Correction of Wassel Type Ⅳ thumb duplication with zigzag deformity：results of a new method for flexor pollicis longus tendons relocation. J Hand Surg Eur Vol. 38：272-80, 2013
3) Kim BJ, Choi JH, Kwon ST. Oblique osteotomy for the correction of the zigzag deformity of Wassel type IV polydactyly. Plast Reconstr Surg. 140：1220-8, 2017
4) Chew EM, Yong FC, Teoh LC. The oblique wedge osteotomy of the metacarpal condyle for reconstructing Wassel type IV thumb duplication in older children and adults. J Hand Surg Eur Vol. 35：669-75, 2010

CQ

10 指軸偏位について腱走行修正術が有効か？

■ 推奨

指軸偏位に対しては腱走行修正術が有効である。

■ 推奨の強さと根拠 2C（弱い推奨，弱い根拠）

根拠・解説 初回手術における骨切り術の項（本ガイドライン母指多指症 CQ9 参照）に記述したように，母指多指症のジグザグ変形に対して腱の走行修正と骨切りを併用して加療した報告が多く，どちらの効果が優位かどうかを論じることは難しい。ただし，二次変形を生じた症例で腱の停止部異常が遺残している事実を踏まえれば，腱の正中化は初回手術に行うべき処置と考えられる。

母指多指症に腱の走行異常が認められることはよく知られている。特にジグザグ変形を伴う Wassel Ⅳ型では，長母指伸筋腱や長母指屈筋は橈側成分では尺側に，尺側成分であれば橈側に腱の走行がシフトしている所見が観察される。He ら[1] は，初回手術群 7 患者 8 手の長母指屈筋腱の腱鞘の形成状態を詳細に観察し，腱の分岐部以遠では靭帯性腱鞘に被覆されていない所見を記述した。健常者の A2 靭帯性腱鞘に相当する腱の欠損が二次変形に関連している可能性を示唆した。Lee ら[2] はジグザグ変形のある Wassel Ⅳ型の 42 例に対して長母指屈筋腱停止部の移動と骨切りによる手術を行い，日本手外科学会機能評価法を用いて術後成績を調査した。指軸の評価項目では，9 例で 4/4 点，28 例は 3/4 点，5 例は 2/4 点であった（つまり大部分の症例については術後の指軸変形は 20 度未満に収まっていた）。Xu ら[3] は母指多指症 16 手に対して切除成分側の長母指屈筋腱を温存母指成分の長母指屈筋腱の尺側に移行する手術を行い，平均 14 度の伸展ラグが残ったが，アライメントは良好であったと述べている。Horii ら[4] は Wassel Ⅲ型の橈尺同サイズに対して，尺側母指を温存し再建する方法として，橈側母指の橈側側副靭帯を尺側母指に移行，橈側母指の長母指伸筋腱を尺側母指の長母指伸筋腱に移行する術式を報告した。橈側の皮弁形成でボリュームアップを行った。日本手外科学会機能評価法での機能ポイントは 10〜13/14 点と良好であった。

総合すれば，解剖学的に母指多指症には腱の停止部異常や腱鞘の欠損があり，それを放置すれば二次変形の原因となることは明らかであろう。しかし，母指多指症のジグザグ変形に対して腱の走行修正と骨切りを併用して加療した報告が多く，どちらの効果が優位かどうかを論じることは難しい。以上より，指軸偏位に対しては腱走行修正術が有効であるとする強い根拠はなく弱く推奨する。

今後の課題 腱の走行修正術には諸家により方法にバリエーションがあり，どの方法が有効かは検証されていない。また腱の走行修正単独でよいか，骨切りとの併用が必要かは明らかではない。これらの点については今後の調査が必要であろう。

■ 参考文献

1) He B, Liu G, Nan G. The anatomy of Wassel type Ⅳ-D thumb duplication. J Hand Surg Eur Vol. 42：516-22, 2017
2) Lee CC, Park HY, Yoon JO, et al. Correction of

Wassel Type Ⅳ thumb duplication with zigzag deformity：results of a new method for flexor pollicis longus tendons relocation. J Hand Surg Eur Vol. 38：272-80, 2013
3) Xu YL, Shen KY, Chen J, et al. Flexor pollicis longus rebalancing：a modified technique for Wassel IV-D thumb duplication. J Hand Surg Am. 39：75-82. e1, 2014
4) Horii E, Hattori T, Koh S, et al. Reconstruction for Wassel Type Ⅲ Radial polydactyly with two digits equal in size. J Hand Surg Am. 34：1802-7, 2009

CQ

11　二次修正手術は有効か？

■ 推奨

二次修正手術は有効であるが，完全な軸矯正は困難である。二次修正手術を減らすためには適切な初回手術を行うことが重要である。

■ 推奨の強さと根拠　2C（弱い推奨，弱い根拠）

根拠・解説　母指多指症は，経験豊富な術者が初回手術を行った場合でも良好な結果が必ず得られるものではなく，二次修正手術を要することがある。

Kawabata ら[1] は，母指多指症術後変形に対して二次修正手術を行った 36 例 38 手の長期成績（3 年から 18 年，平均 9.9 年）を，IP 型，MP 型，ZZ（Zig-Zag）型の 3 群に分けて，Tada スコアを用いて検討した。IP 型では術前 2.4 から術後 3.6，MP 型では術前 2.9 から術後 4.3，ZZ 型では術前 1.5 から術後 3.0 と，3 群とも二次修正前後で改善を認めており，二次修正手術の長期成績は一般的に満足できると述べている。斎藤ら[2] は，母指多指症術後の軸偏位に対して矯正骨切り術を行い 2 年以上経過観察した 7 例を調査した。術前平均 35.6 度から術後平均 15.6 度へと軸偏位は改善しており，術前より増悪した症例はないという結果であったが，年単位で徐々に変形が進んでくることがあるため，長期的な経過観察が重要であると述べている。Goffin ら[3] は，母指多指症初回手術後 30 例中 7 例で二次修正手術を要したが，不良な結果を可まで引き上げるにとどまったと述べている。また初回手術として骨切り，軟骨シェービング，長母指屈筋腱の中央化を行った 11 例中 10 例で二次修正手術を要しなかったことから，初回手術の重要性にも言及している。He ら[4] は，カニ爪型の母指多指症に対して二次修正手術を行った 8 例 8 手を調査した。術後変形の主要な原因として，A2 腱鞘を再建していないこと，長母指屈筋腱や母指球筋を移行していないこと，中手骨頭橈側が不完全に切除されることを挙げ，二次修正手術として A2 腱鞘の再建と長母指屈筋腱の中央化を行った 7 例では Tada スコアで改善を認めたと述べている。Stutz ら[5] は，母指多指症初回手術を行い 10 年以上経過観察した 43 例 41 手を調査した。8 例で初回手術後 3 年から 17 年，平均 8 年で二次修正手術を要した。二次修正手術時の年齢は 4～18 歳，平均 9 歳時であった。二次修正手術に至った主な原因は Tada スコアの増悪ではなく，疼痛を伴う関節不安定性であった。運動やつまみ，把持に伴う疼痛が二次修正手術を適応した原因であったと述べている。

総合すると，母指多指症の二次修正手術は，改善したとの症例報告が散見されることから，有効で

あるとする強い根拠はなく弱く推奨する。完全な軸矯正は困難であり，二次修正手術を減らすためには母指球筋の移行や長母指屈筋腱の中央化などを含む適切な初回手術を行うことが重要である。しかし適切な初回手術を行った場合でも，徐々に変形が進む症例や，日常動作で関節に疼痛が出現する症例に対しては，二次修正手術の適応となるだろう。

今後の課題 諸所の事情により先天異常手の長期の経過観察は困難である場合が多い。母指多指症の二次修正手術の成績は，経験豊富な施設から報告されている。しかしながらそれらの症例の多くは初回手術が他院で行われており，不適切な初回手術が二次修正手術の原因のなった可能性もある。今後は適切な初回手術を行った症例を長期的に経過観察し，二次修正手術の割合やその有効性について再評価する必要がある。

■参考文献

1) Kawabata H, Tada K, Masada K, et al. Revision of residual deformities after operations for duplication of the thumb. J Bone Joint Surg Am. 72：988-98, 1990
2) 斎藤治和，仲尾保志，高山真一郎，他．再手術を要した母指多指症の検討．日手の外科会誌．21：824-8, 2004
3) Goffin D, Gilbert A, Leclercq C. Thumb duplication：surgical treatment and analysis of sequels. Ann Chir Main Memb Super. 9：119-28, 1990
4) He B, Nan G. Causes of secondary deformity after surgery to correct Wassel type IV-D thumb duplication. J Hand Surg Eur Vol. 41：739-44, 2016
5) Stutz C, Mills J, Wheeler L, et al. Long-term outcomes following radial polydactyly reconstruction. J Hand Surg Am. 39：1549-52, 2014

3章 合指症

はじめに

本項では，初版のCQを踏襲し情報の更新を行った。先天異常症であるため，エビデンスレベルの高い報告は非常に限られていた。また，初版でも指摘されているように術後評価が主観的であるものが多く，共通の術後評価基準を確立することが本項全体における将来の課題と思われた。

1 分類

CQ 12 合指症の分類法において皮膚性合指症・骨性合指症の2分類は有用か？

■推奨
合指症の分類法において皮膚性合指症・骨性合指症の2分類はアウトカム予想に有用である。
■推奨の強さと根拠　2C（弱い推奨，弱い根拠）

根拠・解説　合指症は臨床上，皮膚性合指症と骨性合指症が分類されてきた。その分類によって，手術時期，手術方法，術後経過などの問題点が検討されることが多い[1,2]。

他にもさまざまな分類法が報告されており，他の代表的な分類法として，指先部まで癒合している完全型（complete）と，指先部が分離している不完全型（incomplete）がある[2,3]。Daoらは，皮膚・軟部組織のみが癒合している皮膚性合指症simple，骨や爪が融合しているものcomplex，さらに複雑な骨癒合などを呈する症例をcomplicatedに分け，爪癒合についてcomplex nailとして別記した[4]。Braunらは爪癒合があるものをsynonychia，過剰骨や異常な腱，筋肉，神経が癒合指間に存在するものをcomplicatedとして，症候群に合併する合指症はしばしばcomplicatedに分類されるとした[5]。

一般に，皮膚性合指症は整容的にも機能的にも良好な結果を得られる。骨性合指症は，皮膚性合指症と比べて瘢痕拘縮や関節拘縮を残すリスクが高く，再手術率も高い傾向にある。福本らは，骨性合指症において，指間分離後の側屈変形に対する骨切りや拘縮に対する手術が不可避である，としている[6]。

以上より，症例報告から皮膚性合指症・骨性合指症で術後結果が異なることが示唆される。よって，合指症の分類において皮膚性・骨性の2分類はアウトカムの予想に有用であることを強い根拠はなく弱く推奨する。

今後の課題　分類の有用性を評価するために，共通の機能評価方式による術前後評価と症例の蓄積を行っていく必要がある。

共通評価方式の1つとして日本手外科学会は合指症の機能評価基準があり，形態的分類，指間水かき変形，瘢痕拘縮，植皮片の色素沈着，爪の変形，関節可動域の6項目を挙げている。

■参考文献

1) 沢辺一馬，石川浩三，鈴木義久，他．皮膚性合指症手術法の検討．日手外科会誌．27：498-502, 2011
2) Malik S. Syndactyly：phenotypes, genetics and current classification. Eur J Hum Genet. 20：817-24, 2012
3) Kvernmo HD, Haugstvedt JR. Treatment of congenital syndactyly of the fingers. Tidsskr Nor Legeforen. 15：1591-5, 2013
4) Dao KD, Shin AY, Billings A, et al. Surgical treatment of congenital syndactyly of the hand. J Am Acad Orthop Surg. 12：39-48, 2004
5) Braun TL, Trost JG, Pederson WC. Syndactyly release. Semin Plast Surg. 30：162-70, 2016
6) 福本恵三，児島忠雄，平瀬雄一．合指を呈する先天異常の分類と治療．東日整災外会誌．17：564-9, 2005

2 手術

CQ 13 指間形成の皮弁に四角弁は有効か？

■推奨

指間形成の皮弁に四角弁は有効である。

■推奨の強さと根拠　2C（弱い推奨，弱い根拠）

根拠・解説　合指症の指間形成には，背側四角弁が単独または三角皮弁や遊離植皮術と組み合わせて用いられている。Vekris らは114指間に背側四角弁を用いてその97%で良好な結果を得たが，三角皮弁を用いた11指間では63%で指間の上昇をみたと報告している[1)]。沢辺らは背側四角弁と遊離植皮を34指間に施行し，日本手外科学会の合指症術後成績評価表を用いた成績評価で優23，良10，可1指間，不可はなかったと報告している[2)]。中村らは背側四角弁，掌背側三角弁，遊離植皮を36指間に行って指間の再上昇や屈曲拘縮は生じなかったと述べている[3)]。一方，Miyamoto らは瘢痕モデル（単純な背側四角弁／背側四角弁の先端に掌側三角弁を入れたもの／背側四角弁の先端をV型にしたもの）を検討し，単純な四角弁で瘢痕に加わるストレスと web 上昇の両方が最大であったため，背側四角弁の先端に何らかの分断を加えることが web の再上昇を防ぐために望ましいと報告している[4)]。Mallet らは，四角弁の先端を細くした23指間（omega-flap）と先端を広げた36指間（T-flap）を比較し，いずれも有効で長期経過に差はなかったと報告している[5)]。Barabás らは，砂時計型四角弁144指間の結果を報告し，指間側方の三角弁の配置が指間上昇に影響する可能性があると述べている[6)]。

以上，四角弁による指間形成が良好であるとの症例報告から，指間形成の皮弁に四角弁は有効であることを強い根拠はなく弱く推奨する。また，四角弁の有効性が報告されており，四角弁先端の形態や皮弁配置の工夫で成績が向上する可能性がある。

今後の課題　四角弁の形状は，単純な長方形だけではなく，先端の形状を変えたさまざまな皮弁が報告されている。これらをどこまで四角弁に含めるべきか，細部の変更がどこまで長期経過に影響するのか，現時点では明らかになっていない。術式間の比較を行うために，合指症の共通機能評価方式を定め，症例数を蓄積する必要がある。

■参考文献

1) Vekris MD, Lykissas MG, Soucacos PN, et al. Congenital syndactyly：outcome of surgical treatment in 131 webs. Tech Hand Up Extem Surg. 14：2-7, 2010
2) 沢辺一馬，石川浩三，鈴木義久，他．皮膚性合指症手術法の検討．日手外科会誌．27：498-502, 2011
3) 中村純次，久保英一，栗本砂里奈，他．合指症に対するわれわれの手術法．日手の外科会誌．9：139-42, 1992
4) Miyamoto J, Nagasao T, Miyamoto S. Biomechanical analysis of surgical correction of syndactyly. Plast Reconstr Surg. 125：963-8, 2010
5) Mallet C, Ilharreborde B, Jehanno P, et al. Comparative study of commissural dorsal flap techniques for the treatment of congenital syndactyly. J Pediatr Orthop. 33：197-204, 2013
6) Barabás AG, Pickford MA. Results of syndactyly release using a modification of the Flatt technique. J Hand Surg Eur Vol. 39：984-8, 2014

CQ

14　指間形成の皮弁に三角弁は有効か？

■推奨

指間形成の皮弁に三角弁は有効である。しかし，複数の三角弁か他の皮弁との組み合わせが望ましい。

■推奨の強さと根拠　2C（弱い推奨，弱い根拠）

根拠・解説　従来，指間部の形成には三角弁と四角弁，島状皮弁などが利用されてきた。近年，三角弁は先端部が壊死しやすいことから，先端を丸くしたり鈍角にしたりして用いられ，四角弁に近づける方向に発展してきた。

石川らは16手28指間で水かきの形成，変形，瘢痕拘縮などについて調査した結果，先細りの三角に近い皮弁は指間が狭くなり，矩形皮弁の方が形態は良好であったと報告している[1)]。

また，内田らは，背側からの四角弁を用いる方法と背側・掌側から2枚の三角弁を用いる方法を比較して，2枚の三角弁を用いた4例では指間の上昇を認めなかったのに対し，四角弁では7例中4例で指間の軽度上昇が認められたと報告している[2)]。Tanらは，背側からの三角弁と掌側からの2つの三角弁を組み合わせてVM形成術を行うと，指間の機能と外見は良好で瘢痕は目立たず再発も認めなかったと報告している[3)]。さらに，Vekrisらは，背側と掌側から1つずつの三角弁で指間を形成する方法と背側からの1つの三角弁と掌側からの2つの三角弁で指間を形成する方法（VM形成術）を比較すると，3つの三角弁の方が良好で再手術の回数も少なかったと述べている[4)]。他の皮弁と三角弁を組み合わせて指間を形成している報告もあり，この報告でも指間の機能と外見は良好であっ

た[5]。

以上より，三角弁による指間形成が良好であるとの症例報告から，指間形成の皮弁に三角弁は有効であることを強い根拠はなく弱く推奨する。また，単独で使用された場合には指間が狭くなりやすく，三角弁を複数組み合わせるか，他の皮弁と組み合わせることが望ましい。

今後の課題 同じ三角弁に分類される皮弁であっても，皮弁の幅や組み合わせ方によって結果が異なる可能性がある。しかし，そのような術式の細部を比較するためにはいずれの報告も症例数が不足している。

術式間の比較を行うために，合指症の共通機能評価方式を定め，症例数を蓄積する必要がある。

■参考文献

1) 石川浩三，沢辺一馬，田浦夏希，他．皮膚性合指症に対する我々の治療法の変遷と術後評価．日手の外科会誌．24：491-5, 2008
2) 内田満，栗原邦弘，篠田明彦，他．植皮片の位置と指のバランスを考慮した合指症手術．日手の外科会誌．20：193-6, 2003
3) Tan O, Atik B, Ergen D. Versatile use of the VM-plasty for reconstruction of the web space. Ann Plast Surg. 55：623-8, 2005
4) Vekris MD, Lykissas MG, Soucacos PN, et al. Congenital syndactyly：outcome of surgical treatment in 131 webs. Tech Hand Up Extem Surg. 14：2-7, 2010
5) Yildirim C, Sentürk S, Keklikçi K, et al. Correction of syndactyly using a dorsal separated V-Y advancement flap and a volar triangular flap in adults. Ann Plast Surg. 67：357-63, 2011

CQ 15 合指症の手術に植皮を用いない皮弁法は有効か？

■推奨

合指症の指間分離に，植皮を用いない皮弁法は有効である。ただし，皮膚に余裕のない症例では植皮を検討すべきである。

■推奨の強さと根拠 2C（弱い推奨，弱い根拠）

根拠・解説 合指症の指間分離の際，皮弁で被覆できない皮膚欠損部には植皮が行われてきた。一方で，植皮の色素沈着，植皮部の瘢痕拘縮による指間上昇，採皮部の瘢痕，といった合併症を減らすために，植皮を用いずに指間形成を行う術式も数多く報告されている。植皮を回避する方法は，皮弁デザインを工夫するものと，指間から離れた場所で皮弁を挙上するものに大別できる。

皮弁デザインの工夫として，坂東らは three-square flap を報告しているが，適応は軽度の不全合指に限るとしている[1]。Niranjan らは植皮を用いない tri-lobed flap により指間形成を行った 62 指間中，25 指間で平均 6 年の経過観察を行い，76％で良好な結果を得たと報告している[2]。久保田らは背側矩形弁に合指部遠位の皮下茎皮弁を組み合わせる方法を報告したが，植皮の要否は皮膚の余裕に左右され術前の判断は難しいと述べている[3]。Matsumine らは不全合指に対する bell-bottom flap

を12指／趾間に行っている[4]。Niらはhourglass dorsal advancement flapに除脂肪を組み合わせることで完全合指を含む116指間の分離を行い，全例で機能・外見ともに良好であったと報告している[5]。Yamashitaらは皮下茎三角弁を10指／趾間の不全合指に用いて良好な結果であったと報告している[6]。

皮弁を他の部位に作成するものとして，Hsuらは背側中手動脈茎の皮弁を用いて指間分離を行い，156指間中58％で植皮を要したとしている[7]。DongらはMP背側double-wing flapを用いて完全合指を含む35指間を分離し，全例で植皮を要さず，術後の指間上昇は1例のみであったと報告している[8]。

また，Sullivanらは，植皮を用いない指間分離法と植皮を併用した方法を比較したレビューにおいて，植皮を用いない方法で合併症が少ない可能性はあるものの，術後評価法が標準化されていないためいずれかの方法を推奨することはできない，と結論づけている[9]。皮弁法を適応するに当たっての問題点として，石田らは合指周囲の皮膚に余裕のない例では植皮の追加が不可欠であると述べており[10]，Hsuらは指動脈・神経損傷のリスクを指摘している[7]。植皮併用の判断基準にコンセンサスがなく，従来法とは異なる合併症リスクもあるため，本術式の適応は十分慎重に判断されるべきである。

以上のように，植皮を用いない皮弁法は植皮片の色素沈着や植皮辺縁の瘢痕拘縮を避けられる点で有効であるが，術式選択基準や術後評価法が明確でない点から，合指症の指間分離に，植皮を用いない皮弁法は有効であることを強い根拠はなく弱く推奨する。

今後の課題　合指症のうち，植皮を用いない皮弁法で指間分離を行い良好な結果が得られる症例群があることは示されている。しかし，すべての症例で適応可能であるのか，使い分けが必要ならば判断基準は何か，をエビデンスとして示した報告はない。今後は，植皮を用いない皮弁法を適応する判断基準を確立する必要がある。

■参考文献

1) 坂東行洋，梁井皎，瀬野久和，他．先天性及び熱傷性軽度合指に対するthree-square-flap法による指間形成術．形成外科．39：131-6, 1996
2) Niranjan NS, Azad SM, Fleming ANM, et al. Long-term results of primary syndactyly correction by the trilobed flap technique. Br J Plast Surg. 58：14-21, 2005
3) 久保田夏枝，浜島昭人，村松英之，他．先天性皮膚合指症に対する皮下茎皮弁による指間形成の経験．形成外科．54：1163-8, 2011
4) Matsumine H, Yoshinaga Y, Fujiwara O, et al. Improved “bell-bottom” flap surgical technique for syndactyly without skin graft. Plast Reconstr Surg. 128：504e-9e, 2011
5) Ni F, Mao H, Yang X, et al. The use of an hourglass dorsal advancement flap without skin graft for congenital syndactyly. J Hand Surg. 40：1748-54. e1, 2015
6) Yamashita K, Yotsuyanagi T, Yamauchi M, et al. Subcutaneous pedicle V-Y flap for release of incomplete congenital syndactyly. J Plast Reconstr Aesthet Surg. 69：e186-91, 2016
7) Hsu VM, Smartt JM Jr, Chang B. The modified V-Y dorsal metacarpal flap for repair of syndactyly without skin graft. Plast Reconstr Surg. 125：225-32, 2010
8) Dong Y, Wang Y. The use of a dorsal double-wing flap without skin grafts for congenital syndactyly treatment：A STROBE compliant study. Medicine (Baltimore). 96：e7639, 2017
9) Sullivan MA, Adkinson JM. A systematic review and comparison of outcomes following simple syndactyly reconstruction with skin grafts or a dorsal metacarpal advancement flap. J Hand Surg

Am. 42：34-40, 2017
10）石田知良，関口順輔，小林誠一郎，他．われわれの行っている指間水かきに対する手術法．形成外科．31：336-44, 1988

CQ

16 指への植皮の採皮部には足関節内果下部が有効か？

■ 推奨

指への植皮の採皮部には足関節内果下部が有効である。鼠径部からの全層植皮に比べ，色素沈着が少なく，color match/texture match が良い点で優れている。

■ 推奨の強さと根拠　2C（弱い推奨，弱い根拠）

根拠・解説　従来，植皮の採皮部として鼠径部からの全層皮膚が利用されてきた。しかし，術後に色素沈着を生じ，color match/texture match が悪いことから，足関節内果下方の皮膚や足底部土踏まずの皮膚が用いられるようになってきた。袖井らは，鼠径部からの全層植皮を行っていたが，術後の色素沈着を生じた症例が多く，整容上不良なため土踏まずからの分層植皮や，内果下部からの全層植皮を推奨している[1)]。林らは，内果下部からの術後色素沈着について，自験例 129 例中，中等度 2 例，軽度 67 例，なし 60 例であり，縫縮した採皮部の瘢痕はほとんど目立たなかったと報告している[2)]。採皮部を直接縫縮できる範囲では採皮量が限られることが欠点であり，縫縮可能な最大幅は，平均 1.4cm（最大幅は幼少児で 2.3cm，成人例で 3.0cm）であったとしている。内田らは，内果下部からは 5/11 手で軽度色素沈着を生じたが，6/11 手では色素沈着は認めなかったとしている[3)]。また，採皮幅は縫縮できる範囲内（最大幅は乳幼児で 1.5cm，成人で 2.0cm 前後）にとどめるとしている。石川らは，鼠径部からの 10 指間全例で色素沈着を認めたが，内果下部からの 16 指間では目立つ色素沈着は認めなかったとしている[4)]。沢辺らは，鼠径部からの植皮例ではほぼ全例で中等度以上の色素沈着を来したが，内果下部からの植皮例では色素沈着が軽度で問題とならなかったとし，採皮部として内果下部が第一選択になるとしている[5)]。海外の文献では鼠径部からの全層植皮例がほとんどだが，やはり色素沈着が問題となるといわれている。このため，鼠径部に代わる採皮部として，手関節，上腕内側，肘，上前腸骨棘部などが有効であったと報告されている[6)]。

以上より，色素沈着が少なく，color match/texture match が良いとの症例報告から，指への植皮の採皮部には足関節内果下部が有効であることを強い根拠はなく弱く推奨する。

今後の課題　指への植皮の採皮部を足関節内果下部とする文献のほぼすべてが，日本からの報告である。人種によって最適な採皮部が異なる可能性がある。今後は，合指症の共通の機能評価方式を用いて，症例を蓄積し術式の再評価を行っていく必要がある。

■ 参考文献

1）袖井文二，奈良卓，湊祐廣．手指先天異常の長期経過観察．日手の外科会誌．12：787-91, 1996

2) 林博之，菱田康男，小林正大，他．手指への脛骨内果下部からの全層植皮術．日手の外科会誌．16：694-7，2000
3) 内田満，栗原邦弘，篠田明彦，他．植皮片の位置と指のバランスを考慮した合指症手術．日手の外科会誌．20：193-6，2003
4) 石川浩三，沢辺一馬，田浦夏希，他．皮膚性合指症に対する我々の治療法の変遷と術後評価．日手の外科会誌．24：491-5，2008
5) 沢辺一馬，石川浩三，鈴木義久，他．皮膚性合指症手術法の検討．日手外科会誌．27：498-502，2011
6) Braun TL, Trost JG, Pederson WC. Syndactyly release. Semin Plast Surg. 30：162-70，2016

第XI編

四肢再建診療ガイドライン

作成にあたって

四肢の外傷，腫瘍，先天性疾患，瘢痕拘縮とその再建術は，形成外科にとって非常に重要な疾患である。これらの疾患とともに，近年では高齢化や糖尿病などの増加に伴い，下肢の血行障害や軟部組織感染症に起因する亜急性・慢性創傷が急増してきた。これらの創傷や組織欠損に対しては，単純な創閉鎖に加えて，形成外科医が最も得意とする植皮や皮弁を含めた各種の組織移植術が用いられる。

この四肢再建のガイドラインを策定するにあたり，第1版と同様に，個別の疾患を扱うのではなく，四肢の再建手術に重要と思われる点に焦点を絞って策定した。したがって，大項目，Clinical Question（CQ）は第1版に準じているが，手背欠損に対する逆行性皮弁に関するCQならびに各種の組織移植術に先立って施行されることが多くなった局所陰圧閉鎖療法に関するCQを追加した。

四肢再建で取り上げた再建術においては，症例集積研究が多く，ランダム化比較試験は非常に少なく，エビデンスの高い文献は非常に限られている領域である。したがって，この内容は，現時点での共通のコンセンサスを示すものである。今後，エビデンスの集積が期待される。

2021年7月

日本形成外科学会　四肢再建診療ガイドライン作成部門
統括責任者
東京医科大学　形成外科　松村　一

四肢再建診療ガイドライン作成部門

統括責任者

松村　　一（東京医科大学　形成外科）

手指の再建

班長：小野　真平（日本医科大学付属病院　形成外科・再建外科・美容外科）
班員：宇佐美　聡（東京手の外科・スポーツ医学研究所高月整形外科病院　形成外科）
金　　大志（静岡市立静岡病院　形成外科）
江藤　綾乃（新東京病院　形成外科）
黒田　大樹（高須クリニック東京院）
土屋　壮登（防衛医科大学校病院　形成外科）

下腿の再建

班長：牧口　貴哉（群馬大学　形成外科）
塗　　隆志（大阪医科薬科大学　形成外科）
班員：大杉　育子（川崎医科大学　形成外科）
大西　智子（愛媛労災病院　形成外科）

足部の再建・四肢再建一般

班長：大石　正雄（松江赤十字病院　形成外科）
班員：力丸由起子（久留米大学　形成外科・顎顔面外科）
森久陽一郎（九州医療センター　形成外科）
増本　和之（佐賀記念病院　形成外科）
石原　康裕（新古賀病院　形成外科）
眞鍋　　剛（白十字病院　形成外科）

【第 1 版】四肢再建診療ガイドライン作成部門

統括責任者

櫻井　裕之（東京女子医科大学　形成外科）

手指の再建

班長：安楽　邦明（佐世保市立総合病院　形成外科）
班員：荻野　晶弘（東邦大学　形成外科）
加地　竜士（成田赤十字病院　形成外科）
川勝　基久（角谷整形外科病院　形成外科）
菊地　憲明（山形大学　歯科口腔外科・形成外科）

下腿の再建

班長：北山　稔大（共和病院　形成外科）
班員：楠原　廣久（近畿大学医学部　形成外科）
黒木　知明（昭和大学　形成外科）
斎藤　昌美（福島県立医科大学　形成外科）
佐久間　恒（横浜市立市民病院　形成外科）

足部の再建

班長：澤泉　雅之（がん研究会有明病院　形成外科）
班員：根本　　充（北里大学　形成外科）
東盛　貴光（東京女子医科大学　形成外科）
松浦愼太郎（東京慈恵会医科大学　形成外科）

四肢再建一般

班長：松村　　一（東京医科大学　形成外科）
班員：宮本　　洋（佐野記念病院　形成外科）
横山　才也（銀座すみれの花形成クリニック）
吉田　　聖（九州大学　耳鼻咽喉科・頭頸部外科）

事務局：東盛　貴光（東京女子医科大学　形成外科）
文献検索：日本医学図書館協会

1章 手指の再建

はじめに

手指・手は露出部のため外傷を受傷しやすい。外傷によって生じた皮膚軟部組織欠損は個々の患者によって条件が異なるため，術者はいくつもある治療選択肢の中から最適な治療法を選択することが求められる。その意思決定プロセスにおいて，エビデンスが重要な判断材料となる。本項では，手指・手の皮膚軟部組織欠損の治療選択をする際に生じる頻度の高い臨床疑問を6個ピックアップし，現時点で判明しているエビデンスに包括的な文献レビューを行い評価した。手指の再建は対象患者の多くが外傷例であることもあり，条件を揃えた研究が遂行しづらく確立されたエビデンスがいまだ少ない。将来的には条件を統一したランダム化比較試験（randomized controlled trial：RCT）や費用対効果に関する研究が求められる。

CQ 1 手指掌側の皮膚欠損に対して植皮する場合に，適切な恵皮部はどこか？

■ 推奨

手指掌側の皮膚欠損に対して植皮する場合，恵皮部は組織学的に類似し目立ちにくい足底非荷重部，脛骨内果下部，手部などが望ましい。（2C）

手部は母指球・小指球からの分層採皮のほかに，側正中線や皮線に沿った全層採皮（紡錘形に採皮しドナーサイトは単純縫縮）も望ましい場合がある。（2C）

■ 推奨の強さと根拠　2C（弱い推奨，弱い根拠）

根拠・解説　手指掌側の皮膚欠損に対して植皮する場合，組織学的構造が近似している点で足底皮膚を恵皮部とするのが望ましく，下腹部や鼠径部からの植皮より整容面で優れている[1)]。足底荷重部の瘢痕形成は歩行などにも影響を及ぼすため，1955年Websterの報告以来，足底非加重部からの全層植皮術が行われてきた[2, 3)]。しかし，この術式は手指掌側の皮膚再建法として整容的にも機能的にも良好であるが，恵皮部の一次縫縮が困難なため，恵皮部閉鎖のため他部位からの植皮術が必要となる。この問題を回避する目的で，足底からの分層植皮術も行われるようになった[4-8)]。この際，角質肥厚のため採皮厚の調整が困難なことに対しては，サリチル酸絆創膏で角質を除去した後に分層採皮をするなどの工夫も報告されている[9, 10)]。また，Tanabeらは足底より分層で2層に採皮し，上層をそのまま恵皮部へ戻して植皮し，下層（真皮層）を手指掌側や手掌に植皮し，良好な成績であったと報告している[11)]。しかし一般論として，足底は角質が厚いため，真皮を含めた分層皮膚の採取が困難で，厚く採皮した場合は恵皮部に植皮を要し，薄く採皮した場合は植皮部の拘縮を来す可能性がある[9, 10)]。

手指掌側と近似した構造の皮膚（無毛であり，色素沈着を来しにくい組織）としては，足底のほか，

脛骨内果下部[12-14]，足外側[15]の報告がある。また小範囲であれば手部からも採皮可能であり，母指球[16]，小指球[17]，手関節尺側[18]，母指基部掌側[19]，手掌皮線や側正中線に術後瘢痕を一致させるように紡錘形に採皮する方法[20]などが報告されている。しかし，いずれの恵皮部も採皮量に制限がある。

今後の課題 現時点での一番の問題点は，特に皮膚欠損が大きい場合に，手指掌側と近似した皮膚の採取可能な範囲が限られていることである。今後，培養皮膚や再生医療の発展が期待される。また，足底部や手掌部から分層採皮する場合，厚く採皮すると恵皮部に植皮を要し，薄く採皮すると植皮部の拘縮を来す可能性がある。適切な厚さの植皮片を確実に採取できる技術や道具の開発が求められる。

■参考文献

1) 塚田貞夫，亀井康二，長谷田泰男．掌蹠の移植皮膚と組織特性－メラノサイトとメラニン色素の立場から－．日形会誌．1：1-9, 1981
2) Webster JP. Skin grafts for hairless area of the hands and feet；a preliminary report. Plast Reconstr Surg. 15：83-101, 1955
3) 迎伸彦，西本あか奈．【露出部深達性熱傷・後遺症の手術適応と治療法】小児手部深達性熱傷の治療戦略．PEPARS. 94：46-57, 2014
4) LeWorthy WG. Sole skin as a donor site to replace palmar skin. Plast Reconstr Surg. 32：30-8, 1963
5) 難波雄哉，土田広，中村孝正．手指掌側への分層植皮の採皮部としての hairless area について．形成外科．20：584-9, 1977
6) 難波雄哉．“土ふまず”よりの分層植皮・補遺．形成外科．32：495-501, 1989
7) Friel MT, Duquette SP, Ranganath B, et al. The use of glabrous skins grafts in the treatment of pediatric palmar hand burns. Ann Plast Surg. 75：153-7, 2015
8) 田中克己．外傷・熱傷による組織損傷・欠損の治療 手背・手掌熱傷に対する治療．PEPARS.114：31-9, 2016
9) 本田耕一，飯田和典，大浦武彦，他．土ふまずを恵皮部とする植皮の問題点と採皮方法における工夫について．形成外科．27：566-72, 1984
10) 梶彰吾，梶ひろみ，安楽邦明，他．当科で行っている手指掌側への土踏まずをドナーとした植皮．日手の外科会誌 11：666-9, 1994
11) Tanabe HY, Aoyagi A, Tai Y, et al. Reconstruction for palmar skin defects of the digits and hand using plantar dermal grafting. Plast Reconstr Surg. 101：992-8, 1998
12) 酒井邦夫，宮本洋，大慈弥裕之．足底土踏まず採皮部の処理方法 内顆下部からの植皮術を用いて．日形会誌 .31：449-52, 2011
13) 林博之，児島忠雄．手指熱傷瘢痕拘縮に対する再建手術．日災医会誌．43：471-7, 1995
14) 林博之，菱田康男，小林正大，他．手指への脛骨内顆下部からの全層植皮術．日手の外科会誌．16：694-7, 2000
15) Eryilmaz T, Tellioglu AT, Ozakpinar HR, et al. Correction of hyperpigmented palmar grafts with full-thickness skin grafts from the lateral aspect of the foot. J Plast Surg Hand Surg. 47：405-8, 2013
16) Lie KK, Magargle RK, Posch JL. Free full-thickness skin grafts from the palm to cover defects of the fingers. J Bone Joint Surg Am. 52：559-61, 1970
17) Patton HS. Split-skin grafts from hypothenar area for fingertip avulsion. Plast Reconstr Surg. 43：426-9, 1969
18) 大谷津恭之，窪昭佳．合指症術後の色素沈着に対し手関節尺側部の皮膚を用いて張り替え植皮を行い良好な結果が得られた成人の一例．日手外科会誌．31：342-4, 2014
19) Milner CS, Thirkannad SM. Resurfacing glabrous skin defects in the hand：the thenar base donor site. Tech Hand Up Extrem Surg. 18：89-91, 2014
20) Tan RE, Ying CT Jr, Sean LW Jr, et al. Well-camouflaged skin graft donor sites in the hand. Tech Hand Up Extrem Surg. 19：153-6, 2015

CQ

2　指尖部欠損に対する人工真皮貼付は，他の保存的療法よりも有効か？

■ 推奨

指尖部欠損に対する人工真皮の使用は，保存的療法よりも止血効果や疼痛の軽減，骨や腱の露出部の被覆や爪床の再生には有効である。（2C）

bFGF を併用することで上皮化までの日数を短縮することができる。（2C）

■ 推奨の強さと根拠　2C（弱い推奨，弱い根拠）

根拠・解説　指尖部（深指屈筋腱と終止伸筋腱の付着部以遠）は外傷を受けやすい部位であり，その組織欠損症例に対して機能面はもちろんのこと整容面にも配慮した治療法の選択が必要である。したがって，これまでさまざまな治療法が報告されてきた[1-3]。

保存的治療は，原則的には自然に生じる肉芽組織形成と周囲からの上皮化で創閉鎖を得る方法で，軟膏療法，アルミホイル療法，各種創傷被覆材などの報告がある[3]。一方，人工真皮による治療はコラーゲンスポンジ内の真皮様組織形成と周囲からの上皮化で創閉鎖を得る方法である[4-6]。アルミホイル療法との比較であるが，上皮化までの日数は人工真皮貼付の方が約 5 日間長く要したものの，止血効果が高く疼痛が少なかった[4] といったものや，人工真皮貼付はアルミホイル療法より上皮化までの日数がかかったが，爪床の変形を来しにくかった[7] といった報告がある。その他として，良好な知覚回復が得られること，より中枢の指尖部切断ではかぎ爪変形が残存しやすいこと，損傷が重度であればあるほど機能的予後は不良となる傾向があることなどについては両者で差がなかった[4-6]。以上より，アルミホイル療法より上皮化に時間は要するが，止血効果，疼痛の軽減，骨や腱の露出部の被覆，爪床に対する再生には人工真皮貼付の方が有効であると報告されている[4-7]。その他，人工真皮に bFGF を併用することで上皮化までの日数が短縮する[8]。

今後の課題　創傷治癒や人工真皮はいまだ研究発展段階である。費用対効果の検討と，挫滅の程度や切断レベルを統一した RCT が必要である。

■ 参考文献

1）Allen MJ. Conservative management of finger tip injuries in adults. Hand. 12：257-65, 1980
2）van den Berg WB, Vergeer RA, van der Sluis CK, et al. Comparison of three types of treatment modalities on the outcome of fingertip injuries. J Trauma Acute Care Surg. 72：1681-7, 2012
3）佐々木孝．指尖部・爪損傷の保存療法．Orthopaedics. 9：27-33, 1996
4）黒川正人，宗内厳，夫一龍．指尖部損傷に対する人工真皮の適応．形成外科．44：43-50, 2001
5）亀淵克彦，伊木秀郎，池野屋慎太郎，他．手指に人工真皮を用いた 102 例の検討．日手の外科会誌．23：822-6, 2006
6）牧野良彦，大口春雄，福田慶三，他．人工真皮による爪床欠損の新しい治療法形成外科．44：51-7, 2001
7）宗内厳，黒川正人，夫一龍，他．人工真皮を用いた爪床損傷治療症例の検討．日手の外科会誌．17：127-9, 2000
8）菅又章，吉澤直樹，片山公介，他．人工真皮を用いた fingernail salvage．整・災外．51：215-23, 2008

CQ

3 指尖部欠損に知覚の再建は必要か？

■ 推奨

指尖部欠損に対しては知覚の獲得が望ましい。同指知覚皮弁で再建した場合などでは必ずしも神経縫合が必要であるとはいえない。

■ 推奨の強さと根拠　2C（弱い推奨，弱い根拠）

根拠・解説　指尖部欠損の治療選択においては良好な知覚の回復が重要である。したがって，指尖部再建術式において用いられる島状皮弁[1-5]，遠隔皮弁[6]，遊離皮弁[7]いずれにおいても，知覚再建の重要性が指摘されている。皮弁挙上時に同時に知覚神経を含め，再建側固有神経と縫合することで有意な知覚回復が得られる術式が報告されており，神経縫合ができる状況では縫合することが推奨される[1-3,6-7]。

しかし一方で，再建皮膚の知覚回復は皮弁そのものに依存するだけでなく，移植部位にも大きく影響され，特に指尖部自体は知覚終末が多く分布することにより元来神経再生が起こりやすい部位であるとの報告もある[8]。また小さな遊離皮弁の場合，知覚神経を含めて挙上することは困難である。類似組織皮弁や皮膚移植では移植床や周囲からの再神経支配があり，欠損が小範囲の場合は良好な知覚回復が得られ，神経縫合の有無で，2PD，m2PD，Weinstein monofilament test（S-W test）に大きな差はないとの報告もある[9-12]。神経血管付き掌側皮弁で再建した母指指尖部欠損の長期間のフォローアップで良好な神経回復を得ている報告がある[13]。また知覚不良を起こすリスクファクターとして皮弁のうっ血を挙げている報告もある[4]。したがって，指掌側と類似した皮弁で再建する場合は，小さな指尖部欠損に対して必ずしも知覚再建が必要とはいえない[9-12,14,15]。

実際に世界で選択されている術式としては指動脈茎同指順行性知覚皮弁が用いられることが多く，術後の知覚獲得も良好な結果が多い。一方で保存加療や非知覚皮弁で術後の知覚が得られたという報告もあり比較検討されたものはない[14,15]。

最終的に指尖部切断再建の目標は，知覚の獲得に加えて，整容性（長さ，厚みのある指腹，爪床），関節可動域，治療期間が短いことである[14,15]が，その達成には欠損部位，欠損の大きさ，損傷（欠損や露出）のある組織を考慮したうえで治療・再建方法を選択するべきであり，分類・定義を必要とする[15]。欠損の大きさを定義し術式間の知覚回復を比較した報告もみられている[5]。

今後の課題　知覚再建群と再建しない群の知覚の回復時期に差が出る，もしくは長期的に知覚回復の程度に差が出るという仮設に基づいて比較した結果有意な差が出るのであれば，社会復帰を早めることにつながる可能性があるが，患者背景や受傷創の損傷の程度，再建までの時間や術者の技量など条件を一致させたうえで多数の症例を検討することは現実的ではない。

■ 参考文献

1) Omokawa S, Fujitani R, Dohi Y, et al. Reverse midpalmar island flap transfer for fingertip

reconstruction. J Reconstr Microsurg. 25：171-9, 2009
2) 児島忠雄，林康雄，桜井信彰，他．手指皮膚欠損への血管柄付島状皮弁の応用．日手の外科会誌．3：350-4, 1986
3) Takeishi M, Shinoda A, Sugiyama A, et al. Innervated reverse dorsal digital island flap for fingertip reconstruction. J Hand Surg Am. 31：1094-9, 2006
4) 小平聡，福本恵三，加藤直樹，他．逆行性指動脈島状皮弁のうっ血と知覚回復に関する検討 静脈吻合付加の有用性．形成外科．58：85-9, 2015
5) 宇佐美聡，戸部正博．Oblique triangular flap. Orthopaedics. 26：49-54, 2013
6) Lassner F, Becker M, Berger A, et al. Sensory reconstruction of the fingertip using the bilaterally innervated sensory cross-finger flap. Plast Reconstr Surg. 109：988-93, 2002
7) Lee HB, Tark KC, Rah DK, et al. Pulp reconstruction of fingers with very small sensate medial plantar free flap. Plast Reconstr Surg.101：999-1005, 1998
8) Sohn WI, Jung SN, Kim SW, et al. Reconstruction of fingertip defects with great toe pulp grafts. Ann Plast Surg. 68：579-82, 2012
9) Lai CH, Lai CS, Huang SH, et al. Free medial plantar artery perforator flaps for the resurfacing of thumb defects. Ann Plast Surg. 65：535-40, 2010
10) Yokoyama T, Hosaka Y, Kusano T, et al. Finger palmar surface reconstruction using medial plantar venous flap：possibility of sensory restoration without neurorrhaphy. Ann Plast Surg. 57：552-6, 2006
11) Yokoyama T, Tosa Y, Hashikawa M, et al. Medial plantar venous flap technique for volar oblique amputation with no defects in the nail matrix and nail bed. J Plast Reconstr Aesthet Surg. 63：1870-4, 2010
12) Kushima H, Iwasawa M, Maruyama Y. Recovery of sensitivity in the hand after reconstruction with arterialised venous flaps. Scand J Plast Reconstr Surg Hand Surg. 36：362-7, 2002
13) Foucher G, Delaere O, Citron N, et al. Long-term outcome of neurovascular palmar advancement flaps for distal thumb injuries. Br J Plast Surg. 52：64-8, 1999
14) Tang JB, Elliot D, Adani R, et al. Repair and reconstruction of thumb and finger tip injuries：a global view. Clin Plastic Surg. 41：325-59, 2014
15) Germann G, Rudolf KD, Levin SL, et al. Fingertip and thumb tip wounds：changing algorithms for sensation, aesthetics, and function. J Hand Surg Am. 42：274-84, 2017

CQ

4　デグロービング損傷において，微小血管吻合は有効か？

■ 推奨

手指のデグロービング損傷において，剥脱皮膚の壊死範囲を縮小するために微小血管吻合は可能であれば行うことが望ましい。

■ 推奨の強さと根拠　2C（弱い推奨，弱い根拠）

根拠・解説　デグロービング損傷における剥脱皮膚は，血流不全により壊死が生じる。これに対して微小血管吻合を行うことで，剥脱皮膚への血流を安定化させ，壊死域を縮小させたとする報告が散見される[1-4]。

長谷川らは，手背剥脱創に対して動脈，静脈吻合を行い生着域を拡大させたと報告し[5]，二宮らは，手・前腕剥脱創に対して静脈吻合のみを行い同様の効果があったと報告した[6]。しかし一般的に，剥脱組織内で吻合可能な動静脈は得難く，解剖学的な血管吻合が不可能な場合が多い。Takeuchi らは，広汎で背・掌の剥脱創において，橈側皮静脈を橈骨動脈の枝と吻合することによる完全生着例を報告した[7]。また，Slattery ら，Hsu ら，Chin ら，佐々木らは剥脱創を静脈の動脈化により救済した症

例を報告している[8-11]。動脈間吻合，静脈間吻合，静脈の動脈化のいずれも，程度に差はあるが微小血管吻合が剥脱組織の生着に貢献したとする症例報告は多い。

しかし，Slattery らは，同じ手技によっても広汎な壊死を残した症例も提示しており，必ずしも術後成績が安定したものではないことを示している[3]。Lo らは，剥脱創で静脈を動脈化した 14 例について，損傷範囲を，「①手掌」，「②手掌と手指」，「③手背と前腕」の 3 群に分け，①は静脈の動脈化のみ，②は静脈の動脈化と動脈再建の追加，③は静脈の動脈化または植皮や皮弁が必要であること示唆した[4]。剥脱した組織が壊死に陥る範囲を正確に予測することはできないため，微小血管吻合の貢献度を正確に判定することも困難である。

今後の課題 エビデンスレベルの高い報告が少なく，術式やその評価方法について定まったものはない。多施設共同研究などによる一定の術式や評価方法で検討する必要がある。

■参考文献

1) Adani R, Busa R, Castagnetti C, et al. Replantation of degloved skin of the hand. Plast Reconstr Surg. 101：1544-51, 1998
2) 住浦誠治，山本学，池田慶祐，他．環指デグロービング切断の 2 例．整外と災外．59：228-30, 2010
3) Slattery P, Leung M, Slattery D. Microsurgical arterialization of degloving injuries of the upper limb. J Hand Surg Am. 37：825-31, 2012
4) Lo S, Lin YT, Lin CH, et al. A new classification to aid the selection of revascularization techniques in major degloving injuries of the upper limb. Injury. 44：331-5, 2013
5) 長谷川健二郎，木股敬裕．Degloving 損傷．PEPARS. 40：67-71, 2010
6) 石川浩三，土岐玄，樋上敦，他．重度切断指（Avulsion, Degloving type）における血管損傷の重症度と再建法の検討．日手の外科会誌．13：531-5, 1996
7) Takeuchi M, Sasaki K, Nozaki M. Treatment of a degloved hand injury by arteriovenous anastmosis：a case report. Ann Plast Surg. 39：174-7, 1997
8) 二宮宗重，吉津孝衛，牧裕，他．遠位部で連続性を有する手・前腕皮膚剥奪損傷の治療．日マイクロ会誌．20：375-81, 2007
9) Hsu WM, Wei FC, Lin CH, et al. The salvage of a degloved hand skin flap by arteriovenous shunting. Plast Reconstr Surg. 98：146-50, 1996
10) Zhang G, Ju J, Jin G, et al. Replantation or revascularization for the treatment of hand degloving injuries. J Plast Reconstr Aesthet Surg. 69：1669-75, 2016
11) Chin T, Ono S, Hyakusoku H. Successful repair of flayed tissue in a degloving injury of the hand by arteriovenous anastomosis. J Plast Surg Hand Surg. 48：423-5, 2014
12) 佐々木薫，久保 諭，関堂 充，他．血管吻合が有効であった手掌デグロービング損傷の 1 例．日形会誌．32：841-5, 2012
13) Kayalar M, Güntürk ÖB, Kaplan İ, et al. Techniques and survival incidence for revascularization of degloved fingers. J Hand Surg Eur. 42：946-51, 2017

CQ

5　母指再建において遊離足趾移植は，造母指術や母指化術に比べ有効か？

■ 推奨

母指再建において母趾移植，wrap-around flap，第2足趾移植などの遊離足趾移植は造母指術や母指化術に比べ，特に整容面においては有効である。

■ 推奨の強さと根拠　2C（弱い推奨，弱い根拠）

根拠・解説　母指の再建方法は残存している指長によって異なり，それぞれの切断レベルによって再建方法を検討する必要がある[1)]。母指化術は，示指が正常な場合に可能で足趾移植に比べ手術のリスクは少ないが，整容面では劣る。骨延長による造母指術は母指長を獲得できる。小児では仮骨延長できるが，成人では腸骨移植が必要で整容面において最も劣る。母趾移植は米国では最も行われている母指再建手術で，母趾欠損は歩行に影響を与えないとされる。Wrap around flap はドナーサイトの犠牲は少ないが腸骨移植を要する。これらの母指再建法は，手術時間，リスク，可動域，知覚や整容面でそれぞれの特徴をもつ。再建は，年齢，全身状態，機能や整容面の要求を考慮して決定するべきである[2)]。Wrap around flap は挫滅が強い切断例でも再接着指と同等の機能回復が得られた[3)]。Wrap around flap または第2足趾移植で再建された母指の長期成績は，整容面では満足度は高いが，機能面では知覚，関節可動域とも満足のいく結果が得られなかった[4)]。第2足趾移植，母趾移植，wrap around flap，部分足趾移植4群の比較研究で，機能的には母趾移植が満足度が高いがドナーサイトに関して満足度が低い。第2足趾移植は満足度は最も低いがドナーサイトの満足度が高い。しかし，これらの4群に有意差はない[5)]。骨端軟骨板が開存し成長可能な年齢における第2足趾移植では，移植足趾は健側足趾と同様の成長過程をとり，供与足の機能障害はない[6)]。Wrap around flap は整容的満足度に優れる。母指化術は知覚・可動域で優れるが握力・ピンチ力が低い。Wrap around flap では，知覚で母指化術に，握力で造母指術に近い回復が得られた[7)]。MP 関節が温存された例では，ピンチ力は wrap around flap が，static 2PD では造母指術が統計的有意差を示した[8)]。Wrap around flap，足背皮弁，前腕皮弁，足趾移植による母指再建の術後成績は，wrap around flap が優れていた[9)]。母指形成不全に対する母指化術（Buck-Gramcko 法）は，つまみ動作が可能となり非常に満足度が高い[10, 11)]。母指再建は母趾移植を薦めるが統計学的検討はされていない。母趾移植ではドナーサイトの満足度が低い[12, 13)]。遊離足趾移植のドナーサイトの痛み関連の満足度は，患者の年齢と相関して悪化した[14)]。

■ 参考文献

1) 楠原廣久，磯貝典孝．母指再建の考え方と実際．PEPARS. 66：31-40, 2012
2) Meals RA. Thumb reconstruction following major loss：a review of treatment alternatives. J Trauma. 28：746-50, 1988
3) 松崎浩徳，成澤弘子，登石聡，他．母指切断に対して行った Wrap Around Flap と再接着症例の長期成績の検討．日マイクロ会誌．20：339-44, 2007
4) 坂本和陽，古月顕宗，Shakya IM，他．母指再建術を wrap around flap 法または第2趾移植術により行った長期経過症例の検討．日マイクロ会誌．20：26-33, 2007
5) Manske PR, Rotman MB, Dailey LA. Long-term functional results after pollicization for the

congeitally deficient thumb. J Hand Surg Am. 17：1064-72, 1992
6) 平山隆三，小澤一広，進藤正明，他．長期間観察した小児第2足趾移植による母指再建術の1例．整形外科．65：233-6, 2014
7) Lin PY, Sebastin SJ, Ono S, et al. A systematic review of outcomes of toe-to-thumb transfers for isolated traumatic thumb amputation. Hand（N Y）. 6：235-43, 2011
8) 荻野利彦，石井清一，薄井正道，他．母指形成不全に対する母指化術の長期成績 術後10年以上の経過観察例．日手の外科会誌．12：765-7, 1996
9) Sabapathy SR, Venkatramani H, Bharathi RR. Functional evaluation of a great toe transfer and the osteoplastic technique for thumb reconstruction in the same individual. J Hand Surg Br. 28：405-8, 2003
10) 瀬分厚，生田義和，村上恒二，他．母指切断に対する母指化術と造母指術の臨床的検討．日手の外科会誌．6：871-5, 1989
11) 鈴木潔，中村蓼吾，井上五郎，他．切断母指再建術の比較検討．整形外科．41：816-21, 1990
12) 矢島弘嗣．母指再建術 各種複合組織移植術の検討．形成外科．43：637-44, 2000
13) Michon J, Merle M, Bouchon Y, et al. Functional comparison between pollicization and toe-to-hand transfer for thumb reconstruction. J Reconstr Microsurg. 1：103-12, 1984
14) 中西昭登，面川庄平，川西弘一，他．足趾からの組織移植術の術後評価（SF-36, SAFE-Q, DASHを用いて）．日手外科会誌．32：937-40, 2016

CQ

6 手背欠損に対する逆向性皮弁は植皮と比較して有効か？

■ 推奨

手背欠損に対する逆行性皮弁は有効であるが，時にドナーの合併症が問題となる。（2C）

人工真皮や陰圧閉鎖療法と組み合わせることで植皮での再建も有効である。（2C）

■ 推奨の強さと根拠　2C（弱い推奨，弱い根拠）

根拠・解説　手背は皮下組織が薄く，軽度の損傷でも腱・骨組織の露出が起こるため皮弁での再建が有効である[1)]。手背の皮弁による再建はその場所の性質上逆行性皮弁が選択されるが，その中でも逆行性前腕皮弁が古くから使用されている。しかしながら恵皮部の再建に植皮を要すること，また，その植皮の生着が悪いこと，植皮部の合併症が報告されており，その他の逆行性皮弁の開発や恵皮部の処理方法も多く報告されている[1-5)]。

一方で植皮単独での治療は困難であることが予想されるが，人工真皮や陰圧閉鎖療法との組み合わせでの再建の報告がある。腱露出した上下肢で人工真皮を用いたのちに植皮を行った報告では92.5%±6.1が追加治療なく治癒し，該当の関節のRange of Motionも正常の91.2%±6.5%であった[6)]。また，骨・腱露出部位での再建において，植皮単独より陰圧閉鎖療法を併用した方がその生着率が上昇するとの報告や[7)]，acellular dermal matrixが骨・腱露出部に有効であったとの報告もある[8)]。以上より皮弁以外での再建も可能であり，その機能も良好である可能性がある。

今後の課題　手背再建における各種治療の有効性は直接比較されたエビデンスの報告はなく，これらのRCTが必要である。

■参考文献

1) Martin D, Bakhach J, Casoli V, et al. Reconstruction of the hand with forearm island flaps. Clin Plast Surg. 24：33-48, 1997
2) Richardson D, Fisher SE, Vaughan ED, et al. Radial forearm flap donor-site complications and morbidity：a prospective study. Plast Reconstr Surg. 99：109-15, 1997
3) Ahn HC, Choi MS, Hwang WJ, et al. The transverse radial artery forearm flap. Plast Reconst Surg. Plast Reconstr Surg. 119：2153-60, 2007
4) Wirthmann A, Finke JC, Giovanoli P, et al. Long-term follow-up of donor site morbidity after defect coverage with Integra following radial forearm flap elevation. Eur J Plast Surg. 37：159-66, 2014
5) Angrigiani C, Grilli D, Dominikow D, et al. Posterior interosseous reverse forearm flap：experience with 80 consecutive cases. Plast Reconstr Surg. 92：285-93, 1993
6) Shores JT, Hiersche M, Gabriel A, et al. Tendon coverage using an artificial skin substitute. J Plast Reconstr Aesthet Surg. 65：1544-50, 2012
7) Blume PA, Key JJ, Thakor P, et al. Retrospective evaluation of clinical outcomes in subjects with split-thickness skin graft：comparing V.A.C.® therapy and conventional therapy in foot and ankle reconstructive surgeries. Int Wound J. 7：480-7, 2010
8) Iorio ML, Shuck J, Attinger CE. Wound healing in the upper and lower extremities：a systematic review on the use of acellular dermal matrices. Plast Reconstr Surg. 130：232S-41S, 2012

2章 下腿の再建

はじめに

下腿の再建では主に（筋）皮弁移植に焦点を当て，その有用性と移植床血管の選択，および術前画像検査，術後抗血栓・凝固療法について文献検索を行った。下腿再建は比較的対象患者が少ないため確立されたエビデンスはいまだ得られていない。将来的には多施設共同による RCT などのエビデンスレベルの高い研究が求められる。

CQ 7 脛骨欠損に血管柄付き骨移植は有効か？

■ 推奨

脛骨欠損に血管柄付き骨移植術は有効である。ただし，骨欠損，皮膚・軟部組織欠損の範囲，ドナーサイトの犠牲などを考慮して適切な再建法を選択することが望ましい。

■ 推奨の強さと根拠　2C（弱い推奨，弱い根拠）

根拠・解説　脛骨欠損に対しては腓骨を第一選択とすることが多い。血管柄付き腓骨移植は，1975 年 Taylor が外傷後の下腿骨欠損に対して施行したのが最初であり[1]，その後 1981 年 Chacha らにより同側からの有茎腓骨移植（順行性血行）[2]，1985 年 Yoshimura により逆行性血行による有茎腓骨移植が報告された[3]。

豊富な血行を有する直線的で長い移植骨（最大 26 cm まで採取可能）を採取できるため，大きな骨欠損の再建でも早期に確実な骨癒合が期待でき[4]，骨再建と同時に軟部組織の再建も可能である。

しかし，移植骨の疲労骨折，採取部位の変形などの術後合併症の頻度も高く，十分な移植骨の横径増大が得られるまで歩行には長期間の装具着用が必要となる[5-9]。

腸骨と肩甲骨は採取部位が衣服に隠れるため整容的に優れているが，移植骨長は直線的には 10 cm 程度が限界である[10-12]。Enneking らの報告によると通常の骨欠損に対する遊離骨移植の場合，7.5 cm を超える欠損においては骨癒合率が極めて悪かったと報告している[13]。そのため，6〜7 cm を超える広範囲骨欠損に対しては血管柄付き骨移植（特に遊離もしくは有茎腓骨移植）か bone transport 法が適用される。

■ 参考文献

1) Taylor GI. The current status of free vascularized bone grafts. Clin Plast Surg. 10：185-209, 1983

2) Chacha PB, Ahmed M, Daruwalla JS. Vascular padicle graft of the ipsilateral fibula for non-union of

the tibia with a large defect. An experimental and clinical study. J Bone Joint Surg Br. 63-B：244-53, 1981
3) 吉村光生．血管柄付腓骨移植の検討．日整会誌．59：S111-2, 1985
4) Ito T, Kohno T, Kojima T. Free vascularized fibular graft. J Trauma. 24：756-60, 1984
5) Wei FC, Chen HC, Chuang CC, et al. Fibular osteoseptocutaneous flap：anatomic study and clinical application. Plast Reconstr Surg. 78：191-200, 1986
6) Yajima H, Tamai S, Mizumoto S, et al. Vascularized fibular grafts in the treatment of osteomyelitis and infected nonunion. Clin Orthop Relat Res. 293：256-64, 1993
7) Lin CH, Wei FC, Chen HC, et al. Outcome comparison in traumatic lower-extremity reconstruction by using various composite vascularized bone transplantation. Plast Reconstr Surg. 104：984-92, 1999
8) Tu YK, Yen CY, Yeh WL, et al. Reconstruction of posttraumatic long bone defect with free vascularized bone graft：good outcome in 48 patients with 6 years' follow-up. Acta Orthop Scand. 72：359-64, 2001
9) Özaksar K, Sügün TS, Toros T, et al. Free vascularized fibular grafts in Type 3 open tibia fractures. Acta Orthop Traumatol Turc. 46：430-7, 2012
10) Wu K, Ren D, Hou S, et al. Vascularized iliac osteomuscular free flaps for composite soft tissue and bone defects of the lower extremity. Ann Plast Surg. 63：53-8, 2009
11) Sekiguchi J, Kobayashi S, Ohmori K. Use of the osteocutaneous free scapular flap on the lower extremities. Plast Reconstr Surg. 91：103-12, 1993
12) Tachi M, Toriyabe S, Imai Y, et al. Versatility of chimeric flap based on thoracodorsal vessels incorporating vascularized scapular bone and latissimus dorsi myocutaneous flap in reconstructing lower-extremity bone defects due to osteomyelitis. J Reconstr Microsurg. 26：417-24, 2010
13) Enneking WF, Eady JL, Burcharbt H. Autogenous cortical bone grafts in the reconstruction of segmental defects. J Bone Joint Surg. 62A：1039-57, 1980

CQ

8　下腿再建の術前検査として非侵襲性の血流画像診断は有用か？

■ **推奨**

下腿再建において術前画像診断は概ね必要である。皮弁の血流評価や下肢血流評価の面でも術前に血管造影やCT angiography，MR angiography，超音波検査など画像診断を行うことが望ましい。

しかし，遊離腓骨皮弁の術前血管造影は不要であるとの報告もあり，侵襲的な検査をルーチンで行うべきとまではいえない。そのため患者の状態や，再建方法などに応じて適切に選択された非侵襲性の画像診断を行うことが推奨される。

■ **推奨の強さと根拠**　2C（弱い推奨，弱い根拠）

根拠・解説　従来から下腿再建の術前画像診断として血管造影検査が一般的に行われている。遊離腓骨皮弁の術前血管造影の必要性を述べている報告もみられるが[1,2]，ルーチンの術前血管造影は不要と結論づけている報告も多数みられる[3-7]。また，田中らは，高齢者や末梢動脈疾患（peripheral arterial disease：PAD）患者への腓骨皮弁の選択は避けるべきで，腓骨皮弁を用いる場合には術前の血管造影による下肢血行の検討は必須で，皮弁採取後の腓骨動脈の血行再建が重要であると報告している[8,9]。近年，下肢血流評価や下肢の皮弁の血流評価に対して，従来の血管造影検査に比べて低侵襲，低コストであるCT angiography（MDCTA）やMR angiography，超音波検査などの有用

性が報告されている。ALT 移植術前患者 100 例の穿通枝検索に MDCTA を用いた症例集積研究では穿通枝の位置，穿通枝型（筋間，筋肉内穿通枝）を明瞭に確認できたと報告している[10]。Jin らは，遊離腓骨皮弁再建予定の 118 例に CT angiography を施行し，CT angiography（MRA）は遊離腓骨移植の候補に適した下腿を選択するのに有用な術前画像検査であると述べている[11]。Higueras らは，穿通枝皮弁による下肢再建術前に CT angiography を施行した 18 例全例で CT angiography（CTA）所見と，超音波検査所見，術中所見とが一致しており，すべての穿通枝は術前 CT angiography にて同定できたと報告している[12]。Duymaz らは，下肢外傷患者 76 例の遊離皮弁再建術前に CT angiography を施行し，CT angiography は下肢血流の高精度画像を描出でき，外傷患者へのルーチンの使用は安全で，CT angiography にて術前計画を行った場合，皮弁失敗率が低かったと述べている[13]。

腓骨皮弁移植術前患者 15 例で血管造影と MR angiography を比較した報告では，正確な評価と低リスク，放射線被ばくがないなどの利点からも血管造影にとって代わる検査と述べている[14]。Fukaya らも遊離腓骨皮弁術前患者 7 例に MR angiography を施行し，検査によって得られる解剖学的知見は安全な手技を提供し，詳細な術前計画に役立つと MR angiography の有用性を述べている[15]。

また，超音波検査は，正確な血流情報を得ることができ，血管造影や CT angiography（MDCTA），MR angiography と比較しても無侵襲，低コストなどの面で利点を有するといわれている[16,17]。

■参考文献

1) Young DM, Trabulsy PP, Anthony JP. The need for preoperative leg angiography in fibula flaps. J Reconstr Microsurg. 10：283-7；discussion 287-9, 1994
2) Blackwell KE. Donor site evaluation for fibula free flap transfer. Am J Otolaryngol. 19：89-95, 1998
3) Isenberg JS, Sherman R. The limited value of preoperative angiography in microsurgical reconstruction of the lower limb. J Reconstr Microsurg. 12：303-5, 1996
4) Dublin BA, Karp NS, Kasabian AK, et al. Selective use of preoperative lower extremity arteriography in free flap reconstruction. Ann Plast Surg. 38：404-7, 1997
5) Lutz BS, Ng SH, Cabailo R, et al. Value of routine angiography before traumatic lower-limb reconstruction with microvascular free tissue transplantation. J Trauma. 44：682-6, 1998
6) Disa JJ, Cordeiro PG. The current role of preoperative arteriography in free fibula flaps. Plast Reconstr Surg. 102：1083-8, 1998
7) Lutz BS, Wei FC, Ng SH, et al. Routine donor leg angiography before vascularized free fibula transplantation is not necessary：a prospective study in 120 clinical cases. Plast Reconstr Surg. 103：121-7, 1999
8) 田中嘉雄，緒方慶隆，小田敦司，他．末梢動脈疾患（PAD）患者およびその予備軍の皮弁再建外科における腓骨動脈温存の重要性 472 肢の血管造影による検討．日形会誌．9：572-8, 2006
9) 田中嘉雄，緒方慶隆，小田敦司，他．【下顎再建】高齢化社会における皮弁再建外科と腓骨動脈温存の重要性．日マイクロ会誌．20：311-6, 2007
10) Kim EK, Kang BS, Hong JP. The distribution of the perforators in the anterolateral thigh and the utility of multidetector row computed tomography angiography in preoperative planning. Ann Plast Surg. 65：155-60, 2010
11) Jin NK, Lee W, Yin YH, et al. Preoperative evaluation of lower extremity arteries for free fibula transfer using MDCT angiography. J Comput Assist Tomogr. 31：820-5, 2007
12) Higueras Suñé MC, López Ojeda A, Narváez García JA, et al. Use of angioscanning in the surgical planning of perforator flaps in the lower extremities. J Plast Reconstr Aesthet Surg. 64：1207-13, 2011
13) Duymaz A, Karabekmez FE, Vrtiska TJ, et al. Free tissue transfer for lower extremity reconstruction：a study of the role of computed angiography in the planning of free tissue transfer in the posttraumatic

setting. Plast Reconstr Surg. 124：523-9, 2009
14) Hölzle F, Ristow O, Rau A, et al. Evaluation of the vessels of the lower leg before microsurgical fibular transfer. Part Ⅱ：magnetic resonance angiography for standard preoperative assessment. Br J Oral Maxillofac Surg. 49：275-80, 2011
15) Fukaya E, Saloner D, Leon P, et al. Magnetic resonance angiography to evaluate septocutaneous perforators in free fibula flap transfer. J Plast Reconstr Aesthet Surg. 63：1099-104, 2010
16) Futran ND, Stack BC, Payne LP. Use of color Doppler flow imaging for preoperative assessment in fibular osteoseptocutaneous free tissue transfer. Otolaryngol Head Neck Surg. 117：660-3, 1997
17) Feng S, Min P, Grassetti L, et al. A prospective head-to-head comparison of color Doppler ultrasound and computed tomographic angiography in the preoperative planning of lower extremity perforator flaps. Plast Reconstr Surg. 137：335-47, 2016

CQ 9　下腿再建における遊離皮弁移植術において，血管吻合法や選択する移植床血管により成功率の差があるか？

■ 推奨

血管吻合法，移植床血管の選択いずれに関しても成功率に有意な差は認められない。

■ 推奨の強さと根拠　2C（弱い推奨，弱い根拠）

根拠・解説　血管吻合法に関しては端々吻合と端側吻合があるが，下腿の外傷後再建において移植床血管を利用する場合，足部末梢への血流温存の観点からは端側吻合が有利と考えられる。また，皮弁血管茎をT字状に採取し移植床血管中枢側，末梢側血管に吻合するflow-through型の血管吻合は端々吻合であっても末梢への血流は温存される[1)]。これらの血管吻合法の違いによる成功率の差を検討した報告は散見されるが，吻合法による相違を認めたと論じた報告は渉猟し得る限りではみられない[2,3)]。

また，移植床血管としては，前脛骨動脈，後脛骨動脈，腓骨動脈，足背動脈，内側足底動脈などいくつか候補がある。他部位の再建に比べ合併症率の高い下肢への遊離皮弁移植においてどの血管を選択するのが有利かに関しても多くの報告があるが，移植床血管により成功率に明らかな差異は認められない[2-4)]。むしろ移植床血管を損傷部位から離れた部位に求めることが重要視されており，静脈移植を使って血管茎を延長したり[5)]，逆行性に動脈を吻合したりする工夫[6-8)]も報告されている。損傷を免れている部位での移植床血管間での比較に関しては，Yazarらは，成功率は足背動脈が最も高く，以下腓腹動脈，前脛骨動脈，後脛骨動脈，膝動脈の順であったと報告している[9)]。しかし，この論文以外に成功率に差を認めるとする報告はみられない。よって，移植床血管に関しても成功率に有意な差があるとはいえない。

今後の課題　血管吻合法や移植床血管のみに着目した研究報告が比較的少なく，エビデンスレベルを上げるためには良質の研究報告が待たれる。

■参考文献

1) 岡博昭，岡田充弘，光嶋勲，他．Flow-Through 型前外側大腿皮弁による下腿再建．日マイクロ会誌．13：28-32, 2000
2) Park S, Han SH, Lee TJ. Algorithm for recipient vessel selection in free tissue transfer to the lower extremity. Past Reconstr Surg. 103：1937-48, 1999
3) Basheer MH, Wilson SM, Lewis H, et al. Microvascular free tissue transfer in reconstruction of the lower limb. J Plast Reconstr Aesthet Surg. 61：525-8, 2008
4) Spector JA, Levine S, Levine JP. Free tissue transfer to the lower extremity distal to the zone of injury：indications and outcomes over a 25-year experience. Plast Reconstr Surg. 120：952-9, 2007
5) Amr SM, El-Mofty AO, Amin SN. Anterial versus posterior approach in reconstruction of infected nonunion of the tibia using the vascularized fibular graft：potentialities and limitations. Microsurgery. 22：91-107, 2002
6) Stompro BE, Stevenson TR. Reconstruction of the traumatized leg：use of distally based free flaps. Plast Reconstr Surg. 93：1021-5, 1994
7) Lee MG, Minn KW. Distally based free flap using retrograde arterial flow. Plast Reconstr Surg. 104：2063-7, 1999
8) Kolker AR, Kasabian AK, Karp NS, et al. Fate of free flap microanastomosis distal to the zone of injury in lower extremity trauma. Plast Reconstr Surg. 99：1068-73, 1997
9) Yazar S, Lin CH. Selection of recipient vessel in traumatic lower extremity. J Reconsr Microsurg. 28：199-204, 2012

CQ 10 下肢遊離皮弁移植術において，術中・術後の抗血栓療法は吻合部血栓の頻度を下げるのに有効か？

■推奨

下腿の遊離皮弁移植で，抗血栓療法の全身投与の有効性を比較した文献はなく，有効性は明らかでない。手術時よりの選択的持続投与による抗血栓療法は吻合部血栓の頻度を下げるのに有効である。

■推奨の強さと根拠　2C（弱い推奨，弱い根拠）

根拠・解説　下腿の遊離皮弁移植においての抗血栓療法の有効性を報告した文献は少ない。Laboskyは，下腿への遊離広背筋皮弁移植例について，吻合部静脈への術中ヘパリンのボーラス投与と3日間のヘパリンの選択的持続投与を比較し，選択的持続投与群で有意に血栓形成が低下したと報告している[1)]。また，Saitoらは下腿肉腫患者での遊離皮弁移植症例においてヘパリンとPGE1の動脈内投与7日間行ったところ，血栓形成はみられなかったと報告している[2)]。以上より，手術中からの選択的持続的な抗血栓療法は有効と考えられる。

部位は下腿に限らないものではあるが，遊離皮弁の周術期の抗血栓療法に関してはさまざまな方法が行われ，American Society of Plastic Surgeonが行ったアンケート調査でも術中，術後とも60%以上の外科医が抗血栓療法を，本邦の日本形成外科学会認定医施設に対するアンケートでも血管拡張薬が90%以上，ヘパリンが60%以上で使用されている[3, 4)]。抗凝固療法の効果は，吻合部血栓形成予防に関する側面とともに，出血傾向に伴う術後出血や血腫形成などのリスクも危惧されるが，合併症頻度に関して差はなかったとの報告もある[5)]。

今後の課題　現在，下腿への遊離皮弁の周術期における抗血栓療法に関する比較試験は非常に少ない。また，抗血栓療法のプロトコールもさまざまであり，一定の知見を得るのが難しい。今後は多施設共同研究などで検討する必要がある。

■参考文献

1) Labosky DA. Selective heparinization of venous anastomosis in latissimus dorsi free flaps to cover lower-extremity soft-tissue defects. Microsurgery. 12：301-7, 1991
2) Saito A, Sawaizumi M, Imai T, et al. Continuous local intraarterial infusion of anticoagulants for microvascular free tissue transfer in primary reconstruction of the lower limb following resection of sarcoma. Microsurgery. 30：376-9, 2010
3) Xipoleas G, Levine E, Silver L, et al. A survey of microvascular protocols for lower-extremity free tissue transfer I：perioperative anticoagulation. Ann Plast Surg. 59：311-5, 2007
4) 権東容秀，岡田宇広，片山公介，他．日本での皮弁モニタリングおよび術中術後薬剤に関するアンケートの検討．日マイクロ会誌．23：283-94, 2010
5) Chen CM, Ashjian P, Disa JJ, et al. Is the use of intraoperative heparin safe? Plast Reconstr Surg. 121：49e-53e, 2008

3章 足部の再建

はじめに

足部の再建で問題となるのは主に足底で，治療の目的が創部の閉鎖だけではなく，より正常な歩行能の獲得にもある。潰瘍再発のリスクを軽減させるために植皮，人工真皮，皮弁，筋弁などの再建方法の違いによる差や知覚皮弁の有効性などにつき調査した。

CQ 11 足底荷重部の皮膚軟部組織再建において，足底非荷重部を恵皮部とする再建術式は有効か？

■ 推奨

足底荷重部の皮膚軟部組織再建において，足底非荷重部を恵皮部とする再建術式は推奨される。

■ 推奨の強さと根拠　2C（弱い推奨，弱い根拠）

根拠・解説　足底非荷重部は短趾屈筋皮弁や母趾外転筋皮弁を含めた筋皮弁，足底腱膜を含めた筋膜皮弁，足底腱膜を含まない皮弁を挙上することができる。短趾屈筋を含めた筋皮弁は踵部欠損を再建する組織学的，機能的に優れた再建術式として報告された[1,2]。足底腱膜を含めた筋膜皮弁（内側足底皮弁）は筋組織を含めないので恵皮部の犠牲が軽減され，丈夫で荷重に耐えられる知覚皮弁として報告された[3-7]。皮膚軟部組織欠損の程度によっては筋膜を含まない穿通枝で栄養された皮弁で侵襲の少ない再建が可能である[8-10]。また，遊離内側足底皮弁を用いた足底荷重部の再建術式も報告されている[4,10-12]。

対側からの遊離内側足底皮弁の適応に関して，Morrison らは足底非荷重部と踵部両方の皮膚軟部組織欠損例，後脛骨動脈または前脛骨動脈に血流障害のある症例，同側の島状皮弁で被覆できない中足骨々頭より遠位前足部の皮膚軟部組織欠損例を挙げている[4]。また，Oh らは同側の非荷重部を恵皮部にできない前足部や踵部の複合皮膚軟部組織欠損例で，遠隔皮弁や遊離筋皮弁が選択できない症例を対側からの遊離内側足底皮弁の適応としている[11]。

足底遠位部の欠損にも逆行性母趾外転筋皮弁や逆行性内側足底穿通枝皮弁を用いた再建法が報告されており，いずれも正常の歩行機能が獲得でき潰瘍の再発はなかったとされている[13,14]。

また Struckmann らは足底荷重部をさまざまな皮弁で再建し，他の皮弁に比較して内側足底皮弁による再建が最も温度知覚に優れていたと報告している[15]。Song らも踵部を内側足底皮弁で 5 例再建し，いずれも知覚（痛覚，温覚，深部知覚）の回復がみられたと報告している[16]。Siddiqi らは知覚枝を含めた内側足底皮弁による荷重部再建 18 例の術後平均 6.5 年のフォローアップでいずれも知覚を認めたが，健側に比してごく軽度の鈍麻があったと述べている[17]。ただ，関堂らは足底荷重部

の再建において知覚再建の有用性は明らかではなかったとも報告している[18]。

内側足底皮弁と遠位茎腓腹皮弁との足底荷重部再建における比較では内側足底皮弁の方が手術時間が長いものの，合併症の少なさや術後の免荷期間の短さなどでは内側足底皮弁の方が優れていたとする報告もあった[19,20]。

さらにParkらは直径5cm以下の小さな足底荷重部の欠損にはmedialis pedis flapも有効であったと報告している[21]。

いずれの報告でも荷重部の皮弁上には潰瘍を認めず，足底非荷重部を恵皮部とする再建は足底荷重部の皮膚軟部組織欠損において推奨できる再建術式であるといえる。

今後の課題　足底荷重部の再建には内側足底皮弁を第一選択とする報告は多いが，全体にエビデンスレベルの高い文献はなく，足底非荷重部以外からの皮弁による再建でも潰瘍の再発はなかったとする報告も多かったため，よりエビデンスレベルの高い報告が待たれる。

■参考文献

1) Hartrampf CR Jr, Scheflan M, Bostwick J 3rd. The flexor digitorum brevis muscle island pedicle flap：a new dimension in heel reconstruction. Plast Reconstr Surg. 66：264-70, 1980
2) Ikuta Y, Murakami T, Yoshioka K, et al. Reconstruction of the heel pad by flexor digitorum brevis musculocutaneous flap transfer. Plast Reconstr Surg. 74：86-96, 1984
3) Shanahan RE, Gingrass RP. Medial plantar sensory flap for coverage of heel defects. Plast Reconstr Surg. 64：295-8, 1979
4) Morrison WA, Crabb DM, O'Brien BM, et al. The instep of the foot as a fasciocutaneous island and as a free flap for heel defects. Plast Reconstr Surg. 72：56-65, 1983
5) Shaw WW, Hidalgo DA. Anatomic basis of plantar flap design：clinical applications. Plast Reconstr Surg. 78：637-49, 1986
6) Baker GL, Newton ED, Franklin JD. Fasciocutaneous island flap based on the medial plantar artery：clinical applications for leg, ankle, and forefoot. Plast Reconstr Surg. 85：47-58, 1990
7) 鳥居修平，長谷川守正．内側足底皮弁の基礎と臨床．日災医会誌．38：422-8, 1990
8) 小林誠一郎，関口順輔．神経付き内側足底皮弁．形成外科．33：1061-9, 1990
9) Yang D, Yang JF, Morris SF, et al. Medial plantar artery perforator flap for soft-tissue reconstruction of the heel. Ann Plast Surg. 67：294-8, 2011
10) Scaglioni MF, Rittirsch D, Giovanoli P. Reconstruction of the heel, middle foot sole, and plantar forefoot with the medial plantar artery perforator flap：clinical experience with 28 cases. Plast Reconstr Surg. 141：200-8, 2018
11) Oh SJ, Moon M, Cha J, et al. Weight-bearing plantar reconstruction using versatile medial plantar sensate flap. J Plast Reconstr Aesthet Surg. 64：248-54, 2011
12) Löfstrand JG, Lin CH. Reconstruction of defects in the weight-bearing plantar area using the innervated free medial plantar (instep) flap. Ann Plast Surg. 80：245-51, 2018
13) Lee S, Kim MB, Lee YH, et al. Distally based abductor hallucis adipomuscular flap for forefoot plantar reconstruction. Ann Plast Surg. 75：319-22, 2015
14) 林田健志，山川翔．足底遠位部に生じた皮膚悪性腫瘍切除後の再建に逆行性内側足底皮弁を用いた症例の検討．日マイクロ会誌．31：137-42, 2018
15) Struckmann V, Hirche C, Struckmann F, et al. Free and pedicled flaps for reconstruction of the weightbearing sole of the foot：a comparative analysis of functional results. J Foot Ankle Surg. 53：727-34, 2014
16) Song B, Chen J, Han Y, et al. The use of fabricated chimeric flap for reconstruction of extensive foot defects. Microsurgery. 36：303-9, 2016
17) Siddiqi MA, Hafeez K, Cheema TA, et al. The medial plantar artery flap：a series of cases over 14 years. J Foot Ankle Surg. 51：790-4, 2012
18) 関堂充，古川洋志，山本有平，他．各種遊離組織移植を用いた足底荷重部再建の経験．日形会誌．25：715-23, 2005
19) Rashid M, Hussain SS, Aslam R, et al. A comparison of two fasciocutaneous flaps in the reconstruction of defects of the weight-bearing heel. J Coll Physicians

Surg Pak. 13：216-8, 2003
20) Mahmoud WH. Foot and ankle reconstruction using the distally based sural artery flap versus the medial plantar flap：a comparative study. J Foot Ankle Surg. 56：514-8, 2017
21) Park JS, Lee JH, Lee JS, et al. Medialis pedis flap for reconstruction of weight bearing heel. Microsurgery. 37：780-5, 2017

CQ

12 足底荷重部の再建において知覚再建は必要か？

■ 推奨

足底荷重部の再建において，可能であれば知覚再建を行うべきであるが，必ずしも必要であるとはいえない。

■ 推奨の強さと根拠　2C（弱い推奨，弱い根拠）

根拠・解説　足底荷重部皮膚軟部組織の再建術式に関する検討はCQ11および13で検討されているが，知覚再建を併用することの有効性を報告した論文は少ない。Struckmannらは知覚再建を伴わなくともadipocutaneous flapでは皮膚温冷覚の回復が良好であったと報告している[1]。Hongらは知覚再建を伴う遊離皮弁による荷重部再建は術後3カ月の短期間で有意な知覚の回復を認めたが，術後1年では有意差はほぼ認めないと報告しており[2]，Trevattらの報告も同様である[3]。しかし，Santanelliらは荷重部の知覚再建は術後1年以内の知覚回復に有効であるとし，特に若年症例で術後早期のリハビリテーションにおける意欲の向上や皮弁の安定性の向上に有効であるとしている[4]。KuranらもS-W testによる知覚の改善が良い症例では，早期の日常生活動作（ADL改善からより短期間で日常生活への復帰をもたらすと報告しており[5]，OlivanらやTanらの報告もこれを後押しする報告である[6,7]。しかし，知覚再建の有無は潰瘍形成に関与しないという報告もあり[5,8]，知覚再建については絶対的な必要性はないものの，関堂らは遊離内側足底皮弁に知覚神経を含めて挙上する方法や遊離前外側大腿皮弁に外側大腿皮神経を付けて知覚皮弁として用いる方法について報告している[9]。渡邊らは2015年に作成されたガイドラインの内容を踏まえたうえで，知覚神経付き遊離前外側大腿皮弁を用いた再建を報告しており，知覚回復は皮弁内に均一ではなく，まだら状に認められたとしている[10]。

さらに，SönmezらやPotparićらは荷重部再建術式についても言及しているが，筋弁に分層植皮術を行う場合や筋膜皮弁などの知覚再建を併用した各種皮膚軟部組織再建では，知覚再建の有無や皮弁の種類による知覚や機能的には有意差は認めなかったと報告している[8,11]。また，鳥居らは周辺部から知覚回復によるprotective sensationが得られるため，欠損部が小さいときには必ずしも知覚再建は必要ないとした[12]。以前は，厚みのある筋皮弁は荷重部のクッションになると考えられていたが，厚い筋皮弁は剪断力により動揺し容易に組織がずれて潰瘍を形成する。Kuranらは再建荷重部の最大圧力，圧力分布，および足底表面の総接触面積についても検討しており，再建された足底荷重部の圧力値は，健常側の圧力値に近い方が望ましいとしている[5]。関堂らおよび多久嶋らは足底荷重

部の圧分布を広く保つためにplantar archを含めた適切な骨軟部組織のfoot contourを整えることが非常に重要と述べている[9, 13]。渡邊らは手術時の工夫として，皮弁縫着部との剪断力に対する強さを得るために，皮弁に緊張をかけて周囲組織と縫合すること，および皮弁と足底の表皮の厚みが異なるため，皮弁周囲を5mmほど脱上皮し皮弁と足底表皮接着面積を大きくして縫合することの2つを行っている[10]。また，関堂らは荷重部が内側足底皮弁のみで被覆可能な場合は，足底荷重部に類似した構造をもつ内側足底皮弁（有茎，遊離）を再建材料の第一選択としている。しかし，内側足底皮弁が使用できない場合や広汎な組織欠損の場合には，前外側大腿皮弁や肩甲皮弁などの筋膜皮弁を使用している。その際，筋膜皮弁にはfoot contourに合わせてthinningを行い，bulkyな再建を極力避けるよう述べている[9]。多久嶋らは広背筋や薄筋などの筋弁の上に植皮を行った方が筋膜皮弁よりも潰瘍を形成しにくいのは，植皮の耐久性によるものではなくcontourを整えやすいためではないかと述べている[13]。筋膜皮弁と筋弁上に植皮をしたものとの優劣についてははっきりしないが，穿通枝皮弁などでthinningが容易に行われるようになり，foot contourが整えられれば，皮膚自体の耐久性からみても薄い植皮よりは皮弁の方が荷重部再建に適していると考えられる[9]。渡邊らは術後後療法として，皮弁と足底周囲組織のずれ予防目的に，術後3週目から下肢弾性ストッキングを着用させている[10]。腫脹が早期に軽快することで，皮弁の余剰が生じた場合には潰瘍形成を起こす前に，余剰皮膚切除術や除脂術を行うことができ，foot contourを整えられる[10, 13]。

以上から，足底荷重部再建における知覚再建は，術後1年以内の早期ではリハビリテーションにおける意欲の向上や皮弁の安定性の向上に有効と考えられるが，長期的には知覚回復に有意差がなく，知覚再建と潰瘍形成の相関が認められないため必ずしも必要ではない。しかし，足底荷重部再建においては，圧分布を広く保つために皮弁の厚みを調整し，良好なfoot contourを整えることが重要である。

今後の課題　エビデンスレベルの高い報告は非常に少なく，内側足底皮弁を除いて，いずれの皮弁が足底再建に適しているかの結論は得られていない。術式や知覚回復の評価方法がさまざまであるため，論文を比較して一定の知見を得ることが困難である。したがって，渡邊らの報告のように評価項目を予め設定しておく必要がある。術後評価方法として，知覚評価はS-W testなどの数値化が可能な方法を採用する。皮弁の安定性については，皮弁の傷，靴ずれ，胼胝腫の発生の有無といった形態観察と画像記録が可能な所見による評価を行い，ADLについては，術前使用していた靴を履いて，杖なしで歩行ができることを評価項目とする。また，知覚評価を行うタイミング（例：術後4週および2カ月，4カ月，9カ月，12カ月）および評価部位（例：皮弁の中央部など）を統一したうえで，再建方法間の比較検討を行う必要がある。

■参考文献

1) Struckmann V, Hirche C, Struckmann F, et al. Free and pedicled flaps for reconstruction of the weightbearing sole of the foot：a comparative analysis of functional results. J Foot Ankle Surg. 53：727-34, 2014
2) Hong JP, Kim EK. Sole reconstruction using anterolateral thigh perforator free flaps. Plast Reconstr Surg. 119：186-93, 2007
3) Trevatt AE, Filobbos G, Ul Haq A, et al. Long-term sensation in the medial plantar flap：a two-centre

study. Foot Ankle Surg. 20：166-9, 2014
4) Santanelli F, Tenna S, Pace A, et al. Free flap reconstruction of the sole on the foot with or without sensory nerve coaptation. Plast Reconstr Surg. 109：2314-22, 2002
5) Kuran I, Turgut G, Bas L, et al. Comparison between sensitive and nonsensitive free flaps in reconstruction of the heel and plantar area. Plast Reconstr Surg. 105：574-80, 2000
6) Olivan MV, Busnardo FF, Faria JC, et al. Chimerical anterolateral thigh flap for plantar reconstruction. Microsurgery. 35：546-52, 2015
7) Tan O, Aydin OE, Demir R, et al. Neurotized sural flap：an alternative in sensory reconstruction of the foot and ankle defects. 35：183-9, 2015
8) Sönmez A, Bayramiçhi M, Sönmez B, et al. Reconstruction of the weight-bearing surface of the foot with nonneurosensory free flaps. Plast Reconstr Surg. 111：2230-6, 2003
9) 関堂充，古川洋志，山本有平，他．各種遊離組織移植を用いた足底荷重部再建の経験．日形会誌．25：715-23, 2005
10) 渡邊敏之，安井史明，川井啓太，他．知覚神経付き遊離前外側大腿皮弁による足底再建の検討．日マイクロ会誌．29：150-5, 2016
11) Potparić Z, Rajacić N. Long-term results of weight-bearing foot reconstruction with non-innervated and reinnervated flaps. Br J Plast Surg. 50：176-81, 1997
12) 鳥居修平，並木保憲，林祐司，他．皮弁による踵部再建の検討．日形会誌．8：120-30, 1988
13) 多久嶋亮彦，朝戸裕貴，波利井清紀．Free flap による足底再建 皮弁の選択と問題点について．形成外科．46：1039-47, 2003

CQ

13 足底の広範囲欠損において，遊離皮弁移植術は有効か？

■ 推奨

足底の広汎な欠損に対する遊離皮弁による再建は，機能的にも良好な結果が得られるため有効である。

■ 推奨の強さと根拠　2C（弱い推奨，弱い根拠）

根拠・解説　足底部の再建は構造上の特徴により足底の皮弁による再建が理想的であるが，採取できる皮弁の大きさに限界がある。そのため足底部の広範囲欠損においては遊離皮弁が検討される。

遊離皮弁再建法としては，筋皮弁，筋弁＋植皮，筋膜皮弁が考えられる。筋皮弁は筋肉，皮下組織，皮膚の結合が疎であり，荷重時に剪断力による動揺で歩行に支障を生じ，組織のずれから潰瘍形成しやすい。筋弁＋植皮と筋膜皮弁とでは潰瘍発生に差はないという報告もあるが，脱神経によって筋体は数カ月で変性萎縮に陥り，脆弱化して，荷重や剪断力に耐えられずに潰瘍形成につながるという報告がある。また，手術侵襲からも，筋体を犠牲にしない筋膜皮弁が優位であると考えられる。なお，術後必要に応じて適切な装具を使用することも重要である。

知覚再建に関してはCQ12で検討されているが，術後1年以内の早期では有効との報告もある。

今後の課題　具体的な再建皮弁としては広背筋皮弁，前外側大腿皮弁などが考えられる。ただ現時点ではどの皮弁が優れているとはいえず，再建部の状態や全身状態などを考慮し適切な皮弁を選択する必要がある。

■参考文献

1) 稲川喜一，光嶋勲，森口隆彦，他．遊離大腿皮弁による足底再建．日マイクロ会誌．16：340-6, 2003
2) 関堂充，佐々木薫．足底荷重部の再建．PEPARS. 57：37-43, 2011
3) 多久嶋亮彦，朝戸裕貴，波利井清紀．Free flap による足底再建 皮弁の選択と問題点について．形成外科．46：1039-47, 2003
4) 田中克己，村上隆一，平野明喜．遊離皮弁を用いた足底荷重部再建の実際．PEPARS. 17：33-42, 2007
5) 楠原廣久，朝村真一，望月祐一，他．踵部における軟部組織再建術式と問題点．日マイクロ会誌．23：341-6, 2010
6) 竹中正樹，佐々木健司，桜井裕之，他．遊離前外側大腿皮弁による足底再建．形成外科．46：1029-38, 2003
7) 関堂充，古川洋志，山本有平，他．各種遊離組織移植を用いた足底荷重部再建の経験．日形会誌．25：715-23, 2005
8) 坂なつみ，辻秀樹，佐藤和生，他．後足部から足底部にかけての広範囲軟部組織欠損に対する遊離皮弁術の経験．日マイクロ会誌．28：119-24, 2015

CQ

14　足背などの腱・骨露出を伴う皮膚潰瘍に対して，人工真皮貼布は有効か？

■推奨

腱・骨露出を伴う皮膚潰瘍の治療に対し，人工真皮を用いた治療法は侵襲が少なく，治療期間の短縮など良好な結果が期待できるため，有効である。

■推奨の強さと根拠　2C（弱い推奨，弱い根拠）

根拠・解説　人工真皮による皮膚潰瘍治療は，壊死組織を取り除いた創面に人工真皮を貼付し，肉芽形成が得られたところで分層植皮を行う二期的な治療法が一般的である。Chen ら[1] は骨露出した17 下肢潰瘍の治療を行い，2 例を除き治癒したと報告した。Yeong ら[2] は，骨露出した 11 熱傷症例に対し治療を行い 91％の成功率を得た。Lee ら[3] は，腱や骨が露出した 7 熱傷症例に対し治療を行い，全症例で治癒したと報告している。

通常の保存的な方法では，難治性が予想されるにもかかわらず，非常に良好な成績である。通常，移植後人工真皮に十分な肉芽形成が認められ，分層植皮が可能となるまで，2〜4 週間を要する。

Molnar ら[4] は陰圧閉鎖療法（NPWT）を併用することで，平均 7.25 日で分層植皮を行い，93％で治癒し，Eo ら[5] は平均 7.64 日で全例治癒したと報告した。

Morimoto ら[6] は関節リウマチを基礎疾患にもつ難治性潰瘍に対して，Kuro ら[7] は広範囲の皮膚軟部組織欠損に対して NPWT と併用して良好な wound bed preparation が得られると報告している。骨露出部とりわけ関節露出部で NPWT との併用が特に有効であるという報告もある[8]。

人工真皮による治療は植皮のみの治療に比べ，皮膚潰瘍の再発が少なく，皮弁ほど bulky ではないため，整容的にも優れている[3]。

また，治療 1 年以上経過した後，人工真皮移植貼付部を生検したところ，人工真皮貼付部は瘢痕部に比べ正常組織に近い構造であったと報告している[4,9,10]。

今後の課題　近年では人工真皮単独の使用から，陰圧閉鎖療法を組み合わせた報告が散見され，治療

成績向上の報告がある。今後のさらなる症例の蓄積，比較検討に期待したい。

■参考文献

1) Chen X, Chen H, Zhang G. Management of wounds with exposed bone structures using an artificial dermis and skin grafting technique. J Plast Reconstr Aesthet Surg. 63：e512-8, 2010
2) Yeong EK, Chen SH, Tang YB. The treatment of bone exposure in burns by using artificial dermis. Ann Plast Surg. 69：e607-10, 2012
3) Lee LF, Porch JV, Spenler W, et al. Integra in lower extremity reconstruction after burn injury. Plast Reconstr Surg. 121：1256-62, 2008
4) Molnar JA, DeFranzo AJ, Hadaegh A, et al. Acceleration of integra incorporation in complex tissue defects with subatmospheric pressure. Plast Reconstr Surg. 113：1339-46, 2004
5) Eo S, Kim Y, Cho S. Vacuum-assisted closure improves the incorporation of artificial dermis in soft tissue defects：Terudermis（®）and Pelnac（®）. Int Wound J. 8：261-7, 2011
6) Morimoto N, Kuro A, Yamauchi A, et al. Combined use of fenestrated-type artificial dermis and topical negative-pressure wound therapy for the venous leg ulcer of a rheumatoid arthritis patient. Int Wound J. 13：137-40, 2016
7) Kuro A, Morimoto N, Ueda M, et al. Combined use of fenestrated-type artificial dermis and topical negative-pressure wound therapy to treat the complex wound in the lower leg. J Plast Reconstr Aesthet Surg. 68：286-8, 2015
8) Chen X, Wang H, Dai Y, et al. Clinical study on repair of open joint wounds and/or wounds with exposed hone fracture using negative pressure wound therapy combined with artificial dermis grafting and autologous skin grafting. Zhonghua Shao Shang Za Zhi. 31：93-7, 2015
9) Yuan XG, Zhang X, Fu YX, et al. Sequential therapy "vacuum sealing drainage-artificial dermis implantation-thin partial thickness skin grafting" for deep and infected wound surfaces in children. Orthop Traumatol Surg Res. 102：369-73, 2016
10) Gáspár K, Erdei I, Péter Z, et al. Role of acellular dermal matrix allograft in minimal invasive coverage of deep burn wound with bone exposed-case report and histological evaluation. Int Wound J. 3：51-8, 2006

4章 四肢再建一般

はじめに

四肢再建一般として，比較的頻用される逆行性皮弁における静脈還流不全について，また，遠隔皮弁の有効性についての検討と，今回新たに陰圧閉鎖療法を用いた wound bed preparation についても文献的考察を行い検討した。

CQ 15 四肢再建における逆行性皮弁において，静脈還流不全は生じやすいか？

■ 推奨

四肢における各種逆行性皮弁は，主要血管間で形成される動脈弓を介する逆行性の動脈血流により栄養されるが，伴走静脈における弁の存在により静脈還流不全を生じやすい。

■ 推奨の強さと根拠　2C（弱い推奨，弱い根拠）

根拠・解説　四肢末梢の皮膚軟部組織欠損は骨・腱など深部組織の露出を伴いやすく，その再建に皮弁移植術が求められる頻度が高い。これに対して，より中枢側から逆行性の動脈血流に依存して挙上する有茎皮弁が逆行性皮弁である。四肢末梢での皮膚・軟部組織欠損に対して，中枢側をドナーサイトとする逆行性皮弁は微小血管吻合を必要とせず十分な組織量を確保できる点で有効性が高いが，静脈還流不全に伴う部分壊死の頻度が高いとの報告もあり，エビデンスをもとに検討した。

四肢末梢の再建に，主要動脈の中枢側を切離し，逆行性の血流により組織を移動する概念は Guyuron らによって報告されたのが最初とされる[1)]。その後，逆行性橈側前腕皮弁，後骨間動脈皮弁，指動脈皮弁，腓腹皮弁，腓骨皮弁など各種の逆行性皮弁が報告されている[2-6)]。これらの皮弁は，栄養血管となる各動脈が末梢側において他の動脈と動脈弓を形成していることにより生着が可能となる。しかし，伴走静脈には弁が存在しているため逆行性の静脈還流は得られにくく，Torii らは屍体を用いた四肢静脈の逆行性の流出には 100 cmH_2O 程度の逆流圧が必要であることを報告している[6)]。

組織量の差も大きいため，四肢を総括することは困難であるが，Regmi らの報告[7)] では指尖再建における遊離皮弁の皮弁生着率 86％に対し逆行性皮弁は 98％で有効と結論づけている。

腓腹筋皮弁では de Blacam らが 907 例の症例集積研究で皮弁損失率は 3.2％，静脈不全のあった症例ではリスクが 9 倍になったと報告している[8)]。リスクを低減する工夫として静脈吻合追加（supercharge）や皮弁遷延術，茎を広くとる工夫などの報告があるが，いずれも少数である。

以上より，逆行性皮弁は血行動態の特性上，静脈還流不全を合併症の中では頻度の高い 1 つとして認識する必要があるが，四肢における皮膚軟部組織欠損に有効であり，推奨できる再建術式である。

今後の課題 対策については各施設での工夫どまりで，統一された見解はなく，症例数には乏しい。エビデンスレベルの高い報告が待たれる。

■参考文献

1) Guyuron B, Dinner MI, Dowden RV, et al. Muscle flaps and the vascular detour principle：the soleus. Ann Plast Surg. 8：132-40, 1982
2) Jones NF, Jarrahy R, Kaufman MR, Pedicled and free radial forearm flaps for reconstruction of the elbow, wrist, and hand. Plast Reconstr Surg. 121：887-98, 2008
3) Acharya AM, Bhat AK, Bhaslaranand K. The reverse posterior interosseous artery flap：technical considerations in raising an easier and more reliable flap. J Hand Surg Am. 37：575-82, 2012
4) Matsuzaki H, Kouda H, Yamashita H. Preventing postoperative congestion in reverse pedicle digital island flaps when reconstructing composite tissue defects in the fingertip：a patient series. Hand Surg. 17：77-82, 2012
5) Erba P, Raffoul W, Bauquis O. Safe dissection of the distally based anterolateral thigh flap. J Reconstr Microsurg. 28：405-11, 2012
6) Torii S, Namiki Y, Mori R. Reverse-flow island flap：clinical report and venous drainage. Plast Reconstr Surg. 79：600-9, 1987
7) Regmi S, Gu JX, Zhang NC, et al. A systematic review of outcomes and complications of primary fingertip reconstruction using reverse-flow homodigital island flaps. Aesthetic Plast Surg. 40：277-83, 2016
8) de Blacam C, Colakoglu S, Ogunleye AA, et al. Risk factors associated with complications in lower-extremity reconstruction with the distally based sural flap：a systematic review and pooled analysis. J Plast Reconstr Aesthet Surg. 67：607-16, 2014

CQ

16 有茎の遠隔皮弁（皮弁切離を要する）は有効か？

■推奨

局所皮弁や遊離皮弁形成術が困難な移植床の場合，有茎遠隔皮弁は有効である。

■推奨の強さと根拠 2C（弱い推奨，弱い根拠）

根拠・解説 Sabapathy らは有茎遠隔皮弁法は手技が容易で microsurgery の習熟を必要としないことや遊離皮弁が困難な症例に対しても有効であること，二期的に皮弁の thinning が可能であることや axial vessel を含めれば皮弁の幅を狭くできることを報告している[1]。Kapadia らは小児の重度下肢外傷（Gustilo type ⅢB）に対して cross leg flap が有効であったと報告している[2]。長嶋らは手部電撃傷のような皮膚軟部組織損傷が経時的に拡大する疾患に対し，腹部遠隔皮弁術を施行し，良好な結果を報告している[3]。眞鍋らは感染リスクのある移植床への腹部遠隔皮弁は有効であったと報告している[4]。受傷後早期の遊離皮弁の問題点として術者の技量の問題，長時間の手術，合併症の有無，手術室や麻酔科の対応などの問題がある[5]。重度の四肢外傷では受傷部周囲における血管損傷の程度の見極めが困難なことがあり，この時期に遊離皮弁移植を行うと血栓形成や内膜損傷のために皮弁が壊死する可能性がある[5]。

Godina によると受傷後早期に遊離皮弁移植を行う場合，受傷後 72 時間を過ぎると外傷性の血管変化（post traumatic vessel disease：PTVD）が始まるとされ，受傷部の外傷性浮腫，線維化が及

んだ血管は剥離が困難となるため72時間以内の遊離皮弁による創閉鎖[6]を推奨しており，時間的制約も受ける。しかしながら2019年Leeらの報告ではGodinaの知見を見直し，早期遊離皮弁による手術時期を10日まで延長できるとした報告もある[7]。辻らは受傷早期に術前CT angiographyを行い，recipient血管が途絶しているか連続しているかを見極め，recipient血管の変更やより近位での吻合を行う報告をしている[8]。重度四肢外傷に対し，人工真皮で被覆し，移植床を見極めたうえで遊離皮弁形成術を待機的に行う報告もある[5]。遠隔皮弁は移植床の状態が悪い創傷に用いる症例報告が多いが，遊離皮弁を用いている施設もあり，その判断は施設により違いがある。本法は一定の固定期間が必要であり，関節拘縮を起こすことが問題となる[9]。遠隔皮弁切離時期についてThatteらは下腿交叉皮弁について検討し，筋膜皮弁として挙上すれば術後10日目の切り離しでも安全であると報告した[10]。その一方で草野らの近赤外線分光法を用いた遠隔皮弁切離時期の評価では肢交叉皮弁の場合，皮弁遠位部の血流が安定するまでに4週間程度要する[11]ことを報告しており，施設により違いがあった。有茎遠隔皮弁は関節拘縮の問題や皮弁切離時期について客観的に検証した報告は少なく，遊離皮弁との使い分けなど一定の見解が得られていないが，現在においても電撃傷やavulsion injuryなどの特殊な症例に対し，有効な手段となり得ることから推奨を2Cとした。

今後の課題　遠隔有茎皮弁の歴史は古く，局所皮弁や遊離皮弁形成術が困難な症例では現在においても有効な手段となる報告が多い。以上より信頼できる方法であるが，移植床の状態の悪い創傷に対し，CT angiographyによりrecipient血管を評価したり，人工真皮による保護で移植床を見極めて待機的に遊離皮弁を選択したりしている報告もあり，必ずしも第一選択とはなり得ない。課題として移植床の悪い創傷に対し，有茎遠隔皮弁または遊離皮弁のどちらを選択するかは今後の検討課題である。皮弁切離時期について主観的な手法で決定されていることや一定の固定・安静期間が必要であり，患者のADLに及ぼす影響について十分な検証を行った報告はなく，特に高齢者では切実な問題となり得る。皮弁切離時期の客観的評価やADLに与える影響について報告した文献を集積し，従来の知見以外に本法の適応をさらに検討する必要がある。

■参考文献

1) Sabapathy SR, Bajantri B. Indications, selection, and use of distant pedicled flap for upper limb reconstruction. Hand Clin. 30：185-99, 2014
2) Kapadia A, Cheruvu VR, John JR, et al. Reconstruction in pediatric orthopedic trauma：the role of primary cross leg flap cover. J Pediatr Orthop B. 26：172-8, 2017
3) 長嶋有紀，小川令，小野真平，他．2つの腹部遠隔皮弁により再建し得た手電撃傷の1例．形成外科．57：1179-84, 2014
4) 眞鍋剛，飯田博幸，伊木秀郎．骨欠損を伴う挫滅示指に対し，MP関節を温存しつつ，創外固定，骨移植，固有示指伸筋腱移植，腹部皮弁移植を行い，救済し得た1例．日形会誌．34：679-85, 2014
5) 黒川正人，佐藤誠，中山真紀，他．重度四肢外傷に対する遊離皮弁移植前の人工真皮使用．創傷．1：81-7, 2010
6) Godina M. Early microsurgical reconstruction of complex trauma of the extremities. Plast Reconstr Surg. 78：285-92, 1986
7) Lee ZH, Stranix JT, Rifkin WJ, et al. Timing of microsurgical reconstruction in lower extremity trauma：an update of the Godina paradigm. Plast Reconstr Surg. 144：759-67, 2019
8) 辻英樹，松井裕帝，坂なつみ，他．新鮮重度四肢外傷に対する遊離皮弁移植におけるレシピエント血管の検討 不可逆的攣縮発症との関連．日マイクロ会誌．28：171-6, 2015
9) 鈴木潔，木野義武，服部順和，他．Emergency free flapの経験．日手の外科会誌．13：651-4, 1996

10) Thatte RL, Yelikar AD, Chhajlani P, et al. Successful detachment of cross-leg fasciocutaneous flaps on the tenth day：report of 10 cases. Br J Plast Surg. 39：491-7, 1986

11) 草野太郎，吉本信也，小野寺剛慧，他．近赤外線分光法（NIRS）を用いた遠隔皮弁切離時期の評価．日形会誌．33：887-94, 2013

CQ

17 四肢の皮膚軟部組織欠損に対して，再建前の wound bed preparation として陰圧閉鎖療法は有効か？

■ 推奨

外傷性皮膚欠損では再建前の wound bed preparation として創傷治癒の促進や手術部位感染の発生率において一定の効果があり，植皮や縫合といった簡単な手術による二次閉鎖が可能と判断されるまでの期間を短縮する。また，糖尿病性足潰瘍でも肉芽の増生や血流促進に一定の効果を認めている。これらより，再建前の wound bed preparation として陰圧閉鎖療法は有効である。

■ 推奨の強さと根拠　2B（弱い推奨，中程度の根拠）

根拠・解説　1997 年の Argenta らの報告以降，vacuum-assisted closure（VAC）療法を始めとする陰圧閉鎖療法（NPWT）は全身のさまざまな創傷に適用されている[1)]。四肢の皮膚軟部組織欠損には，Gustilo Ⅲ型の開放骨折や血腫除去後などの外傷性皮膚欠損のほか，糖尿病性足病変，褥瘡および下肢閉塞性動脈硬化症などの慢性化した創傷が含まれる。また，感染を起こしている創では治癒が遷延していることが多い。NPWT と標準的治療（創傷被覆材，湿潤療法やガーゼドレッシングを含む）との治療効果を比較検討した論文では，RCT を含むシステマティックレビューや NRCT などのエビデンスレベルの高い論文が複数渉猟された。

Gustilo Ⅲ型骨折では，Iheozor-Ejiofor らがシステマティックレビューを行い，6 週間で治癒した創傷の割合については NPWT と標準的治療との間に明確な差異がないとした[2)]。一方，Tansarli らは 90 例（NPWT 45 例，従来の創傷被覆材 45 例）の症例対照研究を行い，NPWT 群の方が標準的治療群と比較して創傷治癒が有意に早かった[3)]。Joethy らも NPWT を行うことで初期のデブリードマン後から遊離皮弁移植までの期間を短縮できたとしている[4)]。また，Tansarli らは，手術部位感染（SSI）の発生率に有意差はなかったとしているが[3)]，Joethy らは標準的治療群と比較して NPWT の方が SSI の発生率が有意に少なかったとしている[4)]。Steiert らは初期治療として骨折部の固定とデブリードマンの施行後に NPWT を行っており，72 時間以内の即時再建と同等の創閉鎖率であった[5)]。Kanakaris らは骨折を含まない高エネルギー外傷による下肢の軟部組織損傷でも NPWT の使用を支持しており[6)]，Saaiq らは NPWT を植皮前に 10 日間用いることで，植皮の生着率を上げ，入院期間の短縮および再植皮を行う率を低下させることができたと報告している[7)]。

国内では 2010 年に波利井らにより急性および亜急性の複雑性（開放性）・難治性創傷を対象とした多施設共同研究が行われ，NPWT を用いた治療群と，同様の創傷における過去の治療（既存治療）群について非ランダム化比較試験（NRCT）が行われた。NPWT 群は創傷の治癒閉鎖あるいは植皮

や縫合といった簡単な手術による二次閉鎖が可能と判断されるまでの期間，もしくは定められた期間（最長11週間，77日間）が完了するまでNPWTを使用した。NPWT群の創傷閉鎖日数は平均17.7日であったのに対し，既存対照群は63.5日であった。評価項目の違いを考慮しても，NPWT群の治癒期間は既存対照群に比較して有意に短縮していた（$p<0.001$）。また，中央値ではNPWT群の創傷閉鎖日数が15日，既存対照群の方は39日であり，これも統計学的有意差があり，創傷治癒を促進することが明らかとなった[8]。

MeloniらおよびVikatmaaらは糖尿病性足潰瘍に対しNPWTを適用しており，創部の血管新生と肉芽の増殖を刺激する効果を認めている[9, 10]。Antonyらは慢性化した創では黄色ブドウ球菌やグラム陰性菌が検出されることが多いため，抗菌薬を適切に用いてNPWTを使用しており，創傷治癒までの日数短縮に役立てている[11]。また，Antonyらは48～72時間以上創部に放置されたスポンジを交換する際に，肉芽組織からの出血と臭気の2点を注意喚起している[11]。Xieらは糖尿病性足潰瘍において7つのRCT（580例）を含むシステマティックレビューを行っており，NPWTは創傷治癒を促進する一定の効果を認めている[12]。

国内研究でもNPWTを行う必要性の高い5疾患，すなわち「外傷性裂開創」「四肢切断創（術後開放創）」「術後開放創」「皮膚欠損創」「縫合後の離開創」について，NPWT群および既存対照群の全症例の中で該当する症例を層別解析し，有効性が検討されている[8]。NPWT群と既存対照群の全症例の比較では，NPWT群の方が統計学的に有意に実閉鎖日数は短かった。疾患ごとの比較では，統計学的有意差についての記述はないものの，いずれの疾患でも，NPWT群は既存対照群より実閉鎖日数が短かった。これらの創傷には骨・腱の露出した創傷が多く含まれていたが，創傷の肉芽形成は顕著に認められた。四肢切断創ではNPWT群でのほかの4疾患に比べて治癒がやや遷延している傾向がみられた。しかし，糖尿病性足潰瘍では，内因性の血流障害が肉芽形成に影響を与えていると考えられ，NPWTは有効と考えられた[8]。Xieらは褥瘡〔3つのRCT（93例）〕，静脈うっ滞・微小血管病変を含む下肢の潰瘍〔5つのRCT（267例）〕についてもシステマティックレビューを行っている。急性・慢性期の病態が混在したこれらの創傷ではNPWTによって治癒までの期間が短縮されたものの統計的有意差はなかった[12]。また，感染を伴う創傷ではNPWTの利点を見出せなかったとしている[12]。

以上から，外傷性皮膚欠損では再建前のwound bed preparationとして，陰圧閉鎖療法は創傷治癒や手術部位感染の発生率において一定の効果があり，植皮や縫合といった簡単な手術による二次閉鎖が可能と判断されるまでの期間を短縮する。また，糖尿病性足潰瘍では，陰圧閉鎖療法は肉芽の増生や血流促進に一定の効果を認めている。

しかしながら，感染の制御ができていない創やデブリードマンが不十分な創へNPWTを適用することは望ましくなく，血流障害の強い創への適用も慎重に行うべきである。このような場合は，状況に応じ従来の治療法（創傷被覆材，ガーゼドレッシング，湿潤療法など）も考慮する必要がある。

今後の課題　2008年以降，NPWTに関するRCTを含むシステマティックレビューが相次いで報告されているが，レビューの一次資料となる論文の質自体はあまり高くないのが現状である。介入研究

では患者と観察者の盲検化が不可能であり，創傷の外観や痛みなどの主観的な測定法で評価した論文はエビデンスレベルが低くなる。また，論文ごとに，NPWT の適用基準が異なること，評価方法やアウトカムの設定が異なっていることも問題である。諸外国とは医療システムが異なるため，NPWT を保険診療で認められた疾患以外に適用することは難しく，適用期間にも限度がある。したがって，国内の事情に合った NPWT の適用を行う必要がある。また本邦では未承認であるが，洗浄機能により創部の細菌繁殖予防や直接的な細菌除去が証明されており，今後 NPWT の普及と適用拡大を見据える際には，客観的な測定値をアウトカムとする質の高い根拠資料が必要となる。

■参考文献

1) Argenta LC, Morykwas MJ. Vacuum-assisted closure：a new method for wound control and treatment：clinical experience. Ann Plast Surg. 38：563-76；discussion 577, 1997
2) Iheozor-Ejiofor Z, Newton K, Dumville JC, et al. Negative pressure wound therapy for open traumatic wounds. Cochrane Database Syst Rev. 7：CD012522, 2018
3) Tansarli GS, Vardakas KZ, Stratoulias C, et al. Vacuum-assisted closure versus closure without vacuum assistance for preventing surgical site infections and infections of chronic wounds：a meta-analysis of randomized controlled trials. Surg Infect (Larchmt). 15：363-7, 2014
4) Joethy J, Sebastin SJ, Chong AK, et al. Effect of negative-pressure wound therapy on open fractures of the lower limb. Singapore Med J. 54：620-3, 2013
5) Steiert AE, Gohritz A, Schreiber TC, et al. Delayed flap coverage of open extremity fractures after previous vacuum-assisted closure (VAC) therapy - worse or worth? J Plast Reconstr Aesthet Surg. 62：675-83, 2009
6) Kanakaris NK, Thanasas C, Keramaris N, et al. The efficacy of negative pressure wound therapy in the management of lower extremity trauma：review of clinical evidence. Injury. 38 Suppl 5：S9-18, 2007
7) Saaiq M, Hameed-Ud-Din, Khan MI, et al. Vacuum-assisted closure therapy as a pretreatment for split thickness skin grafts. J Coll Physicians Surg Pak. 20：675-9, 2010
8) 波利井清紀，大浦武彦．日本における V.A.C.ATS 治療システムの治験成績．形成外科．53：655-62, 2010
9) Meloni M, Izzo V, Vainieri E, et al. Management of negative pressure wound therapy in the treatment of diabetic foot ulcers. World J Orthop. 6：387-93, 2015
10) Vikatmaa P, Juutilainen V, Kuukasjärvi P, et al. Negative pressure wound therapy：a systematic review on effectiveness and safety. Eur J Vasc Endovasc Surg. 36：438-48, 2008
11) Antony S, Terrazas S. A retrospective study：clinical experience using vacuum-assisted closure in the treatment of wounds. J Natl Med Assoc. 96：1073-7, 2004
12) Xie X, McGregor M, Dendukuri N. The clinical effectiveness of negative pressure wound therapy：a systematic review. J Wound Care. 19：490-5, 2010

第XII編

殿部・外陰部再建診療ガイドライン

作成にあたって

殿部・外陰部は，複雑な形態と機能をもつ部位である。再建にあたっては，形成外科のみならず，皮膚科，泌尿器科，産婦人科，消化器外科と密接な連携が要求される。

今回の改訂にあたり，2012 年以降の文献を追加検索して内容を改変した。初版と同様に，皮膚表在性疾患切除後に生じる「殿部・会陰部の皮膚欠損」（1 章），泌尿器科的疾患に関連する「陰茎・陰嚢欠損」（2 章），産婦人科疾患に関連する「腟・女性外性器欠損」（3 章），骨盤内臓器切除後に生じる「骨盤内死腔」（4 章）の再建法ごとの章立ておよび各々の CQ を踏襲し，ガイドラインを作成した。

このガイドラインが読者の方々の日常診療において少しでも助けになれば幸いである。

2021 年 7 月

日本形成外科学会　殿部・外陰部再建診療ガイドライン作成部門
統括責任者

東京女子医科大学八千代医療センター　形成外科　竹内　正樹

殿部・外陰部再建診療ガイドライン作成部門

統括責任者

竹内　正樹（東京女子医科大学八千代医療センター　形成外科）

殿部・会陰部の皮膚欠損

班長：栗山　元根（新百合ヶ丘総合病院　形成外科）
班員：吉澤　直樹（東京医科大学八王子医療センター　形成外科）
西林　章光（大阪急性期・総合医療センター　形成外科）

陰茎・陰嚢欠損

班長：柏木　圭介（高知赤十字病院　形成外科）
班員：山下　昌信（金沢医科大学　形成外科）
山本　雅之（川崎医科大学総合医療センター　形成外科）

腟・女性外性器欠損

班長：岡田　　雅（きぬがさクリニック）
班員：渡邊　英孝（佐賀大学　形成外科）
右田　尚（久留米大学　形成外科・顎顔面外科）

骨盤内死腔

班長：去川　俊二（埼玉医科大学国際医療センター　形成外科）
班員：梅澤　和也（山梨県立中央病院　形成外科）
酒巻　美保（東京臨海病院　形成外科）

【第 1 版】殿部・外陰部再建診療ガイドライン作成部門

統括責任者

三鍋　俊春（埼玉医科大学総合医療センター　形成外科・美容外科）

殿部・会陰部の皮膚欠損

班長：竹内　正樹（東京女子医科大学八千代医療センター　形成外科）
班員：野嶋　公博（東京慈恵会医科大学　形成外科）
塩川　一郎（埼玉医科大学総合医療センター　形成外科・美容外科）
山川　知巳（埼玉医科大学総合医療センター　形成外科・美容外科）

陰茎・陰嚢欠損

班長：森岡　康祐（鹿児島市立病院　形成外科）
班員：北村　　孝（帯広厚生病院　形成外科）
武本　　啓（たけもとクリニック）
和田　邦生（千葉中央メディカルセンター　形成外科）

膣・外陰欠損

班長：米原　啓之（日本大学歯学部　口腔外科学第Ⅱ講座）
班員：右田　　尚（久留米大学　形成外科・顎顔面外科）
春日　　麗（大牟田市立病院　形成外科）
難波祐三郎（岡山大学　形成外科）
伊藤　　理（横浜みなと赤十字病院　形成外科）

骨盤内死腔

班長：月野　暁彦（大阪中央病院　皮膚・形成外科）

事務局：三鍋　俊春（埼玉医科大学総合医療センター　形成外科・美容外科）
文献検索：日本医学図書館協会

1章 殿部・会陰部の皮膚欠損

はじめに

殿部・会陰部の皮膚欠損を生じる原因は，熱傷などの外傷，悪性腫瘍切除，フルニエ壊疽などの感染症などさまざまである。殿部・会陰部は両下肢に挟まれる領域であり，さらには欠損の深さや範囲によっては外尿道口，肛門，女性生殖器などの主要な臓器の欠損を伴うこともあり，再建を難しくする要因となっている。

また，これらの臓器は細菌に汚染された分泌液，尿や便を排出するため，術前後の創汚染への配慮が治療の成否に大きな影響を与える。また，長期臥床により管理されやすいため，褥瘡予防に対する配慮も必要である。

このように，殿部・会陰部の再建では，単に手術手技的な選択にとどまらず，総合的に術前後の創部のマネージメントが重要となる。

本章では，殿部・会陰部の皮膚欠損に対して，主に使用される再建手法である植皮術，（筋）皮弁，局所陰圧閉鎖療法について Clinical Question（CQ）を設定するとともに，術前後の便汚染・褥瘡予防の観点を加えてガイドラインを作成した。

CQ 1 殿部・会陰部の皮膚欠損の治療として局所陰圧閉鎖処置は有効か？

■ 推奨

殿部・会陰部の皮膚欠損の治療の 1 つとして局所陰圧閉鎖処置は欠損部面積の縮小や wound bed preparation に有効である。ただし，創部感染のある症例には慎重な選択が必要である。

■ 推奨の強さと根拠　2C（弱い推奨，弱い根拠）

根拠・解説　殿部・会陰部の皮膚欠損は疾患が多様で，これらを一括して対象群とした局所陰圧閉鎖処置のシステマティックレビューおよびランダム化比較試験（randomized controlled trial：RCT）の報告はない。

褥瘡に対して局所陰圧閉鎖処置の有効性を記したガイドライン報告[1, 2]やエビデンスの弱い報告が多数存在し，対象を殿部・会陰部に限定した報告[3, 4]，殿部・会陰部を含む報告[5–9]が存在する。その一方で，褥瘡治療における利害はいまだ不確実であると結論したシステマティックレビュー[10]や，局所陰圧閉鎖処置には有意差がないとした報告も複数存在する[11, 12]。

フルニエ壊疽では創管理に用いた際の有効性が複数報告され[13–15]，治療選択肢の 1 つと考えてよいとしている。しかし，死亡率や疼痛軽減などに有意差を認めないという報告[16]や，治療改善効果

を認めないとする報告[17]など懐疑的な報告も複数存在する。これら以外では難治性潰瘍[5]，高エネルギー外傷[18]，陰茎[19]や陰唇[20]，膣[21]の再建を対象とした症例集積研究で有効性が報告されている。いずれの疾患も局所陰圧閉鎖処置を創の縮小や手術前後の創管理に使用し，有効であったとする報告が多い。褥瘡やフルニエ壊疽では有効性を認めなかったとする報告が少なからず存在し，感染の危険が高い疾患においては慎重な適用が必要と考えられた。対象疾患が多様であり，目的や方法もさまざまであるため，推奨の強さは「2」弱い推奨（提案する）とした。

今後の課題 殿部・会陰部の皮膚欠損は，褥瘡，フルニエ壊疽，外傷，腫瘍切除後と疾患が多様である。また，疾患部位も仙骨，坐骨，殿部，陰部（陰茎，膣），鼠径部，骨盤など多岐にわたるため，包括的な治療指針の確立は難しい。各々の疾患，あるいは部位ごとの報告が望まれる。臨床的に感染創となりやすい部位であるため，術前のデブリードマン，wound bed preparation，持続洗浄の併用，持続灌流併用局所陰圧閉鎖処置（Negative Pressure Wound Therapy with Instillation and Dwelling：NPWT-id）などとの相関についてさらなる報告が望まれる。

■参考文献

1) 尹浩信，立花隆夫，井上雄二，他；創傷・熱傷ガイドライン策定委員会．日本皮膚科学会ガイドライン 創傷・褥瘡・熱傷ガイドライン 2：褥瘡診療ガイドライン．日皮会誌．127：1933-88, 2017
2) 門野岳史，古田勝経，永井弥生，他；日本褥瘡学会教育委員会ガイドライン改訂委員会．褥瘡予防・管理ガイドライン（第4版）．褥瘡会誌．17：487-557, 2015
3) Isago T, Nozaki M, Kikuchi Y, et al. Negative-pressure dressings in the treatment of pressure ulcers. J Dermatol. 30：299-305, 2003
4) Tachi M, Hirabayashi S, Yonehara Y, et al. Topical negative pressure using a drainage pouch without foam dressing for the treatment of undermined pressure ulcers. Ann Plast Surg. 53：338-42, 2004
5) 波利井清紀，大浦武彦．日本における V.A.C.ATS 治療システムの治験成績．形成外科．53：655-62, 2010
6) de Laat EH, van den Boogaard MH, Spauwen PH, et al. Faster wound healing with topical negative pressure therapy in difficult-to-heal wounds：a prospective randomized controlled trial. Ann Plast Surg. 67：626-31, 2011
7) Gupta S, Ichioka S. Optimal use of negative pressure wound therapy in treating pressure ulcers. Int Wound J. 9 Suppl 1：8-16, 2012
8) 柳沢曜，黒川正人．褥瘡に対する局所陰圧閉鎖処置の経験．褥瘡会誌．15：519-24, 2013
9) Srivastava RN, Dwivedi MK, Bhagat AK, et al. A non-randomised, controlled clinical trial of an innovative device for negative pressure wound therapy of pressure ulcers in traumatic paraplegia patients. Int Wound J. 13：343-8, 2016
10) Dumville JC, Webster J, Evans D, et al. Negative pressure wound therapy for treating pressure ulcers. Cochrane Database Syst Rev. 5：CD011334, 2015
11) Ho CH, Powell HL, Collins JF, et al. Poor nutrition is a relative contraindication to negative pressure wound therapy for pressure ulcers：preliminary observations in patients with spinal cord injury. Adv Skin Wound Care. 23：508-16, 2010
12) Levine SM, Sinno S, Levine JP, et al. Current thoughts for the prevention and treatment of pressure ulcers：using the evidence to determine fact or fiction. Ann Surg. 257：603-8, 2013
13) Ozkan OF, Koksal N, Altinli E, et al. Fournier's gangrene current approaches. Int Wound J. 13：713-6, 2016
14) Singh A, Ahmed K, Aydin A, et al. Fournier's gangrene. A clinical review. Arch Ital Urol Androl. 88：157-64, 2016
15) Orhan E, Şenen D. Using negative pressure therapy for improving skin graft taking on genital area defects following Fournier gangrene. Turk J Urol. 43：366-70, 2017
16) Oguz A, Gümüş M, Turkoglu A, et al. Fournier's gangrene：a summary of 10 years of clinical experience. Int Surg. 100：934-41, 2015
17) Czymek R, Schmidt A, Eckmann C, et.al. Fournier's gangrene：vacuum-assisted closure versus conventional dressings. Am J Surg. 197：168-76, 2009
18) Labler L, Trentz O. The use of vacuum assisted

closure（VAC）in soft tissue injuries after high energy pelvic trauma. Langenbecks Arch Surg. 392：601-9, 2007
19) Stokes TH, Follmar KE, Silverstein AD, et al. Use of negative-pressure dressings and split-thickness skin grafts following penile shaft reduction and reduction scrotoplasty in the management of penoscrotal elephantiasis. Ann Plast Surg. 56：649-63, 2006
20) Narducci F, Samouelian V, Marchaudon V, et al. Vacuum-assisted closure therapy in the management of patients undergoing vulvectomy. Eur J Obstet Gynecol Reprod Biol. 161：199-201, 2012
21) Hallberg H, Holmström H. Vaginal construction with skin grafts and vacuum-assisted closure. Scand J Plast Reconstr Surg Hand Surg. 37：97-101, 2003

CQ

2　殿部・会陰部の皮膚欠損の再建に植皮術は有効か？

■ 推奨

殿部・会陰部の皮膚欠損の閉鎖に，植皮術は有効である。ただし，欠損の深さや部位により術後の陥没変形や瘢痕拘縮などの可能性を考慮すべきである。

■ 推奨の強さと根拠　2C（弱い推奨，弱い根拠）

根拠・解説　フルニエ壊疽，化膿性汗腺炎，外傷，皮膚腫瘍切除などで生じる殿部・会陰部の皮膚欠損に対して植皮術を行った症例報告が多数存在する。フルニエ壊疽後の陰嚢再建を検討したシステマティックレビューが1編[1]存在し，分層植皮術では感染や部分生着不良を認めるものの，皮弁に劣るとはいえないと結論している。皮弁との比較では術後の拘縮や疼痛，整容的に劣るなども指摘されており，適用には総合的判断を必要とする報告[2]がある。化膿性汗腺炎では，いわゆる「戻し植皮」の報告も多く[3-5]，長期経過も安定している[6]とされる。また，皮弁再建に比し再発リスクが低い可能性を示唆した報告[7]がある。便汚染や感染などにより生着不良が危惧される場合には，排便管理や局所陰圧閉鎖処置の併用が有用との報告がある[8-10]。会陰部皮膚欠損再建では，移植床が脂肪組織の場合には筋膜皮弁を推奨するという報告[11]や，欠損が外尿道口や肛門などの自由縁に接した欠損の場合は皮弁で再建するという報告[12]がある。

術式選択には，伸展性や自由縁，体圧抵抗性，術後の固定性なども考慮する必要がある。欠損の部位や形状，血流，感染の有無などが的確に評価され，整容的，機能的に許容できる場合にのみ植皮術は有効であり，症例ごとの判断となることが多い。よって推奨の強さは2Cとした。

今後の課題　検索文献の多くは，殿部・会陰部の皮膚欠損の閉鎖に植皮が有効であるとする症例報告や症例集積研究であった。術後の整容性および機能性の観点から植皮術の有効性を検証するためにも，植皮片の形状での比較や皮弁移植との比較を行ったエビデンスレベルの高い報告が待たれる。

■ 参考文献

1) Karian LS, Chung SY, Lee ES. Reconstruction of defects after Fournier gangrene：a sysytematic review. Eplasty. 15：e18. eCollection 2015, 2015
2) Singh A, Ahmed K, Aydin A, et al. Fournier's

gangrene. A clinical review. Arch Ital Urol Androl. 88：157-64, 2016
3) Kuo HW, Ohara K. Surgical treatment of chronic gluteal hidradenitis suppurativa：reused skin graft technique. Dermatol Surg. 29：173-8, 2003
4) 利根川守，久保田夏枝，原裕太，他．もどし植皮による慢性膿皮症の治療経験．日形会誌．31：181-4, 2011
5) 高見麻衣子，石山誠一郎，杉野まり子，他．臀部慢性膿皮症に対する「戻し植皮」の有用性．創傷．3：19-23, 2012
6) Maeda T, Kimura C, Murao N, et al. Promising long-term outcomes of the reused skin-graft technique for chronic gluteal hidradenitis suppurativa. J Plast Reconstr Aesthet Surg. 68：1268-75, 2015
7) Sugio Y, Tomita K, Hosokawa K. Reconstruction after excision of hidradenitis suppurativa：are skin grafts better than flaps? Plast Reconstr Surg Glob Open. 4：e1128, 2016
8) 澤田雄宇，吉木竜太郎，川上千佳，他．臀部慢性膿皮症から生じた有棘細胞癌の1例．Skin Cancer. 23：207-10, 2008
9) Balik E, Eren T, Bulut T, et al. Surgical approach to extensive hidradenitis suppurativa in the perineal/perianal and gluteal regions. World J Surg. 33：481-7, 2009
10) Lee KT, Pyon JK, Lim SY, et al. Negative-pressure wound dressings to secure split-thickness skin grafts in the perineum. Int Wound J. 11：223-7, 2014
11) Wong DS. Reconstruction of the perineum. Ann Plast Surg. 73 Suppl 1：S74-81, 2014
12) 橋本一郎，中西秀樹．皮弁術と植皮術 悪性腫瘍切除後の外陰会陰部再建における皮弁術と植皮術．Skin Cancer. 24：423-6, 2010

CQ

3 再建に筋皮弁が有効か？

■ 推奨

殿部皮膚欠損の再建には筋皮弁は有効である。ただし，皮膚欠損の原因および大きさ，ドナーサイトの犠牲などを考慮して，筋膜皮弁や穿通枝皮弁なども再建材料として考慮すべきである。

■ 推奨の強さと根拠　2C（弱い推奨，弱い根拠）

根拠・解説　前版でも記載されている通り，殿部皮膚欠損の再建において褥瘡が成因であるものについては，筋皮弁・筋膜皮弁・穿通枝皮弁のいずれも再発率・合併症率において統計学的差はないとするものであった[1, 2]。しかし，殿部の皮膚欠損の原因として外傷，腫瘍・病変切除後の再建において同等のエビデンスを提示した報告がないのも前回出版時と同様である。

殿部皮膚欠損において皮弁による再建自体が有効であることは確立されているが，筋皮弁，筋膜皮弁，穿通枝皮弁へと，より皮弁採取部の機能的損失を小さくする皮弁が報告されてきたという歴史的背景がある[1-8]。が，各皮弁様式を高いエビデンスレベルで推奨する報告はいまだ存在しない。再建皮弁の選択においては欠損部位の適合性，手技の簡便性，採取部の侵襲，患者の状態などを含めて総合的に決定することが望ましい。

今後の課題　分析的臨床研究が少なく，各細術式の報告が多く，分析的臨床研究がない。今後各皮弁様式でのエビデンスの蓄積が必要であることは前回出版時からの変わらぬ課題である。また殿部は術式以外にも術後管理，再発予防処置も重要であるため，それらをそろえることが難しいのもエビデンスの蓄積が難しい要因の1つと考えられる。

■参考文献

1) Sameem M, Au M, Wood T, et al. A systematic review of complication and reccurence rates of musculocutaneous, fasciocutaneous, and perforator-based flaps for treatment of pressure sores. Plast Recon Surg. 130：67e-77e, 2012
2) Chiu YJ, Liao WC, Wang TH, et al. A retrospective study：Multivariate logistic regression analysis of the outcomes after pressure sores reconstruction with fasciocutaneous, myocutaneous, and perforator flaps. J Plast Reconstr Aesthet Surg. 70：1038-43, 2017
3) Tanaka A, Hatoko M, Tada H, et al. Experience with surgical treatment of hidradenitis suppurativa. Ann Plast Surg. 47：636-42, 2001
4) Wong TC, Ip FK. Comparison of gluteal fasciocutaneous rotational flaps and myocutaneous flaps for the treatment of sacral sores. Int Orthop. 30：64-7, 2006
5) 福積聡，三鍋俊春，大高均，他．殿部放射線潰瘍に対する再建手術 5 例の検討．共済医報．56：6-13, 2007
6) 野嶋公博．仙骨部褥瘡の外科的治療 92 症例の解析．慈恵医大誌．119：441-53, 2004
7) Yamamoto Y, Tsutsumida A, Murazumi M, et al. Long-term outcome of pressure sores treated with flap coverage. Plast Reconstr Surg. 100：1212-7,1997
8) Coşkunfirat OK, Ozgentaş HE. Gluteal perforator flaps for coverage of pressure sores at various locations. Plast Reconstr Surg. 113：2012-7, 2004

CQ

4　再建に有茎皮弁は有効か？

■推奨

会陰部皮膚欠損の再建に有茎皮弁は有効である。ただし，皮膚欠損の原因，部位，大きさ，ドナーサイトの犠牲などを考慮して，再建材料を選択する必要がある。

■推奨の強さと根拠　2C（弱い推奨，弱い根拠）

根拠・解説　悪性腫瘍切除後欠損に対する再建の報告は多く[1]，なかでも腹会陰式直腸切断術（abdominoperineal resection：APR）後の会陰部皮膚軟部再建では，縦軸型腹直筋皮弁（vertical rectus abdominis musculocutaneous flap：VRAM）の再建が一時縫縮や大腿皮弁（thigh flap）と比べ有意に創部合併症が低下したとの報告がある[2,3]。拡大腹会陰式直腸切断術（extra-levator abdominoperineal resection：eLAPR）後の会陰部皮膚軟部再建ではシステマティックレビューが報告され，腹直筋皮弁や大殿筋皮弁などの有茎皮弁と人工メッシュを比較し創治癒やヘルニアなどの合併症発生率において有意差はなかった[1]。有茎皮弁，局所皮弁，遊離皮弁と皮弁形式を比較した報告は依然として存在しない。また，悪性腫瘍切除以外の会陰部皮膚欠損において同等のエビデンスを提示した報告も依然として存在しない。

有茎皮弁は手術手技も確立されており，特に筋皮弁は悪性腫瘍切除後の欠損のような広範で深い欠損に有効である[1-5]。しかし，筋肉を犠牲にすることで起こりうる重大な合併症についても十分に考慮したうえで再建材料として用いるべきである[6,7]。

今後の課題　会陰部皮膚欠損再建に対する各再建術式間の大規模比較研究は依然として存在しない。

■参考文献

1) Foster JD, Pathak S, Smart NJ, et al. Reconstruction of the perineum following extralevator abdominoperitoneal excision for carcinoma of the lower rectum：a systematic review. Colorectal Dis. 14：1052-9, 2012
2) Butler CE, Gündeslioglu AO, Rodriguez-Bigas MA. Outcomes of immediate vertical rectus abdominis myocutaneous flap reconstructon for irradiated abdominoperineal resection defects. J Am Coll Surg. 206：694-703, 2008
3) Nelson RA, Butler CE. Surgical outcomes of VRAM versus thigh flap for immediate reconstruction of pelvic and perineal cancer resection defects. Plast Reconstr Surg. 123：175-83, 2009
4) 豊原一作，金谷文則，普天間朝上，他．婦人科悪性腫瘍摘出後の組織欠損に対して用いた有茎皮弁術の検討．整外と災外．47：685-9, 1998
5) Stiano JJ, Wong L, Butler J, et al. Flap reconstruction following gynecological tumor resection for advanced and recurrent disease--a 12 year experience. J Plast Reconstr Aesthet Surg. 62：346-51, 2009
6) Choudy U, Harris D. Perineal wound complications, risk factor, and outcome after abdominoperineal resections. Annal Plast Surg. 71：209-13, 2013
7) Chen SH, Hentz VR, Wei FC, et al. Short gracilis myocutaneous flaps for vulvoperineal and inguinal reconstruction. Plast Reconstr Surg. 95：372-7,1995

CQ

5 再建手術術後の排便管理は有効か？

■推奨

便汚染による創感染，創治癒遅延が予想される症例の術後において，低残渣食，肛門内留置型排便管理チューブの使用や人工肛門造設などの排便管理は有効である。ただし適応については慎重に検討されるべきである。

■推奨の強さと根拠　2C（弱い推奨，弱い根拠）

根拠・解説　殿部・会陰部皮膚欠損に対する再建手術の術後管理において，排便のコントロールは重要である。創部の汚染を防ぐために，低残渣食への変更，整腸剤の使用や摘便，多孔性ポリウレタン肛門用装具（アナルプラグ®）使用など排便のタイミングのコントロール，ドレッシングの工夫などが有効であったとする症例報告が散見される[1,2]。しかし，失禁関連皮膚炎の発生に対しては通常のスキンケアと肛門内留置型排便管理チューブとの間には差がないとする報告もある[3]。

確実な便汚染回避の方法として人工肛門の造設が挙げられる。難治性褥瘡患者の術後管理において，人工肛門造設が有意に治癒期間の短縮，再発率の減少，排便ケア時間の短縮を認めたとする報告がある[4]。ほかに，殿部・会陰部・肛門周囲の熱傷の術後管理ほか人工肛門造設が有効であったとする症例報告が複数ある[5-8]。一方，人工肛門造設の合併症として人工肛門の脱出やイレウスがあり[3,4]，侵襲を伴う治療であるといえる。そのため，高齢者や基礎疾患を有する症例では合併症率が高いことから，その適応を慎重に検討する必要性があり，通常は第一選択とはならない[9]。

肛門内留置型の排便管理チューブは，肛門よりシリコン製のチューブを挿入し，便を皮膚に接触させずに回収するシステムである。頻回の下痢による殿部・会陰部の皮膚損傷症例，熱傷症例に使用され，創治癒の短縮や医療者側の負担の軽減，コスト削減に効果があると報告されている[3,10-13]。『熱傷診療ガイドライン』においても肛門周囲に熱傷創のある広範囲熱傷患者では使用を考慮してもよい，

と推奨している[14]。排便管理チューブの添付文書によると，30日以上の連続使用，小児，直腸・肛門疾患，1年以内の下部消化管の手術歴のある症例は適応外とされている。また固形便では頻回にチューブが脱落し，便汚染を防ぐ効果が低くなるため適応は限定される。合併症としてチューブの脱落，肛門潰瘍，肛門弛緩症などが報告されている[15, 16]。そのため，適応の判断と合併症の予防のためには，肛門および直腸の使用前評価および定期的な確認が重要である[9, 17, 18]。術後管理での使用については，便汚染による創感染を防ぎ，植皮の生着，皮弁の安定に有効であったとする症例報告が散見される[19-22]。術後は留置期間が7～14日と比較的短期ですむ傾向にあり，水様便～軟便の症例に対して，侵襲のある人工肛門造設に代わる方法として有効である[23]。

今後の課題　低残渣食，通常のスキンケア，肛門内留置型の排便管理チューブや人工肛門造設など，何らかの排便管理が有効であることは一致した意見であるが，エビデンスレベルの高い報告が少ない。医療従事者の労力，コスト，合併症など，それぞれに利点，欠点があり，どの管理法を選択するかは個々の症例を慎重に検討する必要がある。そのため，今後はエビデンスレベルの高い研究および報告が望まれ，それに基づいた便失禁の管理についての治療戦略の構築が必要である。

■参考文献

1) 青井則之，岡部勝行．褥瘡の術後排便管理における多孔性ポリウレタン肛門用装具の使用経験．褥瘡会誌．9：75-80, 2007
2) 峯龍太郎，高橋国宏，徳山清和，他．仙骨部褥瘡におけるドレッシング内の便汚染隔離の一工夫．褥瘡会誌．7：249-52, 2005
3) Pittman J, Beeson T, Terry C, et al. Methods of bowel management in critical care：a randomized controlled trial. J Wound Ostomy Continence Nurs. 39：633-9, 2012
4) de la Fuente SG, Levin LS, Reynolds JD, et al. Elective stoma construction improves outcomes in medically intractable pressure ulcers. Dis Colon Rectum. 46：1525-30, 2003
5) Quarmby CJ, Millar AJ, Rode H. The use of diverting colostomies in paediatric peri-anal burns. Burns. 25：645-50, 1999
6) Nakazawa H, Ito H, Morioka K, et al. The use of temporary diverting colostomy to manage elderly individuals with extensive perineal burns. Burns. 28：595-9, 2002
7) 岡村俊哉，提箸延幸，中野実，他．臀部・会陰部熱傷を伴った全身熱傷患者に対する人工肛門造設の有用性．熱傷．30：16 , 2004
8) 仲沢弘明，野崎幹弘．高齢者熱傷．救急医．27：101-3, 2003
9) Bordes J, Le Floch R, Bourdais L, et al. Perineal burn care：French working group recommendations. Burns. 40：655-63, 2014
10) Padmanabhan A, Stern M, Wishin J, et al；Flexi-Seal Clinical Trial Investigators Group. Clinical evaluation of a flexible fecal incontinence management system. Am J Crit Care. 16：384-93, 2007
11) Keshava A, Renwick A, Stewart P, et al. A nonsurgical means of fecal diversion：the Zassi Bowel Management System. Dis Colon Rectum. 50：1017-22, 2007
12) Echols J, Friedman BC, Mullins RF, et al. Clinical utility and economic impact of introducing a bowel management system. J Wound Ostomy Continence Nurs. 34：664-70, 2007
13) Beeson T, Eifrid B, Pike CA, et al. Do intra-anal bowel management devices reduce incontinence-associated dermatitis and/or pressure injuries? J Wound Ostomy Continence Nurs. 44：583-8, 2017
14) 日本熱傷学会学術委員会：肛門内留置型の排便管理チューブ．熱傷診療ガイドライン．日本熱傷学会．2009
15) Bordes J, Goutorbe P, Asencio Y, et al. A non-surgical device for faecal diversion in the management of perineal burns. Burns. 34：840-4, 2008
16) 堀切将，朴修三，赤澤聡，他．便失禁管理システム使用時に発生した肛門裂傷の1例．日創傷オストミー失禁管理会誌．13：34-7, 2010
17) Peart J, Richardson A. Developing a critical care bowel management assessment tool to manage faecal incontinence. Nurs Crit Care. 20：34-40, 2015
18) Merchant N, Boudana D, Willoughby L, et al. Management of adult patients with buttock and perineal burns：the Ross Tilley Burn Centre

experience. J Trauma Acute Care Surg. 77：640-8, 2014
19）栗田昌和，大浦紀彦，当山拓哉，他．新しい糞便管理器具を用いて周術期管理を行った坐骨部褥瘡の2例．褥瘡会誌．8：63-7, 2006
20）西堀晶，平松幸恭，加藤敬，他．熱傷患者に対して便失禁管理システムを使用した経験．熱傷．34：284-9, 2008
21）下総美奈子，石黒匡史，馬場香子，他．新たな便失禁管理システム（フレキシシール Conva Tec 社製）の使用経験．埼玉医会誌．42：178-81, 2007
22）Kement M, Acar HA, Barias IS, et al. Clinical evaluation of temporary fecal containment device for non-surgical fecal diversion in perineal burns. Ulus Travma Acil Cerrahi Derg. 17：123-7, 2011
23）大和田愛，林祐司，成島三長．便失禁管理器具を用いた便汚染防止効果の評価．褥瘡会誌．8：605-10, 2006

CQ

6 術後管理に体圧分散マットレスの使用は有効か？

■ 推奨

術後創部の安静・除圧のために体圧分散マットレスの使用は有効である。症例に応じて空気流動型ベッド，圧切替型のエアマットレス，弾性マットレスなどを適切に使用する必要がある。

■ 推奨の強さと根拠　2C（弱い推奨，弱い根拠）

根拠・解説　殿部・会陰部皮膚欠損に対する再建術の術後管理において，創部の安静・除圧が特に重要である。殿部では仰臥位で圧迫，ずれが起こりやすく，会陰部でも排便や摩擦により創部の安静が保ちにくい。褥瘡予防のための除圧に関する報告はエビデンスレベルの高いものが存在するが[1]，再建術後の創部の除圧に関する報告は少ない。褥瘡症例の術後に空気流動型ベッドと圧切替型エアマットレスを使用する RCT を行い，両者とも良好な結果を得たとの報告があるが[2]，試験に使用された圧切替型エアマットレスは日本未発売のものであった。空気流動型ベッドに関しては，熱傷症例の植皮術後に使用した記述研究が認められ，殿部の植皮生着率，採皮部の治癒期間が体幹前面と同等であったと報告している[3]。その他にも熱傷，褥瘡症例の術後に空気流動型ベッドを使用して良好な結果を得たという症例報告がある[4-6]。空気流動型ベッドは，植皮生着率の向上，採皮部の早期治癒，除湿ほか，感染の制御，疼痛減少，患者の移動が容易，という利点があるが，欠点として高ナトリウム血症，高浸透圧，見当識障害，管理の難しさ，それに伴う高コストが挙げられる[7]。圧切替型エアマットレスに関しても，褥瘡症例の術後に使用し，体位変換や体位制限が不要で有効であったとする症例報告が認められる[8]ほか，空気流動型ベッドと比較してコスト面で有利であったとの報告もある[2]。健常者において体圧とズレ力を空気流動型ベッドと圧切替型エアマットレスで比較した研究では[9]，仙骨部では圧切替型エアマットレスの体圧が有意に高値を示し，body mass index（BMI）の増加に伴いその差は減少しており，BMI が高い症例においては体圧分散効果は同等で，骨突出部には空気流動型ベッドの効果が高いと結論づけている。また，健常者の仙骨部の血流および酸素分圧を測定する研究では，空気流動型ベッド，弾性マットレス，通常ベッドの順で，仙骨部の血流と酸素分圧が良好であったと報告している[10]。特に高リスク症例や術後管理においては，これらの体圧分散機能を有するベッドやマットレスを使用することは有効であるが，その機能や効果，コスト面などの利点と

欠点を理解し，個々の症例に適切に選択して使用することが必要である。

今後の課題　体圧分散効果のあるベッドやマットレスが多数販売されているが，どのような症例にどのベッドやマットレスを使用するかの明確な基準はない。また，これらベッドやマットレスは患者の動きも制限してしまうため，長期に使用すればADLの低下を招き，短ければ褥瘡再発のリスクが高まる。そのため，使用期間についても検討が必要である。

■参考文献

1) Colin D, Rochet JM, Ribinik P, et al. What is the best support surface in prevention and treatment, as of 2012, for a patient at risk and/or suffering from pressure ulcer sore? Developing French guidelines for clinical practice. Ann Phys Rehabil Med. 55：466-81, 2012
2) Finnegan MJ, Gazzerro L, Finnegan JO, et al. Comparing the effectiveness of a specialized alternating air pressure mattress replacement system and an air-fluidized integrated bed in the management of post-operative flap patients：a randomized controlled pilot study. J Tissue Viabillity. 17：2-9, 2008
3) Scheulen JJ, Munster A. Improved surgical care of posterior burns and donor sites using air-fluidized support. J Burn Care Rehabil. 7：40-1, 1986
4) 中村健，大谷津恭之，熊澤憲一，他．肛門周囲への植皮術の周術期管理．熱傷．33：273-9, 2007
5) 矢野正実，渡辺千冬，益子邦洋，他．広範囲熱傷164症例の臨床的検討 救命率向上の因子について．日外会誌．85：739-48, 1984
6) 石倉直敬，川上重彦，平敷貴也，他．褥瘡の手術療法の適応と限界．整・災外．46：845-51, 2003
7) Rath T, Berger A. Treatment of severe burn cases in the air-fluidized bed. Burns. 9：115-7, 1982
8) 亀山誠，角谷徳芳，伊藤徳芳，他．褥瘡の術後管理における体圧分散式マットレスの有用性．日形会誌．28：751-6, 2008
9) 田口裕紀子，佐長舞，秋田奈美，他．広範囲熱傷患者に使用する体圧分散ベッドの検討 身体背面の物理的負荷の比較から．熱傷．31：283-90, 2005
10) Rothernberger J, Krauss S, Held M, et al. A quantitative analysis of microcirculation in sore-prone pressure areas on conventional and pressure relief hospital mattresses using laser Doppler flowmetry and tissue spectrophotometry. J Tissue Viability. 23：129-36, 2014

2章 陰茎・陰嚢欠損

はじめに

男性外性器は男性を象徴するものであり，陰茎・陰嚢欠損に対する再建は立位排尿や性交渉などの機能的な回復のみならず，精神的安定性の維持も含めたQOLの改善のために重要である。

陰茎・陰嚢再建を行う対象として先天性陰茎欠損症が挙げられるが，1,000万～3,000万男児に1例の発生といわれ，非常にまれな先天異常である。後天性に陰茎・陰嚢欠損を来す原因としては腫瘍切除，感染，自傷・他害を含めた外傷，末梢動脈性疾患などがあり，日常診療で患者に触れる機会も多い。また性同一性障害患者のうち，男性を自認する女性（female-to-male transsexuals：FTM）に対する性別適合手術も陰茎・陰嚢再建の重要な位置を占める。

欠損の範囲や患者の希望により再建法はさまざまであり，これまで諸家から多くの陰茎・陰嚢再建手技が報告されてきた。整容的，機能的に優れた方法が開発され，術後合併症を低減させる工夫がなされてきたが，いまだ世界的標準治療の確立には至っていない。これまで再建が行われなかった潜在患者が多く存在すると考えられるが，陰茎・陰嚢再建は今後，形成外科医が密接にかかわるべき領域の1つといえる。

CQ 7 陰茎再建に有茎皮弁は有効か？

■ **推奨**

有茎皮弁は微小血管吻合が不要で，皮弁血行のトラブルの少ない陰茎再建が可能である。一方，煩雑な手術手技ドナーサイトの犠牲，再建陰茎の機能や合併症などの問題点も多い。

■ **推奨の強さと根拠**　2C（弱い推奨，弱い根拠）

根拠・解説　陰茎癌切除後や性同一性障害に対する有茎皮弁による陰茎再建では，その多くは下腹部や大腿部からの筒状有茎皮弁でシャフトを作成し，全層植皮で尿道形成を行い，陰茎の芯としてシリコンプロテーゼ，遊離骨，肋軟骨などが挿入されてきた[1]。これまで陰茎再建に用いられた有茎皮弁として，薄筋皮弁[2]，腹直筋皮弁[3]，大腿筋膜張筋皮弁[4]，腸骨皮弁[5]，浅下腹壁動脈皮弁[6]，鼠径皮弁[7]などが報告されている。近年ではドナーサイトの瘢痕が隠れやすく，侵襲の少ない浅腸骨回旋動脈穿通枝皮弁[8]による陰茎再建も発表されている。前外側大腿皮弁[9]などは知覚皮弁として優れている。微小血管吻合手技が不要である利点も考慮すると，陰茎再建において有茎皮弁は有効であるといえる。

また，フルニエ壊疽，外傷，腫瘍などによる陰茎部分欠損に対しても有茎皮弁が用いられ，浅下腹

壁動脈皮弁[10]や陰嚢皮弁[11]による再建が報告されている。

今後の課題　有茎皮弁による陰茎再建の問題点として，頻回の手術を要する，経時的変化による萎縮がある，シリコンプロテーゼが露出したり自家骨が吸収されたりして腟内への挿入が困難となる，腹部や大腿部などの皮弁採取部に多数の瘢痕を残す[12]，皮弁が厚く再建陰茎が太すぎる，知覚皮弁となりにくい[1]などが指摘されている。また，遊離皮弁による再建と同様に，尿道皮膚瘻，尿道狭窄，尿道結石などの尿道吻合部でのトラブルも多い[9]。

■参考文献

1) 光嶋勲，成島三長．【会陰部周囲の形成外科】陰茎再建．PEPARS. 59：44-56, 2011
2) Orticochea M. A new method of total reconstruction of the penis. Br J Plast Surg. 25：347-66, 1972
3) Gilbert DA, Horton CE, Terzis JK, et al. New concepts in phallic reconstruction. Ann Plast Surg. 18：128-36, 1987
4) Santanelli F, Scuderi N. Neophalloplasty in female-to-male transsexuals with the island tensor fasciae latae flap. Plast Reconstr Surg. 105：1990-6, 2000
5) Aköz T, Kargi E. Phalloplasty in a female-to-male transsexual using a double-pedicle composite groin flap. Ann Plast Surg. 48：423-7, 2002
6) Hester TR Jr, Nahai F, Beegle PE, et al. Blood supply of the abdomen revisited, with emphasis on the superficial inferior epigastric artery. Plast Reconstr Surg. 74：657-70, 1984
7) Lai CS, Chou CK, Yang CC, et al. Immediate reconstruction of the penis with an iliac flap. Br J Plast Surg. 43：621-4, 1990
8) Koshima I, Nanba Y, Nagai A, et al. Penile reconstruction with bilateral superficial circumflex iliac artery perforator (SCIP) flaps. J Reconstr Microsurg. 22：137-42, 2006
9) Morrison SD, Shakir A, Vyas KS, et al. Phalloplasty：a review of techniques and outcomes. Plast Reconstr Surg. 138：594-615, 2016
10) 佐野成一，武石明精，石田勝大，他．前外側大腿皮弁，浅下腹壁動静脈皮弁で再建したフルニエ壊疽の 1 例．日形会誌．29：676-80, 2009
11) Guo L, Zhang M, Zeng J, et al. Utilities of scrotal flap for reconstruction of penile skin defects after severe burn injury. Int Urol Nephrol. 49：1593-603, 2017
12) 山田敦，真田武彦，今井啓道，他．泌尿器科領域における形成外科的再建手術 皮弁・筋皮弁を用いた再建法．臨泌．55：629-34, 2001

CQ 8　遊離皮弁による陰茎再建は機能的に優れているか？

■推奨

遊離皮弁による陰茎再建は，立位排尿の獲得，触覚や性的知覚の獲得を可能にし，機能的に優れているが，有茎皮弁と同様，合併症に対する対策が重要である。

■推奨の強さと根拠　2C（弱い推奨，弱い根拠）

根拠・解説　遊離皮弁による陰茎再建において現在世界的に最も多く用いられているのは橈側前腕皮弁であるが[1,2]，醜形，瘢痕拘縮，知覚障害などの皮弁採取部の合併症が多く，胸背動脈穿通枝皮弁，肩甲皮弁などの他の遊離皮弁を用いている施設もある[2,3]。橈骨付き前腕皮弁や腓骨皮弁は血行の担保された自家骨を含めた移植が可能である[4-7]。植皮による尿道形成を組み合わせた移植や，1 枚の皮弁で尿道も作成する tube-within-a-tube 型の移植[1,2]が行われることも多いが，虫垂弁や他の遊

離皮弁，有茎皮弁と組み合わせる方法も報告されている[4,8,9]。多くの症例で立位排尿が可能となり[1,2,5,8]，知覚皮弁として移植することで触覚や性的知覚も得られている[4,5,10]。シリコンプロテーゼまたは骨や肋軟骨などの自家組織により硬さを得て性交渉が可能となったとの報告も散見される[3,5]。

合併症としては尿道皮膚瘻，尿道狭窄などの尿道吻合部でのトラブルが多く，3割前後の発生率である[1,2,7,8]。挿入された人工物は露出や感染により摘出せざるを得なくなる確率が高く，自家骨や自家肋軟骨は吸収により数年で硬さを失って性交渉が困難となることが多い[7,10]。

今後の課題 遊離皮弁による陰茎再建は，整容的には良好な結果が得られるようになってきた。しかし尿道合併症が多く，またシリコンプロテーゼの露出，感染や移植骨の吸収などの確率も高く，再建陰茎による妊娠の報告はまれであり，機能面ではまだ改善すべき点が多い。

■参考文献

1) Garaffa G, Christopher NA, Ralph DJ. Total phallic reconstruction in female-to-male transsexuals. Eur Urol. 57：715-22, 2010
2) Yao A, Ingargiola MJ, Lopez CD, et al. Total penile reconstruction：a systematic review. J Plast Reconstr Aesthet Surg. 71：788-806, 2018
3) Lin CT, Chen LW. Using a free thoracodorsal artery perforator flap for phallic reconstruction--a report of surgical technique. J Plast Reconstr Aesthet Surg. 62：402-8, 2009
4) 光嶋勲，成島三長．【会陰部周囲の形成外科】陰茎再建．PEPARS. 59：44-56, 2011
5) Kim SK, Lee KC, Kwon YS, et al. Phalloplasty using radial forearm osteocutaneous free flaps in female-to-male transsexuals. J Plast Reconstr Aesthet Surg. 62：309-17, 2009
6) Zaheer U, Granger A, Ortiz A, et al. The anatomy of free fibula osteoseptocutaneous flap in neophalloplasty in transgender surgery. Clin Anat. 31：169-74, 2018
7) Kim S, Dennis M, Holland J, et al. The anatomy of forearm free flap phalloplasty for transgender surgery. Clin Anat. 31：145-51, 2018
8) van der Sluis WB, Smit JM, Pigot GLS, et al. Double flap phalloplasty in transgender men：surgical technique and outcome of pedicled anterolateral thigh flap phalloplasty combined with radial forearm free flap urethral reconstruction. Microsurgery. 37：917-23, 2017
9) Ma S, Cheng K, Liu Y, et al. A new surgical procedure for penile reconstruction by combined free radial forearm flap and dorsalis pedis flap. Urology. 97：232-7, 2016
10) 遠藤隆志．陰茎再建の現状と諸問題．【形成外科ADVANCEシリーズ】殿部・会陰部再建と褥瘡の治療：最近の進歩．改訂第2版，波利井清紀監修，野崎幹弘編著，88-95，東京，克誠堂出版，2009

CQ

9　陰嚢欠損の再建に皮弁は有効か？

■ 推奨

陰嚢欠損の再建に皮弁は有効である。造精機能を低下させる危険性もあるため，皮弁の厚さに注意が必要である。

■ 推奨の強さと根拠　2C（弱い推奨，弱い根拠）

根拠・解説　陰嚢部広範皮膚欠損に対する再建法としては一般的に分層植皮が用いられるが，フルニエ壊疽，浸潤癌切除後，重症外傷などで欠損が肉様膜を越えて深部に及び，精巣や精索が露出するような場合は皮弁による再建が必要になる[1-3]。薄筋皮弁，前外側大腿皮弁，浅腸骨回旋動脈穿通枝皮弁，内陰部動脈穿通枝皮弁，内側大腿回旋動脈穿通枝皮弁などの有茎皮弁による陰嚢再建法が多く報告されている[2-7]。性同一性障害患者に対する性別適合手術では大陰唇皮弁による陰嚢形成が行われ，精巣の形態を作るためにシリコンボールが挿入されることもある[8,9]。

陰嚢再建後の造精機能は長期観察で減少したとの報告もある。造精機能を保つため，陰嚢温を上昇させない薄い皮弁による再建が望ましい[10,11]。

今後の課題　本邦における大規模な陰嚢再建の臨床研究がなく，症例の集積および臨床研究が望まれる。

■ 参考文献

1) Tan BK, Rasheed MZ, Wu WT. Scrotal reconstruction by testicular apposition and wrap-around skin grafting. J Plast Reconstr Aesthet Surg. 64：944-8, 2011
2) Chen SY, Fu JP, Chen TM, et al. Reconstruction of scrotal and perineal defects in Fournier's gangrene. J Plast Reconstr Aesthet Surg. 64：528-34, 2011
3) Ferreira PC, Reis JC, Amarante JM, et al. Fournier's gangrene：a review of 43 reconstructive cases. Plast Reconstr Surg. 119：175-84, 2007
4) Han HH, Lee JH, Kim SM, et al. Scrotal reconstruction using a superficial circumflex iliac artery perforator flap following Fournier's gangrene. Int Wound J. 13：996-9, 2016
5) Lee SH, Rah DK, Lee WJ. Penoscrotal reconstruction with gracilis muscle flap and internal pudendal artery perforator flap transposition. Urology. 79：1390-4, 2012
6) 小平聡，岡崎睦，矢野智之，他．有茎前外側大腿皮弁を用いた外陰部再建の有用性．日形会誌．32：379-85, 2012
7) Karsidag S, Akcal A, Sirvan SS, et al. Perineoscrotal reconstruction using a medial circumflex femoral artery perforator flap. Microsurgery. 31：116-21, 2011
8) 難波祐三郎．【外陰部の形成外科】性同一性障害における外陰部形成術 性同一性障害 FTM 患者に対する性別適合手術．PEPARS. 137：55-61, 2018
9) 田代絢亮，成島三長，播磨光宣，他．【性同一性障害の治療の現状】性同一性障害に対する外科治療 陰茎・陰嚢再建術．形成外科．57：875-83, 2014
10) Wang DL, Luo ZJ, Sun GF, et al. Long-term prognosis of free skin-grafted penoscrotal avulsion injuries in two patients. J Plast Reconstr Aesthet Surg. 62：385-7, 2009
11) Wang D, Zheng H, Deng F. Spermatogenesis after scrotal reconstruction. Br J Plast Surg. 56：484-8, 2003

3章 腟・女性外性器欠損

はじめに

腟・女性外性器は複雑な形態と機能をもつ部位であるため，他科と連携して治療を行うことも多く，さまざまな再建方法が行われている部位でもある。ここでは，前回のガイドラインを踏襲して，検査方法を含めて，代表的な腟の再建法と外陰部の再建法に絞ったCQを設定した。この分野も国内外でシステマティックレビューとしての報告が徐々に出現し，エビデンスレベルの高い文献も散見されるため，今後，適宜変更され得ることが予測されるが，現時点での治療計画の一助になれば幸いである。

CQ 10 腟・女性外性器欠損の診断に超音波検査，MRIは有用か？

■ 推奨

先天性の腟欠損の診断に超音波検査，MRIは有用である。

■ 推奨の強さと根拠　2C（弱い推奨，弱い根拠）

根拠・解説　先天性腟・女性外性器欠損における受診時の主訴は無月経あるいは周期性下腹部痛がほとんどである[1-11]。いずれの疾患でも，下腹部の精密検査として腹部超音波検査やCT，MRI撮影を行われた際に腹腔内に貯留した血腫や嚢胞性病変が明らかとなり，診断へと結びついた事例である。今回の文献すべてが症例報告で[1-11]あり，各々の症例数も数例ずつと少ないことより，診断に際して必須であると断言はできない。また，2012年のガイドライン報告でもすべてが症例報告で，各々の症例数も1から2例と少ないことより，診断に際してMRI・超音波検査が有用であると断言するにはあまりに説得力が低いとされている[12-20]。しかしながら，対象患者において腟の完全欠損あるいは部分欠損を腹部超音波検査やCT，MRIいずれかで確認できている[1-11]，ということから，先天性腟欠損に対して腹部超音波検査やCT，MRIが有用であると考えられる。また，2012年のガイドライン報告では，小児を診断することが多いという立場から，被ばく線量を考慮した場合にCTよりMRI撮影を積極的に行うべきであるという意見も認められている[20]。

今後の課題　国内外における腟・外陰部欠損を診断する際の超音波検査，MRIの有用性を分析疫学的研究で論じた文献や優先度に関して論じた文献が存在しないことが問題点で，今後の課題である。

■参考文献

1) 神野友里，塚原稚香子，手向麻衣，他．腹腔鏡下手術にて診断・治療し得た，Mayer-Rokitansky-Kuester-Hauser Syndrome（MRKH）に伴う，痕跡子宮の鼠径ヘルニア嵌頓の一症例．日産婦内視鏡会誌．33：234-8, 2017
2) 田崎慎吾，河野光一郎，西尾真，他．卵巣腫瘍茎捻転を生じたMayer-Rokitansky-Kuester-Hauser症候群の1例．福岡産婦会誌．41：17-20, 2017
3) 秋田絵理，伊藤真友子，坂部慶子，他．腹腔鏡を用いて造腟術を行った子宮頸部形成不全・全腟欠損症の1例 術後管理と短期予後．東海産婦会誌．52：303-7, 2016
4) 大関ゆか，宮崎敬士，中村道子，他．遺尿で発見されたRokitansky症候群の1例．小児臨．68：1575-80, 2015
5) 二井章太，野口靖之，大山由里子，他．Mayer-Rokitansky-Kuester-Hauser症候群に対し腹腔鏡補助下造腟術（Davydov変法）を施行した1例．東海産婦会誌．51：181-4, 2015
6) 熊澤由紀代，熊谷仁，金森勝裕，他．酸化再生セルロース膜を用いて造腟術を行った腟欠損症の1例．秋田医．41：35-9, 2014
7) 岩端俊輔，川内博人，荻野弓希子，他．機能性子宮を有する子宮頸管閉鎖・上部腟欠損の治療に腹腔鏡・子宮鏡下手術の併用が有用であった一例．日産婦内視鏡会誌．29：502-7, 2014
8) 久保倫子，近藤英司，前田佳紀，他．経腟的に手術しえた子宮留血腫を来たした下部腟欠損症の1例．東海産婦会誌．49：323-8, 2013
9) 小林麻美，福井淳史，船水文乃，他．子宮頸部低形成・腟欠損に対し腹腔鏡補助下子宮頸管開口術・腟形成術を施行した一例．青森臨産婦医会誌．26：88-94, 2012
10) 高澤慎也，五藤周，内田広夫，他．鎖肛・肛門腟前庭瘻にMayer-Rokitansky-Kuester-Hauser症候群を合併した1例．日小外会誌．48：68-71, 2012
11) Yunus M. Mayer Rokitansky Kuster Hauser（MRKH）syndrome with absent thumbs and big toes. J Pak Med Assoc. 64：82-5, 2014
12) 前川正彦，名護可容，笠井由佳，他．腹腔鏡下Davydov法による造腟術を行ったRokitansky症候群の1例．徳島中病医誌．29：37-40, 2008
13) 高井由紀，辻なつき，銭鴻武，他．機能性子宮を有する先天性下部腟欠損症の1例．産婦の進歩．60：235-8, 2008
14) 北本晃一，中原千嘉，藤本正伸，他．機能性子宮を有する腟欠損症の2症例．津山中病医誌．24：69-72, 2010
15) 高澤慎也，五藤周，内田広夫，他．鎖肛・肛門腟前庭瘻にMayer-Rokitansky-Kuester-Hauser症候群を合併した1例．日小外会誌．48：68-71, 2012
16) 諸富公昭，新田匡章，石桃寛芳，他．深下腹壁穿通枝皮弁を用いて腟形成を行った先天性腟欠損症（Rokitansky-Kuester-Hauser症候群）の1例．日形会誌．27：390-5, 2007
17) 会田拓也，島貫洋人，佐藤雄一，他．異所性尿管と片側子宮頸部の交通がみられた重複子宮の1例．日産婦東京会誌．50：476-9, 2005
18) 内山昌則，村田大樹，大野正文，他．ロキタンスキー症候群に卵巣茎捻転を発症し急性腹証をきたした小児例．日小児救急医会誌．10：63-6, 2011
19) 山田陽子，江上りか，野崎雅裕，他．片側機能性内膜を有する頸管欠損分離子宮角に腟欠損症を合併した症例．日産婦内視鏡会誌．21：189-92, 2005
20) 岡村佳則，伊藤史子，本田智子，他．月経血流出障害を伴うミュラー管奇形と子宮内膜症．日エンドメトリオーシス会誌．31：199-202, 2010

CQ

11 腟再建に植皮は有用か？

■推奨

腟再建に植皮は有効である。

■推奨の強さと根拠　2C（弱い推奨，弱い根拠）

根拠・解説　植皮術での腟再建の報告例は人工真皮貼付やプロテーゼ，自家培養表皮のものも含めて報告されている[1-5]有効かしながら術後の性状，形態，機能や合併症の検討[1-5]が主であり，その他の再建方法（皮弁や腸管）と比較検討した文献は存在しなかった。症例数においては5つの論文で複

数人数の手術施行・検討を行っていた。植皮術の問題である術後の拘縮や形態の保持に関して特に問題なく，合併症も認めないとしている文献[1-4]があった。また，2012年のガイドライン報告では術後に形態保持用のプロテーゼを使用することで形状は問題ないとしている[6,7]。また治療期間が遷延するが，重度合併症は少なく手技も簡便で生着率も高く，植皮術は腟再建に有効としている文献[1-5]がほとんどであった。その他の再建方法と比較した文献がないため，優劣はつけがたいが，植皮術は腟再建に有効な方法の1つと考えられる。

今後の課題 皮弁や腸管などによる再建法と比較検討した分析疫学的臨床研究が必要であると考える。

■参考文献

1) Gari A. McIndoe neovagina in patients with Mullerian agenesis：a single center experience. Pak J Med Sci. 33：236-40, 2017
2) Motta GL, Tavares PM, Silva GVM, et al. Full-thickness skin mesh graft vaginoplasty：a skin sparing technique. Int Braz J Urol. 43：1193, 2017
3) Mishra B, Janavar G, Pradeep Y, et al. Indigenous technique of fabricating vaginal mould for vaginal reconstruction and uterine drainage in McIndoe vaginoplasty using 10 ml syringe. Indian J Plast Surg. 49：76-80, 2016
4) Zhang X, Han T, Ding J, et al. Combined laparoscopic and vaginal cervicovaginal reconstruction using split thickness skin graft in patients with congenital atresia of cervix. Int J Clin Exp Med. 15：10081-5. eCollection 2015, 2015
5) Nodale C, Vescarelli E, D'Amici S, et al. Characterization of human vaginal mucosa cells for autologous in vitro cultured vaginal tissue transplantation in patients with MRKH syndrome. Biomed Res Int. 2014：201518, 2014
6) 夏井睦，藤田晋也，深谷孝夫．先天性腟欠損症の治療経験．日形会誌．12：18-23,1992
7) Sabino Neto M, Baracat EC, Ferreira LM. Vaginal reconstruction by McIndoe technique with a vaginal expander mold. Int J Gynecol Obstet. 73：165-7, 2001

CQ

12 腟再建に皮弁は有用か？

■推奨

腟再建に皮弁は有用である。

■推奨の強さと根拠 2C（弱い推奨，弱い根拠）

根拠・解説 腟再建に皮弁が有効であるとする論文がほとんどであるが，そのほとんどが症例報告であり，比較検討や性生活における有効性を論じた論文は少なく，推奨の強さは2でエビデンスの強さはCである。皮弁による腟形成術は形態的に良好とする一方で，術後の腟狭窄や一部皮弁の壊死，腟の深さが浅くなる報告も散見される。薄筋皮弁での腟再建を行った報告では，70%が再建腟として適正と評価されているが，再建腟の乾燥・排液過多，性交時痛が煩わしいと報告している[1]。また，腹直筋皮弁での再建例での報告では，放射線治療の併用による再建腟の乾燥・性交時痛を報告し[2]，

VRAMでの再建例での報告では，放射線治療後の筋皮弁の狭窄を認め，ステントなど後療法の必要を考察している[3]。トランスジェンダーにおける腟再建では，外陰部皮弁は薄く柔軟であり，十分な腟の深さを作り出すことができ，また傷は目立ちにくいため腟再建には有効であるとする報告もある[4]。また，ドナーサイトの有効利用として陰嚢・陰茎皮弁は有効とされ，皮弁は薄く柔軟であり，皮膚移植がなくても十分な腟深さを作り出すことができるとしている[5-7]。腸管移植と比べて皮弁法が優先適応となるのは，大腸手術の既往や潰瘍性大腸炎など腸管自体に問題のある場合，腸管を使用したくない症例や形だけの浅い腟形成を希望する症例に適応があるとの報告がある[8]。また，皮弁法の長所は腹部操作が不要であり，外科チームの協力が不要である点であるが，短所は一定期間の腟拡張が必要であること，垢や皮脂による悪臭を伴うことや，術前の脱毛が必要なことなどで挙げている。以上の論文と他の文献から考察すると，皮弁は再建部位のしなやかさや弾力性を有しており，植皮より狭窄しにくいといったメリットはあるが，腟内の潤いがないといったデメリットもあるため，再建腟の質向上を考えると腸管再建がより優れていると考える。再建する皮弁としてVRAMなどの腹直筋皮弁，薄筋皮弁，外陰部大腿皮弁が主に用いられており，術後の合併症の明らかな差はなく，どの皮弁も腟再建には有効と考える。

今後の課題　根拠を得るためには，皮弁による再建腟を他の再建法（腸管移植，植皮）と比較研究した大規模臨床研究が待たれる。

■参考文献

1) Ratliff CR, Gershenson DM, Morris M, et al. Sexual adjustment of patients undergoing gracilis myocutaneous flap vaginal reconstruction in conjunction with pelvic exenteration. Cancer. 78：2229-35, 1996
2) Scott JR, Liu D, Mathes DW. Patient-reported outcomes and sexual function in vaginal reconstruction：a 17-year review, surgery, and review of the literature. Ann Plast Surg. 64：311-4, 2010
3) Løve US, Sjøgren P, Rasmussen P, et al. Sexual dysfunction after colpectomy and vaginal reconstruction with a vertical rectus abdominis myocutaneous flap. Dis Colon Rectum. 56：186-90, 2013
4) Mukai Y, Watanabe T, Sugimoto M, et al. Vaginoplasty with a pudendal-groin flap in male-to-female transsexuals. Acta Med Okayama. 71：399-405, 2017
5) Colebunders B, Brondeel S, D'Arpa S, et al. An update on the surgical treatment for transgender patients. Sex Med Rev. 5：103-9, 2017
6) Falcone M, Timpano M, Ceruti C, et al. A single-center analysis on the learning curve of male-to-female penoscrotal vaginoplasty by multiple surgical meatures. Urology. 99：234-9, 2017
7) Wangjiraniran B, Selvaggi G, Chokrungvaranont P, et al. Male-to-female vaginoplasty：Preecha's surgical technique. J Plast Surg Hand Surg. 49：153-9, 2015
8) 難波祐三郎，木股敬裕，松本洋輔，他．性同一性障害に対する外科治療 造腟術．形成外科．57：867-73, 2014

CQ

13 腟の機能的再建には腸管移植は有効か？

■ 推奨

腟の機能的再建には腸管移植は有効である。

■ 推奨の強さと根拠 2C（弱い推奨，弱い根拠）

根拠・解説 腸管移植による腟再建では，有効であるとする論文がほとんどであるが，そのほとんどが症例報告であり，推奨の強さは2でエビデンスの強さはCである。

腟再建に対する再建法として，圧迫法，植皮法，皮弁法，腹膜法，腸管法などの手術法が開発されてきた。腸管移植は，短縮が生じにくいため腟口径，深さを作ることができる利点があるため，腟拡張が不要である，植皮・皮弁法のような悪臭がない，質感と外観が近似している，などの報告がある[1-6]。性交渉を目的とした場合には腸液の分泌が性交渉を容易にする，質的・触感は良好とする報告[7]があり，皮弁法では獲得できない点である。さらに腹腔鏡下での腟形成術が機能的にも整容的にもよいとする報告があった[8, 9]。短所は腹部操作に伴う合併症と数カ月の腸液分泌であるが，分泌物は減少していくため，有用な方法である[8]。植皮術と比較した論文があり，術中および術後合併症には有意差はないものの，直腸穿孔が全層植皮した群においてより多く，腹腔鏡下腸管移植した群では手術時間は長いものの，全層植皮群よりも十分な深さの腟を再建できると報告している[10]。皮弁と比較した論文では，腸管移植が優先適応となるのは性交渉の可能性が高い症例や除睾萎縮や短陰茎のため皮弁法では追加の植皮が必要となる場合，および皮弁法での失敗例などである。また，腸管移植の長所としては，皮弁法では決して獲得できないその質感と触感であり，腹部操作に伴う合併症と数カ月の腸液分泌が欠点としている[11]。

以上の点から，再建腟の口径，深さ，質感や触感といった機能的再建には腸管移植は有効と考えるが，腹腔操作が必要な点，またそれに伴う合併症，腸液分泌といった問題点も考慮しておく必要がある。

今後の課題 国内外における各種再建法と性機能回復とを比較検討した大規模臨床研究がない。

腸管移植と皮弁法，植皮術との比較した論文が少なく，今後はどれが有効か比較した論文が待たれる。

■ 参考文献

1) Ratliff CR, Gershenson DM, Morris M, et al. Sexual adjustment of patients undergoing gracilis myocutaneous flap vaginal reconstruction in conjunction with pelvic exenteration. Cancer. 78：2229-35, 1996
2) Scott JR, Liu D, Mathes DW. Patient-reported outcomes and sexual function in vaginal reconstruction：a 17-year review, surgery, and review of the literature. Ann Plast Surg. 64：311-4, 2010
3) Løve US, Sjøgren P, Rasmussen P, et al. Sexual dysfunction after colpectomy and vaginal reconstruction with a vertical rectus abdominis myocutaneous flap. Dis Colon Rectum. 56：186-90, 2013
4) Mukai Y, Watanabe T, Sugimoto M, et al.

Vaginoplasty with a pudendal-groin flap in male-to-female transsexuals. Acta Med Okayama. 71：399-405, 2017
5) Colebunders B, Brondeel S, D'Arpa S, et al. An update on the surgical treatment for transgender patients. Sex Med Rev. 5：103-9, 2017
6) Falcone M, Timpano M, Ceruti C, et al. A single-center analysis on the learning curve of male-to-female penoscrotal vaginoplasty by multiple surgical meatures. Urology. 99：234-9, 2017
7) Wangjiraniran B, Selvaggi G, Chokrungvaranont P, et al. Male-to-female vaginoplasty：Preecha's surgical technique. J Plast Surg Hand Surg. 49：153-9, 2015
8) 難波祐三郎，木股敬裕，松本洋輔，他．性同一性障害に対する外科治療 造腟術．形成外科．57：867-73, 2014
9) 伊熊健一郎，尾方章人，横山和武，他．【プロが見せる手術シリーズ（5）：難易度の高い泌尿生殖器手術】先天性腟欠損症に対する有茎S状結腸を利用した腟造設術（解説／特集）．小児外科，46：503-15, 2014
10) Van der Sluis WB, Bouman MB, Buncamper ME, et al. Revision Vaginoplasty：A Comparison of Surgical Outcomes of Laparoscopic Intestinal versus Perineal Full-Thickness Skin Graft Vaginoplasty. Plast Reconstr Surg, 138：793-800, 2016
11) 難波祐三郎．性同一性障害に対する外科治療（2）造腟術．形成外科，57：867-73, 2014

CQ

14 女性外性器に用いる再建材料として，有茎皮弁は有効か？

■ 推奨

腫瘍切除などにより生じた外陰欠損に対する再建材料として有茎皮弁は有効である。

■ 推奨の強さと根拠　1B（強い推奨，中程度の根拠）

根拠・解説　腫瘍切除などにより生じた腟を含む外陰部欠損に対する再建法として，有茎皮弁による再建術が広く行われている[1-25]。女性外性器は解剖学的検討および臨床経験より再建に用いることが可能な皮弁があることは知られており，一般的に用いられている皮弁としては，殿部および大腿に作成した皮弁[1, 5, 6, 10, 11-15, 19-22]，薄筋皮弁[2-4, 8, 9, 11-13, 15, 19, 20]，腹直筋皮弁[7, 13-16, 18-20, 24, 25]，穿通枝皮弁[23]などがある。他の部位と同様に女性外性器においても有茎皮弁による再建は，植皮術に比べ拘縮が少なく，また，腫瘍切除などにより生じた死腔を充填できるなどの利点を有している[2, 11, 18, 22, 24]。また，再建術後の整容的および知覚を含めた機能も有茎皮弁による再建では良好に回復している[2, 6, 13, 16, 22, 23]。一方，有茎皮弁移植術に伴う合併症は，部分または完全皮弁壊死[3, 6-9, 12-14, 16, 18-20, 23-25]，創離開[7, 9, 11, 18-20, 22-25]および皮弁採取部の感染や疼痛など[2, 3, 6, 9, 10, 17, 19, 20]が多い。これらの合併症の発生頻度は報告による差が大きく，有茎皮弁による再建を回避しなければならないほど頻度の高いものではなかった[2-14, 16-25]。

有茎皮弁による再建において合併症を生じる因子として，多くの報告で放射線照射が挙げられている[3, 7, 13, 17, 19]。このため，皮弁の選択およびデザインの際には放射線照射を考慮する必要がある。また，合併症を予防して安全に移植を行うためには，皮弁のデザインおよび挙上において血行の温存が重要である[6, 8, 9, 14]。有茎皮弁を用いた再建術を行うことは，縫縮する場合に比べ，術後の予後が良好である[2, 15, 17, 18, 24, 25]。しかし，遊離皮弁移植との比較を行った報告はみられない。再建により腫瘍の再発率には影響はない[15]。

各種有茎皮弁のなかでは，腹直筋皮弁が他の有茎皮弁に比べ有効である[7, 13, 20]。薄筋皮弁，穿通枝皮弁なども再建材料として有効である[2-4, 8, 9, 11-13, 15, 19, 20, 23]。しかし，エビデンスレベルが高い報告はなく，皮弁の選択については検討課題である。以上より，有茎皮弁による再建は合併症の発生も少なく，機能的および整容的にも満足した結果が得られ，女性外性器欠損の修復に有効な再建材料である。

今後の課題 現在，国内外における臨床研究で，システマティックレビューとメタアナリシスを用いて比較検討した有茎皮弁と一次閉鎖のエビデンスレベルが高い報告はある。しかし，有茎皮弁と植皮，遊離皮弁を比較検討する報告はない。今後さらなるエビデンスレベルの高い研究報告が必要ではある。

■参考文献

1) Cocke WM, Bolasny BL, Sawyers JL. Vaginal reconstruction folowing extended abdominoperineal resection. Plast Reconstr Surg. 46：372-4,1970
2) McCraw JB, Massey FM, Shanklin KD, et al. Vaginal reconstruction with gracilis myocutaneous flaps. Plast Reconstr Surg. 58：176-83, 1976
3) Morrow CP, Lacey CG, Lucas WE. Reconstructive surgery in gynecologic cancer employing the gracilis myocutaneous pedicle graft. Gynecol Oncol. 7：176-87, 1979
4) Ballon SC, Donaldson RC, Roberts JA, et al. Reconstruction of the vulva using a myocutaneous graft. Gynecol Oncol. 7：123-7, 1979
5) Stevenson TR, Grekin RC, Friedman RJ, et al. Squamous cell carcinoma of the perineum：management with Mohs' surgical excision and gluteal thigh flap. Ann Plast Surg. 18：248-51, 1987
6) Rosen JM, Mo ST, Liu A. Experience with the island inferior gluteal thigh flap compared with other local flaps for the reconstruction of the pelvic area. Ann Plast Surg. 24：498-509, 1990
7) Pursell SH, Day TG Jr, Tobin GR. Distally based rectus abdominis flap for reconstruction in radical gynecologic procedures. Gynecol Oncol. 37：234-8, 1990
8) Soper JT, Rodriguez G, Berchuck A, et al. Long and short gracilis myocutaneous flaps for vulvovaginal reconstruction after radical pelvic surgery：comparison of flap-specific complications. Gynecol Oncol. 56：271-5, 1995
9) Burke TW, Morris M, Roh MS, et al. Perineal reconstruction using single gracilis myocutaneous flaps. Gynecol Oncol. 57：221-5, 1995
10) Reid R. Local and distant skin flaps in the reconstruction of vulvar deformities. Am J Obstet Gynecol. 177：1372-83, 1997
11) 豊原一作，金谷文則，普天間朝上，他．婦人科悪性腫瘍摘出後の組織欠損に対して用いた有茎皮弁術の検討．整外と災外．47：685-9, 1998
12) Ragoowansi R, Yii N, Niranjan N. Immediate vulvar and vaginal reconstruction using the gluteal-fold flap：long-term results. Br J Plast Surg. 57：406-10, 2004
13) Casey WJ 3rd, Tran NV, Petty PM, et al. A comparison of 99 consecutive vaginal reconstructions：an outcome study. Ann Plast Surg. 52：27-30, 2004
14) Salgarello M, Farallo E, Barone-Adesi L, et al. Flap algorithm in vulvar reconstruction after radical, extensive vulvectomy. Ann Plast Surg. 54：184-90, 2005
15) Weikel W, Hofmann M, Steiner E, et al. Reconstructive surgery following resection of primary vulvar cancers. Gynecol Oncol. 99：92-100, 2005
16) Goldberg GL, Sukumvanich P, Einstein MH, et al. Total pelvic exenteration：the Albert Einstein College of Medicine/Montefiore Medical Center experience (1987 to 2003). Gynecol Oncol. 101：261-8, 2006
17) Höckel M, Dornhöfer N. Vulvovaginal reconstruction for neoplastic disease. Lancet Oncol. 9：559-68, 2008
18) Butler CE, Gündeslioglu AO, Rodriguez-Bigas MA. Outcomes of immediate vertical rectus abdominis myocutaneous flap reconstructon for irradiated abdominoperineal resection defects. J Am Coll Surg. 206：694-703, 2008
19) Staiano JJ, Wong L, Butler J, et al. Flap reconstruction following gynaecological tumour resection for advanced and recurrent disease--a 12 year experience. J Plast Reconstr Aesthet Surg. 62：346-51, 2009
20) Nelson RA, Butler CE. Surgical outcomes of VRAM versus thigh flap for immediate reconstruction of

pelvic and perineal cancer resection defects. Plast Reconstr Surg. 123：175-83, 2009
21) O'Dey DM, Bozkurt A, Pallua N. The anterior obturator artery perforator (aOAP) flap：surgical anatomy and application of a method for vulvar reconstruction. Gynecol Oncol. 119：526-30, 2010
22) Franco D, Almeida G, Arnaut M Jr, et al. Analysis of the use of fasciocutaneous flaps for immediate vulvar reconstruction. Rev Col Bras Cir. 39：54-9, 2012
23) Hashimoto I, Abe Y, Nakanishi H, et al. The internal pudendal artery perforator flap：free-style pedicle perforator flaps for vulva, vagina, and buttock reconstruction. Plast Reconstr Surg.133：924-33, 2014
24) Wang ED, Conkling N, Xu X, et al. Perineal flap reconstruction following oncologic anorectal extirpation：an outcomes assessment. Plast Reconstr Surg. 135：176e-84e, 2015
25) Devulapalli C, Jia Wei AT, DiBiagio JR, et al. Primary versus flap closure of perineal defects following oncologic resection：a systematic review and meta-analysis. Plast Reconstr Surg. 137：1602-13, 2016

4章 骨盤内死腔

はじめに

骨盤内死腔は骨盤内臓切除術によって生じる。本章では骨盤内臓切除術とは，以下の2術式を指すこととする。

・直腸切断術（abdominoperineal resection：APR，abdominoperineal excision：APE）
・骨盤内臓切除術（pelvic exenteration：PE）

腹会陰式直腸切断術は直腸肛門癌に対する根治術の1つで，腹部と会陰部の2方向からアプローチして肛門周囲皮膚・坐骨直腸窩脂肪・肛門括約筋・肛門挙筋とともに直腸を切断し結腸永久人工肛門を造設する手術であり，マイルズ手術とも呼ばれる。途中で腹臥位となる腹仙骨式直腸切断術と呼ばれる術式もある。骨盤内臓切除術（PE）とは，以下の術式が挙げられる。

・男性に対しての骨盤内臓全摘術（total pelvic exenteration：TPE）：直腸切断術と膀胱・前立腺全摘術を行い，結腸永久人工肛門造設と尿路変向を行う。
・女性に対しての骨盤内臓切除術（PE）：
①後方骨盤内臓切除術（posterior PE）：直腸切断術と子宮全摘術を行う。
②前方骨盤内臓切除術（anterior PE）：子宮全摘術と膀胱全摘術を行う。
③骨盤内臓全摘術（total PE）：子宮全摘術に膀胱全摘術と直腸切断術を併施し，結腸永久人工肛門造設と尿路変向を行う。

TPEはmultivisceral resection（MVR）とも表現される。

これらの術式は骨盤内に広範な死腔を生じ，その状態を本稿では骨盤内臓器摘出術と定義する。1999年のアメリカ疾病予防管理センター（CDC）編集の『Guideline for the Prevention of Surgical Site Infection, 1999』では，直腸の手術はクラスⅡ／準汚染（Clean-Contaminated）に分類されており，直腸切断術を伴う術式では特に会陰部の合併症を生じる可能性が高い。近年では腫瘍の取り残しを低減させるため，古典的APRより肛門挙筋全体を円筒状に拡大して切除する拡大腹会陰式直腸切断術（extra-levator abdominoperineal resection：eLAPR）がより一般的に行われるようになり，古典的APRに比べて会陰部の欠損は大きくなる傾向にある。

これらの切除に対して骨盤骨格は温存されるため，死腔が生じやすいことに加え，準汚染手術となることも多く，さまざまな合併症のリスクがあり，再建方法もさまざまである。ここでは前回同様，合併症として創部感染と会陰ヘルニアに，治療術式として陰圧閉鎖療法，筋皮弁，大網に焦点を当てた。

CQ

15 骨盤内臓切除術後の創部感染症の予防に皮弁による再建は有効か？

■ 推奨

皮弁再建で必ずしも創部感染症の予防ができるとは限らないが，欠損の大きさや創部の状態に応じて，皮弁による再建が考慮されてもよい。

■ 推奨の強さと根拠　2C（弱い推奨，弱い根拠）

根拠・解説　eLAPR 後の会陰部再建に対する Butt ら[1] によるシステマティックレビューによると，eLAPR に伴う合併症は会陰部関連が最も多く 20～58％で，会陰部の創治癒遅延因子として，放射線治療が最も相関があり，その他には糖尿病，BMI 高値，喫煙，アルコール多飲，周術期の輸血の報告があった。Devulapalli ら[2] によるシステマティックレビューでは，一期縫縮では皮弁再建よりオッズ比 2.17 倍で創部合併症が多かった。

一方，近年の症例集積では，皮弁再建によって創部合併症が有意に減少したものは 2 文献[3, 4] であったに対して，皮弁再建症例の方が合併症が多いというものが 5 文献[5-9] あった。患者背景のマッチングが十分考慮されていない可能性があるが，文献としてネガティブデータがある以上，推奨の強さの決定に大きな影響を与えた。

Nisar ら[10] は，1984～2008 年の APR 後再建について，evidence-based review を行った。APR 後で単純縫合群と再建群との会陰部創合併症の発症率を比較すると，放射線非治療群では両者に有意差を認めないが，放射線治療群では，再建群の会陰部創合併症の発症率は単純縫合群のそれに比べて 1/2～1/10 に減少したとし，放射線治療後の APR 施行例では筋皮弁による即時再建が推奨されると論じた。Jakowatz ら[11] は放射線治療後の PE 手術例における合併症の発症率を検討し，非再建群の 82％に比べて筋皮弁再建群の合併症の発症率は 48％で，有意に低い（$p<0.05$）と報告した。

以上より，骨盤内臓切除後に全例で皮弁による再建を行う必要はないが，放射線治療などの創治癒遅延が考えられる場合には，皮弁による会陰部再建によって会陰部感染症の発症率が低減すると期待できると考えられる。

今後の課題　まず，皮弁再建の適応基準が明確ではない中の，皮弁再建の選択バイアスがあると思われる状態での比較評価であり，システマティックレビューではポジティブな結果となったが，症例集積ではネガティブなものが多く，対照的な結果が出ていた。実際の臨床の場でも，再建の適応は切除医が決定することが多く，形成外科医がその是非を論じることは難しい。

■ 参考文献

1) Butt HZ, Salem MK, Vijaynagar B, et al. Perineal reconstruction after extra-levator abdominoperineal excision（eLAPE）: a systematic review. Int J Colorectal Dis. 28 : 1459-68, 2013
2) Devulapalli C, Jia Wei AT, DiBiagio JR, et al. Primary versus flap closure of perineal defects following oncologic resection : a systematic review and meta-analysis. Plast Reconstr Surg.137 : 1602-13, 2016
3) Kokosis G, Sun Z, Avashia YJ, et al. V-Y

fasciocutaneous flap closure technique is a safe and efficacious alternative to primary closure of the perineal wound following abdominoperineal resection. Am J Surg. 213：371-6, 2017
4) Jeon H, Yoon ES, You HJ, et al. Comparison of the complications in vertical rectus abdominis musculocutaneous flap with non-reconstructed cases after pelvic exenteration. Arch Plast Surg. 41：722-7, 2014
5) Rencuzogullari A, Gorgun E, Binboga S, et al. Predictors of wound dehiscence and its impact on mortality after abdominoperineal resection：data from the National Surgical Quality Improvement Program. Tech Coloproctol. 20：475-82, 2016
6) Althumairi AA, Canner JK, Gearhart SL, et al. Risk factors for wound complications after abdominoperineal excision：analysis of the ACS NSQIP database. Colorectal Dis. 18：O260-6, 2016
7) Curran T, Poylin V, Nagle D. Real world dehiscence rates for patients undergoing abdominoperineal resection with or without myocutaneous flap closure in the national surgical quality improvement project. Int J Colorectal Dis. 31：95-104, 2016
8) Wang ED, Conkling N, Xu X, et al. Perineal flap reconstruction following oncologic anorectal extirpation：an outcomes assessment. Plast Reconstr Surg.135：176e-84e, 2015
9) Chao AH, Neimanis SA, Chang DW, et al. Reconstruction after internal hemipelvectomy：outcomes and reconstructive algorithm. Ann Plast Surg. 74：342-9, 2015
10) Nisar PJ, Scott HJ. Myocutaneous flap reconstruction of the pelvis after abdominoperineal excision. Colorectal Dis. 11：806-16, 2009
11) Jakowatz JG, Porudominsky D, Riihimaki DU, et al. Complications of pelvic exenteration. Arch Surg. 120：1261-5, 1985

CQ

16 骨盤内臓切除後の会陰ヘルニアの予防に，皮弁による再建は有効か？

■ 推奨

筋皮弁術において会陰ヘルニア予防に関しては一次縫縮と比較すると有効な治療法である。

■ 推奨の強さと根拠　2C（弱い推奨，弱い根拠）

根拠・解説　筋皮弁による再建術において会陰ヘルニア予防に関しては評価困難であったが，一次縫縮と比較すると有効な治療法と評価される。一次縫縮と筋皮弁による再建術における合併症の有無に関しては筋皮弁が有効であり[1]，入院期間や再手術率なども低く益と害のバランスは確実であり，コストに見合った利益はあると評価できる。また，術前に放射線治療を行うような症例においては皮弁形成術が有効とされている。しかし，会陰ヘルニアの予防に関しての評価がなくエビデンスは弱い。

CQ とは直接関係ないが，biological mesh による再建で会陰ヘルニアは予防可能との報告[2]があり，患者への負担やコスト軽減の点から使用が検討される。

今後の課題　この領域でのシステマティックレビューが 1 文献あり，皮弁再建は有効であるとの報告であったがアウトカムとして会陰ヘルニアを評価しておらず，本 CQ との直接的な関連はなかった。

Biological mesh による再建の有効性の報告が散見されており，その評価の追加も検討すべきである。

■参考文献

1) Devulapalli C, Jia Wei AT, DiBiagio JR, et al. Primary versus flap closure of perineal defects following oncologic resection：a systematic review and meta-analysis. Plast Reconstr Surg.137：1602-13, 2016

2) Peacock O, Simpson JA, Tou SI, et al. Outcomes after biological mesh reconstruction of the pelvic floor following extra-levator abdominoperineal excision of rectum（APER）. Tech Coloproctol. 18：571-7, 2014

CQ

17　骨盤内臓切除後の会陰部組織欠損創に，局所陰圧閉鎖療法は有効か？

■推奨

局所陰圧閉鎖療法単独使用での効果は評価困難であるが，患者の負担・コストなどから評価すると使用は検討されてもよい。

■推奨の強さと根拠　2D（弱い推奨，とても弱い根拠）

根拠・解説　採用文献[1]においては局所陰圧閉鎖療法単独症例ではなく，大網形成・皮弁形成術が併用されておりエビデンスは弱い。

有害事象はなかったため害は少ないと判断するが，正味の益が十分とは判断できず益と害のバランスが確実とまではいえない。

肉芽増生促進・治療期間短縮・疼痛軽減などのメリットがあるため，皮弁形成術までのつなぎとしては有効であり，また，皮弁形成術などの手術と比較すると低コストで保険診療の範囲で治療可能である。したがって，局所陰圧閉鎖療法単独使用での効果は評価困難であるが，患者の負担・コストなどから評価すると使用は検討されてもよい。

今後の課題　この領域でのエビデンスレベルの高い文献は少なく，RCT の文献はなかった。

採用文献では，局所陰圧閉鎖療法単独治療ではなかったため評価が困難であった。

■参考文献

1) Farinella E, Viganò L, Bertolino F, et al. Combination of omentoplasty, trans-abdominal biological mesh, and vacuum-assisted closure system for complex pelvic floor reconstruction. An alternative to current standards? Int J Colorectal Dis. 28：1729-30, 2013

CQ

18 骨盤内臓切除後の骨盤部の再建に，筋皮弁は有効か？

■ 推奨

骨盤内臓切除後で，放射線治療後などの創治癒遅延が考えられる場合や皮膚欠損が大きい場合には，皮弁による骨盤底再建を提案する。再建の適応や再建材料については，個々の症例に合わせて総合的に判断すべきである。

■ 推奨の強さと根拠　2C（弱い推奨，弱い根拠）

根拠・解説

1）筋皮弁による骨盤底再建：Nisar ら[1] は，1984～2008 年の APR 後再建に関する evidence-based review を行った。彼らが検索したすべての対照研究において，放射線治療後の APR 後即時再建群は非再建群と比較して会陰部創合併症が低下していたため，放射線治療後の APR においては骨盤底即時再建が推奨されると結論づけた。骨盤部ガイドライン初版では，1985～2012 年の筋皮弁による骨盤内臓切除後即時再建に関する文献のうち，組織移植群と対照群での患者背景のマッチングが考慮されているものは 6 文献であり，縦軸型腹直筋皮弁（vertical rectus abdominis musculocutaneous flap：VRAM）による再建の有無での比較が 4 文献（Jurado ら[2]，Butler ら[3]，Chessin ら[4]，Jurado ら[5]）で Chessin ら[4] はコホート研究であった。薄筋皮弁による再建の有無での比較でマッチングが考慮されているものは 2 文献（Shibata ら[6]，Persichetti ら[7]）あり，その他の皮弁では対照研究が存在しなかった。

今回 2013～2018 年の筋皮弁による骨盤内臓切除後即時再建に関する 10 文献のうち，介入群と対照群での患者背景のマッチングが考慮されているものは 5 文献であり，各種筋皮弁と一時閉鎖を比較したものが 4 文献（Cibula ら[8]，Davidge ら[9]，Jacombs ら[10]，Chokshi ら[11]）で，腹直筋による再建で縦軸型腹直筋皮弁と斜軸型腹直筋皮弁（oblique rectus abdominis musculocutaneous flap：ORAM）を比較したものが 1 文献（Combs ら[12]）あり，いずれもコホート研究であった。

近年では再建材料として遊離筋皮弁を用いた報告があり，遊離広背筋皮弁の報告が 2 文献（Abdou ら[13]，Kieran ら[14]），遊離腹直筋皮弁（transverse rectus myocutaneous：TRAM flap）と深下腹壁動静脈穿通枝皮弁法（DIEP flap）の報告が 1 文献（Qiu ら[15]）であった。また，腹直筋以外の再建材料に関する報告は薄筋皮弁が 1 文献（西和田ら[16]）であった。以下にマッチングが良好な対照研究の結果を中心に解説する。

2）腹直筋皮弁：APR，PE 後の再建の報告は，両者とも腹直筋による即時再建が最も多かった。再建術式は VRAM が中心ではあるものの，modified rectus abdominis myoperitoneal（MRAM）の報告（Cibula ら[17]），VRAM と ORAM の比較（Combs ら[12]），DIEP flap や TRAM flap による再建（Qiu ら[15]）のような多様性が報告されている。

腹直筋皮弁による再建の適応については，放射線治療後や種々の創傷治癒遷延因子をもつ患者に対して考慮されている。Butler ら[3] は，放射線治療を行った APR 施行例で，VRAM 再建群と単純縫合群に分けてその合併症を比較した。VRAM 再建群では単純縫合群に比べて，膿瘍形成（9％：37％，

p＝0.002），会陰部離開（9％：30％，p＝0.014）と会陰部合併症の発症率が有意に低く，一方で腹部合併症の発症率に有意差を認めなかったと報告し，放射線治療後のAPR例でのVRAM即時再建を強く推奨した。Chessinら[4]も同様に放射線治療後のAPR施行例で，VRAM再建19例と前向きにマッチングさせた非再建対照群59例とに分けてその合併症を比較したコホート研究を行い，会陰部創合併症の発症率は非再建群の44.1％に比べてVRAM再建群では15.8％と有意に低い（p＝0.03）一方で，腹部合併症を含めたその他の合併症に両群の有意差はなく，VRAMによる再建は会陰部創合併症を低減させるが，腹部合併症を増加させないとその有効性を論じた。婦人科癌に対するPE症例で，VRAM再建群と非再建群で比較した，マッチングが考慮された対照研究でも同様の結果が報告されている。Juradoら[5]は，婦人科癌でPEを施行した45例で皮弁再建群16例と非再建群29例とを比較し，骨盤内膿瘍の発生率が非再建群の27％に比べて再建群では0％と著明に低い（p＝0.05）と報告した。Juradoら[2]はまた，PE後に腟再建を行った29例（TRAM 21例＋他皮弁8例）と非再建群35例を比較し，骨盤内膿瘍の発生率が非再建群20％に比べて再建群で6.9％と有意に低い（p＝0.0438）と報告した。

VRAMによる骨盤底再建における大きなサイズの症例集積研究にはBuchelら[18]による73例の報告，Horchら[19]による100例の報告がある。Buchelら[18]の結果では，94.5％の患者が術後1カ月以内に会陰部創が治癒した一方で皮弁全壊死は1.3％のみであった。Horchら[19]の結果では，ドナー合併症が6％で起こり，会陰部創傷合併症が患者の11％で観察され，全体の30日死亡率は2％であった。いずれの報告でも腹直筋は信頼性の高い再建材料と結論づけている。

3）薄筋皮弁：薄筋皮弁による再建でマッチングが考慮された対照研究は前述のごとく2文献であった。Shibataら[6]は，術中放射線治療を行ったAPR症例で薄筋皮弁再建群と非再建群を比較し，大合併症（入院あるいは手術が必要な感染）の発症率は，非再建群の46％に比べて薄筋弁再建群は12％と低い傾向がある（p＝0.28）と報告した。Persichettiら[7]も同様に，放射線治療後のAPR症例に対して薄筋皮弁再建群10例と非再建群25例とを比較し，再手術や入院の必要な大合併症の発症率が，非再建群では40％に対して薄筋皮弁群では0％と有意に低く（p＝0.03339），薄筋皮弁による再建により会陰部創治癒が促進されたと報告した。

4）大殿筋皮弁：大殿筋皮弁を用いた骨盤底再建の対照研究はなく，症例集積研究のみであった。Anderinら[20]は，90％が放射線治療を受けたAPR後の65例に対して片側大殿筋皮弁による再建を行い，41.5％に会陰部創合併症があり合併症の発症率が高いと報告した。また近年では，筋体を含まないIGAP（inferior gluteal artery perforator flap）皮弁で再建したHainsworthら[21]の症例集積研究があり，IGAP皮弁は骨盤死腔充填に十分な容量が確保でき会陰部創大合併症は10％で低いと報告した。殿部の皮弁を用いたエビデンスの高い対照研究が報告されれば，有力な再建材料の候補になり得る。

5）遊離筋皮弁：再建術式として遊離筋皮弁に関する報告（Qiuら[15]，Abdouら[13]，Kieranら[14]）が散見されている。Qiuら[15]はTRAM flap 21例とDIEP flap 7例についてflapの生存率やdonor site morbidity，再建腟の狭窄率について比較検討した。両者の間で皮弁壊死と腟狭窄率に優位な差は認めなかったと結論づけている。Abdouら[13]は12例の遊離広背筋皮弁を報告した。結果は2例に吻合欠陥で血栓が生じ，うち1例は全壊死した。薄筋皮弁や腹直筋皮弁の使用できない症例に有効

であるとしている。

6）Donor site morbidity：VRAM では腹壁の合併症の増加が危惧されるが，Nisar ら[1] は，放射線治療後 APR 症例で皮弁再建群と非再建群とを pooled analysis で比較した結果，腹壁合併症の発症率は非再建群の 5% と比べて VRAM 再建群では 5.5% と差を認めず，また，APR 後の VRAM あるいは薄筋皮弁即時再建群では，非再建群に比べて入院期間での有意差はなかったと述べている。

7）他の再建法：eLAPR の会陰部創の処理方法は，Butt ら[22] による 2006～2012 年の文献報告例の pooled analysis によると，単純縫合（4 文献：578 例），筋皮弁（9 文献：201 例），biological mesh 再建（12 文献：149 例）であり，近年急速に biological mesh の報告が増加している。彼らはまた，入院や手術が必要となる大合併症の発症率は単純縫合では 27.5%，biological mesh 再建では 13.4%，筋皮弁による再建では 2.7% であったと報告した。なお biological mesh は海外の報告のみであった。

今後の課題 骨盤内臓切除後では，放射線治療後などの創治癒遅延因子がある場合や，皮膚欠損が大きい場合は，皮弁による即時再建が考慮されてもよい。再建材料は腹直筋皮弁が第一選択となる可能性が高いが，特殊な条件下では薄筋や殿部皮弁，さらには遊離皮弁も再建の適応となる可能性がある。本邦においては，骨盤内臓切除後の即時再建に筋皮弁再建をルーチンに使用する可能性は低く，再建が必要となる場合は特殊な状況と考えられるため，個々の症例に合わせて，再建の適応と再建材料の選択を総合的に判断すべきである。この領域でのエビデンスレベルの高い文献は少ない。特に国内での RCT 以上の報告が待たれる。殿部を利用した皮弁の質の高い対照研究が報告されれば，有力な再建材料の候補になりうる。また，biological mesh については，合併症を含めた長期経過の報告が待たれる。

■参考文献

1）Nisar PJ, Scott HJ. Myocutaneous flap reconstruct 得る n of the pelvis after abdominoperineal excision. Colorectal Dis. 11：806-16, 2009
2）Jurado M, Bazán A, Alcázar JL, et al. Primary vaginal reconstruction at the time of pelvic exenteration for gynecologic cancer：morbidity revisited. Ann Surg Oncol. 16：121-7, 2009
3）Butler CE, Gündeslioglu AO, Rodriguez-Bigas MA. Outcomes of immediate vertical rectus abdominis myocutaneous flap reconstructon for irradiated abdominoperineal resection defects. J Am Coll Surg. 206：694-703, 2008
4）Chessin DB, Hartley J, Cohen AM, et al. Rectus flap reconstruction decreases perineal wound complications after pelvic chemoradiation and surgery：a cohort study. Ann Surg Oncol. 12：104-10, 2005
5）Jurado M, Bazán A, Elejabeitia J, et al. Primary vaginal and pelvic floor reconstruction at the time of pelvic exenteration：a study of morbidity. Gynecol Oncol. 77：293-7, 2000
6）Shibata D, Hyland W, Busse P, et al. Immediate reconstruction of the perineal wound with gracilis muscle flaps following abdominoperineal resection and intraoperative radiation therapy for recurrent carcinoma of the rectum. Ann Surg Oncol. 6：33-7, 1999
7）Persichetti P, Cogliandro A, Marangi GF, et al. Pelvic and perineal reconstruction following abdominoperineal resection：the role of gracilis flap. Ann Plast Surg. 59：168-72, 2007
8）Cibula D, Zikan M, Fischerova D, et al. Pelvic floor reconstruction by modified rectus abdominis myoperitoneal（MRAM）flap after pelvic exenterations. Gynecol Oncol. 144：558-63, 2017
9）Davidge KM, Raghuram K, Hofer SO, et al. Impact of flap reconstruction on perineal wound complications following ablative surgery for advanced and recurrent rectal cancers. Ann Surg Oncol. 21：2068-73, 2014
10）Jacombs AS, Rome P, Harrison JD, et al. Assessment of the selection process for myocutaneous flap repair

and surgical complications in pelvic exenteration surgery. Br J Surg. 100：561-7, 2013
11) Chokshi RJ, Kuhrt MP, Arrese D, et al. Reconstruction of total pelvic exenteration defects with rectus abdominus myocutaneous flaps versus primary closure. Am J Surg. 205：64-70, 2013
12) Combs PD, Sousa JD, Louie O, et al. Comparison of vertical and oblique rectus abdominis myocutaneous flaps for pelvic, perineal, and groin reconstruction. Plast Reconstr Surg. 134：315-23, 2014
13) Abdou AH, Li L, Khatib-Chahidi K, et al. Free latissimus dorsi myocutaneous flap for pelvic floor reconstruction following pelvic exenteration. Int J Colorectal Dis. 31：385-91, 2016
14) Kieran I, Nugent N, Riordain MÓ, et al. Reconstruction of the pelvis and perineum with a free latissimus dorsi myocutaneous flap：a case report. Ann R Coll Surg Engl. 94：e254-6, 2012
15) Qiu SS, Jurado M, Hontanilla B. Comparison of TRAM versus DIEP flap in total vaginal reconstruction after pelvic exenteration. Plast Reconstr Surg. 132：1020e-7e, 2013
16) 西和田敏，向川智英，高済峯，他．外性器合併切除を伴う骨盤内臓器全摘にて治癒切除した局所進行痔瘻癌の1例．日臨外会誌．74：1643-9, 2013
17) Cibula D, Zikan M, Fischerova D, et al. Pelvic floor reconstruction by modified rectus abdominis myoperitoneal（MRAM）flap after pelvic exenterations. Gynecol Oncol. 144：558-63, 2017
18) Buchel EW, Finical S, Johnson C. Pelvic reconstruction using vertical rectus abdominis musculocutaneous flaps. Ann Plast Surg. 52：22-6, 2004
19) Horch RE, Hohenberger W, Eweida A, et al. A hundred patients with vertical rectus abdominis myocutaneous（VRAM）flap for pelvic reconstruction after total pelvic exenteration. Int J Colorectal Dis. 29：813-23, 2014
20) Anderin C, Martling A, Lagergren J, et al. Short-term outcome after gluteus maximus myocutaneous flap reconstruction of the pelvic floor following extra-levator abdominoperineal excision of the rectum. Colorectal Dis. 14：1060-4, 2012
21) Hainsworth A, Al Akash M, Roblin P, et al. Perineal reconstruction after abdominoperineal excision using inferior gluteal artery perforator flaps. Br J Surg. 99：584-8, 2012
22) Butt HZ, Salem MK, Vijaynagar B, et al. Perineal reconstruction after extra-levator abdominoperineal excision（eLAPE）：a systematic review. Int J Colorectal Dis. 28：1459-68, 2013

CQ

19　骨盤内臓切除後の骨盤部の再建に，大網は有効か？

■ **推奨**

骨盤内臓切除後で，放射線治療後などの創治癒遅延が考えられる場合には，大網形成術を行うことによって会陰部合併症の発症率が低減すると期待できる。皮弁を選択肢に含めた再建材料の選択は，症例に応じて総合的に判断する必要がある。

■ **推奨の強さと根拠**　2B（弱い推奨，中程度の根拠）

根拠・解説　骨盤内臓切除に大網を利用する報告は多くあるが，ガイドライン第1版における1985～2013年の検索ではシステマティックレビュー（pooled analysis）が1文献，対照研究が7文献であった。第2版の検索ではシステマティックレビュー1文献，対照研究が1文献，症例集積研究が1文献であった。

1）大網形成術と単純縫縮との比較：大網利用の有無で比較したマッチングが考慮された対照研究は，2文献（Hayら[1]，Johnら[2]であった。Hayら[1]による前向き多施設研究では，直腸癌に対して

APR（直腸切断術）を施行した165例を大網形成群64例と単純縫縮群101例に分けて比較した。大網形成群は単純縫縮群と比較して創治癒期間と創治癒率に有意差を認めなかったが，創離開率の低下（p＝0.04）を認めたと報告した。Johnら[2]は同様に大網形成群と単純縫縮群との比較を行い，創治癒までの期間が単純縫合群での85日に比べて大網形成群では33日と有意に短縮（p<0.025）したうえ，会陰部瘻孔形成の発症率が単純縫合群の47％に比べて大網群では18％と有意に減少（p＝0.003）したと述べ，大網形成術が会陰部創治癒を促進すると強調した。一方，Wangら[3]は，APR施行症例を大網形成群と皮膚縫合に単純ドレナージを施行した群とに分けて会陰部創の治癒経過を比較し，感染率と入院期間で両者の有意差は認められなかったと報告した。Wangら[3]以外のすべての報告において，APR後に大網形成術を行うことにより会陰部の創治癒が促進されたとしており，大網によって会陰部創治癒が遅延したというものはなかった。Nilssonら[4]，Killeenら[5]はAPRの大網形成術についてのシステム・アプローチによる文献レビューを行い，すべての対照研究でAPR後即時大網形成術の肯定的な結果が報告されたとしている。その一方で，Nilssonら[4]は大網形成による合併症の報告はまれだとしているが，無作為研究がないためAPR時に大網形成術を行うことが有効であるというエビデンスは強くはないと論じた。Killeenら[5]は，レビューにより大網形術が会陰部創傷治癒率の向上と治癒期間の短縮を示しているが，個々の文献が観察研究であるため結果の報告や定義に一貫性がなく，さまざまな制限があると述べている。

2）大網形成術の合併症：Nilssonら[4]のpooled analysisによると，大網採取による合併症は，366例のうち4例（出血1例，壊死＋腹膜炎1例，大網ルートでの腸閉塞1例，部分壊死1例）であり，非常に安全であると考えられる。しかしKlaverら[6]は，合併症のない初発直腸癌で大網形成術を行った31例と大網形成をしなかった20例の術後イレウスを比較した検討で，大網形成術は術後イレウスを長引かせたという報告をしている。

3）VRAMによる再建と大網形成術との比較：APR後の縦軸型腹直筋皮弁（VRAM）による再建と大網形成術を比較した対照研究は3文献であった。Lefevreら[7]はAPR後のVRAM再建群と大網形成群で創治癒についての比較を行い，会陰部合併症が大網形成群（48.9％）に比べてVRAM再建群（26.8％）は有意に少なく（p＝0.0263），平均創治癒期間でも大網形成群（117日）に比べてVRAM再建群（18.7日）が著明に短縮した（p＝0.0019）と報告した。彼らは，VRAM再建群では大網形成群よりも著明に会陰部の創治癒が促進され，腹壁瘢痕ヘルニアの発症率は両群で有意差はないと報告し，VRAMによる再建を推奨した。Raduceら[8]はAPRを施行した57例で，大網形成群，VRAM再建群，非再建群と3群に分けて比較を行い，VRAM再建群は他群に比べて有意に合併症の発症率低下と入院期間短縮を認めたが，大網形成群では非再建群に比較して有意差をもった有効性を認めなかったと報告した。一方，Hultmanら[9]は，骨盤内臓切除後70例で，非再建群13例，大網形成群16例，筋皮弁群28例，大網＋筋皮弁群13例を比較した結果，大網あり群での大合併症の発症率は21％で大網なし群の61％と比べて有意に低かった（p<0.01）が，筋皮弁群では非再建群に比べて合併症の発症率に有意差を認めなかったと報告した。Nisarら[10]は，放射線治療後のAPR術後再建に関する文献のシステマティックレビューを行い，大網形成術はVRAMと比べると同様の条件下では合併症の発症率が有意に高いだけでなく，大網形成術のみでは緊張のない会陰部皮膚縫合創を得ることができないため，VRAMによる再建が第一選択となると論じた。また，Buttら[11]に

よる最新のシステマティックレビューでは，大網形成術がeLAPR（拡大腹会陰式直腸切断術）後の会陰部創合併症や会陰ヘルニアを予防するという論拠は弱く，大網形成術はbiological meshや筋皮弁と併用して補助的に利用するのがよいと結論づけている。一方でAgnifiliら[12]は，結腸直腸の手術の後大網は腸管吻合部のリークを抑えるか否かを，126例のprospective randomized studyを行い，大網形成群でのリーク率は6.4％で，非再建群の21.9％に比べ有意に低く（p＝0.013），大網形成術は吻合部リークを防止するのに有効であるというエビデンスの高い結果を報告した。Miyamotoら[13]は腹直筋皮弁における人工肛門造設部位の問題や腹直筋皮弁採取部の合併症に関する問題に言及し，大網弁の有用性を報告した。以上より，骨盤内臓切除後の会陰部創に関してはVRAMによる再建が大網形成術よりも治療成績がよいとする報告が多いが，大網形成術は腸管吻合部のリークを防止するという特徴も考慮する必要がある。

今後の課題　骨盤内臓切除後では，放射線治療後などの創治癒遅延因子がある場合には，大網による骨盤底即時再建を行うことによって合併症の発症率が低減すると期待できる。しかし，大網形成術と皮弁による骨盤底再建を比較した場合，腹直筋皮弁を推奨する報告が多い。再建の有無や，皮弁を選択肢に含めた再建材料の選択に関しては，症例に応じて総合的に判断する必要がある。創治癒遅延が考えられる骨盤内容切除後の骨盤底再建に対して，大網形成術と皮弁移植ではどちらを選択すべきかは現時点では判断しかねる。エビデンスレベルの高い文献の集積が必要である。特に国内でのRCT以上の報告が待たれる。

■参考文献

1) Hay JM, Fingerhut A, Paquet JC, et al. Management of the pelvic space with or without omentoplasty after abdominoperineal resection for carcinoma of the rectum：a prospective multicenter study. The French Association for Surgical Research. Eur J Surg. 163：199-206, 1997
2) John H, Buchmann P. Improved perineal wound healing with the omental pedicle graft after rectal excision. Int J Colorectal Dis. 6：193-6, 1991
3) Wang JY, Huang CJ, Hsieh JS, et al. Management of the perineal wounds following excision of the rectum for malignancy. Gaoxiong Yi Xue Ke Xue Za Zhi. 10：177-81, 1994
4) Nilsson PJ. Omentoplasty in abdominoperineal resection：a review of the literature using a systematic approach. Dis Colon Rectum. 49：1354-61, 2006
5) Killeen S, Devaney A, Mannion M, et al. Omental pedicle flaps following proctectomy：a systematic review. Colorectal Dis. 15：e634-45, 2013
6) Klaver YL, Nienhuijs SW, Nieuwenhuijzen GA, et al. Omentoplasty in rectal cancer surgery prolongs post-operative ileus. Int J Colorectal Dis. 23：165-9, 2008
7) Lefevre JH, Parc Y, Kernéis S, et al. Abdomino-perineal resection for anal cancer：impact of a vertical rectus abdominis myocutaneus flap on survival, recurrence, morbidity, and wound healing. Ann Surg. 250：707-11, 2009
8) Radice E, Nelson H, Mercill S, et al. Primary myocutaneous flap closure following resection of locally advanced pelvic malignancies. Br J Surg. 86：349-54, 1999
9) Hultman CS, Sherrill MA, Halvorson EG, et al. Utility of the omentum in pelvic floor reconstruction following resection of anorectal malignancy：patient selection, technical caveats, and clinical outcomes. Ann Plast Surg. 64：559-62, 2010
10) Nisar PJ, Scott HJ. Myocutaneous flap reconstruction of the pelvis after abdominoperineal excision. Colorectal Dis. 11：806-16, 2009
11) Butt HZ, Salem MK, Vijaynagar B, et al. Perineal reconstruction after extra-levator abdominoperineal excision（eLAPE）：a systematic review. Int J Colorectal Dis. 28：1459-68, 2013
12) Agnifili A, Schietroma M, Carloni A, et al. The value of omentoplasty in protecting colorectal anastomosis from leakage. A prospective randomized study in

126 patients. Hepatogastroenterology. 51：1694-7, 2004
13) Miyamoto Y, Akiyama T, Sakamoto Y, et al. Omental flap after pelvic exenteration for pelvic cancer. Surg Today. 46：1471-5, 2016

第XIII編

リンパ浮腫診療ガイドライン

作成にあたって

現在，リンパ浮腫診療に関するガイドラインとして，日本リンパ浮腫学会からリンパ浮腫診療ガイドライン，リンパ浮腫療法士認定機構（現 日本リンパ浮腫治療学会）からリンパ浮腫診断治療指針，また厚生労働省班研究として原発性リンパ浮腫診断治療指針などが出されている。これらのガイドラインではいくつかの Clinical Question（CQ）や臨床課題に対するエビデンス評価がなされているが，外科的視点からの解説が十分とはいえず，また，形成外科学会ガイドライン委員会では刻々と進歩している外科的治療に対し，タイムリーに診断や治療法を評価する必要があると考え，すでに出ているガイドラインを補足するリンパ浮腫診療ガイドラインを新たに作成するに至った。まず，外科的治療に不可欠であるリンパ機能評価や画像診断など，近年のリンパ機能評価法を組み入れた診断について 5 つの CQ を設定して解説を行った。とくに超音波，インドシアニングリーン蛍光リンパ管造影，リンパシンチグラフィ，MR リンパ管造影など最新の文献を検討し解説を行っている。次に近年報告されているマイクロサージャリー技術によるリンパ外科手術や脂肪吸引など形成外科が中心となり臨床で行っている外科的治療において，外科の視点からより深い解説を加えた。手術方法としてリンパ管静脈吻合術，リンパ節移植，脂肪吸引について CQ を設定し，それぞれで手術適応，術後評価について，画像診断をもとに治療効果を検討した。外科的治療以外の保存的治療については，すでにいくつかのガイドラインで解析されており，今回のガイドラインでは CQ の設定をしていないが，リンパ浮腫治療では保存的治療が必須であることから，保存的治療単独と保存的治療と外科的治療を併用した治療の比較を CQ として検討した。

2021 年 7 月

日本形成外科学会　リンパ浮腫診療ガイドライン作成部門
統括責任者

横浜市立大学　形成外科　前川　二郎

リンパ浮腫診療ガイドライン作成部門

統括責任者

前川　二郎（横浜市立大学　形成外科）

診断

班長：秋田　新介（千葉大学　形成外科）
班員：矢吹雄一郎（横浜市立大学　形成外科）
成田　圭吾（杏林大学　形成外科）
清家　志円（大阪大学　形成外科）

治療

班長：成島　三長（三重大学　形成外科）
班員：関　　征央（聖マリアンナ医科大学　形成外科）
佐久間　恒（東京歯科大学市川総合病院　形成外科）
宮永　　亨（金沢医科大学　形成外科）

1章 リンパ浮腫

1 診断

リンパ浮腫の鑑別診断について

リンパ浮腫は直接的な病因を伴わない原発性リンパ浮腫と，外傷や手術，フィラリア症などに引き続いて発症する続発性リンパ浮腫とに分類され，本邦を含めた先進諸国では，リンパ節への手術操作や放射線照射を伴う悪性腫瘍の治療後に生じる続発性リンパ浮腫の割合が高い。原発性リンパ浮腫はさまざまな除外診断が重要であるとされてきたが（図 1），続発性リンパ浮腫が考えられる場合であっても，化学療法の影響や，癌サバイバーの長期経過後症例が増加する中，鑑別診断に挙げられる病態の合併の可能性も考慮して診察にあたる必要がある。とくに，鑑別診断の中に，静脈のうっ滞や脂肪の蓄積など，リンパの流れにも大きく影響を及ぼす病態が存在することに注意が必要である。すなわち，リンパの運搬は生体における体液循環の一部として機能しているため，リンパ浮腫と，リンパ浮腫以外の浮腫の原因とは，合併したり，病態に影響を及ぼし合ったりしていることを踏まえて，リンパ浮腫の評価を行わなければならない。

局所の浮腫に影響する疾患	全身性の浮腫に影響する疾患
・急性深部静脈血栓症および深部静脈血栓後症候群 ・関節炎 ・悪性腫瘍の浸潤	・心不全 ・静脈機能不全症 ・廃用性浮腫 ・肝機能障害 ・腎機能障害 ・低蛋白血症 ・甲状腺機能低下症 ・その他の内分泌疾患 ・薬剤性浮腫 ・脂肪性浮腫 ・炎症性疾患

図 1　浮腫の鑑別診断

リンパ浮腫の診断・評価の CQ 設定と解説文作成の方針

リンパ浮腫の診断・評価を行うにあたっては,「a）浮腫によって生じる組織変化を評価する視点」と,「b）リンパのうっ滞に基づく浮腫の程度を評価する視点」，さらには「c）リンパの流れの可視化」により，リンパ管静脈吻合術の適応や治療計画も含めた評価を行う視点のいずれもが重要である。

「①浮腫によって生じる変化」は，体積や組織の電気的な性状，粘弾性などの物性など，リンパ浮腫に限らず観察されうる。これに対し,「②リンパのうっ滞に基づく浮腫の程度の評価」とは，リンパの運搬能や皮膚への逆流（Dermal back flow）を観察することで，リンパの流れの停滞そのものを観察することによって行われる評価を指す。

病歴や理学所見から続発性リンパ浮腫であることが明白である場合，非侵襲的，鋭敏，簡便な評価

方法であれば①の浮腫によって生じる変化を検出する方法の有用性は高い。一方，浮腫を生じた原因がリンパのうっ滞であるかどうかを判断するには②の評価がとくに重要であるが，これには蛍光色素や造影剤，放射性同位元素を用いる，侵襲的な方法が現時点では主流である。さらに，③リンパの流れやリンパ管の解剖の描出は外科的治療を前提とした評価として極めて重要であると考えられる。リンパ浮腫評価方法の有用性は，それぞれの有益性と特徴があり，必要に応じて組み合わせて使用されるべきである。

リンパ浮腫の診断と評価方法について，International Society of Lymphology（ISL）の Consensus Document ならびに近年の国際学会，英文論文における動向をもとに，検査方法の予備検索をかけた。その中で clinical study が十分渉猟可能であった，シンチグラフィ，インドシアニングリーン蛍光リンパ管造影，バイオインピーダンス，超音波，MRI について，本ガイドラインで CQ を作成して，有用性を検証する対象とした。それぞれの検査の解説文の作成にあたっては，「リンパ浮腫の診断に有用か？　早期診断に有用か？　重症度評価に有用か？　治療効果判定に有用か？　発症リスク評価に有用か？　リンパ管同定法として有用か？　機能的リンパ管を同定する方法として有用か？」という疑問点について検討し，それぞれの検査方法が該当する点についてとくにくわしく解説を加えた。

CQ 1　リンパシンチグラフィはリンパ浮腫の評価に有用か？

■推奨

リンパシンチグラフィはリンパ浮腫の診断と重症度評価に有用である可能性が高い。治療効果の予測や判定における有用性に関して検討した報告も散見されており，幅広く活用できる可能性がある。しかし，撮影方法や評価法が標準化されておらず，詳細な比較検討が難しい。

■推奨の強さと根拠　2C（弱い推奨，弱い根拠）

根拠・解説　リンパシンチグラフィは悪性腫瘍における所属リンパ節の同定法として開発され，1980年代にリンパ浮腫に対する評価法として応用された。当時行われていた直接的なリンパ管造影とは異なり，低侵襲で客観性の高い検査法であるため，種々の解析と改良を経て，現在世界的に用いられている。

リンパシンチグラフィは観察可能深度に限界がなく，リンパ流の全体像を把握するのに適している。所属リンパ節への集積の遅延や皮膚逆流現象，側副路形成などの所見からリンパ機能の評価が可能であり，リンパ浮腫の診断に有用とする報告が多い[1-10]。また，これらの所見の多寡は臨床的重症度と相関するため重症度評価としても用いられる[1, 9, 11-13]。リンパ浮腫に対する治療前後にリンパシンチグラフィを撮影し，画像所見の変化をもって外科的治療や保存的治療の治療効果を判定する報告も散見される[6, 7, 11-14]。しかし，外科的治療の多くはリンパシンチグラフィで直接的に評価することは困難であり，注意が必要である。リンパ浮腫患者において浮腫を発症していない四肢を評価し，発症リ

スクを検討する報告もあるが[8]，十分なエビデンスの蓄積があるとはいえない。その一方，早期診断に有用だったとの報告もあり[8]，本検査の適切な撮影時期や適応に関して一定の見解は得られていない。

角度可変式ガンマカメラで撮影し断層画像化したリンパシンチグラフィを同時撮影した単純CTと重ねることで得られるSPECT-CTリンパシンチグラフィは解剖学的情報が付加されるため，空間分解能が高い。これらを応用し，リンパ節郭清範囲や放射線照射範囲の縮小によりリンパ浮腫発症リスクを低減する試みが報告されている[15]。また，SPECT-CTリンパシンチグラフィはリンパ管同定にも応用可能と考えられるがエビデンスの蓄積としては少ない[11]。

今後の課題 リンパシンチグラフィは同一の撮影法であれば，再現性の高い検査法であるが[16]，使用する放射性トレーサーや運動負荷の有無，撮影時間により得られる画像が異なる[3, 17-19]。とくに放射性トレーサーは地域や国によって使用可能な薬剤が限られており，統一されていない。そのため，撮影方法や評価法の世界的な標準化が必要と考えられる。

■参考文献

1) Maegawa J, Mikami T, Yamamoto Y, et al. Types of lymphoscintigraphy and indications for lymphaticovenous anastomosis. Microsurgery. 30：437-42, 2010
2) Tartaglione G, Rubello D. The evolving methodology to perform limb lymphoscintigraphy：from rest to exercise acquisition protocol. Microvasc Res. 80：540-4, 2010
3) Szuba A, Shin WS, Strauss HW, et al. The third circulation：radionuclide lymphoscintigraphy in the evaluation of lymphedema. J Nucl Med. 44：43-57, 2003
4) Larcos G, Foster DR. Interpretation of lymphoscintigrams in suspected lymphoedema：contribution of delayed images. Nucl Med Commun. 16：683-6, 1995
5) Cambria RA, Gloviczki P, Naessens JM, et al. Noninvasive evaluation of the lymphatic system with lymphoscintigraphy：a prospective, semiquantitative analysis in 386 extremities. J Vasc Surg. 18：773-82, 1993
6) Gloviczki P, Calcagno D, Schirger A, et al. Noninvasive evaluation of the swollen extremity：experiences with 190 lymphoscintigraphic examinations. J Vasc Surg. 9：683-9；discussion 690, 1989
7) Weissleder H, Weissleder R. Lymphedema：evaluation of qualitative and quantitative lymphoscintigraphy in 238 patients. Radiology. 167：729-35, 1988
8) Carena M, Campini R, Zelaschi G, et al. Quantitative lymphoscintigraphy. Eur J Nucl Med. 14：88-92, 1988
9) Ohtake E, Matsui K. Lymphoscintigraphy in patients with lymphedema. A new approach using intradermal injections of technetium-99m human serum albumin. Clin Nucl Med. 11：474-8, 1986
10) Stewart G, Gaunt JI, Croft DN, et al. Isotope lymphography：a new method of investigating the role of the lymphatics in chronic limb oedema. Br J Surg. 72：906-9, 1985
11) Iimura T, Fukushima Y, Kumita S, et al. Estimating lymphodynamic conditions and lymphovenous anastomosis efficacy using (99m) Tc-phytate lymphoscintigraphy with SPECT-CT in patients with lower-limb lymphedema. Plast Reconstr Surg Glob Open. 3：e404, 2015
12) Pecking AP, Albérini JL, Wartski M, et al. Relationship between lymphoscintigraphy and clinical findings in lower limb lymphedema (LO)：toward a comprehensive staging. Lymphology. 41：1-10, 2008
13) Szuba A, Strauss W, Sirsikar SP, et al. Quantitative radionuclide lymphoscintigraphy predicts outcome of manual lymphatic therapy in breast cancer-related lymphedema of the upper extremity. Nucl Med Commun. 23：1171-5, 2002
14) Hwang JH, Choi JY, Lee JY, et al. Lymphscintigraphy predicts response to complex physical therapy in patients with early stage extremity lymphedema. Lymphology. 40：172-6, 2007
15) Cheville AL, Brinkmann DH, Ward SB, et al. The addition of SPECT/CT lymphoscintigraphy to breast

cancer radiation planning spares lymph nodes critical for arm drainage. Int J Radiat Oncol Biol Phys. 85：971-7, 2013
16) Devoogdt N, Van den Wyngaert T, Bourgeois P, et al. Reproducibility of lymphoscintigraphic evaluation of the upper limb. Lymphat Res Biol. 12：175-84, 2014
17) O'Mahony S, Rose SL, Chilvers AJ, et al. Finding an optimal method for imaging lymphatic vessels of the upper limb. Eur J Nucl Med Mol Imaging. 31：555-63, 2004
18) Svensson W, Glass DM, Bradley D, et al. Measurement of lymphatic function with technetium-99m-labelled polyclonal immunoglobulin. Eur J Nucl Med. 26：504-10, 1999
19) Nawaz K, Hamad MM, Sadek S, et al. Dynamic lymph flow imaging in lymphedema. Normal and abnormal patterns. Clin Nucl Med. 11：653-8, 1986

CQ

2　インドシアニングリーン蛍光リンパ管造影はリンパ浮腫の評価に有用か？

■ **推奨**

インドシアニングリーン蛍光リンパ管造影（ICG-LG）*は，リンパ浮腫の診断，重症度評価，発症リスク評価に有用である可能性が高い。また，リンパ管静脈吻合術における術前計画や術中のリンパ管同定においてとくに有用性が高い。

■ **推奨の強さと根拠**　2C（弱い推奨，弱い根拠）

根拠・解説　ICG-LG は，リンパシンチグラフィと同様にリンパ機能を直接評価可能な検査であり，近赤外線カメラを用いて体表から 2cm 以内のリンパ流を可視化できるとされる[1)]。リンパシンチグラフィと異なり被ばくの問題がないため，外来や手術室でも容易に施行可能である。リンパ浮腫に対する初めての臨床応用の報告は 2007 年であるが[1)]，術中のリンパ管同定における有用性が広く認知され，本邦における 2016 年の施行実態調査ではリンパ管静脈吻合術を行う多くの施設で導入されている[2)]。

リンパ浮腫の診断精度に関し，リンパシンチグラフィと対比した複数の分析疫学的研究が行われており，ICG-LG の非劣性や優位性が示されている[3-6)]。Yamamoto らは ICG-LG の所見を分類し，その所見と部位に基づく重症度評価を提唱し，臨床的重症度との強い相関を明らかにしている[7, 8)]。その分類は国際的に広く浸透しており，術前評価や治療方針の選択などに用いられている。また，ICG-LG は浮腫が顕在化する前にリンパ管の機能障害を検出できる可能性があり，造影パターンだけでなくリンパ液の移動速度や駆出圧の低下についても検討が行われている[3, 9-13)]。いずれも単施設における分析疫学的研究や記述研究にとどまるものの，ICG-LG はリンパ浮腫の診断，重症度や発症リスクの評価に有用な可能性が高い。

保存的治療や手術に伴う造影パターンの変化を追跡し，治療効果判定に用いた研究は限られる[12, 14, 15)]。治療効果の直接的な評価ではないが，ICG-LG をリンパ管静脈吻合部の開存率評価に用いた報告は散見される[16)]。

一方，リンパ管静脈吻合術において，ICG-LG によるリンパ管同定率の向上，吻合数の増加，手術時間の短縮や皮膚切開の最小化を示唆する報告は多い[1, 17-19)]。比較試験は行われていないが，近年の

使用実態調査でICG-LGの術中使用率が高い[2]ことは，リンパ管同定における有用性の証左といえる。また，造影パターンとリンパ管の口径[20]や線維化の程度[21]との関連を解析した研究もあり，より治療効果の高いリンパ管の同定に有用な可能性がある。

＊：2021年5月現在，本邦の保険診療において，ICG-LGは保険収載されていない。ただし，手術時に本検査を行う際に使用する薬剤（インドシアニングリーン）はこれを請求しても査定されない。

今後の課題 ICG-LGはリンパ管静脈吻合術（LVA）の普及とともに形成外科領域において急速に浸透し，多くの研究報告が本邦から発信されてきたものの，良質なエビデンスは不足している。本検査の保険収載に向けて，2020年3月まで多施設共同の前向き研究が進められており，良質なエビデンスの集積が望まれる。

■参考文献

1) Ogata F, Narushima M, Mihara M, et al. Intraoperative lymphography using indocyanine green dye for near-infrared fluorescence labeling in lymphedema. Ann Plast Surg. 59：180-4, 2007
2) 品岡玲，海野直樹，前川二郎，他．日本形成外科学会認定施設を対象とした全国アンケート調査から．リンパ学．41：81-5, 2018
3) Unno N, Nishiyama M, Suzuki M, et al. A novel method of measuring human lymphatic pumping using indocyanine green fluorescence lymphography. J Vasc Surg. 52：946-52, 2010
4) Mihara M, Hara H, Araki J, et al. Indocyanine green (ICG) lymphography is superior to lymphoscintigraphy for diagnostic imaging of early lymphedema of the upper limbs. PLoS One. 7：e38182, 2012
5) Akita S, Mitsukawa N, Kazama T, et al. Comparison of lymphoscintigraphy and indocyanine green lymphography for the diagnosis of extremity lymphoedema. J Plast Reconstr Aesthet Surg. 66：792-8, 2013
6) Mihara M, Hara H, Narushima M, et al. Indocyanine green lymphography is superior to lymphoscintigraphy in imaging diagnosis of secondary lymphedema of the lower limbs. J Vasc Surg Venous Lymphat Disord. 1：194-201, 2013
7) Yamamoto T, Narushima M, Doi K, et al. Characteristic indocyanine green lymphography findings in lower extremity lymphedema：the generation of a novel lymphedema severity staging system using dermal backflow patterns. Plast Reconstr Surg. 127：1979-86, 2011
8) Yamamoto T, Yamamoto N, Doi K, et al. Indocyanine green-enhanced lymphography for upper extremity lymphedema：a novel severity staging system using dermal backflow patterns. Plast Reconstr Surg. 128：941-7, 2011
9) Akita S, Mitsukawa N, Rikihisa N, et al. Early diagnosis and risk factors for lymphedema following lymph node dissection for gynecologic cancer. Plast Reconstr Surg. 131：283-90, 2013
10) Yamamoto T, Narushima M, Yoshimatsu H, et al. Indocyanine green velocity：lymph transportation capacity deterioration with progression of lymphedema. Ann Plast Surg. 71：591-4, 2013
11) Yamamoto T, Narushima M, Yoshimatsu H, et al. Dynamic indocyanine green (ICG) lymphography for breast cancer-related arm lymphedema. Ann Plast Surg. 73：706-9, 2014
12) Akita S, Nakamura R, Yamamoto N, et al. Early detection of lymphatic disorder and treatment for lymphedema following breast cancer. Plast Reconstr Surg. 138：192e-202e, 2016
13) Matsumoto K, Shinaoka A, Yamada K, et al. Exercise-loaded indocyanine green fluorescence lymphangiography for diagnosing lymphedema. J Reconstr Microsurg. 35：138-44, 2019
14) Akita S Mitsukawa N, Kuriyama M, et al. Suitable therapy options for sub-clinical and early-stage lymphoedema patients. J Plast Reconstr Aesthet Surg. 67：520-5, 2014
15) Chen WF, Zhao H, Yamamoto T, et al. Indocyanine green lymphographic evidence of surgical efficacy following microsurgical and supermicrosurgical lymphedema reconstructions. J Reconstr Microsurg. 32：688-98, 2016
16) Maegawa J, Yabuki Y, Tomoeda H, et al. Outcomes of lymphaticovenous side-to-end anastomosis in peripheral lymphedema. J Vasc Surg. 55：753-60, 2012
17) Yamamoto T, Narushima M, Yoshimatsu H, et al. Minimally invasive lymphatic supermicrosurgery

(MILS)：indocyanine green lymphography-guided simultaneous multisite lymphaticovenular anastomoses via millimeter skin incisions. Ann Plast Surg. 72：67-70, 2014
18) Chang DW, Suami H, Skoracki R. A prospective analysis of 100 consecutive lymphovenous bypass cases for treatment of extremity lymphedema. Plast Reconstr Surg. 132：1305-14, 2013
19) Yamamoto T, Yamamoto N, Fuse Y, et al. Optimal sites for supermicrosurgical lymphaticovenular anastomosis：an analysis of lymphatic vessel detection rates on 840 surgical fields in lower extremity lymphedema patients. Plast Reconstr Surg. 142：924e-30e, 2018
20) Yamamoto T, Narushima M, Koshima I. Lymphatic vessel diameter in female pelvic cancer-related lower extremity lymphedematous limbs. J Surg Oncol. 117：1157-63, 2018
21) Yamamoto T, Yamamoto N, Yoshimatsu H, et al. Factors associated with lymphosclerosis：an analysis on 962 lymphatic vessels. Plast Reconstr Surg. 140：734-41, 2017

CQ

3　バイオインピーダンス法はリンパ浮腫の評価に有用か？

■ 推奨

バイオインピーダンス検査はリンパ浮腫の診断に有用な方法であり，リンパ浮腫の評価方法として推奨できる。早期リンパ浮腫の検出にとくに優れているとされる一方で，進行リンパ浮腫においては正確性が劣るとの報告もあり，治療効果の判定を含めて詳細な診断能力については，今後さらなる発展と研究の蓄積を要する。

■ 推奨の強さと根拠　2C（弱い推奨，弱い根拠）

根拠・解説　リンパ浮腫に対するバイオインピーダンス法*の利用は1980年代末から研究，報告されているが，近年とくに，リンパ浮腫の早期発見の有用性の観点から，バイオインピーダンス法の有用性について検討がなされている。体積変化が明らかとなるより以前の変化が検出し得ることと，侵襲性が低い検査であることから，発症リスクの評価において現実的な選択肢となりうる[1-4]。一方で，脂肪の増殖，組織の線維化の進む進行例においては偽陰性率が高くなり，診断正確性に劣るとの報告もある[4]。このため，リンパ浮腫の重症度評価にはよく適した方法とは言い難い。また，早期発見であるがゆえ体積変化との相関に乏しいという研究結果や，術後1年以内の早期にバイオインピーダンス法で同定される浮腫は可逆性の浮腫ではある可能性を指摘する報告もあり，overdiagnosis, overtreatment を避ける視点も重要である[4-6]。バイオインピーダンス法に関して，リンパ浮腫以外の浮腫と鑑別という視点では，十分な研究成果の報告はない。

米国において，医療経済的な観点でのシミュレーションにおいて，バイオインピーダンス法を用いたリンパ浮腫のアセスメントを導入することは，全体的な医療コストを軽減するという試算が報告されている[7]。医療制度の違う国家間においてそのまま適用されるものではないが，リンパ浮腫早期発見においてバイオインピーダンス法を用いることの正当性をサポートする報告といえる。

バイオインピーダンス法を用いた早期保存的治療の介入による効果の評価における有用性が報告されている[8-11]。ただし，治療効果の評価における有用性については，早期発見における有用性におけるほどの十分な検証はまだされておらず，今後の十分な研究の蓄積を要する。

バイオインピーダンス法について，リンパ管の同定について有用であるという報告はみられなかった。

＊：現在の保険診療において，体液量測定，細胞外液量測定の目的においてバイオインピーダンス法による評価は保険適用が可能である。ただし，リンパ浮腫の診断方法としての明確な保険適用は示されていない。

今後の課題 バイオインピーダンス法の所見とリンパ管機能検査との関連性についての検証は不十分であり，リンパ浮腫とそれ以外の浮腫，可逆的な変化と不可逆的な変化の鑑別について，さらなる検証が必要である。

■参考文献

1) Asklöf M, Kjølhede P, Wodlin NB, et al. Bioelectrical impedance analysis；a new method to evaluate lymphoedema, fluid status, and tissue damage after gynaecological surgery – A systematic review. Eur J Obstet Gynecol Reprod Biol. 228：111-9, 2018
2) Czerniec SA, Ward LC, Refshauge KM, et al. Assessment of breast cancer-related arm lymphedema--comparison of physical measurement methods and self-report. Cancer Invest. 28：54-62, 2010
3) Dylke ES, Schembri GP, Bailey DL, et al. Diagnosis of upper limb lymphedema：development of an evidence-based approach. Acta Oncol. 55：1477-83, 2016
4) Seward C, Skolny M, Brunelle C, et al. A comprehensive review of bioimpedance spectroscopy as a diagnostic tool for the detection and measurement of breast cancer-related lymphedema. J Surg Oncol. 114：537-42, 2016
5) Barrio AV, Eaton A, Frazier TG. A prospective validation study of bioimpedance with volume displacement in early-stage breast cancer patients at risk for lymphedema. Ann Surg Oncol. 22 Suppl 3：S370-5, 2015
6) Blaney JM, McCollum G, Lorimer J. Prospective surveillance of breast cancer-related lymphoedema in the first-year post-surgery：feasibility and comparison of screening measures. Support Care Cancer. 23：1549-59, 2015
7) Bilir SP, DeKoven MP, Munakata J. Economic benefits of BIS-aided assessment of post-BC lymphedema in the United States. Am J Manag Care. 18：234-41, 2012
8) Shah C, Vicini F, Beitsch P, et al. The use of bioimpedance spectroscopy to monitor therapeutic intervention in patients treated for breast cancer related lymphedema. Lymphology. 46：184-92, 2013
9) Kilgore LJ, Korentager SS, Hangge AN, et al. Reducing breast cancer-related lymphedema (BCRL) through prospective surveillance monitoring using bioimpedance spectroscopy (BIS) and patient directed self-interventions. Ann Surg Oncol. 25：2948-52, 2018
10) Soran A, Ozmen T, McGuire KP, et al. The importance of detection of subclinical lymphedema for the prevention of breast cancer-related clinical lymphedema after axillary lymph node dissection；a prospective observational study. Lymphat Res Biol. 12：289-94, 2014
11) Ridner SH, Dietrich MS, Cowher MS, et al. A randomized trial evaluating bioimpedance spectroscopy versus tape measurement for the prevention of lymphedema following treatment for breast cancer：interim analysis. Ann Surg Oncol. 26：3250-9, 2019

CQ

4　超音波検査はリンパ浮腫の評価に有用か？

■ 推奨

非侵襲的な検査である超音波検査はリンパ浮腫の診断および治療計画に有用で広く用いられている一方，詳細な評価の妥当性においては今後の十分な検証を要する。超音波を用いた集合リンパ管の観察はリンパ管静脈吻合術での活用が期待でき，治療計画の補助として有用な可能性がある。

■ 推奨の強さと根拠　2C（弱い推奨，弱い根拠）

根拠・解説　リンパ浮腫は慎重な病歴聴取と理学所見から多くの症例で診断は可能とされ，侵襲なく，多くの施設で施行可能な超音波検査は，有用な検査方法であるとされてきた[1)]。一方で，B モードの超音波検査所見自体はリンパ浮腫を他の浮腫から鑑別する意味での特徴的な所見に乏しいのが一般的な認識である。

近年，リンパ浮腫と他の浮腫との違いについて所見の差異に関する検討がなされている[2-5)]。部位ごとのエコー輝度の変化の進行はリンパ浮腫とそれ以外の浮腫で異なり，大腿，下腿，内側，外側の細かな変化をとらえることで，鑑別できる可能性が示唆されている[2-4)]。Dermal hypo-ecogenicity は脂肪浮腫には多くの例で認められず，リンパ浮腫では多くみられる所見であり，鑑別に有用な可能性がある[5)]。

リンパ浮腫の重症度評価の観点では，皮下組織のエコー輝度は ISL の重症度分類との高い相関が指摘されている[2)]。さらに，表皮下低エコー帯，皮下脂肪のエコー輝度，エコーフリースペースのグレードを設定して重症度の分類も試みられている。蜂窩織炎の既往により超音波所見が変化する可能性があり，重症度の判定に役立つ可能性がある[6)]。

上肢リンパ浮腫患者における，運動療法による皮下組織の厚さの変化の計測では，運動による改善効果が報告されている[7)]。超音波における皮下組織の性状観察が，治療による体積改善量を見積もるのに有用であるという報告がみられる[1)]。一方で，皮膚の厚みが QOL の改善に十分に寄与していなかった研究結果も報告されている[8)]。

組織の硬化の評価方法としての elastography は近年注目を集め，皮膚疾患における有用性も報告されている[9, 10)]。しかし，本手法を皮膚に用いる検証の報告は，サンプルサイズの小ささやバイアスの余地など，信頼できる検査方法として確立するにはいまだ検証が不十分な状況である。今後の大規模で詳細な検討が待たれる。

近年，リンパ管の同定方法として，超音波検査の有用性が報告されている[11)]。リンパ管の描出には限界があるが，よく描出される集合リンパ管は太く硬化が進行していない状態であり，リンパ管静脈吻合術に適したリンパ管の検出が可能である[12)]。さらに，早期のリンパうっ滞症例においてリンパ節からの輸出リンパ管が太いなど，超音波を用いた観察により，より早期の異常をとらえることができる可能性がある[13)]。光音響イメージングなどの新たな検査方法より，さらに詳細な生体リンパ管解剖の観察が可能となりつつあり，今後さらなる知見の蓄積が期待される[14)]。

今後の課題 すべての機器において診断技術の進歩とエビデンスの蓄積にはタイムラグがあるが，超音波検査は非侵襲的であり広く普及しているため，とくに新技術が臨床研究に用いられやすく，ガイドライン作成後も随時知見の Update が必須である。

■参考文献

1) Niimi K, Hirai M, Iwata H, et al. Ultrasonographic findings and the clinical results of treatment for lymphedema. Ann Vasc Dis. 7：369-75, 2014
2) Suehiro K, Morikage N, Murakami M, et al. Significance of ultrasound examination of skin and subcutaneous tissue in secondary lower extremity lymphedema. Ann Vasc Dis. 6：180-8, 2013
3) Suehiro K, Morikage N, Murakami M, et al. Subcutaneous tissue ultrasonography in legs with dependent edema and secondary lymphedema. Ann Vasc Dis. 7：21-7, 2014
4) Suehiro K, Morikage N, Yamashita O, et al. Skin and subcutaneous tissue ultrasonography features in breast cancer-related lymphedema. Ann Vasc Dis. 9：312-6, 2016
5) Naouri M, Samimi M, Atlan M, et al. High-resolution cutaneous ultrasonography to differentiate lipoedema from lymphoedema. Br J Dermatol. 163：296-301, 2010
6) Dai M, Sato A, Maeba H, et al. Dermal structure in lymphedema patients with history of acute dermatolymphangioadenitis evaluated by histogram analysis of ultrasonography findings：a case-control study. Lymphat Res Biol. 14：2-7, 2016
7) Jeon Y, Beom J, Ahn S, et al. Ultrasonographic Evaluation of Breast Cancer-related Lymphedema. J Vis Exp.（119）：54996, 2017
8) Hacard F, Machet L, Caille A, et al. Measurement of skin thickness and skin elasticity to evaluate the effectiveness of intensive decongestive treatment in patients with lymphoedema：a prospective study. Skin Res Technol. 20：274-81, 2014
9) DeJong HM, Abbott S, Zelesco M, et al. The validity and reliability of using ultrasound elastography to measure cutaneous stiffness, a systematic review. Int J Burns Trauma. 7：124-41, eCollection 2017
10) Chan WH, Huang YL, Lin C, et al. Acoustic radiation force impulse elastography：tissue stiffness measurement in limb lymphedema. Radiology. 289：759-65, 2018
11) Hayashi A, Yamamoto T, Yoshimatsu H, et al. Ultrasound visualization of the lymphatic vessels in the lower leg. Microsurgery. 36：397-401, 2016
12) Mihara M, Hara H, Kawakami Y. Ultrasonography for classifying lymphatic sclerosis types and deciding optimal sites for lymphatic-venous anastomosis in patients with lymphoedema. J Plast Reconstr Aesthet Surg. 71：1274-81, 2018
13) Akita S, Yamaji Y, Kuriyama M, et al. Intraoperative detection of efferent lymphatic vessels emerging from lymph node during lymphatic microsurgery. J Reconstr Microsurg. 35：372-8, 2019
14) Kajita H, Oh A, Urano M, et al. Photoacoustic lymphangiography. J Surg Oncol. 121：48-50, 2020

CQ

5 リンパ浮腫の評価に MRI は有用か？

■推奨

リンパ浮腫の診断，重症度評価，治療効果判定およびリンパ管の同定に関して MRI または MR lymphography（MRL）が有用である可能性は高いが，良質なエビデンスはない。高分解能 MRI/MRL によるリンパ系イメージングは画像評価の質を高め，ごく早期のリンパ浮腫に対する診断やリンパ外科手術の術前計画などにも応用できる可能性がある。

■推奨の強さと根拠 2C（弱い推奨，弱い根拠）

根拠・解説 MRI の特長である強い組織コントラストを利用してリンパ浮腫に特徴的な組織変化を

とらえることで診断や重症度評価に応用できるだけでなく，周径計測法や超音波検査ではとらえられないようなリンパ浮腫早期の軽微な変化をとらえられる可能性が報告されている[1-7]。また，高分解能MRI/MRLによるリンパ系（リンパ管やリンパ節）の可視化が可能であり，リンパ浮腫の診断においてリンパシンチグラフィと高い相関関係を示すという報告や，高解像度画像によってリンパ系を詳細に観察することが可能であるという報告がなされている[8-14]。

治療に関しては，用手的リンパドレナージ[15,16]，脂肪吸引手術[1,17,18]，リンパ管静脈吻合術およびリンパ節移植[19,20]それぞれの前後に対して，MRI/MRLによる体積測定やリンパ系イメージングなどが治療効果判定に有用であったという複数の報告があり，診断や重症度評価だけでなく治療効果判定法としての有用性も示されている。

また，造影MRLのダイナミックスタディを用いたリンパ流測定によりリンパ管機能を評価することでリンパ浮腫の診断および重症度評価に貢献しうることや[21,22]，リンパ管および静脈の識別可能性を利用してリンパ管静脈吻合術やリンパ節移植の術前計画へ応用されることが期待されている[8,23,24]。

単純MRI/MRLは比較的安全かつ非侵襲的な検査である一方，各種造影剤を用いた検査には有害事象が起きうるためリスク対効果を考慮する必要があるだろう。

今後の課題　今回の採択論文で最も古いものが1998年であり，半数以上が2010年以降のものであった。リンパ浮腫に対するMRI/MRLは比較的新しい技術であり，現在はエビデンス蓄積の途上にあると考えられた。

■参考文献

1) Trinh L, Peterson P, Brorson H, et al. Assessment of subfascial muscle/water and fat accumulation in lymphedema patients using magnetic resonance imaging. Lymphat Res Biol. 17：340-6, 2019（Epub 2018 Oct 6）
2) Wang L, Wu X, Wu M, et al. Edema areas of calves measured with magnetic resonance imaging as a novel indicator for early staging of lower extremity lymphedema. Lymphat Res Biol. 16：240-7, 2018
3) Arrivé L, Derhy S, Dahan B, et al. Primary lower limb lymphoedema：classification with non-contrast MR lymphography. Eur Radiol. 28：291-300, 2018
4) Long X, Zhang J, Zhang D, et al. Microsurgery guided by sequential preoperative lymphography using 68Ga-NEB PET and MRI in patients with lower-limb lymphedema. Eur J Nucl Med Mol Imaging. 44：1501-10, 2017
5) Gardner GC, Nickerson JP, Watts R, et al. Quantitative and morphologic change associated with breast cancer-related lymphedema. Comparison of 3.0T MRI to external measures. Lymphat Res Biol. 12：95-102, 2014
6) Tassenoy A, Vermeiren K, van der Veen P, et al. Demonstration of tissue alterations by ultrasonography, magnetic resonance imaging and spectroscopy, and histology in breast cancer patients without lymphedema after axillary node dissection. Lymphology. 39：118-26, 2006
7) Idy-Peretti I, Bittoun J, Alliot FA, et al. Lymphedematous skin and subcutis：in vivo high resolution magnetic resonance imaging evaluation. J Invest Dermatol. 110：782-7, 1998
8) Weiss M, Burgard C, Baumeister R, et al. Magnetic resonance imaging versus lymphoscintigraphy for the assessment of focal lymphatic transport disorders of the lower limbs：first experiences. Nuklearmedizin. 53：190-6, 2014
9) Liu NF, Yan ZX, Wu XF. Classification of lymphatic-system malformations in primary lymphoedema based on MR lymphangiography. Eur J Vasc Endovasc Surg. 44：345-9, 2012
10) Mihara M, Hara H, Araki J, et al. Indocyanine green（ICG）lymphography is superior to lymphoscintigraphy for diagnostic imaging of early lymphedema of the upper limbs. PLoS One. 7：e38182, 2012

11) Notohamiprodjo M, Weiss M, Baumeister RG, et al. MR lymphangiography at 3.0 T：correlation with lymphoscintigraphy. Radiology. 264：78-87, 2012
12) Liu NF, Lu Q, Liu PA, et al. Comparison of radionuclide lymphoscintigraphy and dynamic magnetic resonance lymphangiography for investigating extremity lymphoedema. Br J Surg. 97：359-65, 2010
13) Dimakakos E, Koureas A, Koutoulidis V, et al. Interstitial magnetic resonance lymphography：the clinical effectiveness of a new method. Lymphology. 41：116-25, 2008
14) Liu N, Wang C, Sun M. Noncontrast three-dimensional magnetic resonance imaging vs lymphoscintigraphy in the evaluation of lymph circulation disorders：a comparative study. J Vasc Surg. 41：69-75, 2005
15) Donahue PM, Crescenzi R, Scott AO, et al. Bilateral changes in deep tissue environment after manual lymphatic drainage in patients with breast cancer treatment-related lymphedema. Lymphat Res Biol. 15：45-56, 2017
16) Crescenzi R, Donahue PMC, Hartley KG, et al. Lymphedema evaluating using noninvasive 3T MR lymphangiography. J Magn Reson Imaging. 46：1349-60, 2017
17) Hoffner M, Peterson P, Månsson S, et al. Lymphedema leads to fat deposition in muscle and decreased muscle/water volume after liposuction：a magnetic resonance imaging study. Lymphat Res Biol. 16：174-81, 2018
18) Sen Y, Qian Y, Koelmeyer L, et al. Breast cancer-related lymphedema：differentiating fat from fluid using magenetic resonance imaging segmentation. Lymphat Res Biol. 16：20-7, 2018
19) Arrivé L, Derhy S, Dlimi C, et al. Noncontrast magnetic resonance lymphography for evaluation of lymph node transfer for secondary upper limb lymphedema. Plast Reconstr Surg. 140：806e-11e, 2017
20) Smith ML, Molina BJ, Dayan E, et al. Heterotopic vascularized lymph node transfer to the medial calf without a skin paddle for restoration of lymphatic function：proof to concept. J Surg Oncol. 115：90-5, 2017
21) Zhou GX, Chen X, Zhang JH, et al. MR lymphangiography at 3.0 Tesla to assess the function of inguinal lymph node in low extremity lymphedema. J Magn Imging. 40：1430-6, 2014
22) Liu NF, Lu Q, Jiang ZH, et al. Anatomic and functional evaluation of the lymphatics and lymph nodes in diagnosis of lymphatic circulation disorders with contrast magnetic resonance lymphangiography. J Vas Surg. 49：980-7, 2009
23) Zeltzer AA, Brussaard C, Koning M, et al. MR lymphography in patients with upper limb lymphedema：the GPS for feasibility and surgical planning for lympho-venous bypass. J Surg Oncol. 118：407-15, 2018
24) Ripley B, Wilson GJ, Lalwani N, et al. Initial clinical experience with dual-agent relaxation contrast for isolated lymphatic channel mapping. Radiology. 286：705-14, 2018

2 外科的治療

CQ 設定の経緯，背景

1）リンパ浮腫の外科的治療について

リンパ浮腫の外科的治療については，高いエビデンスを検討した報告はほとんどないといっても過言ではない。しかし実際には，①リンパ管静脈吻合術（LVA），②リンパ節移植術（LNT），③脂肪吸引，④リンパ管リンパ管吻合術（LLA），⑤リンパ組織移行術（皮下組織・大網・腸間膜），⑥リンパ組織移植術（皮下組織・大網移植など），⑦脂肪切除術（チャールズ法／トンプソン法）などの外科的治療が単独または複合的に行われている。これらの外科的治療の治療概念は，リンパ流の機能改善を目的とした①LVA，④LLA，⑤リンパ組織移行術などや，リンパ機能を失った部位へ機能的なリンパ組織を付加することによるリンパ機能回復を目的とした②LNT，⑥リンパ組織移植術，浮腫により増大した組織量減量目的の③脂肪吸引，⑦脂肪切除術に大別される。それぞれの外科的治療は多くの症例集積報告がなされており，良好な効果について述べられている。しかし，治療方針は各施設または各医師の判断によってさまざまであり，対象患者の選択基準・術式・治療効果判定の標準

化が行われないことにより，各術式・各施設間の比較検討が難しくエビデンスレベルの低さの主な原因となっている。今回，この外科的治療をとくに行っている形成外科において，高いエビデンスを得て，外科的治療の効果を高め，リンパ浮腫患者によりよい外科的治療を提供する目的で，リンパ浮腫の外科的治療に関するガイドラインを策定するに至った。

2）リンパ浮腫の外科的治療の CQ 設定と解説文作成の方針

リンパ浮腫の外科的治療の CQ 設定を行うにあたってその対象となる治療法は，世界的に広く行われており多くの症例集積報告がある，①LVA，②LNT，③脂肪吸引の主要な 3 つの治療法とした。評価方法は，術前術後の周径比較（LEL index など）・容量減少率を主体とし，シンチグラフィ，ICG-LG，バイオインピーダンス，超音波，CT，MRI を含めた評価方法を採用した。評価にあたっては治療法の有効性に加えて，侵襲を加えることになるため各治療法の安全性について検討することが重要と考え CQ を設定することとした。LVA と LNT を同一患者に行うような複合的な外科的治療についての効果判定の評価が難しいため今回は除外した。とくに報告の多い LVA については，上肢と下肢に分けて CQ を設定した。原発性および続発性の違いによる検討は，原発性リンパ浮腫については報告が少ないため今回 LVA の CQ 設定において除外し，報告の多い続発性リンパ浮腫のみ検討することとした。また外科的治療と保存的治療の比較をする視点を含めることとした。

このため CQ 設定は，①LVA に関して，「CQ6：LVA は上肢続発性リンパ浮腫に有効か？」と「CQ7：LVA は下肢続発性リンパ浮腫に有効か？」とし，②LNT に関して，「CQ9：リンパ節移植はリンパ浮腫に有効か？」とし，③脂肪吸引に関して，「CQ8：リンパ浮腫に対する脂肪吸引は安全で有効か？」とした。さらに，とくに多くの医療従事者にとって古くから議論のある外科的治療と保存的治療を比較することを検討した。外科的治療のみと保存的治療のみを比較する報告はないため，「CQ10：外科的治療と保存的治療の併用は保存的治療単独と比較してリンパ浮腫に有効か？」を設定した。また，外科的治療と保存的治療の併用と保存的治療単独との比較試験報告は非常に少なかったため，術前保存的治療抵抗性の症例に対する外科的治療の併用を行った症例集積研究を含めて検討することとした。

リンパ浮腫の外科的治療法の解説文作成にあたっては，International Society of Lymphology の Consensus Document ならびに近年の国際学会，英文論文における動向をもとに，予備検索をかけ有用性を検証する対象を選定し，それぞれの外科的治療に該当する点についてとくにくわしく解説を加えた。

注意点と用語解説

今回の検証する対象は臨床のみとし，動物実験に関する論文を除外するため，検索式の除外項目を animal または動物とした。

術式の検索において，リンパ管静脈吻合術およびリンパ節移植術の英語表記が統一されていないことから下記の表記を検索式に含めた。

①リンパ管静脈吻合については，“リンパ管静脈吻合術”に加えて“lymphaticovenular anastomosis”，“lymphaticvenous anastomosis”，“lymphatic venous anastomosis”を採用した。

②リンパ節移植術については，“lymph node transfer”，“lymph node transplantation”，“lymph node flap”を採用した。

保存的治療：ストッキングやスリーブなどの圧迫療法や用手的リンパドレナージ，スキンケア，自転車こぎなどの運動療法を含めた複合的療法。保存的治療には外科的治療を含まない。

「日本癌治療学会」のガイドラインでは複合的理学療法にセルフケアなどを含めた保存的治療を「複合的治療」としている。

LVA（リンパ管静脈吻合術）：乳がんや子宮がんなどの手術に際して，リンパ節郭清が行われた場合，上肢や下肢のリンパ流が途絶またはうっ滞する。これに対し途絶部位より末梢においてリンパ管と静脈を顕微鏡下に吻合することにより，リンパ液を静脈路へ還流させて浮腫を治療する方法。

LNT（リンパ節移植術）：上記と同様の理由で途絶した部位より末梢にリンパ節を含めたリンパ組織（脂肪や皮膚を含む）を移植し，リンパ節にリンパ液を取り込み，リンパ節還流している静脈を経てリンパ液を排出する治療法。移植するリンパ節は正常な別部位（側胸部・鎖骨上・下顎下など）から採取して遊離組織弁として移植する。

LEL index（lower extremity lymphedema index）：下肢のリンパ浮腫の評価法の1つ。下肢5カ所（足背・足関節・膝下10cm・膝・膝上10cm）の周径の二乗の和をBMIで割ることで身長・体重の補正を行った周径評価法である。上肢においても同様のUpper extremity lymphedema index（UEL）が報告されている。

CQ 6 LVAは上肢続発性リンパ浮腫に有効か？

■ **推奨**

LVAは浮腫を軽減させ，蜂窩織炎の発症を抑制する有効な外科的治療法である。

■ **推奨の強さと根拠** 2C（弱い推奨，弱い根拠）

根拠・解説 上肢続発性リンパ浮腫に対するリンパ管静脈吻合術（LVA）は，患肢に存在するリンパ管を静脈と吻合することで，上肢にうっ滞したリンパ液を直接静脈に環流させる外科的治療法である。現在行われているLVAは，リンパ管と静脈の内膜同士を正確に接合し吻合を行うものである。これは針糸や手術器具または手術用顕微鏡を含めた医療機器と手術手技の発展から可能となった手術法であり，従来LVAと混同されてきたリンパ管を静脈内に移植する術式や，吻合に利用するリンパ管と静脈の口径差が大きすぎるものは，本ガイドライン作成において検討から除外した。

LVAによって上肢続発性リンパ浮腫の軽減が得られ[1-17]，蜂窩織炎の発症率が低下する[5-8]という報告が多くなされている。質問票を用いた患者の満足度調査では，LVAによって患者のQOLが改善すると複数報告されている[7-12]。また，LVAによって圧迫療法が不要となった報告も複数なさ

れている[12-17]。

これら報告の多くは症例集積研究であるためエビデンスレベルは高くないが，LVA の低侵襲性と報告されている効果から，有効であると結論づけた。

LVA 術後における吻合部の開存率評価については ICG-LG を用いた報告があり[11]，今後は同様の手法や他の画像診断を用いた評価も含め，治療効果の評価方法の構築が望まれる。

今後の課題　端々吻合，側端吻合などの吻合方法や吻合数による治療効果の違いについての検討が必要である。治療効果評価法に関しては，現在は質問票や患肢周径計測による評価が中心であるが，画像診断などの客観的治療効果評価法の構築が望まれる。LVA の長期開存性に関し，開存の評価方法や術後浮腫再燃の発生率についての検討が必要である。

■参考文献

1) Koshima I, Inagawa K, Urushibara K, et al. Supermicrosurgical lymphaticovenular anastomosis for the treatment of lymphedema in the upper extremities. J Reconstr Microsurg. 16：437-42, 2000
2) Chang DW. Lymphaticovenular bypass for lymphedema management in breast cancer patients：a prospective study. Plast Reconstr Surg. 126：752-8, 2010
3) Yamamoto T, Narushima M, Yoshimatsu H, et al. Minimally invasive lymphatic supermicrosurgery (MILS)：indocyanine green lymphography-guided simultaneous multisite lymphaticovenular anastomoses via millimeter skin incisions. Ann Plast Surg. 72：67-70, 2014
4) Seki Y, Kajikawa A, Yamamoto T, et al. The dynamic-lymphaticovenular anastomosis method for breast cancer treatment-related lymphedema：creation of functional lymphaticovenular anastomoses with use of preoperative dynamic ultrasonography. J Plast Reconstr Aesthet Surg. 72：62-70, 2019
5) Mihara M, Hara H, Furniss D, et al. Lymphaticovenular anastomosis to prevent cellulitis associated with lymphoedema. Br J Surg. 101：1391-6, 2014
6) Masia J, Pons G, Nardulli ML. Combined surgical treatment in breast cancer-related lymphedema. J Reconstr Microsurg. 32：16-27, 2016
7) Gennaro P, Gabriele G, Mihara M, et al. Supramicrosurgical lymphatico-venular anastomosis (LVA) in treating lymphoedema：36-months preliminary report. Eur Rev Med Pharmacol Sci. 20：4642-53, 2016
8) Salgarello M, Mangialardi ML, Pino V, et al. A prospective evaluation of health-related quality of life following lymphaticovenular anastomosis for upper and lower extremities lymphedema. J Reconstr Microsurg. 34：701-7, 2018
9) Chen WF, Zhao H, Yamamoto T, et al. Indocyanine green lymphographic evidence of surgical efficacy following microsurgical and supermicrosurgical lymphedema reconstructions. J Reconstr Microsurg. 32：688-98, 2016
10) Poumellec MA, Foissac R, Cegarra-Escolano M, et al. Surgical treatment of secondary lymphedema of the upper limb by stepped microsurgical lymphaticovenous anastomoses. Breast Cancer Res Treat. 162：219-24, 2017
11) Winters H, Tielemans HJP, Verhulst AC, et al. The long-term patency of lymphaticovenular anastomosis in breast cancer-related lymphedema. Ann Plast Surg. 82：196-200, 2019
12) Winters H, Tielemans HJP, Hameeteman M, et al. The efficacy of lymphaticovenular anastomosis in breast cancer-related lymphedema. Breast Cancer Res Treat. 165：321-7, 2017
13) Ayestaray B, Bekara F, Andreoletti JB. Patent blue-enhanced lymphaticovenular anastomosis. J Plast Reconstr Aesthet Surg. 66：382-9, 2013
14) Ayestaray B, Bekara F. π-shaped lymphaticovenular anastomosis：the venous flow sparing technique for the treatment of peripheral lymphedema. J Reconstr Microsurg. 30：551-60, 2014
15) Akita S, Ogata F, Manabe I, et al. Noninvasive screening test for detecting early stage lymphedema using follow-up computed tomography imaging after cancer treatment and results of treatment with lymphaticovenular anastomosis. Microsurgery. 37：910-6, 2017
16) Visconti G, Salgarello M, Hayashi A. The recipient venule in supermicrosurgical lymphaticovenular anastomosis：flow dynamic classification and

correlation with surgical outcomes. J Reconstr Microsurg. 34：581-9, 2018
17) Khan AA, Hernan I, Adamthwaite JA, et al. Feasibility study of combined dynamic imaging and lymphaticovenous anastomosis surgery for breast cancer-related lymphoedema. Br J Surg. 106：100-10, 2019

CQ

7 LVA は下肢続発性リンパ浮腫に有効か？

■ 推奨

LVA は浮腫を軽減させ，蜂窩織炎の発症を抑制する有効な外科的治療法である。

■ 推奨の強さと根拠　2C（弱い推奨，弱い根拠）

根拠・解説　下肢続発性リンパ浮腫に対するリンパ管静脈吻合術（LVA）は，患肢に存在するリンパ管を静脈と吻合することで，下肢にうっ滞したリンパ液を直接静脈に環流させる外科的治療法である。現在行われている LVA は，リンパ管と静脈の内膜同士を正確に接合し吻合を行うものである。これは針糸や手術器具または手術用顕微鏡を含めた医療機器と手術手技の発展から可能となった手術法であり，従来 LVA と混同されてきたリンパ管を静脈内に移植する術式や，吻合に利用するリンパ管と静脈の口径差が大きすぎるものは，本ガイドライン作成において検討から除外した。

LVA によって下肢続発性リンパ浮腫の軽減が得られ[1-25]，蜂窩織炎の発症率が低下する[16-18]という報告が多くなされている。質問票を用いた患者の満足度調査では，LVA によって患者の QOL が改善すると複数報告されている[17-20]。下肢リンパ浮腫に対する LVA では圧迫療法の併用が行われているが，軽症例では LVA によって圧迫療法が不要となった報告も複数なされている[17, 20, 21-25]。

これら報告の多くは症例集積研究であるためエビデンスレベルは高くないが，LVA の低侵襲性と報告されている効果から，有効であると結論づけた。

LVA 術後における吻合部の開存率評価については ICG-LG を用いた報告があり[3]，今後は同様の手法や他の画像診断を用いた評価も含め，治療効果の評価方法の構築が望まれる。

下肢原発性リンパ浮腫に関しては，続発性下肢リンパ浮腫と比較し報告は少ない。下肢原発性リンパ浮腫においても，LVA によって浮腫の軽減が得られ，QOL の改善や蜂窩織炎の発症率が抑制されたという報告が散見される[1-9, 17-20, 26]。個々の報告における症例数は比較的少数で，報告の多くは症例集積研究であるためエビデンスレベルは高くないが，LVA の低侵襲性と治療効果を考慮し，下肢原発性リンパ浮腫に関しても LVA を行うことを提案する。

今後の課題　端々吻合，側端吻合などの吻合方法や吻合数による治療効果の違いについての検討が必要である。治療効果評価法に関しては，現在は質問票や患肢周径計測による評価が中心であるが，画像診断などの客観的治療効果評価法の構築が望まれる。LVA の長期開存性に関し，開存の評価方法や術後浮腫再燃の発生率についての検討が必要である。

■参考文献

1) Koshima I, Nanba Y, Tsutsui T, et al. Long-term follow-up after lymphaticovenular anastomosis for lymphedema in the leg. J Reconstr Microsurg. 19：209-15, 2003
2) Maegawa J, Mikami T, Yamamoto Y, et al. Types of lymphoscintigraphy and indications for lymphaticovenous anastomosis. Microsurgery. 30：437-42, 2010
3) Maegawa J, Yabuki Y, Tomoeda H, et al. Outcomes of lymphaticovenous side-to-end anastomosis in peripheral lymphedema. J Vasc Surg. 55：753-60, 2012
4) Yamamoto T, Narushima M, Kikuchi K, et al. Lambda-shaped anastomosis with intravascular stenting method for safe and effective lymphaticovenular anastomosis. Plast Reconstr Surg. 127：1987-92, 2011
5) Yamamoto T, Yoshimatsu H, Yamamoto N, et al. Side-to-end lymphaticovenular anastomosis through temporary lymphatic expansion. PLoS One. 8：e59523, 2013
6) Akita S, Mitsukawa N, Kuriyama M, et al. Comparison of vascularized supraclavicular lymph node transfer and lymphaticovenular anastomosis for advanced stage lower extremity lymphedema. Ann Plast Surg. 74：573-9, 2015
7) Lee KT, Park JW, Mun GH. Serial two-year follow-up after lymphaticovenular anastomosis for the treatment of lymphedema. Microsurgery. 37：763-70, 2017
8) Visconti G, Salgarello M, Hayashi A. The recipient venule in supermicrosurgical lymphaticovenular anastomosis：flow dynamic classification and correlation with surgical outcomes. J Reconstr Microsurg. 34：581-9, 2018
9) Yasunaga Y, Yanagisawa D, Ohata E, et al. Bioelectrical impedance analysis of water reduction in lower-limb lymphedema by lymphaticovenular anastomosis. J Reconstr Microsurg. 35：306-14, 2019
10) Narushima M, Mihara M, Yamamoto Y, et al. The intravascular stenting method for treatment of extremity lymphedema with multiconfiguration lymphaticovenous anastomoses. Plast Reconstr Surg. 125：935-43, 2010
11) Yamamoto T, Yoshimatsu H, Narushima M, et al. A modified side-to-end lymphaticovenular anastomosis. Microsurgery. 33：130-3, 2013
12) Yamamoto T, Yamamoto N, Azuma S, et al. Near-infrared illumination system-integrated microscope for supermicrosurgical lymphaticovenular anastomosis. Microsurgery. 34：23-7, 2014
13) Akita S, Mitsukawa N, Kuriyama M, et al. External valvuloplasty for subcutaneous small veins to prevent venous reflux in lymphaticovenular anastomosis for lower extremity lymphedema. Plast Reconstr Surg. 132：1008-14, 2013
14) Yamamoto T, Chen WF, Yamamoto N, et al. Technical simplification of the supermicrosurgical side-to-end lymphaticovenular anastomosis using the parachute technique. Microsurgery. 35：129-34, 2015
15) Hayashi A, Hayashi N, Yoshimatsu H, et al. Effective and efficient lymphaticovenular anastomosis using preoperative ultrasound detection technique of lymphatic vessels in lower extremity lymphedema. J Surg Oncol. 117：290-8, 2018
16) Mihara M, Hara H, Furniss D, et al. Lymphaticovenular anastomosis to prevent cellulitis associated with lymphoedema. Br J Surg. 101：1391-6, 2014
17) Mihara M, Hara H, Tange S, et al. Multisite lymphaticovenular bypass using supermicrosurgery technique for lymphedema management in lower lymphedema cases. Plast Reconstr Surg. 138：262-72, 2016
18) Gennaro P, Gabriele G, Mihara M, et al. Supramicrosurgical lymphatico-venular anastomosis (LVA) in treating lymphoedema：36-months preliminary report. Eur Rev Med Pharmacol Sci. 20：4642-53, 2016
19) Salgarello M, Mangialardi ML, Pino V, et al. A prospective evaluation of health-related quality of life following lymphaticovenular anastomosis for upper and lower extremities lymphedema. J Reconstr Microsurg. 34：701-7, 2018
20) Phillips GSA, Gore S, Ramsden A, et al. Lymphaticovenular anastomosis in the treatment of secondary lymphoedema of the legs after cancer treatment. J Plast Reconstr Aesthet Surg. 72：1184-92, 2019
21) Maegawa J, Hosono M, Tomoeda H, et al. Net effect of lymphaticovenous anastomosis on volume reduction of peripheral lymphoedema after complex decongestive physiotherapy. Eur J Vasc Endovasc Surg. 43：602-8, 2012
22) Akita S, Mitsukawa N, Kuriyama M, et al. Suitable therapy options for sub-clinical and early-stage lymphoedema patients. J Plast Reconstr Aesthet Surg. 67：520-5, 2014
23) Seki Y, Yamamoto T, Yoshimatsu H, et al. The superior-edge-of-the-knee incision method in lymphaticovenular anastomosis for lower extremity lymphedema. Plast Reconstr Surg. 136：665e-75e, 2015

24) Akita S, Ogata F, Manabe I, et al. Noninvasive screening test for detecting early stage lymphedema using follow-up computed tomography imaging after cancer treatment and results of treatment with lymphaticovenular anastomosis. Microsurgery. 37：910-6, 2017
25) Seki Y, Kajikawa A, Yamamoto T, et al. Single lymphaticovenular anastomosis for early-stage lower extremity lymphedema treated by the superior-edge-of-the-knee incision method. Plast Reconstr Surg Glob Open. 6：e1679, 2018
26) Hara H, Mihara M, Ohtsu H, et al. Indication of lymphaticovenous anastomosis for lower limb primary lymphedema. Plast Reconstr Surg. 136：883-93, 2015

CQ

8 リンパ浮腫に対する脂肪吸引は安全で有効か？

■ 推奨

脂肪増生が目立つ非圧痕性リンパ浮腫で，術後圧迫療法を含めたセルフケアの継続が可能な患者に対して脂肪吸引*は安全で有効である。ただし，浮腫増悪を含めた周術期合併症の危険性を考慮し，その適応には十分な注意が必要である。

■ 推奨の強さと根拠　2C（弱い推奨，弱い根拠）
（上肢リンパ浮腫 2C，下肢リンパ浮腫 2C）

根拠・解説　リンパ浮腫はリンパうっ滞により組織間隙に組織液が貯留する状態を指すが，この状態が慢性的に続くと，脂肪細胞の増加と脂肪組織の肥大により，しばしば非可逆的な組織の線維化と脂肪沈着が著明となることがある。結果として，整容面の悪化のみならず，関節可動域の制限や着衣の制限を来し，患者の QOL を著しく低下させる。

上肢リンパ浮腫に対する脂肪吸引の手術適応として，①乳がん術後の続発性リンパ浮腫，②有意な過剰容積（健側肢より 10％以上）と付随する主観的な不快感，③以前の保存的治療が無効である，④脂肪組織肥大の徴候として非圧痕性または最小限（5mm 未満）の圧痕性浮腫，⑤術前に弾性着衣を使用することに慣れており術後も継続できること，などが挙げられる[1-4]。下肢リンパ浮腫に対する手術適応として，①非圧痕性浮腫で保存的治療が奏効しない ISL stage 2 または stage 3，②健側肢との容積差が 25％以上，などが挙げられ，上肢同様術後圧迫療法を恒久的に使用することに疑問がある場合は手術適応外としている[5-9]。

脂肪吸引による術後合併症として，出血，皮膚損傷，創感染，圧迫療法による褥瘡性潰瘍が挙げられる[2, 7-9]。その中で頻度の高い出血は手技による差が大きく，Hoffner らは，ドライ法で 56％（駆血なし），14％（駆血併用下）において輸血が必要であったのに対し，チューメセント法では輸血 0％であったと報告している[2]。Stewart らは，下肢リンパ浮腫 72 肢に対して脂肪吸引を施行し，術後輸血 2 例，皮膚壊死 3 領域，弾性着衣による一過性腓骨神経麻痺 2 例，術後蜂窩織炎 3 例（術前 21 例）の合併症を報告している[7]。

術後管理については，術後出血および術後浮腫予防のため術中および術後圧迫療法を継続し，入浴時を除いて終日 CCL3 の弾性着衣を着用する厳重かつ長期的な管理が必要であるとの報告が多く占

めていた[2,5-9]。

Brorson らは，上肢リンパ浮腫患者 28 例を対象とした非ランダム化比較試験（NRCT）で，圧迫療法単独治療群と圧迫療法＋脂肪吸引併用群の 1 年後の浮腫減少率がそれぞれ 47％と 104％（p＜0.0001）であることから，脂肪吸引が有効であったと報告している。しかし，浮腫が完全に軽減した 6 名において術後 1 年目に圧迫を中止したところ，平均 370 ml の容積増加が観察されたことから，初期治療効果を維持するためには弾性着衣の継続着用が重要であると述べている[1]。また，山田らは，下肢リンパ浮腫患者に大腿部脂肪吸引を施行し，吸引していない下腿浮腫の悪化を認めた経験から，術後圧迫の重要性について言及している[10]。Brorson らは，続発性上肢リンパ浮腫 20 例を 2 つの治療群（圧迫療法単独治療群と圧迫療法＋脂肪吸引併用治療群）に分け，間接的リンパシンチグラフィ（ILS）の変化について前向きに比較検討したところ，両群において施術前後の ILS はすでに障害されているリンパ輸送能をさらに悪化させることはなかったとしている[11]。

Stewart らは，下肢リンパ浮腫（原発性 42 肢，続発性 30 肢）に対する脂肪吸引後の浮腫肢容積の平均減少率は 3 カ月後で 85％（n＝75），1 年後で 88％（n＝60），2 年後で 94％（n＝41），5 年後で 90％（n＝15）と長期的にも保たれており，原発性より続発性においてよりよい結果が得られたと報告している[7]。Lamprou らは，下肢リンパ浮腫患者 88 例（原発性 47 例，続発性 41 例）に対して脂肪吸引を行い，反復性蜂窩織炎の頻度が術後有意に減少したと報告している[9]。また，Schaverien らは，上肢リンパ浮腫に対する最大 5 年の追跡調査で，不安スコアおよびうつ病スコアが有意に減少し，McGee らは，下肢続発性リンパ浮腫に対する脂肪吸引前後の QOL 評価において，平均 LyQLi スコアが術前 75.9 から術後 26.9 に改善したと報告している[6]。

以上より，四肢リンパ浮腫に対する脂肪吸引は，患肢ボリューム減少効果が高く，小切開ゆえ整容的にも優れた術式といえる。しかしながら，脂肪吸引はリンパ管機能を改善させる術式でないため，手術適応については慎重に検討する必要がある。また，よりよい結果を維持するためには圧迫療法を術後も継続することが非常に重要であり，多職種専門チームによる評価や継ぎ目のないフォローが必要である。

＊：2021 年 5 月現在，本法は保険適用外である。

今後の課題　海外では脂肪吸引後の長期経過を含め有効報告例が多く存在するものの，本邦での報告例はまだ少ない。北欧人と日本人の体形差，圧迫療法に不利な日本の高温多湿の気候，コスト（自費または保険）など，治療方法および治療成績に関連する懸案事項が多く存在する。脂肪吸引による遠位浮腫増悪のリスクも念頭におきながら，手術適応の検討や安全な手術手技の確立，周術期局所管理に至るまでしっかりした体制作りが不可欠である。

■参考文献

1) Brorson H, Svensson H. Liposuction combined with controlled compression therapy reduces arm lymphedema more effectively than controlled compression therapy alone. Plast Reconstr Surg. 102：1058-67；discussion 1068, 1998

2) Hoffner M, Ohlin K, Svensson B, et al. Liposuction gives complete reduction of arm lymphedema following breast cancer treatment-a 5-year prospective study in 105 patients without recurrence. Plast Reconstr Surg Glob Open. 6：

e1912, 2018
3) Schaverien MV, Munro KJ, Baker PA, et al. Liposuction for chronic lymphoedema of the upper limb：5 years of experience. J Plast Reconstr Aesthet Surg. 65：935-42, 2012
4) Damstra RJ, Voesten HG, Klinkert P, et al. Circumferential suction-assisted lipectomy for lymphoedema after surgery for breast cancer. Br J Surg. 96：859-64, 2009
5) Boyages J, Kastanias K, Koelmeyer LA, et al. Liposuction for advanced lymphedema：a multidisciplinary approach for complete reduction of arm and leg swelling. Ann Surg Oncol. 22 Suppl 3：S1263-70, 2015
6) McGee P, Munnoch DA. Treatment of gynaecological cancer related lower limb lymphoedema with liposuction. Gynecol Oncol. 151：460-5, 2018
7) Stewart CJ, Munnoch DA. Liposuction as an effective treatment for lower extremity lymphoedema：a single surgeon's experience over nine years. J Plast Reconstr Aesthet Surg. 71：239-45, 2018
8) Greene AK, Maclellan RA. Operative treatment of lymphedema using suction-assisted lipectomy. Ann Plast Surg. 77：337-40, 2016
9) Lamprou DA, Voesten HG, Damstra RJ, et al. Circumferential suction-assisted lipectomy in the treatment of primary and secondary end-stage lymphoedema of the leg. Br J Surg. 104：84-9, 2017
10) 山田潔，品岡玲，松本久美子，他．下肢リンパ浮腫進行例に対する脂肪吸引術．PEPARS. 130：65-74, 2017
11) Brorson H, Svensson H, Norrgren K, et al. Liposuction reduces arm lymphedema without significantly altering the already impaired lymph transport. Lymphology. 31：156-72, 1998

CQ

9 リンパ節移植はリンパ浮腫に有効か？

■ **推奨**

リンパ節移植はリンパ浮腫に有効と思われる，術後合併症の危険性を考慮すると利益の大きさは不確実である。

■ **推奨の強さと根拠** 2C（弱い推奨，弱い根拠）

根拠・解説 リンパ節移植（LNT）の治療効果についてのいくつかの調査報告では，すべての報告で術前もしくは健側と比較してリンパ浮腫を改善したとされている。肢の周径や，それにより算出した容量は術前と比較して減少している症例が多く，蜂窩織炎の発生率も減少したとする報告が多い。患者アンケートによる上肢の QOL が改善したという報告[1,2]もある。ドナー部は数種類あり（鼠径[3-9]，腋窩[10-12]，鎖骨上[13]，顎下[14]，大網[15,16]，腸間膜[17]など），レシピエント部も上肢と下肢に行われているが，ドナー部別または上下肢別に治療効果を比較した報告はない。他の治療と比較している報告は 1 つあり，LVA とリンパ節移植の比較であった[18]。彼らは，どちらも治療効果があったが有意差はなかったとしている[18]。

リンパ節移植では術後合併症が問題となることがある。上肢に対して鼠径部から，下肢に対しては胸部からリンパ節移植を行った前向きコホート研究では，術後のドナー部の合併症が 38％（医原性リンパ浮腫 23％，リンパ嚢腫 15％）であったとしている[19]。また，ドナー部が腋窩・鼠径ではそれぞれ上肢・下肢の医原性リンパ浮腫，顎下では顔面神経下顎縁枝麻痺に注意が必要とする報告がある。これに対し，医原性リンパ浮腫を予防する手法として reverse lymphatic mapping 法が報告された[20]。上肢もしくは下肢の指（趾）間にテクネシウムを皮内注射し，センチネルリンパ節を同定後，

それを避けてドナー部のリンパ節を採取する方法であり，近年では術後合併症の発生率は軽減したと考えられる[20]。

リンパ節移植の手術手技に関しては多様であるが，リンパ浮腫の改善に有効であるという結果は，すべての報告で一致する。したがって，リンパ節移植はリンパ浮腫に有効と思われるが，ドナー部の合併症を考慮して手術を行うべきと考えられる。

今後の課題　メタアナリシスやRCT，NRCTがないため，エビデンスレベルが低い論文が多い。また，ドナー部の種類が多く，同じドナー部でも選択するレシピエント血管が違うなど，手術手技が一定ではないうえに報告数が少ない。リンパ節移植はまだ完全に確立されていない手術手技であることがうかがえる。今後のエビデンスレベルが高い論文の積み重ねが望まれる。

■参考文献

1) Gratzon A, Schultz J, Secrest K, et al. Clinical and psychosocial outcomes of vascularized lymph node transfer for the treatment of upper extremity lymphedema after breast cancer therapy. Ann Surg Oncol. 24：1475-81, 2017
2) De Brucker B, Zeltzer A, Seidenstuecker K, et al. Breast cancer-related lymphedema：quality of life after lymph node transfer. Plast Reconstr Surg. 137：1673-80, 2016
3) Arrivé L, Derhy S, Dlimi C, et al. Noncontrast magnetic resonance lymphography for evaluation of lymph node transfer for secondary upper limb lymphedema. Plast Reconstr Surg. 140：806e-11e, 2017
4) Kwak MD, Machens HG. The lateral intercostal artery perforator as an alternative donor vessel for free vascularized lymph node transplantation. Arch Plast Surg. 45：275-9, 2018
5) Miranda Garcés M, Pons G, Mirapeix R, et al. Intratissue lymphovenous communications in the mechanism of action of vascularized lymph node transfer. J Surg Oncol. 115：27-31, 2017
6) Sulo E, Hartiala P, Viitanen T, et al. Risk of donor-site lymphatic vessel dysfunction after microvascular lymph node transfer. J Plast Reconstr Aesthet Surg. 68：551-8, 2015
7) Viitanen TP, Mäki MT, Seppänen MP, et al. Donor-site lymphatic function after microvascular lymph node transfer. Plast Reconstr Surg. 130：1246-53, 2012
8) Saaristo AM, Niemi TS, Viitanen TP, et al. Microvascular breast reconstruction and lymph node transfer for postmastectomy lymphedema patients. Ann Surg. 255：468-73, 2012
9) Lin CH, Ali R, Chen SC, et al. Vascularized groin lymph node transfer using the wrist as a recipient site for management of postmastectomy upper extremity lymphedema. Plast Reconstr Surg. 123：1265-75, 2009
10) Batista BN, Germain M, Faria JC, et al. Lymph node flap transfer for patients with secondary lower limb lymphedema. Microsurgery. 37：29-33, 2017
11) Inbal A, Teven CM, Chang DW. Latissimus dorsi flap with vascularized lymph node transfer for lymphedema treatment：technique, outcomes, indications and review of literature. J Surg Oncol. 115：72-7, 2017
12) Nguyen AT, Chang EI, Suami H, et al. An algorithmic approach to simultaneous vascularized lymph node transfer with microvascular breast reconstruction. Ann Surg Oncol. 22：2919-24, 2015
13) Maldonado AA, Chen R, Chang DW. The use of supraclavicular free flap with vascularized lymph node transfer for treatment of lymphedema：a prospective study of 100 consecutive cases. J Surg Oncol. 115：68-71, 2017
14) Poccia I, Lin CY, Cheng MH. Platysma-sparing vascularized submental lymph node flap transfer for extremity lymphedema. J Surg Oncol. 115：48-53, 2017
15) Ciudad P, Manrique OJ, Date S, et al. Double gastroepiploic vascularized lymph node tranfers to middle and distal limb for the treatment of lymphedema. Microsurgery. 37：771-9, 2017
16) Nguyen AT, Suami H, Hanasono MM, et al. Long-term outcomes of the minimally invasive free vascularized omental lymphatic flap for the treatment of lymphedema. J Surg Oncol. 115：84-9, 2017
17) Agko M, Ciudad P, Chen HC. Staged surgical treatment of extremity lymphedema with dual gastroepiploic vascularized lymph node transfers

followed by suction-assisted lipectomy-a prospective study. J Surg Oncol. 117：1148-56, 2018
18) Akita S, Mitsukawa N, Kuriyama M, et al. Comparison of vascularized supraclavicular lymph node transfer and lymphaticovenular anastomosis for advanced stage lower extremity lymphedema. Ann Plast Surg. 74：573-9, 2015
19) Vignes S, Blanchard M, Yannoutsos A, et al. Complications of autologous lymph-node transplantation for limb lymphoedema. Eur Vasc Endovasc Surg. 45：516-20, 2013
20) Dayan JH, Dayan E, Smith ML. Reverse lymphatic mapping：a new technique for maximizing safety in vascularized lymph node transfer. Plast Reconstr Surg. 135：277-85, 2015

CQ

10 外科的治療と保存的治療の併用は保存的治療単独と比較してリンパ浮腫に有効か？

■ 推奨

併用は浮腫の軽減や蜂窩織炎の低減などリンパ浮腫に有効な場合がある。LVA および LNT では保存的治療を軽減できる可能性がある。脂肪吸引では術後において，厳重かつ継続的な圧迫療法およびセルフケアの併用が必要である。

■ 推奨の強さと根拠　2C（弱い推奨，弱い根拠）

根拠・解説　外科的治療として世界的に広く行われている，リンパ管静脈吻合術（LVA）/ リンパ節移植 / 脂肪吸引の 3 つと保存的治療の併用に関する論文を検討した。外科的治療と保存的治療の併用は保存的治療単独との比較試験報告は非常に少なかったため，術前保存的治療抵抗性の症例に対する外科的治療の併用を行った症例集積研究を含めて検討した。

保存的治療単独と LVA＋保存的治療の非ランダム化比較試験で，Akita らは 34 例の LVA＋保存的治療群と 14 例の保存的治療単独群を比較し，LVA＋保存的治療群で有意差（p＝0.04）をもって改善がみられたと報告している[1)]。また，Koshima らは下肢 12 例の圧迫療法単独群と下肢 13 例の LVA＋圧迫療法群を比較し，LVA 群の周径減少量が有意に減少していたと報告している[2)]。

また，術前に保存的治療を行い，術後にも保存的治療を行った記載のあった報告では，Akita らは，前向き試験にて術前圧迫を少なくとも 3 カ月行った続発性下肢リンパ浮腫に対する LVA 33 例を検討し，LVA では 23.3％で改善が得られたとしている。しかし，高度な症例では，改善が得られず弾性着衣の継続が必要であった[3)]。

Winters らは上肢リンパ浮腫 29 例に対して術前に 6 カ月保存的治療を行い，その後 LVA を行い術前と比較している[4)]。この結果では 12 カ月で volume reduction は 8.9％であった（p＝0.055, 11/12 で volume reduction＋）。15/23（53.6％）では弾性着衣が不要となったとしている。これらから LVA では保存的治療単独に比べてリンパ浮腫治療に有効である可能性がある[1-11)]。症例によっては弾性着衣が不要な場合があるが，リンパ浮腫が高度な症例では併用治療でも改善が得られず，単独と比較して優位とまではいえない可能性がある[12)]。

LNT では，比較試験の報告はなく術前に保存的治療を行い術後にも保存的治療を行った記載のあった症例集積研究を検討した。Gratzon らは術前保存的治療を行った後の血管付きリンパ節移植を

50名の上肢リンパ浮腫患者に行い，術後12カ月で平均58.7%の容量減少を認めた[13]。さらに術後12カ月で圧迫の平均時間を1週間当たり7.3時間に減らすことが可能となったとしている。Saaristoらは，リンパ節を含めた乳房再建を上肢リンパ浮腫患者9例に対して行い，8例で術前圧迫療法を行っていた。術後7例で容量減少し3例で保存的治療を中止できたと報告している[14]。Akitaらは，術前圧迫を少なくとも3カ月行った下肢リンパ浮腫に対するLNT 13例を検討し，LNTでは53.8%で改善が得られたとしている[3]。このようにLNT併用治療は保存的治療単独に比べてリンパ浮腫治療に有効である場合がある。さらに症例によってはストッキングの装着時間を短縮できる可能性がある。

脂肪吸引は，基本的に術前ストッキングを含めた保存的治療抵抗症例に対し，術中から術後恒久的に弾性着衣を使用することが必須条件とされている[15,16]。

Brorsonらは，上肢続発性リンパ浮腫28例に対する圧迫療法単独治療群と脂肪吸引併用治療群の治療予後のNRCTを行い，圧迫療法単独治療群と圧迫療法＋脂肪吸引併用群では，1年後の浮腫減少率がそれぞれ47%と104%であることから，圧迫療法を併用した脂肪吸引は圧迫療法単独よりも有意に効果的（$p<0.0001$）であることを実証した[15]。ただ浮腫が完全に軽減した患者（6人）で，弾性着衣を1週間中止したところ増悪しており，脂肪吸引では，術後において厳重かつ継続的な圧迫療法およびセルフケアの併用が必要である。

Stewartらは，四肢保存的治療患者で非圧痕性浮腫のISL stage 2またはstage 3，69例（72肢：片側性下肢浮腫66例，両側性3例，原発性リンパ浮腫42肢，続発性リンパ浮腫30肢）に対して脂肪吸引を行い奏効したと報告している[16]。男性の原発性リンパ浮腫の治療改善が最も悪く，続発性リンパ浮腫に対しては術後経過観察中にさらなる改善を認めたとしている。術後弾性着衣の恒久的使用が疑わしい場合は手術適応外とする報告が多い[17-19]。このように慢性の重症度の高い脂肪蓄積を伴うリンパ浮腫に対して，脂肪吸引と弾性着衣を併用することは，脂肪吸引は浮腫組織除去術であり容量減少を目的とし機能的リンパ循環回復治療と異なるためリンパ弾性着衣の恒久的使用が必須となるが，保存的治療単独と比較してリンパ浮腫に有効である。

手術手技は多様であるが，リンパ浮腫の改善に有効であるという結果は，すべての報告で一致する。したがって，外科的治療の併用はリンパ浮腫に有効と思われる。とくにLVAおよびLNTが機能的リンパ循環回復治療であるため，併用から保存的治療の軽減が得られる場合がある。これに対して脂肪吸引は本邦では自由診療であること，また，機能的リンパ循環回復治療と異なるためリンパ弾性着衣の恒久的使用が必須となるため，適応には十分な考慮が必要である。

今後の課題　メタアナリシスやRCTがなく，エビデンスレベルが低い論文が多い。比較試験を行った報告が少なく，保存的治療抵抗性の症例に対して外科的治療後の保存的治療との併用についての症例集積研究を今回検討に含めた。保存的治療の種類や術後の保存的治療開始時期のばらつきがあり，外科的治療と保存的治療の複合的治療の最適化については確立されていないことがうかがえる。原発性と続発性，上肢と下肢，外科的治療の違いなどによる比較検討など症例の積み重ねと併せて，今後エビデンスレベルの高い論文の積み重ねが望まれる。

■参考文献

1) Akita S, Ogata F, Manabe I, et al. Noninvasive screening test for detecting early stage lymphedema using follow-up computed tomography imaging after cancer treatment and results of treatment with lymphaticovenular anastomosis. Microsurgery. 37：910-6, 2017
2) Koshima I, Nanba Y, Tsutsui T, et al. Long-term follow-up after lymphaticovenular anastomosis for lymphedema in the leg. J Reconstr Microsurg. 19：209-15, 2003
3) Akita S, Mitsukawa N, Kuriyama M, et al. Comparison of vascularized supraclavicular lymph node transfer and lymphaticovenular anastomosis for advanced stage lower extremity lymphedema. Ann Plast Surg. 74：573-9, 2015
4) Winters H, Tielemans HJP, Verhulst AC, et al. The long-term patency of lymphaticovenular anastomosis in breast cancer-related lymphedema. Ann Plast Surg. 82：196-200, 2019
5) Gennaro P, Gabriele G, Salini C, et al. Our supramicrosurgical experience of lymphaticovenular anastomosis in lymphoedema patients to prevent cellulitis. Eur Rev Med Pharmacol Sci. 21：674-9, 2017
6) Gennaro P, Gabriele G, Mihara M, et al. Supramicrosurgical lymphatico-venular anastomosis (LVA) in treating lymphoedema：36-months preliminary report. Eur Rev Med Pharmacol Sci. 20：4642-53, 2016
7) Chang DW. Lymphaticovenular bypass for lymphedema management in breast cancer patients：a prospective study. Plast Reconstr Surg. 126：752-8, 2010
8) Hayashi A, Hayashi N, Yoshimatsu H, et al. Effective and efficient lymphaticovenular anastomosis using preoperative ultrasound detection technique of lymphatic vessels in lower extremity lymphedema. J Surg Oncol. 117：290-8, 2018
9) Seki Y, Kajikawa A, Yamamoto T, et al. The dynamic-lymphaticovenular anastomosis method for breast cancer treatment-related lymphedema：creation of functional lymphaticovenular anastomoses with use of preoperative dynamic ultrasonography. J Plast Reconstr Aesthet Surg. 72：62-70, 2019
10) Mihara M, Hara H, Furniss D, et al. Lymphaticovenular anastomosis to prevent cellulitis associated with lymphoedema. Br J Surg. 101：1391-6, 2014
11) Yamamoto T, Yoshimatsu H, Yamamoto N, et al. Side-to-end lymphaticovenular anastomosis through temporary lymphatic expansion. PLoS One. 8：e59523, 2013
12) Ayestaray B, Bekara F, Andreoletti JB. Patent blue-enhanced lymphaticovenular anastomosis. J Plast Reconstr Aesthet Surg. 66：382-9, 2013
13) Gratzon A, Schultz J, Secrest K, et al. Clinical and psychosocial outcomes of vascularized lymph node transfer for the treatment of upper extremity lymphedema after breast cancer therapy. Ann Surg Oncol. 24：1475-81, 2017
14) Saaristo AM, Niemi TS, Viitanen TP, et al. Microvascular breast reconstruction and lymph node transfer for postmastectomy lymphedema patients. Ann Surg. 255：468-73, 2012
15) Brorson H, Svensson H. Liposuction combined with controlled compression therapy reduces arm lymphedema more effectively than controlled compression therapy alone. Plast Reconstr Surg. 102：1058-67；discussion 1068, 1998
16) Stewart CJ, Munnoch DA. Liposuction as an effective treatment for lower extremity lymphoedema：a single surgeon's experience over nine years. J Plast Reconstr Aesthet Surg. 71：239-45, 2018
17) Schaverien MV, Munro KJ, Baker PA, et al. Liposuction for chronic lymphoedema of the upper limb：5 years of experience. J Plast Reconstr Aesthet Surg. 65：935-42, 2012
18) Hoffner M, Ohlin K, Svensson B, et al. Liposuction gives complete reduction of arm lymphedema following breast cancer treatment-a 5-year prospective study in 105 patients without recurrence. Plast Reconstr Surg Glob Open. 6：e1912, 2018
19) Lamprou DA, Voesten HG, Damstra RJ, et al. Circumferential suction-assisted lipectomy in the treatment of primary and secondary end-stage lymphoedema of the leg. Br J Surg. 104：84-9, 2017

形成外科診療ガイドライン 1　2021年版
皮膚疾患／頭頸部・顔面疾患／体幹・四肢疾患

2015 年　4 月 10 日　第 1 版（2015年版）発行
2021 年　8 月 10 日　第 2 版（2021年版）第 1 刷発行

編　集　日本形成外科学会
日本創傷外科学会
日本頭蓋顎顔面外科学会

発行者　福村　直樹
発行所　金原出版株式会社
〒 113-0034 東京都文京区湯島 2-31-14
電話　編集 (03) 3811-7162
営業 (03) 3811-7184
FAX　(03) 3813-0288
振替口座　00120-4-151494
http://www.kanehara-shuppan.co.jp/
©2015, 2021
検印省略
Printed in Japan
ISBN 978-4-307-25721-3　DTP／Sun Fuerza　印刷・製本／シナノ印刷

JCOPY ＜出版者著作権管理機構 委託出版物＞
本書の無断複製は著作権法上での例外を除き禁じられています。複製される場合は，そのつど事前に，出版者著作権管理機構（電話 03-5244-5088，FAX 03-5244-5089，e-mail：info@jcopy.or.jp）の許諾を得てください。

小社は捺印または貼付紙をもって定価を変更致しません。
乱丁，落丁のものは小社またはお買い上げ書店にてお取り替え致します。