形成外科診療ガイドライン

編
日本形成外科学会
日本創傷外科学会
日本頭蓋顎顔面外科学会

体幹・四肢疾患

7

- 第Ⅰ編　乳房再建
- 第Ⅱ編　腋臭症
- 第Ⅲ編　漏斗胸
- 第Ⅳ編　臍ヘルニア・突出症
- 第Ⅴ編　四肢先天異常
- 第Ⅵ編　四肢再建
- 第Ⅶ編　殿部・外陰部再建

金原出版株式会社

序

この度，金原出版のご協力をいただき，日本形成外科学会診療ガイドラインを刊行する運びとなりました。本ガイドラインの作成にご尽力いただいたガイドライン作成部会の清川兼輔部会長をはじめ委員の先生方に厚く御礼を申し上げます。

この診療ガイドラインは2009年に具体化いたしました。きっかけは，経験が重視されがちであった形成外科診療について，エビデンスに基づいた標準的診断・治療を示す時期が来ているとの認識からでした。まず，委員会が作られ，それぞれの領域ごとに担当していただく責任者，担当委員を選任し，クリニカルクエスチョン（CQ）の設定，文献のエビデンスレベルからみた推奨度の決定まで，先生方には大変ご尽力をいただきました。また，形成外科学会に加えて関連学会である日本創傷外科学会，日本頭蓋顎顔面外科学会にも分担をお願いいたしました。そして，ガイドライン作成を通して形成外科学会とその関連二学会との密接な連携がはかられました。今後も三学会が連携して日本の形成外科の発展に貢献していければと思います。

2010年からは，領域ごとのガイドラインシンポジウムを日本形成外科学会，日本創傷外科学会，日本頭蓋顎顔面外科学会で開催し，その後，会員からのパブリックコメントを募集し，最終案の決定にいたっております。そして，シンポジウム開始より約5年を経て形成外科がカバーするすべての領域のガイドラインが完成いたしました。今回刊行するガイドラインシリーズは全7巻で構成されます。ただし，熱傷，褥瘡および血管腫の3分野に関してはすでに完成され，日本形成外科学会も関わって他の機関で公開されておりますので，このシリーズには含まれておりません。ご理解のほどをお願いいたします。

従来，経験に基づく診療が主な領域であったために，エビデンスレベルに基づいた推奨度も残念ながらCレベルが多い結果となりました。今後の課題としては，形成外科診療にとって重要なCQのエビデンスレベルを明確にしていかなければならないと思います。そして，この課題を個人的な研究だけに任せるのではなく，日本形成外科学会および関連学会が主導する立場でこの課題に取り組まなければならないと思います。今回のガイドラインは標準的な形成外科診療を明らかにする端緒であります。この後，会員および学会の努力によってこのガイドラインがさらに充実していくことを切に願って，刊行のご挨拶といたします。

平成27年7月

日本形成外科学会
日本頭蓋顎顔面外科学会
理事長　川上　重彦

日本形成外科学会のサブスペシャルティの学会として2008年7月に設立された日本創傷外科学会の使命は，急性・慢性の創傷からケロイド・肥厚性瘢痕まで含めた外表の創傷全般の診断と治療の専門医を育てることと，病態解明の研究成果に基づいた新治療法の開発を進め，さらなる治療成績の向上を図り，社会に貢献することです。

社会に貢献するためには，日本創傷外科学会専門医が創傷治療の第一線を担わなければならないことはもちろんですが，創傷外科学会専門医の技術や知識を形成外科医以外の医師にも啓蒙することにより，創傷治療全体の成績を上げることも重要な使命です。

このような使命を掲げて日本創傷外科学会が設立された頃，日本形成外科学会にガイドライン策定の機運が高まり，2009年に日本形成外科学会と，もう1つのサブスペシャルティの学会である日本頭蓋顎顔面外科学会，本学会の3学会合同でのガイドライン作成作業が始まりました。

医療者と患者が特定の臨床状況で適切な判断を下すためには，標準的な治療法が示されていなければなりません。ガイドラインは、エビデンスを集積・整理し、医療者に対し現時点での一般診療に有用な情報を提供し，標準レベルを理解させることを目的として作成されています。

昨今，疾患の治療に関しては多くの情報がネット上に流れ，患者も何を信じていいのかわからない状態です。特に急性・慢性の創傷や，ケロイド・肥厚性瘢痕に関しては情報があふれ，必ずしも正しくない情報を信じている患者も見受けられます。私は，形成外科医，創傷外科医のみならず，メスを持つすべての外科系医師，さらにメスを持たない内科系医師や看護師などの医療従事者にも創傷の標準的治療を理解していただきたいと思っています。すべての医療者が形成外科学，創傷外科学の正しい知識を持ち，最新の情報を得て標準的治療を患者や家族に説明し，実践するためのツールとして，この形成外科診療ガイドラインを利用されることを願っています。

平成27年7月

日本創傷外科学会

理事長　鈴木　茂彦

ガイドライン作成にあたって

近年，エビデンスに基づいた医療（Evidence Based Medicine：EBM）の実践が求められるようになり，形成外科領域においてもその視点に立った診療ガイドラインの作成が必要となりました。このため，日本形成外科学会は，その二階建ての学会である日本創傷外科学会と日本頭蓋顎顔面外科学会との三学会で合同ガイドライン作成委員会を組織し，形成外科が携わる疾患や外傷に対する診療ガイドラインを作成することとなりました。

本ガイドラインは，形成外科に携わる疾患や外傷の臨床上の問題に関する国内外の論文からエビデンスを収集し，若い医師や関連科の医師の理解を促すことを目的としたものです。各章や項目では，まず診療の指針となる「Clinical Question（CQ）」を作成し，その CQ に対する論文のエビデンスレベルに基づいた Answer とその推奨度を記載し，その次に「根拠および解説」について述べ，さらに「今後の課題」についても記載しています。形成外科領域の論文には，正直，エビデンスレベルの高い（Ⅰ～Ⅱ）論文が数少ないため，推奨度としては低いもの（C1：根拠はないが，行うよう勧められる）となるのがほとんどです。「今後の課題」は，今後エビデンスレベルの高い研究を行ううえでの重要な指標になると考えています。

なお，今回の作成にあたって「血管腫・血管奇形」，「褥瘡」，「熱傷」については項目からは除外しました。その理由は，「血管腫・血管奇形」のガイドラインが平成 21–23 年度厚生労働科学研究費補助金（難治性疾患克服研究事業）「難治性血管腫・血管奇形についての調査研究班」（佐々木班）によって，また「褥瘡」と「熱傷」のガイドラインが日本褥瘡学会および日本熱傷学会によってすでに作成されているためです。その構成メンバーには数多くの形成外科医（日本形成外科学会会員）が関与しており，新たなガイドラインの作成は必要ないと判断しました。したがって「血管腫・血管奇形」と「褥瘡」および「熱傷」については，それらのガイドラインに準拠するものとし，すでに発刊されているそれぞれのガイドラインを参照していただくこととしました。

EBM を実践するということは，この診療ガイドラインで推奨されたものをすべての患者に実践することではありません。それぞれの形成外科医が，専門的知識と経験および患者の状態を考慮したうえで総合的に判断を下すことが重要です。したがって，保険医療の審査基準や維持紛争，医療訴訟の資料として用いられるべきものではないことに言及しておきます。本診療ガイドラインを日常の臨床の一助として大いに活用していただければ，作成に携わった人間として幸甚です。

終わりに，本ガイドラインの作成にあたり，長期にわたり献身的かつ無償の御尽力をいただいた先生方，編集にあたって御協力くださった金原出版編集部の方々，膨大な原稿を収集・整理していただいた学会事務局と久留米大学形成外科・顎顔面外科学講座の秘書の方々に，この場をお借りして深甚なる謝意を表します。

平成 27 年 7 月

日本形成外科学会，日本創傷外科学会，日本頭蓋顎顔面外科学会
三学会合同ガイドライン委員会

委員長　清川　兼輔

目　　次

序
ガイドライン作成にあたって
ガイドラインについて

第Ⅰ編　乳房再建診療ガイドライン

作成にあたって …… 2

1章　乳房再建

1. 乳房再建の必要性と許容性

CQ1　患者の満足度を上げるか？ …… 4
CQ2　局所再発の発見を遅らせることはないか？ …… 5
CQ3　シリコーンインプラントによる乳房再建後の患者は，再建しない患者と比べて癌の再発率に差があるか？ …… 6

2. 再建手術の適応

CQ4　喫煙歴のある患者に勧められるか？ …… 7
CQ5　肥満患者には勧められるか？ …… 8
CQ6　高齢患者に勧められるか？ …… 9
CQ7　胸壁への放射線治療歴のある患者に勧められるか？ …… 10
CQ8　胸壁への術後照射が予定されている患者に一次再建術は勧められるか？ …… 11
CQ9　乳癌の家族歴がある患者に勧められるか？ …… 12

3. 再建手術の至適時期

CQ10　乳房温存手術後の一次再建は二次再建より望ましいか？ …… 13
CQ11　Skin（Nipple）-sparing mastectomy 術後の一次再建は二次再建より望ましいか？ …… 14
CQ12　進行乳癌術後患者の二次再建は一次再建より望ましいか？ …… 15

4. 合併症

CQ13　化学療法は乳房再建術後合併症の発生を増加させるか？ …… 16
CQ14　放射線照射後に人工物を用いた乳房再建術を行った場合，自家組織による再建術と比べて合併症の発生率に差はあるか？ …… 17

5. 再建術式

CQ15　両側乳房切除後の一次再建では，人工物による再建が勧められるか？ …… 18
CQ16　シリコーンジェルインプラントによる乳房再建後の患者において，インプラント破損率と被膜拘縮発生率が予想されるか？ …… 20
CQ17　シリコーンジェルインプラントによる乳房再建後の患者において，マッサージは被膜拘縮予防に対して有効か？ …… 21
CQ18　テクスチャードタイプのインプラントはスムーズタイプのインプラントと比較

した場合，被膜拘縮の発生率が低くなるか？ …… 22
CQ19　インプラントを大胸筋下に挿入する場合と大胸筋上に挿入する場合で，術後の質感と合併症に差はあるか？ …… 23
CQ20　再建術にエキスパンダーの使用は有効か？ …… 24
CQ21　エキスパンダーを使用する場合，テクスチャードタイプのエキスパンダーの方がスムーズタイプのエキスパンダーと比較して被膜形成の程度は軽度か？ …… 25
CQ22　乳房全摘術後の患者に対して腹直筋皮弁は有効か？ …… 26
CQ23　腹直筋皮弁による乳房再建術後の患者は出産が可能か？ …… 27
CQ24　腹部手術の既往歴がある患者に対して，腹直筋皮弁による乳房再建術は可能か？ …… 27
CQ25　遊離 TRAM 皮弁（DIEP を含める）は，有茎 TRAM 皮弁に比べて合併症の点において優れているか？ …… 28
CQ26　広背筋皮弁は勧められるか？ …… 29
CQ27　拡大広背筋皮弁による乳房再建術は勧められるか？ …… 31
CQ28　広背筋皮弁で再建する場合，胸背神経を温存するか切断するかにより，再建乳房の状態に差を生じるか？ …… 32
CQ29　乳癌全摘後の患者に対して穿通枝皮弁は有効か？ …… 33
CQ30　遊離 DIEP 皮弁は遊離 TRAM 皮弁（muscle sparing flap：筋体温存腹直筋皮弁を含む）と比較して術後合併症が少ないか？ …… 34
CQ31　遊離皮弁の移植床血管の選択によって手術結果に差が出るか？ …… 35
CQ32　自家脂肪注入法を行った場合，長期的に術後形態は保持されるか？ …… 36
CQ33　自家真皮脂肪移植は推奨されるか？ …… 37
CQ34　乳輪乳頭形成は勧められるか？ …… 38

第Ⅱ編　腋臭症診療ガイドライン

作成にあたって …… 40

1 章　腋臭症

1. 病　態

CQ1　有病率にはどのような特徴があるか？ …… 42
CQ2　アポクリン腺やその他の皮膚付属器との関連性はあるか？ …… 43
CQ3　遺伝的特徴はあるか？ …… 43
CQ4　その他の身体的特徴があるか？ …… 44
CQ5　程度を変化させる因子はあるか？ …… 45

2. 検　査

CQ6　必要な問診項目は何か？ …… 45
CQ7　診断に必要な検査は何か？ …… 46
CQ8　グレード評価はどうするか？ …… 47
CQ9　診断基準はどうするか？ …… 47

3. 保存的治療法
CQ10　消毒薬は有効か？ …… 48
CQ11　抗生物質は有効か？ …… 49
CQ12　生活指導（食生活，嗜好品，入浴など）は有効か？ …… 50
CQ13　腋毛処理は有効か？ …… 51
CQ14　制汗剤やデオドラント製品などは有効か？ …… 51
4. 外科的治療法
CQ15　外科的治療法の適応を決める基準はあるか？ …… 52
CQ16　術式選択の基準はあるか？ …… 53
CQ17　有毛部皮膚切除法は有効か？ …… 53
CQ18　剪除法（皮弁法）は有効か？ …… 54
CQ19　特殊手術機器（超音波吸引装置，クワドラカット・シェーバーなど）による手術は有効か？ …… 55
CQ20　血腫予防法として有効な方法は何か？ …… 56
CQ21　切除後の皮膚の固定法として有効な方法は何か？ …… 57
5. その他の治療法
CQ22　医学的脱毛術（レーザー，絶縁針脱毛など）は有効か？ …… 57
CQ23　エステティックサロンにおける除毛術（光，電気分解など）は有効か？ …… 58
CQ24　ボツリヌストキシン局所注射療法は有効か？ …… 59
CQ25　多汗症内服療法は有効か？ …… 60
CQ26　多汗症外用療法は有効か？ …… 60
CQ27　多汗症治療法に対し交感神経節破壊術や交感神経節離断術などは有効か？ …… 60

第Ⅲ編　漏斗胸診療ガイドライン
作成にあたって …… 64
1章　漏斗胸
1. 診　断
CQ1　単純レントゲン撮影は有用か？ …… 66
CQ2　CT 撮影は有用か？ …… 67
CQ3　遺伝は関係するか？ …… 68
CQ4　呼吸機能・心機能に影響するか？ …… 69
2. 保存的治療
CQ5　吸引療法は有効か？ …… 70
3. 観血的治療
CQ6　胸骨翻転術は有効か？ …… 71
CQ7　胸骨挙上術は有効か？ …… 73
CQ8　Nuss 法は有効か？ …… 75
CQ9　Nuss 法は成人症例にも有効か？ …… 76

CQ10　Nuss 法のバー挿入期間は何年が適切か？ …… 77
CQ11　Nuss 法バー抜去後に後戻りは起こるか？ …… 78
CQ12　Nuss 法は患者の満足度を上げるか？ …… 79

第Ⅳ編　臍ヘルニア・突出症診療ガイドライン

作成にあたって …… 82

1 章　臍ヘルニア，臍突出症

1. 保存的治療

CQ1　保存的療法は有効か？ …… 84
CQ2　保存的療法は開始時期や継続期間で効果に違いがあるか？ …… 85
CQ3　保存的療法の合併症はどのようなものがあるのか？ …… 86
CQ4　保存的療法はヘルニア治癒後の臍の醜形を軽減するか？ …… 86

2. 外科的治療

CQ5　至適手術時期はいつか？ …… 87
CQ6　皮弁法は有効か？ …… 88
CQ7　腹直筋形成は有効か？ …… 89
CQ8　臍形成術において臍の大きさをコントロールするために，臍部，臍周囲の皮膚切除は有効か？ …… 89
CQ9　臍形成術の合併症発生頻度は高いのか？　また，どのような合併症があるのか？ …… 90

2 章　臍欠損

1. 治　療

CQ10　植皮による臍形成術は有効か？ …… 92
CQ11　皮弁による臍形成術は有効か？ …… 93

第Ⅴ編　四肢先天異常診療ガイドライン

作成にあたって …… 96

1 章　多合趾症

1. 分　類

CQ1　外観を重視した分類は有用か？ …… 98

2. 治療方針

CQ2　切除趾の決定に X 線検査は有用か？ …… 99

3. 手　術

CQ3　初回手術は 1 歳前後が適当か？ …… 100
CQ4　植皮を用いずに局所皮弁のみの再建は有効か？ …… 101
CQ5　骨軸矯正のための骨切り術は有効か？ …… 102

2 章　母指多指症

1. 分　類

CQ6　分類として Wassel 分類は有用か？ …… 103

2. 手　術
CQ7　初回手術は6～12カ月が至適時期か？ …… 104
CQ8　末節骨型の手術方法として二分併合法は有効か？ …… 105
CQ9　初回手術で骨切り術による指軸変形の修正は必要か？ …… 106
CQ10　指軸偏位について腱走行修正術の適応はあるか？ …… 107
CQ11　二次修正手術は有効か？ …… 108
3章　合指症
1. 分　類
CQ12　分類法において皮膚性合指症・骨性合指症の2分類は有用か？ …… 110
2. 手　術
CQ13　指間形成の皮弁に四角弁は有効か？ …… 111
CQ14　指間形成の皮弁に三角弁は有効か？ …… 112
CQ15　手術に植皮を用いない皮弁法は有効か？ …… 113
CQ16　指への植皮の採皮部には足関節内果下部が有効か？ …… 114
第Ⅵ編　四肢再建診療ガイドライン
作成にあたって …… 118
1章　手指の再建
CQ1　手指掌側の皮膚欠損に対して植皮する場合に，適切な恵皮部はどこか？ …… 120
CQ2　指尖部欠損に対する人工真皮移植は，保存的療法よりも有効か？ …… 121
CQ3　指尖部欠損に知覚の再建は必要か？ …… 122
CQ4　デグロービング損傷において，微小血管吻合は有効か？ …… 123
CQ5　母指再建において，遊離足趾移植は造母指術や母指化術に比べ有効か？ …… 124
CQ6　母指の対立指欠損に対して，遊離複合足趾移植による再建は有効か？ …… 125
2章　下腿の再建
CQ7　脛骨欠損に血管柄付き骨移植は有効か？ …… 127
CQ8　術前検査として非侵襲性の血流画像診断は有用か？ …… 128
CQ9　遊離皮弁移植術において，血管吻合法や選択する移植床血管により成功率の差はあるか？ …… 129
CQ10　下肢遊離皮弁移植術において，術中・術後の抗血栓療法は吻合部血栓の頻度を下げるのに有効か？ …… 131
3章　足部の再建
CQ11　足底荷重部の皮膚軟部組織再建において，足底非荷重部を恵皮部とする再建術式は有効か？ …… 132
CQ12　足底荷重部の再建において知覚再建は必要か？ …… 133
CQ13　足底の広範囲欠損において，遊離皮弁移植術は有効か？ …… 134
CQ14　足背などの腱・骨露出を伴う皮膚潰瘍に対して，人工真皮貼付は有効か？ …… 135
4章　四肢再建一般

CQ15　四肢の逆行性皮弁において静脈灌流不全は生じやすいか？ …… 136
CQ16　有茎の遠隔皮弁（皮弁切離を要する）は有効か？ …… 137

第Ⅶ編　殿部・外陰部再建診療ガイドライン

作成にあたって …… 140

1章　殿部・会陰部皮膚欠損

1. 治　療

CQ1　殿部・会陰部の皮膚欠損の治療として局所陰圧閉鎖処置は有効か？ …… 142
CQ2　殿部・会陰部の皮膚欠損の再建に遊離植皮術は有効か？ …… 143
CQ3　再建に筋皮弁は有効か？ …… 145
CQ4　再建に有茎皮弁は有効か？ …… 146

2. 術後管理

CQ5　再建手術術後の排便管理は有効か？ …… 147
CQ6　術後管理に体圧分散マットレスの使用は有効か？ …… 148

2章　陰茎・陰嚢欠損

1. 原因・診断

CQ7　欠損を生じる原疾患は何か？ …… 150

2. 手　術

CQ8　陰茎再建に有茎皮弁は有効か？ …… 151
CQ9　遊離皮弁による陰茎再建は機能的に優れているか？ …… 152
CQ10　陰嚢欠損の再建に皮弁は有効か？ …… 153

3章　膣・外陰欠損

1. 診　断

CQ11　診断に US や MRI は有用か？ …… 155

2. 治　療

CQ12　膣再建に植皮は有効か？ …… 156
CQ13　膣再建に皮弁は有効か？ …… 157
CQ14　膣の機能的再建に腸管移植は有効か？ …… 158
CQ15　外陰再建に有茎皮弁は有効か？ …… 160

4章　骨盤内死腔

1. 治療方針

CQ16　骨盤内臓切除後の創部感染症の予防に，皮弁による再建は有効か？ …… 162
CQ17　骨盤内臓切除後の会陰ヘルニアの予防に，皮弁による再建は有効か？ …… 165
CQ18　骨盤内臓切除後の会陰部組織欠損創に，局所陰圧閉鎖療法は有効か？ …… 168

2. 手　術

CQ19　骨盤内臓切除後の骨盤部の再建に，筋皮弁は有効か？ …… 170
CQ20　骨盤内臓切除後の骨盤部の再建に，大網は有効か？ …… 173

ガイドラインについて

1. 診療ガイドライン作成の目的と注意点

本ガイドラインは，形成外科が関わる疾患を対象とし，医療者と患者が特定の臨床状況で適切な判断を下せることを支援する目的で作成するものである。

したがって，ガイドラインの根拠にかかる情報収集（文献検索・検討）においては，「研究デザインによる視点」のみならず「臨床的意義による視点」を重視し，形成外科診療の実情を反映したものとする。

なお，本ガイドラインは，現在得られるエビデンスを集積・整理・検討し，現時点での一般診療に有用な情報提供を目的とするものであり，個別の診療（診断法，治療法）を制限するものではない。また，今後行われる（または現在進行中の）臨床研究の成果により内容が大きく変更される可能性がある。

2. 作成主体

本ガイドラインは，三学会合同ガイドライン委員会が作成した原案に日本形成外科学会ガイドライン作成部会ならびに日本創傷外科学会ガイドライン作成委員会，日本頭蓋顎顔面外科学会ガイドライン作成委員会が吟味を加え，パブリックコメントを得たうえで公表するものである。

なお，本ガイドラインの内容については学会が責任を負うが，個々の患者の診療結果に関する直接の責任は治療を担当した医師，病院等に帰属すべきものである。また，保険医療の審査基準や医事紛争・医療訴訟の資料として用いることは，本ガイドラインの趣旨から逸脱することは言うまでもない。

3. 作成の原則

EBM の手法に基づいて作成することを原則とした。

4. ガイドラインの対象

本ガイドラインは医師および関係する医療者を対象とした。

5. 文献検索の範囲

形成外科疾患ガイドラインに用いた文献検索の範囲は，以下に示す①の範囲であるが，必要に応じて，②の範疇にあるものを加えた。

① MEDLINE，医学中央雑誌および Cochrane library で検索した臨床研究のメタアナリシス，ランダム化比較試験，非ランダム化比較試験，比較試験，観察研究，診療ガイドライン，その他

の臨床研究に関する文献。

② 上記以外の診療ガイドライン，総説，専門的見地からの意見，成書。

なお，非臨床研究に関する文献で参考となる重要な資料がある場合には引用してもよいが，推奨度決定の判断には含めない（表２注２参照）。

6. 文献検索期間

1982 年以降 2010～11 年 12 月（ガイドラインの作成開始日が項目によって異なるため）に公表されたものを検索の対象とした。文献検索期間がこれと異なる CQ では，該当する CQ で文献検索期間を別に記載した。

7. エビデンスレベル

エビデンスレベルは，研究デザインによる科学的妥当性を根拠とした（**表１**）。

表１　エビデンスレベル分類（質の高いもの順）

Ⅰ	システマティックレビュー / RCT のメタアナリシス
Ⅱ	１つ以上のランダム化比較試験
Ⅲ	非ランダム化比較試験
Ⅳ	分析疫学的研究（コホート研究，症例対照研究，横断研究）
Ⅴ	記述研究（症例報告や症例集積研究）
Ⅵ	専門委員会の報告や意見，あるいは有識者の臨床経験

注）個々の CQ に関して複数のエビデンスレベルがある場合には，原則として内容を吟味したうえで上記表に準じたレベルの高いエビデンスを採用した。また，どうしても判断がつかない論文については，その判断をプロに依頼した。

8. 推奨度について

推奨度（**表２**）とは，あくまで臨床研究ならびに疫学研究などの文献から得られた情報を根拠とするものである。まず，①エビデンスレベル，②同じ結論に至るエビデンスの多さ，ばらつきの少なさ，③臨床的有効性の大きさ，④臨床上の適用性の広さ，⑤合併症の少なさ，⑥医療コストの多寡の順で検討し，さらに，総合的評価を加え決定した。

なお，本ガイドラインでは，形成外科臨床の実情をガイドラインに反映させるため，エビデンスが乏しい場合の推奨度の決定に関しては，以下の見解を参考とし，ガイドライン委員会のコンセンサスを最終判断の基準とした（表２注３参照）。

Canadian Task Force on Preventing Health Care. Decision Making When Evidence is Uncleare; http:www.ctfphc.org/ctfphc & methods.htm

表２　推奨度

グレード	推奨度
A	強い根拠があり，行うよう強く勧められる。 （少なくとも１つの有効性を示すレベルⅠもしくは良質のレベルⅡのエビデンスがある）
B	根拠があり，行うよう勧められる。 （少なくとも１つ以上の有効性を示す質の劣るレベルⅡか良質のレベルⅢあるいは非常に良質なレベルⅣのエビデンスがある）
C1	根拠はないが，行うよう勧められる。 （質の劣るレベルⅢ～Ⅳ，良質な複数のレベルⅤの研究，あるいはレベルⅥに該当するもの）
C2	根拠がないので，行わないよう勧められる。 （有効のエビデンスがないか，無効または有害のエビデンスがある）
D	無効または害を示す根拠があり，行わないよう勧められる。 （無効あるいは有害であることを示す良質のエビデンスがある）

注１）保険適用外もしくはその可能性があるものには（＊）を付記した。

注２）非臨床研究（作用機序を証明するような基礎実験，臨床症例の効果を裏付ける基礎研究などを含む）の文献を引用する場合には，文献欄の末尾に［非臨床研究］の旨を付記した。

注３）表２の括弧内に記載したエビデンスレベルは推奨度決定の際の目安を示すものである。文献的知見が不足しているものであって，表２によると推奨度に問題が生じる場合等では，形成外科臨床の実情を勘案し，ガイドライン作成班およびガイドライン作成委員会の吟味，さらにはパブリックコメントを踏まえ，推奨度を決定した。また，エビデンスが少なく，今後の臨床研究の必要性が求められる項目については，その旨をガイドライン中に「今後の課題」として記載した。

9. 改訂

ガイドラインの内容は，診療状況の進歩・変化を勘案し，５年を目途に改訂を予定する。

10. 作成に係る資金源について

本ガイドライン作成に係る資金は，内容の公平性を左右するような民間企業等からの支援を受けたものではない。また，本ガイドラインにおける勧告内容および作成に携わった委員，協力委員等は，特定の団体や製品・技術等との利害関係を有するものではなく，委員相互にも利害対立はない。

以上のことは，作成に携わったメンバーからの利益相反申告書により確認した。

図１　三学会合同ガイドライン委員会委員

平成 21，22 年度

（三学会）合同ガイドライン委員会

小林　誠一郎　秋元　正宇　清川　兼輔　清澤　智晴　楠本　健司　菅原　康志
寺師　浩人　仲沢　弘明　天方　將人　江口　智明　緒方　寿夫　秋田　定伯
市岡　滋　木村　中　舘　正弘　今井　啓介　小山　明彦　柏　克彦
菅又　章　宮脇　剛司　矢野　浩規　小坂　正明

※ 下線は委員長

日本創傷外科学会 ガイドライン作成委員会

委員長　清川　兼輔

秋田　定伯　市岡　滋
木村　中　舘　正弘
寺師　浩人

日本形成外科学会 ガイドライン作成部会

部会長　小林　誠一郎

秋本　正宇　天方　將人
江口　智明　緒方　寿夫
清川　兼輔　清澤　智晴
楠本　健司　菅原　康志
寺師　浩人　仲沢　弘明

日本頭蓋顎顔面外科学会 ガイドライン作成委員会

委員長　楠本　健司

井砂　司　石田　有宏
今井　啓介　上村　哲司
江口　智明　緒方　寿夫
奥本　隆行　尾崎　峰
小山　明彦　柏　克彦
門松　香一　岸邊　美幸
清川　兼輔　小坂　正明
菅又　章　菅原　康志
宮脇　剛司　矢野　浩規

平成 23，24 年度

（三学会）合同ガイドライン委員会

清川　兼輔　秋田　定伯　大城　貴史　柏　克彦　菊池　雄二　清澤　智晴
関堂　充　寺師　浩人　土佐　泰祥　三鍋　俊春　市岡　滋　木村　中
楠本　健司　菅又　章

※ 下線は委員長

日本創傷外科学会 ガイドライン作成委員会

委員長　清川　兼輔

秋田　定伯　市岡　滋
木村　中　舘　正弘
寺師　浩人

日本形成外科学会 ガイドライン作成部会

部会長　清川　兼輔

秋田　定伯　大城　貴史
柏　克彦　菊池　雄二
清澤　智晴　関堂　充
寺師　浩人　土佐　泰祥
三鍋　俊春

日本頭蓋顎顔面外科学会 ガイドライン作成委員会

委員長　楠本　健司

井砂　司　石田　有宏
今井　啓介　上村　哲司
江口　智明　緒方　寿夫
奥本　隆行　尾崎　峰
小山　明彦　柏　克彦
門松　香一　岸邊　美幸
清川　兼輔　菅又　章
菅原　康志　宮脇　剛司
矢野　浩規

平成 25，26 年度

（三学会）合同ガイドライン委員会

清川　兼輔　秋田　定伯　大城　貴史　柏　克彦　菊池　雄二　関堂　充
寺師　浩人　土佐　泰祥　三鍋　俊春　木村　中　菅又　章　楠本　健司

※ 下線は委員長

日本創傷外科学会 ガイドライン作成委員会

委員長　清川　兼輔

秋田　定伯　木村　中
舘　正弘　寺師　浩人

日本形成外科学会 ガイドライン作成部会

部会長　清川　兼輔

秋田　定伯　大城　貴史
柏　克彦　菊池　雄二
関堂　充　寺師　浩人
土佐　泰祥　三鍋　俊春

日本頭蓋顎顔面外科学会 ガイドライン作成委員会

委員長　菅又　章

井砂　司　石田　有宏
今井　啓介　上村　哲司
江口　智明　奥本　隆行
尾崎　峰　小山　明彦
柏　克彦　門松　香一
岸邊　美幸　清川　兼輔
菅原　康志　松村　一
宮脇　剛司　矢野　浩規

図２　組織構成と項目割り当て

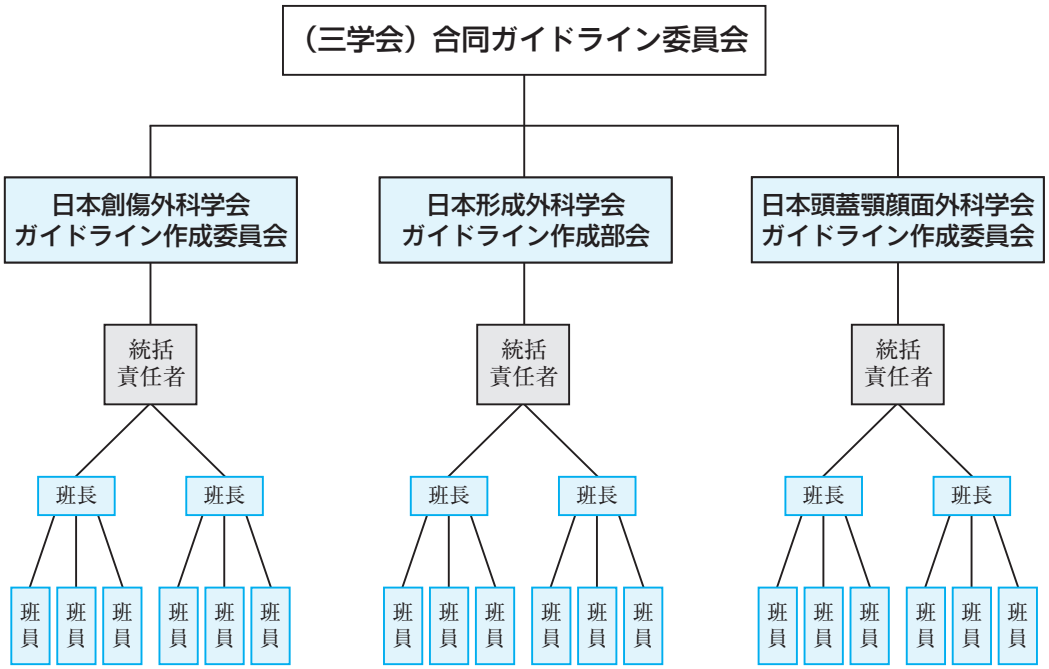

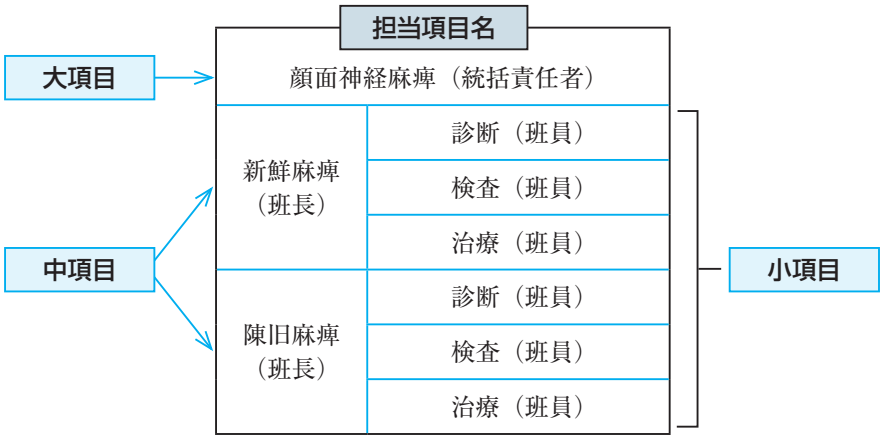

※ 統括責任者：中項目とりまとめ
　班　　長：小項目とりまとめ
　班　　員：小項目担当
※ 班長数，班員数はこの限りではありません。

第Ⅰ編　乳房再建診療ガイドライン

日本形成外科学会　乳房再建診療ガイドライン作成部門／編

作成にあたって

乳癌は女性のがん発生率の第１位を占めるようになり，国民の乳癌への関心は年々高くなってきた。乳癌に対する手術治療も大きく変化しており，乳房周囲の組織を含めて患部を根こそぎ切除するといった手術法から，乳房皮膚を温存して乳腺だけを切除する Skin-sparing mastectomy や，乳癌を含む乳腺組織を部分的に切除する温存手術へと縮小化が図られている。しかし，乳癌手術の縮小化により術後の乳房形態が飛躍的に改善したとは言い難く，乳房温存手術といえども乳癌の部位によっては乳房形態の高度変形を来すことが多いのが現状である。

そのような状況下，乳癌術後の乳房再建術が最近脚光を浴びるようになり，乳癌患者からの再建の要求も増えてきた。さまざまな乳癌手術後の多様な変形に対応した乳房再建術が必要であり，近年欧米はもとより本邦でも多くの報告が認められる。

従来から行われてきたオーソドックスな再建方法としては，腹直筋皮弁法，広背筋皮弁法，インプラント法などがある。また最近注目されている方法としては，筋肉を犠牲にしない穿通枝皮弁法がある。さらに，本邦でも脂肪注入や真皮脂肪移植といった再建術式が発表されているが，成績が一定しないため議論を巻き起こしている。

一方，再建手術に関して影響を与える患者側要因として，放射線治療，化学療法，肥満，喫煙，高齢などが挙げられる。このような種々の要因を考慮して再建術式を選択することはいうまでもない。

多くの再建術式や手術に影響を与える要因にはさまざまな問題点があるが，標準化の視点から検討を加え，また，今後の解決すべき問題点を抽出すべく，ここにガイドラインとしてまとめた次第である。

2015 年 7 月

日本形成外科学会　乳房再建診療ガイドライン作成部門
統括責任者
大阪大学医学部　形成外科　細川　亙

乳房再建診療ガイドライン作成部門

統括責任者：細川　　亙（大阪大学　形成外科）
班　　長：大慈弥裕之（福岡大学　形成外科）
班　　員：本田　隆司（東京女子医科大学東医療センター　形成外科）
矢野　健二（大阪大学　形成外科）
朝戸　裕貴（獨協医科大学　形成外科・美容外科）
舘　　正弘（東北大学　形成外科）
磯貝　典孝（近畿大学　形成外科）

事　務　局：矢野　健二（大阪大学　形成外科）
文 献 検 索：日本医学図書館協会

1章　乳房再建

1. 乳房再建の必要性と許容性

CQ 1　患者の満足度を上げるか？

推奨

乳房再建術そのものに対する患者の満足度は高い（グレード B）。

根拠・解説　乳房再建術を受けた患者への，満足度に関する調査報告は数多く存在する。Guyomard らは 1994～2006 年の文献を対象としたシステマティックレビューを行い，おおむね，再建された乳房に対する満足度は高いと結論づけている[1)]。ただし，乳房温存（部分切除）術群，乳房全摘術群，乳房再建術群の各術式間で手術前後の QOL を比較すると，3 群間で同等[2-4)]とする文献もある。また，再建を望む患者の傾向として，比較的若年者では要求する Body image のレベルが高いことや，逆に，全摘のみで再建術を行わない患者群では，高齢で，術後の気分障害が軽い傾向を示す場合もあることが報告されている[5)]。

今後の課題　患者の満足度に関する評価方法，研究デザイン，統計学的手法が一定しておらず，標準的な満足度の評価方法の確立が望まれる。

参考文献

1) Guyomard V, Leinster S, Wilkinson M. Systematic review of studies of patients' satisfaction with breast reconstruction after mastectomy. Breast, 16: 547-67, 2007 [Ⅳ]
2) Parker PA, Youssef A, Walker S, et al. Short-term and long-term psychosocial adjustment and quality of life in women undergoing different surgical procedures for breast cancer. Ann Surg Oncol, 14: 3078-89, 2007 [Ⅳ]
3) Warm M, Gatermann C, Kates R, et al. Postoperative sense of well-being and quality of life in breast cancer patients do not depend on type of primary surgery. Onkologie, 31: 99-104, 2008 [Ⅳ]
4) Cocquyt VF, Blondeel PN, Depypere HT, et al. Better cosmetic results and comparable quality of life after skin-sparing mastectomy and immediate autologous breast reconstruction compared to breast conservative treatment. Br J Plast Surg, 56: 462-70, 2003 [Ⅳ]
5) Nissen MJ, Swenson KK, Ritz LJ, et al. Quality of life after breast carcinoma surgery: a comparison of three surgical procedures. Cancer, 91: 1238-46, 2001 [Ⅳ]

CQ 2 局所再発の発見を遅らせることはないか？

推奨

局所再発の発見の妨げとはならない（グレード B）。

根拠・解説 McCarthy らは，エキスパンダーとインプラントを用いた一次再建において，再建群 309 例と非再建群 309 例の局所再発率と再発発見までの期間をコホート研究として行った。平均 5 年 7 カ月の観察期間で，局所再発率は再建群 6.8%に対し非再建群が 8.1%，局所再発発見までの期間は再建群 2.3 年に対し非再建群 1.9 年と，いずれも両群間に有意差がなかったと報告している[1)]。また Langstein らは，TRAM 皮弁 1,191 例を主体とする乳房一次再建を施行した患者 1,694 人を対象に 10 年間の観察期間での局所再発を調査し，局所再発率は 39/1,694（2.3%）で，再発までの期間は皮下が 27.1 カ月，胸壁が 29.5 カ月で，両者に差がないことより一次再建は再発の発見を遅延させないと報告している[2)]。その他，主として一次再建が乳癌の局所再発率や再発の診断，治療，予後に影響を与えないとする論文は多い[3-6)]。

今後の課題 乳房再建術が局所再発発見の遅れにつながらないことの根拠となる論文に前向き研究はなく，解説で比較的エビデンスレベルの高い論文として引用した McCarthy，Langstein らの報告も一次再建における限られた術式による症例を対象とした後ろ向き研究である。したがって，より強い根拠となる前向き研究が再建時期および術式別に行われることが望ましい。

参考文献

1) McCarthy CM, Pusic AL, Sclafani L, et al. Breast cancer recurrence following prosthetic, postmastectomy reconstruction: incidence, detection, and treatment. Plast Reconstr Surg, 121: 381-8, 2008 [Ⅳ]
2) Langstein HN, Cheng MH, Singletary SE, et al. Breast cancer recurrence after immediate reconstruction: patterns and significance. Plast Reconstr Surg, 111: 712-20, discussion 721-2, 2003 [Ⅴ]
3) Noone RB, Frazier TG, Noone GC, et al. Recurrence of breast carcinoma following immediate reconstruction: a 13-year review. Plast Reconstr Surg, 93: 96-106; discussion 107-8, 1994 [Ⅴ]
4) Chagpar A, Langstein HN, Kronowitz SJ, et al. Treatment and outcome of patients with chest wall recurrence after mastectomy and breast reconstruction. Am J Surg, 187: 164-9, 2004 [Ⅳ]
5) Helvie MA, Bailey JE, Roubidoux MA, et al. Mammographic screening of TRAM flap breast reconstructions for detection of nonpalpable recurrent cancer. Radiology, 224: 211-6, 2002 [Ⅴ]
6) 江嵐充治, 野口昌邦, 福島亘, 他. 一期的乳房再建術の予後に与える影響について. 日本臨床外科医学会雑誌, 53: 1522-7, 1992 [Ⅳ]

CQ 3 シリコーンインプラントによる乳房再建後の患者は，再建しない患者と比べて癌の再発率に差があるか？

推奨

シリコーンインプラントによる再建は，乳癌の再発率に悪影響を及ぼすとはいえない（グレード B）。

根拠・解説 乳房再建の方法には，シリコーンインプラントに代表される人工物による再建と，腹直筋皮弁や広背筋皮弁などの自家組織移植による再建法がある。人工物を再建に用いる場合は，従来その安全性が議論されてきた。

現在，シリコーンインプラントは豊胸術の際に最も使用されている人工物であり，大規模なコホート研究において，長期留置による乳癌発症率に関して明らかな関連性は示されていない[1-3]。また，インプラント留置によりリウマチや強皮症などの自己免疫性疾患を誘発させるのではないかとの議論に関しても，関連性は立証されていない[4-6]。

乳癌術後に人工物による再建をした場合の長期留置による乳癌再発率に関しては，シリコーンインプラントによる再建群と非再建群のコホート研究が行われている[7,8]。再建後約 10 年から 13 年間追跡した結果，遠隔転移と乳癌による死亡率は再建群のほうが低く，局所再発率・他部位での乳癌発症率に関しては有意差がなかったとしている。他に，浸潤癌術後に人工物再建を施行した群の 2 年後の局所再発率は 6.8%，非再建群は 8.1%であり，有意差はなかったという報告もある[9]。

よって，乳癌術後にシリコーンインプラントによる再建を施行することが，再発に関与するということはいえない。

今後の課題 シリコーンインプラントのジェルの種類や表面性状などの細かな分類によって，癌の再発率に差があるかどうかについては明らかになっていない。

参考文献

1) Lipworth L, Tarone RE, Friis S, et al. Cancer among Scandinavian women with cosmetic breast implants: a pooled long-term follow-up study. Int J Cancer, 124: 490-3, 2009 [Ⅳ]
2) Deapen DM, Hirsch EM, Brody GS. Cancer risk among Los Angeles women with cosmetic breast implants. Plast Reconstr Surg, 119: 1987-92, 2007 [Ⅳ]
3) Berkel H, Birdsell DC, Jenkins H, et al. Breast augmentation: a risk factor for breast cancer? N Engl J Med, 326: 1649-53, 1992 [Ⅳ]
4) Englert H, Joyner E, McGill N, et al. Women's health after plastic surgery. Intern Med J, 31: 77-89, 2001 [Ⅳ]
5) Gabriel SE, O'Fallon WM, Kurland LT, et al. Risk of connective-tissue diseases and other disorders after breast implantation. N Engl J Med, 330: 1697-702, 1994 [Ⅳ]
6) Nyrén O, Yin L, Josefsson S, et al. Risk of connective tissue disease and related disorders among women with breast implants: a nation-wide retrospective cohort study in Sweden. BMJ, 316: 417-22, 1998 [Ⅳ]
7) Petit JY, Lê MG, Mouriesse H, et al. Can breast reconstruction with gel-filled silicone implants increase the risk of death and second primary cancer in patients treated by mastectomy for breast cancer? Plast Reconstr Surg, 94: 115-9, 1994 [Ⅳ]
8) Petit JY, Lê M, Rietjens M, et al. Does long-

term exposure to gel-filled silicone implants increase the risk of relapse after breast cance? Tumori, 84: 525-8, 1998 [Ⅳ]
9) McCurthy CM, Pusic AL, Sclafani L, et al. Breast cancer recurrence following prosthetic, postmastectomy reconstruction: incidence, detection, and treatment. Plast Reconstr Surg, 121: 381-8, 2008 [Ⅳ]

2. 再建手術の適応

CQ 4 喫煙歴のある患者に勧められるか？

推奨

喫煙歴がある患者に対する乳房再建術は，合併症の頻度が高いので適応を十分に吟味して行うことが望ましい（グレード C1）。

根拠・解説 喫煙歴がある患者群では，喫煙歴がない患者群と比較して，自家組織移植のみならず，人工物を用いた再建においても，感染や血腫のほか，移植皮弁や乳房切除部あるいは組織採取部の皮膚壊死や脂肪壊死などの合併症頻度が有意に高く，喫煙を乳房再建術の危険因子とする報告が多い[1-7]。喫煙期間については，術前 4 週間の禁煙を実施しても喫煙歴のない群より合併症頻度が有意に高い点では変わりない[3,4,7]。また，10 年以上の喫煙歴は 10 年以下に比べて有意に合併症頻度を増加させると報告されている[2]。

一方で，遊離腹直筋皮弁においては，喫煙歴は術後合併症発生の重要な危険因子ではなく，適応禁忌の根拠とはならないとの報告がある[8]。

今後の課題 喫煙期間などに違いはあるものの，喫煙歴や現在の喫煙が再建術後の合併症頻度を増加させることを示した報告は極めて多いが，肥満に関する報告と同様，日本人を対象としたエビデンスは十分とはいえない。

参考文献

1) Woerdeman LA, Hage JJ, Hofland MM, et al. A prospective assessment of surgical risk factors in 400 cases of skin-sparing mastectomy and immediate breast reconstruction with implants to establish selection criteria. Plast Reconstr Surg, 119: 455-63, 2007 [Ⅲ]
2) Chang DW, Reece GP, Wang B, et al. Effect of smoking on complications in patients undergoing free TRAM flap breast reconstruction. Plast Reconstr Surg, 105: 2374-80, 2000 [Ⅳ]
3) Goodwin SJ, McCarthy CM, Pusic AL, et al. Complications in smokers after postmastectomy tissue expander/implant breast reconstruction. Ann Plast Surg, 55: 16-9; discussion 19-20, 2005 [Ⅳ]
4) Spear SL, Ducic I, Cuoco F, et al. The effect of smoking on flap and donor-site complications in pedicled TRAM breast reconstruction. Plast Reconstr Surg, 116: 1873-80, 2005 [Ⅳ]
5) Selber JC, Kurichi JE, Vega SJ, et al. Risk factors and complications in free TRAM flap breast reconstruction. Ann Plast Surg, 56: 492-7, 2006 [Ⅳ]
6) Pinsolle V, Grinfeder C, Mathoulin-Pelissier S, et al. Complications analysis of 266 immediate breast reconstructions. J Plast Reconstr Aesthet Surg, 59: 1017-24, 2006 [Ⅳ]
7) McCarthy CM, Mehrara BJ, Riedel E, et al. Predicting complications following expander/im-

plant breast reconstruction: an outcomes analysis based on preoperative clinical risk. Plast Reconstr Surg, 121: 1886-92, 2008 [Ⅳ]
8) Banic A, Boeckx W, Greulich M, et al. Late results of breast reconstruction with free TRAM flaps: a prospective multicentric study. Plast Reconstr Surg, 95: 1195-204; discussion 1205-6, 1995 [Ⅳ]

CQ 5 肥満患者には勧められるか？

推奨

肥満患者に対する乳房再建術は，術後合併症の頻度が高いので適応を十分に吟味して行うことが勧められる**（グレード B）**。

根拠・解説 肥満患者群（BMI ≧ 30）では，非肥満患者群（BMI ＜ 25）と比較して，自家組織による再建，人工物による再建を問わず，感染や血腫のほか，移植皮弁や乳房切除部あるいは組織採取部の皮膚壊死や脂肪壊死などの合併症頻度が有意に高く，肥満をそれらの危険因子とする報告が多い[1-11]。ただし，乳房再建を禁忌とするほどの強い危険因子としている報告はほとんどない[11]。

一方で，遊離腹直筋皮弁による乳房再建において，肥満は術後合併症の頻度を左右する因子ではないと結論している報告もある[12]。したがって，慎重に適応を吟味し，リスクを十分に説明したうえでの実施が推奨される。

今後の課題 乳房再建術の危険因子については，術後合併症を中心に前向き研究を含めて比較的詳細な報告が多く見られ，そのほとんどは肥満が危険因子と結論している。ただし，欧米人と日本人との体格差を考慮すれば，日本人を研究対象とした十分なエビデンスがないため，その必要性が感じられる。

参考文献

1) Alderman AK, Wilkins EG, Kim HM, et al. Complications in postmastectomy breast reconstruction: two-year results of the Michigan Breast Reconstruction Outcome Study. Plast Reconstr Surg, 109: 2265-74, 2002 [Ⅲ]
2) Woerdeman LA, Hage JJ, Hofland MM, et al. A prospective assessment of surgical risk factors in 400 cases of skin-sparing mastectomy and immediate breast reconstruction with implants to establish selection criteria. Plast Reconstr Surg, 119: 455-63, 2007 [Ⅲ]
3) Chang DW, Wang B, Robb GL, et al. Effect of obesity on flap and donor-site complications in free transverse rectus abdominis myocutaneous flap breast reconstruction. Plast Reconstr Surg, 105: 1640-8, 2000 [Ⅳ]
4) Wang HT, Hartzell T, Olbrich KC, et al. Delay of transverse rectus abdominis myocutaneous flap reconstruction improves flap reliability in the obese patient. Plast Reconstr Surg, 116: 613-8; discussion 619-20, 2005 [Ⅳ]
5) Ducic I, Spear SL, Cuoco F, et al. Safety and risk factors for breast reconstruction with pedicled transverse rectus abdominis musculocutaneous flaps: a 10-year analysis. Ann Plast Surg, 55: 559-64, 2005 [Ⅳ]
6) Selber JC, Kurichi JE, Vega SJ, et al. Risk factors and complications in free TRAM flap breast reconstruction. Ann Plast Surg, 56: 492-7, 2006 [Ⅳ]

7) Spear SL, Ducic I, Cuoco F, et al. Effect of obesity on flap and donor-site complications in pedicled TRAM flap breast reconstruction. Plast Reconstr Surg, 119: 788-95, 2007 [Ⅳ]
8) McCarthy CM, Mehrara BJ, Riedel E, et al. Predicting complications following expander/implant breast reconstruction: an outcomes analysis based on preoperative clinical risk. Plast Reconstr Surg, 121: 1886-92, 2008 [Ⅳ]
9) Greco JA 3rd, Castaldo ET, Nanney LB, et al. Autologous breast reconstruction: the Vanderbilt experience (1998 to 2005) of independent predictors of displeasing outcomes. J Am Coll Surg, 207: 49-56, 2008 [Ⅳ]
10) Yeh KA, Lyle G, Wei JP, et al. Immediate breast reconstruction in breast cancer: morbidity and outcome. Am Surg, 64: 1195-9, 1998 [Ⅳ]
11) Pinsolle V, Grinfeder C, Mathoulin-Pelissier S, et al. Complications analysis of 266 immediate breast reconstructions. J Plast Reconstr Aesthet Surg, 59: 1017-24, 2006 [Ⅳ]
12) Banic A, Boeckx W, Greulich M, et al. Late results of breast reconstruction with free TRAM flaps: a prospective multicentric study. Plast Reconstr Surg, 95: 1195-204; discussion 1205-6, 1995 [Ⅳ]

CQ 6 高齢患者に勧められるか？

推奨

行ってもよい（グレードC1）。

根拠・解説 65歳以上の高齢者の乳房再建患者数は若年者に比べて少ない[1,2]。しかし，高齢者の再建術後合併症の発生率は，若年者と比較して決して多くはない[3,4]。また，高齢者の術後の身体的機能面は若年者と比較して低いが，術後の精神的満足度は高いという報告もある[3]。したがって，高齢を理由に乳房再建術を避ける必要はない。

今後の課題 高齢患者に対する症例数は若年者に比較すると低いが，高齢が再建を否定する理由にはならない。しかし，2群間で比較検討した報告は認められないため，検討項目や評価方法を画一化したエビデンスの高い研究報告が今後望まれる。

参考文献

1) Goodwin JS, Satish S, Anderson ET, et al. Effect of nurse case management on the treatment of older women with breast cancer. J Am Geriatr Soc, 51: 1252-9, 2003 [Ⅴ]
2) Joslyn SA. Patterns of care for immediate and early delayed breast reconstruction following mastectomy. Plast Reconstr Surg, 115: 1289-96, 2005 [Ⅴ]
3) Girotto JA, Schreiber J, Nahabedian MY. Breast reconstruction in the elderly: preserving excellent quality of life. Ann Plast Surg, 50: 572-8, 2003 [Ⅳ]
4) August DA, Wilkins E, Rea T. Breast reconstruction in older women. Surgery, 115: 663-8, 1994 [Ⅳ]

CQ 7 胸壁への放射線治療歴のある患者に勧められるか？

推奨

胸壁への放射線治療歴のある患者に対する乳房再建術は行ってもよい。ただし，術後合併症の危険性を考慮し，その適応には十分な注意が必要である（グレードC1）。

根拠・解説 放射線照射歴がある群とない群との比較では，自家組織による再建，人工物による再建とも，合併症発生率は照射群で有意に高いとする報告は多いが，適応を禁忌としている報告はない[5-9]。

再建法で比較した場合，自家組織による再建（TRAM皮弁）では，放射線照射歴は合併症増加の要因にはならないとの報告[2-4]や，合併症の頻度は非照射群と同等であるが整容的には照射群のほうが劣る[1,10]などの報告もある。

一方，人工物による再建では，自家組織に比し放射線治療による被膜拘縮などの合併症の増加が有意で整容面でも劣るとする報告[11]，あるいはリスクは高いが患者を慎重に選定し綿密な再建計画と経過観察を行えば人工物による再建も安全に行いうるとする報告[12]などがある。

すなわち，胸壁照射歴のある患者に対する再建については見解にばらつきがあるうえ，いずれも十分なエビデンスはない。したがって，再建術後の合併症の危険性を考慮すると，乳房再建術の適応には十分な注意が必要である。

今後の課題 多くの報告は胸壁照射歴が術後合併症や整容的予後に影響すると述べているが，いずれも症例対照研究で対象患者，術式，評価項目，評価方法など報告によりさまざまである。今後，対象や方法を一元化した横断的研究が待たれる。

参考文献

1) Spear SL, Ducic I, Low M, et al. The effect of radiation on pedicled TRAM flap breast reconstruction: outcomes and implications. Plast Reconstr Surg, 115: 84-95, 2005 [Ⅳ]
2) Williams JK, Bostwick J 3rd, Bried JT, et al. TRAM flap breast reconstruction after radiation treatment. Ann Surg, 221;756-64; discussion 764-6, 1995 [Ⅳ]
3) Banic A, Boeckx W, Greulich M, et al. Late results of breast reconstruction with free TRAM flaps: a prospective multicentric study. Plast Reconstr Surg, 95: 1195-204; discussion 1205-6, 1995 [Ⅳ]
4) Kroll SS, Robb GL, Reece GP, et al. Does prior irradiation increase the risk of total or partial free-flap loss. J Reconstr Microsurg, 14: 263-8, 1998 [Ⅳ]
5) Bristol SG, Lennox PA, Clugston PA. A comparison of ipsilateral pedicled TRAM flap with and without previous irradiation. Ann Plast Surg, 56: 589-92, 2006 [Ⅳ]
6) Nahabedian MY, Tsangaris T, Momen B, et al. Infectious complications following breast reconstruction with expanders and implants. Plast Reconstr Surg, 112: 467-76, 2003 [Ⅳ]
7) Krueger EA, Wilkins EG, Strawderman M, et al. Complications and patient satisfaction following expander/implant breast reconstruction with and without radiotherapy. Int J Radiat Oncol Biol Phys, 49: 713-21, 2001 [Ⅳ]
8) Behranwala KA, Dua RS, Ross GM, et al. The influence of radiotherapy on capsule formation

and aesthetic outcome after immediate breast reconstruction using biodimensional anatomical expander implants. J Plast Reconstr Aesthet Surg, 59: 1043-51, 2006 [Ⅳ]
9) Evans GR, Schusterman MA, Kroll SS, et al. Reconstruction and the radiated breast: is there a role for implants? Plast Reconstr Surg, 96; 1111-5; discussion 1116-8, 1995 [Ⅳ]
10) Kroll SS, Schusterman MA, Reece GP, et al. Breast reconstruction with myocutaneous flaps in previously irradiated patients. Plast Reconstr Surg, 93: 406-9, 1994 [Ⅳ]
11) Chawla AK, Kachnic LA, Taghian AG, et al. Radiotherapy and breast reconstruction: complications and cosmesis with TRAM versus tissue expander/implant. Int J Radiat Oncol Biol Phys, 54: 520-6, 2002 [Ⅴ]
12) 岩平佳子，放射線照射例に対する人工物による乳房再建の検討．日形会誌，29: 337-46, 2009 [Ⅴ]

CQ 8 胸壁への術後照射が予定されている患者に一次再建術は勧められるか？

推奨

胸壁への放射線治療予定のある患者に対する乳房一次再建術を回避する強い根拠はないが，行う場合には，合併症，整容的結果に対する十分な注意が必要である**（グレード C1）**。

根拠・解説 術後に放射線治療が予定されている患者の乳房一次再建術については，合併症や整容性の観点から自家組織による再建のほうが安全とする報告と[1-3]，自家組織を用いる場合でも，一次再建より二次再建のほうが安全とする報告がある[4-6]。

一方，人工物による再建例で術後照射が行われた群では，合併症発生率の増加や整容性の悪化を招くため，人工物による一次再建は避けるべきとする報告がある[7,8,10]。また，エキスパンダーとインプラントによる再建例での合併症や失敗の頻度は，術後照射群で非照射群の約 3 倍に増加するが施行は可能であるとの報告や[9]，被膜拘縮や整容性の点で術後照射群は非照射群に有意に劣るものの適応可能であるとする報告もある[11-13]。一方，McCarthy らは両側の人工物による再建例において，片側のみ術後照射を行った結果，被膜拘縮は Baker grade による比較では 40%が同等，50%が 1 grade 高かったものの，対称性・満足度は極めて高かったと報告している[14]。

総じて，自家組織移植，人工物を問わず再建術後の放射線治療が術後合併症を増加させ，整容面での悪化を招く可能性が高いという共通の認識がある。しかし，いずれも再建を回避するまでの根拠としては不十分である。ただし，上記のごとく人工物による一次再建については否定的な報告があるため，再建に際しては，より慎重に行うことが望まれる。

今後の課題 放射線治療予定のある患者の多くは乳房温存術の適応症例や進行乳癌に対する手術症例であるが，いずれも乳癌術後の一次再建に関する報告は少なく症例報告主体である。よりエビデンスの高い研究報告が必要であろう。

参考文献

1) Huang CJ, Hou MF, Lin SD, et al. Comparison of local recurrence and distant metastases be-

tween breast cancer patients after postmastectomy radiotherapy with and without immediate TRAM flap reconstruction. Plast Reconstr Surg, 118: 1079–86; discussion 1087–8, 2006 [Ⅳ]
2) Anderson PR, Hanlon AL, Fowble BL, et al. Low complication rates are achievable after postmastectomy breast reconstruction and radiation therapy. Int J Radiat Oncol Biol Phys, 59: 1080–7, 2004 [Ⅳ]
3) Foster RD, Hansen SL, Esserman LJ, et al. Safety of immediate transverse rectus abdominis myocutaneous breast reconstruction for patients with locally advanced disease. Arch Surg, 140: 196–8; discussion 199–200, 2005 [Ⅴ]
4) Pinsolle V, Grinfeder C, Mathoulin-Pelissier S, et al. Complications analysis of 266 immediate breast reconstructions. J Plast Reconstr Aesthet Surg, 59: 1017–24, 2006 [Ⅳ]
5) Tran NV, Chang DW, Gupta A, et al. Comparison of immediate and delayed free TRAM flap breast reconstruction in patients receiving postmastectomy radiation therapy. Plast Reconstr Surg, 108: 78–82, 2001 [Ⅳ]
6) Hussien M, Salah B, Malyon A, et al. The effect of radiotherapy on the use of immediate breast reconstruction. Eur J Surg Oncol, 30: 490–4, 2004 [Ⅳ]
7) Thomson HJ, Potter S, Greenwood RJ, et al. A prospective longitudinal study of cosmetic outcome in immediate latissimus dorsi breast reconstruction and the influence of radiotherapy. Ann Surg Oncol, 15: 1081–91, 2008 [Ⅳ]
8) Wong JS, Ho AY, Kaelin CM, et al. Incidence of major corrective surgery after post-mastectomy breast reconstruction and radiation therapy. Breast J, 14: 49–54, 2008 [Ⅳ]
9) Tallet AV, Salem N, Moutardier V, et al. Radiotherapy and immediate two-stage breast reconstruction with a tissue expander and implant: complications and esthetic results. Int J Radiat Oncol Biol Phys, 57: 136–42, 2003 [Ⅳ]
10) Ringberg A, Tengrup I, Aspegren K, et al. Immediate breast reconstruction after mastectomy for cancer. Eur J Surg Oncol, 25: 470-6, 1999 [Ⅴ]
11) Cordeiro PG, Pusic AL, Disa JJ, et al. Irradiation after immediate tissue expander/implant breast reconstruction: outcomes, complications, aesthetic results, and satisfaction among 156 patients. Plast Reconstr Surg, 113: 877–81, 2004 [Ⅳ]
12) Ascherman JA, Hanasono MM, Newman MI, et al. Implant reconstruction in breast cancer patients treated with radiation therapy. Plast Reconstr Surg,117: 359–65, 2006 [Ⅳ]
13) Behranwala KA, Dua RS, Ross GM, et al. The influence of radiotherapy on capsule formation and aesthetic outcome after immediate breast reconstruction using biodimensional anatomical expander implants. J Plast Reconstr Aesthet Surg, 59: 1043–51, 2006 [Ⅳ]
14) McCarthy CM, Pusic AL, Disa JJ, et al. Unilateral postoperative chest wall radiotherapy in bilateral tissue expander/ implant reconstruction patients: a prospective outcomes analysis. Plast Reconstr Surg, 116: 1642–7, 2005 [Ⅳ]

CQ 9 乳癌の家族歴がある患者に勧められるか？

推奨

乳癌家族歴があっても乳房再建術は行ってよい。ただし，強い家族歴を有する患者では対側乳癌の発生率が高いので，慎重な再建計画が望まれる（**グレード C1**）。

根拠・解説 Khurana らは，乳癌家族歴のある患者が片側乳癌に罹患した場合，同時に対側乳腺の悪性新生物が潜在している可能性は 15.4％であり，強い家族歴があるものの乳癌が明らかではない患者と家族歴はないが片側乳癌に罹患した患者の，予防的乳房切除標本における腫瘍性病変の発現率は同等であると報告している[1)]。

また，乳癌手術歴，若年発症，強い家族歴は対側乳癌発症の予測因子であり，強い家族歴を有する若年者の乳癌患者で，特に，BRCA 遺伝子変異陽性者については，再建の有無を問わず，患側の乳房切除と対側の予防的乳房切除が合理的治療オプションであるとする報告は多い[2,3]。

このように，乳癌家族歴を有する患者における予防的乳房切除術の合理性を検証した臨床研究は少なくないが，乳房再建術との関連性を述べた報告はなく，したがって否定的なエビデンスもない。

今後の課題 強い家族歴を有する患者の乳癌発症のリスクが高いことは多くの報告で明らかであるが，再建術に言及した報告はない。したがって，このようなリスクの高い患者における再建の是非，さらには再建法の適否などについて明らかにしていく必要があろう。

参考文献

1) Khurana KK, Loosmann A, Numann PJ, et al. Prophylactic mastectomy: pathologic findings in high-risk patients. Arch Pathol Lab Med, 124: 378-81, 2000 [V]
2) Kollias J, Ellis IO, Elston CW, et al. Clinical and histological predictors of contralateral breast cancer. Eur J Surg Oncol, 25: 584-9, 1999 [V]
3) Solomon JS, Brunicardi CF, Friedman JD. Evaluation and treatment of BRCA-positive patients. Plast Reconstr Surg, 105: 714-9, 2000 [V]

3. 再建手術の至適時期

CQ 10 乳房温存手術後の一次再建は二次再建より望ましいか？

推奨

乳房温存手術後に再建を行う場合，一次再建は二次再建より望ましい（グレード C1）。

根拠・解説 乳房温存手術といえども乳腺切除量や乳癌の局在部位により大なり小なり変形を呈する。それらの変形を予防するためにさまざまな手術法を用いた一次再建の報告が見られる[1,4]。これら報告されている再建法の適用は，切除部位の違いにより異なる。

乳房外側部分切除術に対しては外側胸背筋膜皮弁や広背筋皮弁を用いた再建法が報告されている[5,6]。また，最も強い変形が残るとされている乳房尾側領域の部分切除術に対しては，乳房下溝より尾側の筋膜脂肪弁を反転させる再建方法が報告されている[2,3]。いずれの方法も良好な結果が得られたと報告されている。

一方，乳房温存手術後の変形に対してもさまざまな手技を用いた二次修正術の報告がある。最も困難な症例では乳房全摘と再建が必要であるとの報告や乳房温存手術で最も留意すべきは変形を生じないように予防することであり，一次再建の重要性を強調した報告もある[7]。

乳房温存手術後に高度な変形を来す恐れがある症例に対しては，一次再建を予定することが重要であり，乳房温存手術後放射線治療を行った症例の二次再建は非常に困難であることを認識すべきである。

今後の課題　乳房温存手術後の一次再建や二次再建に関する症例報告は散見されるが，2群間で比較検討した報告は認められない。今後，検討項目や評価方法を画一化したエビデンスの高い研究報告が望まれる。

参考文献

1) Munhoz AM, Montag E, Arruda E, et al. Assessment of immediate conservative breast surgery reconstruction: a classification system of defects revisited and an algorithm for selecting the appropriate technique. Plast Reconstr Surg, 121: 716-27, 2008 [V]
2) Kijima Y, Yoshinaka H, Owaki T, et al. Immediate reconstruction using inframammary adipofascial flap of the anterior rectus sheath after partial mastectomy. Am J Surg, 193: 789-91, 2007 [V]
3) Ogawa T, Hanamura N, Yamashita M, et al. Usefulness of breast-volume replacement using an inframammary adipofascial flap after breast-conservation therapy. Am J Surg, 193: 514-8, 2007 [V]
4) Bassiouny M, El-Marakby HH, Saber N, et al. Quadrantectomy and nipple saving mastectomy in treatment of early breast cancer: feasibility and aesthetic results of adjunctive latissmus dorsi breast reconstruction. J Egypt Natl Canc Inst, 17: 149-57, 2005 [V]
5) Munhoz AM, Montag E, Arruda EG, et al. The role of the lateral thoracodorsal fasciocutaneous flap in immediate conservative breast surgery reconstruction. Plast Reconstr Surg, 117: 1699-710, 2006 [V]
6) Munhoz AM, Montag E, Fels KW, et al. Outcome analysis of breast-conservation surgery and immediate latissimus dorsi flap reconstruction in patients with T1 to T2 breast cancer. Plast Reconstr Surg, 116: 741-52, 2005 [V]
7) Clough KB, Thomas SS, Fitoussi AD, et al. Reconstruction after conservative treatment for breast cancer: cosmetic sequelae classification revisited. Plast Reconstr Surg, 114: 1743-53, 2004 [Ⅳ]

CQ 11　Skin (Nipple)-sparing mastectomy 術後の一次再建は二次再建より望ましいか？

推奨

Skin (Nipple)-sparing mastectomy は一次再建を前提とした乳癌術式であり，一次再建のほうが望ましいが，二次再建がすべて整容的に劣るわけではない**（グレード C1）**。

根拠・解説　Skin (Nipple)-sparing mastectomy は一次再建を前提とした術式であり，ほとんどの文献は一次再建に関するものである[1-6]。そして，再建方法はインプラントによるものや各種皮弁（広背筋皮弁，腹直筋皮弁，DIEP 皮弁など）によるものとさまざまである。局所再発率は，2.6～3.8%であり他の乳癌術式と比較して決して高くはない[3-6]。一方，皮膚の収縮や，乳頭乳輪の位置異常を伴う頻度が高い Skin (Nipple)-sparing mastectomy に対する二次再建でも整容的に良好な結果が得られるという報告もある[7]。したがって，一次再建が望ましいが二次再建を避ける必要はない。

今後の課題　Skin (Nipple)-sparing mastectomy は一次再建を前提とした乳癌手術であるが，二次再建に関する症例報告も散見される。しかし，2群間で比較検討した報告は認められないため，検討項目や評価方法を画一化したエビデンスの高い研究報告が今後望まれる。

参考文献

1) Eskenazi LB. New options for immediate reconstruction: achieving optimal results with adjustable implants in a single stage. Plast Reconstr Surg, 119: 28-37, 2007 [V]
2) Drucker-Zertuche M, Robles-Vidal C. A 7 year experience with immediate breast reconstruction after skin sparing mastectomy for cancer. Eur J Surg Oncol, 33: 140-6, 2007 [V]
3) Howard MA, Polo K, Pusic AL, et al. Breast cancer local recurrence after mastectomy and TRAM flap reconstruction: incidence and treatment options. Plast Reconstr Surg, 117: 1381-6, 2006 [V]
4) Greenway RM, Schlossberg L, Dooley WC. Fifteen-year series of skin-sparing mastectomy for stage 0 to 2 breast cancer. Am J Surg, 190: 918-22, 2005 [V]
5) Downes KJ, Glatt BS, Kanchwala SK, et al. Skin-sparing mastectomy and immediate reconstruction is an acceptable treatment option for patients with high-risk breast carcinoma. Cancer, 103: 906-13, 2005 [V]
6) Singletary SE. Skin-sparing mastectomy with immediate breast reconstruction: the M. D. Anderson Cancer Center experience. Ann Surg Oncol, 3: 411-6, 1996 [V]
7) 大慈弥裕之, 古賀淳, 福田正, 他. Skin-sparing乳房外側切開法による皮下全乳腺切除術と乳房再建術. 日形会誌, 21: 631-8, 2001 [V]

CQ 12 進行乳癌術後患者の二次再建は一次再建より望ましいか？

推奨

進行乳癌術後患者に対する乳房一次再建と二次再建の優劣を示すエビデンスはない。したがって，二次再建が一次再建より望ましいとはいえない（グレード C2）。

根拠・解説 進行乳癌術後乳房一次再建群は非再建群と比較して，局所再発率や遠隔転移率などに有意差はなく，腫瘍学的に安全で[1-6]，術後合併症頻度や adjuvant therapy の実施に影響しないと報告されており[2,7,8]，これを否定するエビデンスは見当たらない。進行癌を対象として一次再建と二次再建の術後成績を比較した臨床研究がないため，両者の優劣を結論することはできないが，進行乳癌に対する一次乳房再建は乳癌の治療および予後に有害事象を発生することはなく，また術後合併症のリスクの有意な増加はないとする論文は，本項で示したとおり少なくない。

今後の課題 進行乳癌において，一次再建が非再建群との比較や乳癌患者全般の疫学的データとの比較により治療や予後の点から有害とならないことは，数多くのケースシリーズで示されているので，今後は二次再建との直接的な比較が必要であろう。

参考文献

1) McCarthy CM, Pusic AL, Sclafani L, et al. Breast cancer recurrence following prosthetic, postmastectomy reconstruction: incidence, detection, and treatment. Plast Reconstr Surg, 121: 381-8, 2008 [Ⅳ]
2) Newman LA, Kuerer HM, Hunt KK, et al. Feasibility of immediate breast reconstruction for locally advanced breast cancer. Ann Surg Oncol, 6: 671-5, 1999 [Ⅳ]
3) Foster RD, Esserman LJ, Anthony JP, et al. Skin-sparing mastectomy and immediate breast reconstruction: a prospective cohort study for the treatment of advanced stages of breast carcinoma. Ann Surg Oncol, 9: 462-6, 2002 [V]

4) Snoj M, Arnez ZM, Sadikov A, et al. Breast reconstruction following mastectomy for invasive breast cancer by free flaps from the abdomen is oncologically safe. Eur J Surg Oncol, 33: 541-5, 2007 [V]
5) Medina-Franco H, Vasconez LO, Fix RJ, et al. Factors associated with local recurrence after skin-sparing mastectomy and immediate breast reconstruction for invasive breast cancer. Ann Surg, 235: 814-9, 2002 [V]
6) Sacchini V, Pinotti JA, Barros AC, et al. Nipple-sparing mastectomy for breast cancer and risk reduction: oncologic or technical problem? J Am Coll Surg, 203: 704-14, 2006 [V]
7) Carlson GW, Bostwick J 3rd, Styblo TM, et al. Skin-sparing mastectomy. Oncologic and reconstructive considerations. Ann Surg, 225: 570-5; discussion 575-8, 1997 [Ⅳ]
8) Behnam AB, Nguyen D, Moran SL, et al. TRAM flap breast reconstruction for patients with advanced breast disease. Ann Plast Surg, 50: 567-71, 2003 [V]

4. 合併症

CQ 13 化学療法は乳房再建術後合併症の発生を増加させるか？

推奨

化学療法が乳房再建術後の合併症を増加させるとするエビデンスはないので，化学療法を要する患者に対する乳房再建術は行ってよい。ただし，人工物を用いる場合には合併症に十分な注意が必要である（グレード C1）。

根拠・解説 人工物を用いた再建において，術後化学療法施行群と非施行群の合併症頻度に有意差はなく，安全に再建を行いうるとする報告がある[5-7]。一方で，術後化学療法施行群は非施行群に比べインプラント感染率が有意に高いために，注意を促している報告もある[8]。

また，術前化学療法については，自家組織による再建例および人工物による再建例のいずれにおいても術後合併症を増加させないとする報告がある[3,4]。一方で，術前化学療法施行後に人工物による一次再建を施行した症例において，感染と露出により 38%が再建を完遂できなかったとの報告[1]が，あるいは TRAM 皮弁による再建後 55%に術後合併症を認めたとの報告がある[2]。

以上より，化学療法の乳房再建術に及ぼす影響については，術前療法および術後療法とも見解にかなりの相違がみられ，いずれも強い根拠となる臨床研究はなされていない。したがって，化学療法は再建術後の合併症を増加させるとは必ずしもいえないが，人工物に関しては上記のごとく術後合併症頻度の増加を示した報告もあるため，十分に注意して使用すべきである。

今後の課題 化学療法の乳房再建術に及ぼす影響については，後ろ向き研究にとどまり，影響がないとする報告が多いものの見解には明らかな相違が見られる。さらに強い根拠となる報告がなされれば推奨グレードの見直しも考慮すべきであろう。

参考文献

1) Mitchem J, Herrmann D, Margenthaler JA, et al. Impact of neoadjuvant chemotherapy on rate of tissue expander/implant loss and progression to successful breast reconstruction following mastectomy. Am J Surg, 196: 519-22, 2008 [V]
2) Deutsch MF, Smith M, Wang B, et al. Immediate breast reconstruction with the TRAM flap after neoadjuvant therapy. Ann Plast Surg, 42: 240-4, 1999 [Ⅳ]
3) Liu Y, Mori H, Hata Y. Does neoadjuvant chemotherapy for breast cancer increase complications during immediate breast reconstruction?（乳癌の術前化学療法は乳房の即時再建中の合併症を増加させるか）. J Med Dent Sci, 56: 55-60, 2009 [Ⅳ]
4) Banic A, Boeckx W, Greulich M, et al. Late results of breast reconstruction with free TRAM flaps: a prospective multicentric study. Plast Reconstr Surg, 95: 1195-204; discussion 1205-6, 1995 [Ⅳ]
5) Cordeiro PG, McCarthy CM. A single surgeon's 12-year experience with tissue expander/implant breast reconstruction: part I. A prospective analysis of early complications. Plast Reconstr Surg, 118: 825-31, 2006 [Ⅳ]
6) Yule GJ, Concannon MJ, Croll G, et al. Is there liability with chemotherapy following immediate breast construction? Plast Reconstr Surg, 97: 969-73, 1996 [Ⅳ]
7) Furey PC, Macgillivray DC, Castiglione CL, et al. Wound complications in patients receiving adjuvant chemotherapy after mastectomy and immediate breast reconstruction for breast cancer. J Surg Oncol, 55: 194-7, 1994 [Ⅳ]
8) Vandeweyer E, Deraemaecker R, Nogaret JM, et al. Immediate breast reconstruction with implants and adjuvant chemotherapy: a good option? Acta Chir Belg, 103: 98-101, 2003 [Ⅳ]

CQ 14 放射線照射後に人工物を用いた乳房再建術を行った場合，自家組織による再建術と比べて合併症の発生率に差はあるか？

推奨

放射線照射後のインプラントを用いた乳房再建術は，インプラントの露出，被膜拘縮などの合併症発生率が高くなるため，推奨されない。ただし，危険性を理解したうえでなら，再建を行ってもよい（グレード C2）。

自家組織による再建術は，放射線照射後でも皮弁の生着に影響を与えないが，整容上は非照射群に劣る（グレード C1）。

根拠・解説 近年，乳房温存手術が増加し，残存乳房への放射線照射後に乳房内再発を認め，全摘をする例も増えている。また，初発乳癌の乳房切除後でリンパ節転移陽性例に胸壁への放射線照射を行う例もあり，放射線照射後の乳房再建術希望が増加している。

放射線照射群では，特にエキスパンダーでの皮膚拡張が困難であり，インプラントに入れ替えた後の被膜拘縮などの合併症も多い[1-4]。インプラントの感染，露出や高度の被膜拘縮（Baker grade Ⅲ以上）などの再建失敗率は，非照射群では 8～11%だが，照射群では 24～42%と有意に高い[2-4]。両側再建例で片側のみ照射された症例の検討では，カプセル拘縮が照射側で有意に多いと報告されている[5,6]。特に，放射線治療後の皮膚変化がある例では結果が悪い。インプラントに自家組織での再建を組み合わせた場合，非照射群のインプラント自体の合併症率に有意差はないが，照射群では有意に合併症率を下げるとの報告もある[2]。放射線照射例が非照射例に比べ再建が難しいことは疑いようのないことであるが，十分に注意して行えば，照射例でも再建可能な症例は少なくないとする意見もある[3,7]。

一方，自家組織での再建では，合併症の発生頻度は，照射群に多い傾向にはあるが，有意差がないとの報告がある[8,9]。対称性などの整容面からは非照射群のほうが優れていると報告されている[9]。

放射線照射後の乳房再建に関する文献は，ケースシリーズで報告されているものが多く，大規模な調査は少ないが，放射線照射例で明らかに合併症は増加する。特に，人工物を用いた再建は合併症頻度が増す[2-4]。自家組織による再建は比較的安全に行えるが，非照射例に比べ結果が劣ることは避けられない。放射線照射後の再建は，十分に適応を吟味する必要性はあるが，リスクを承知のうえでなら，再建可能な症例も多いものと思われる。

今後の課題　放射線照射後の再建について，照射線量や照射範囲によって適応が限られるのかどうかの検討が必要である。

参考文献

1) Percec I, Bucky LP. Successful prosthetic breast reconstruction after radiation therapy. Ann Plast Surg, 60: 527-31, 2008 [Ⅳ]
2) Chang DW, Barnea Y, Robb GL. Effects of an autologous flap combined with an implant for breast reconstruction; an evaluation of 1000 consecutive reconstructions of previously irradiated breasts. Plast Reconstr Surg, 122: 356-62, 2008 [Ⅳ]
3) Tallet AV, Salem N, Moutardier V, et al. Radiotherapy and immediate two-stage breast reconstruction with a tissue expander and implant: complications and esthetic results. Int J Radiat Oncol Biol Phys, 57: 136-42, 2003 [Ⅳ]
4) Krueger EA, Wilkins EG, Strawderman M, et al. Complications and patient satisfaction following expander/implant breast reconstruction with and without radiotherapy. Int J Radiat Oncol Biol Phys, 49: 713-21, 2001 [Ⅳ]
5) McCarthy CM, Pusic AL, Disa JJ, et al. Unilateral postoperative chest wall radiotherapy in bilateral tissue expander/implant reconstruction patients: a prospective outcomes analysis. Plast Reconstr Surg, 116: 1642-7, 2005 [Ⅳ]
6) Parsa AA, Jackowe DJ, Johnson EW, et al. Selection criteria for expander/implant breast reconstruction following radiation therapy. Hawaii Med J, 68: 66-8, 2009 [Ⅳ]
7) 岩平佳子. 放射線照射例に対する人工物による乳房再建の検討. 日形会誌, 29: 337-46, 2009 [Ⅴ]
8) Williams JK, Bostwick J 3rd, Bried JT, et al. TRAM flap breast reconstruction after radiation treatment. Ann Surg, 221: 756-64, 1995 [Ⅳ]
9) Spear SL, Ducic I, Low M, et al. The effect of radiation on pedicled TRAM flap breast reconstruction: outcomes and implications. Plast Reconstr Surg, 115: 84-95, 2005 [Ⅳ]

5. 再建術式

1 乳房インプラントによる再建術

CQ 15　両側乳房切除後の一次再建では，人工物による再建が勧められるか？

推奨

両側乳房切除後の一次再建では人工物による再建がよく行われるが，他の方法による再建を行ってもよい（グレード C1）。

根拠・解説　両側乳房切除後の一次再建ではさまざまな再建材料が使用されている。TRAM 皮弁を用いた再建でも良好な結果が得られている[3,5]。また，最近では DIEP 皮弁を用いた再建でも良好な結果が報告されている[6,7]。

一方，エキスパンダーとインプラントを用いた再建でも良好な結果が報告されている[1,4]。特に，予防的乳房切除術後は人工物による再建が推奨されている。自家組織による再建のほうが合併症は多かったとする報告もあるが，エキスパンダーとインプラントを用いた再建と TRAM 皮弁を用いた再建の比較検討では，整容面での結果が同じであったとする報告もある[2,8]。また，インプラントによる再建症例のうち約半数が 14 年間でインプラントに関する再手術を受けたという報告もある[9]。

両側乳房切除後の一次再建では，エキスパンダーとインプラントを用いた再建が最も良いというわけではなく，症例に応じて再建手技を使い分けたほうがよい。

今後の課題　両側乳房切除後の一次再建に関する症例報告は人工物と自家組織の両者で散見されるが，2 群間で比較検討した報告は認められない。検討項目や評価方法を画一化したエビデンスの高い研究報告が今後望まれる。また，インプラントのみによる一次再建とエキスパンダーとインプラントを用いた一次二期再建の比較，エキスパンダーにおいてもテクスチャードタイプとスムーズタイプの比較等，多くの検討課題が残されている。

参考文献

1) Cordeiro PG, McCarthy CM. A single surgeon's 12-year experience with tissue expander/implant breast reconstruction: part II. An analysis of long-term complications, aesthetic outcomes, and patient satisfaction. Plast Reconstr Surg, 118: 832-9, 2006 [V]
2) Barton MB, West CN, Liu IL, et al. Complications following bilateral prophylactic mastectomy. J Natl Cancer Inst Monogr, 35: 61-6, 2005 [Ⅳ]
3) Dao TN, Verheyden CN. TRAM flaps: a reconstructive option after bilateral nipple-sparing total mastectomy. Plast Reconstr Surg, 116: 986-92, 2005 [V]
4) Yiacoumettis AM. Two staged breast reconstruction following prophylactic bilateral subcutaneous mastectomy. Br J Plast Surg, 58: 299-305, 2005 [V]
5) Chen JS, Liu WC, Yang KC, et al. Reconstruction with bilateral pedicled TRAM flap for paraffinoma breast. Plast Reconstr Surg, 115: 96-104, 2005 [V]
6) Hamdi M, Blondeel P, Van Landuyt K, et al. Bilateral autogenous breast reconstruction using perforator free flaps: a single center's experience. Plast Reconstr Surg, 114: 83-9; discussion 90-2, 2004 [V]
7) Guerra AB, Metzinger SE, Bidros RS, et al. Bilateral breast reconstruction with the deep inferior epigastric perforator (DIEP) flap: an experience with 280 flaps. Ann Plast Surg, 52: 246-52, 2004 [V]
8) Shaikh-Naidu N, Preminger BA, Rogers K, et al. Determinants of aesthetic satisfaction following TRAM and implant breast reconstruction. Ann Plast Surg, 52: 465-70; discussion 470, 2004 [Ⅳ]
9) Zion SM, Slezak JM, Sellers TA, et al. Reoperations after prophylactic mastectomy with or without implant reconstruction. Cancer, 98: 2152-60, 2003 [Ⅳ]

CQ 16 シリコーンジェルインプラントによる乳房再建後の患者において，インプラント破損率と被膜拘縮発生率が予想されるか？

推奨

シリコーンインプラントの破損率について，2000年以降報告の文献では約0〜26%，1990年代報告の文献では約0〜71%である。2者の破損率の差は，インプラントの種類・世代や挿入期間の違いが関係しているが，インプラント挿入年数が長くなると破損率が増加するという点は多くの文献で一致している。また，被膜拘縮発生率（Baker Grade Ⅲ or Ⅳ）は，約5〜15%と報告されている**（グレードC1）**。

根拠・解説　これまでに乳房インプラントの破損率・被膜拘縮発生率を調査した研究は多数存在するが，乳房再建後に限定した研究は少ない。大多数の研究は再建のほか，豊胸目的にインプラントを挿入した場合の患者を含んでいる。また，これらの研究では乳房再建後・豊胸術後それぞれの場合における破損率および被膜拘縮発生率は算出されていない。よって，今回「推奨」欄に記載した破損率・被膜拘縮発生率は，対象を乳房再建後に限定した研究のほか，乳房再建後と豊胸術後両方の患者を対象とした研究の結果をまとめた値となっている[1-15]。

破損率については，文献の報告年度により大きな差があるが，これは，各年度により，主流となって使用されていたインプラントの種類・世代や挿入期間の違いが大きく関係していると思われる。このうち大多数の文献で一致して述べられているのは，インプラント挿入期間が長くなると破損率は増加する，ということである。挿入後約6，7年で破損が始まり，10年以上経過すると有意に破損率は増加するといえる[6-14]。被膜拘縮発生率（Baker Grade Ⅲ or Ⅳ）については，大多数の文献で約5〜15%程度であると報告されている[1-4,15]。

今後の課題　現在までに，インプラントを乳房再建目的に挿入した患者に限定し，かつ長期間のフォローを行った研究は数少なく，今後このような研究が行われることが望まれる。

参考文献

1）Cunningham B, McCue J. Safety and effectiveness of Mentor's MemoryGel implants at 6 years. Aesthetic Plast Surg, 33: 440-4, 2009［Ⅳ］
2）Hedén P, Bronz G, Elberg JJ, et al. Long-term safety and effectiveness of style 410 highly cohesive silicone breast implants.Aesthetic Plast Surg, 33: 430-6, 2009［Ⅳ］
3）Spear SL, Murphy DK, Slicton A, et al. Inamed silicone breast implant core study results at 6 years.Plast Reconstr Surg, 120: 8S-16S; discussion 17S-18S, 2007［Ⅳ］
4）Cunningham B. The Mentor Core Study on Silicone MemoryGel Breast Implants. Plast Reconst Surg, 120 (7 Suppl 1): 19S-29S, 2007［Ⅳ］
5）Brown MH, Shenker R, Silver SA. Cohesive silicone gel breast implants in aesthetic and reconstructive breast surgery. Plast Reconstr Surg, 116: 768-79; discussion 780-1, 2005［Ⅳ］
6）Hedén P, Nava MB, van Tetering JP, et al. Prevalance of rupture in inamed silicone breast implants. Plast Reconstr Surg, 118: 303-8; discussion 309-12［Ⅳ］
7）Hölmich LR, Friis S, Fryzek JP, et al. Incidence of silicone breast implant rupture. Arch Surg, 138: 801-6, 2003［Ⅳ］
8）Hölmich LR, Kjøller K, Vejborg I, et al. Prevalence of silicone breast implant rupture among Danish women. Plast Reconstr Surg, 108: 848-

58; discussion 859-63, 2001 [Ⅳ]
9) Brown SL, Middleton MS, Berg WA, et al. Prevalence of rupture of silicone gel breast implants revealed on MR imaging in a population of women in Birmingham, Alabama. AJR Am J Roentgenol, 175: 1057-64, 2000 [Ⅳ]
10) Feng LJ, Amini SB. Analysis of risk factors associated with rupture of silicone gel breast implants. Plast Reconstr Surg, 104: 955-63, 1999 [Ⅳ]
11) Rohrich RJ, Adams WP Jr, Beran SJ, et al. An analysis of silicone gel-filled breast implants: diagnosis and failure rates. Plast Reconstr Surg, 102: 2304-8; discussion 2309, 1998 [Ⅳ]
12) Beekman WH, Feitz R, Hage JJ, et al. Life span of silicone gel-filled mammary prostheses. Plast Reconstr Surg, 100: 1723-6; discussion 1727-8, 1997 [Ⅳ]
13) Handel N, Jenses JA, Black Q, et al. The fate of breast implants: a critical analysis of complications and outcomes. Plast Reconstr Surg, 96: 1521-33, 1995 [Ⅳ]
14) de Camara DL, Sheridan JM, Kammer BA. Rupture and aging of silicone gel breast implants. Plast Reconstr Surg, 91: 828-34; discussion 835-6, 1993 [Ⅳ]
15) Cordeiro PG, McCarthy CM. A single surgeon's 12-year experience with tissue expander/implant breast reconstruction: part II. An analysis of long-term complications, aesthetic outcomes, and patient satisfaction. Plast Reconstr Surg, 118: 832-9, 2006 [Ⅳ]

CQ 17 シリコーンジェルインプラントによる乳房再建後の患者において，マッサージは被膜拘縮予防に対して有効か？

推奨

マッサージによる被膜拘縮の予防に関しては，大規模な研究はないが有害である報告もない。スムーズタイプのインプラントを使用した場合においては，マッサージが有効であるとの意見が多いので行ってもよい（**グレード C1**）。

根拠・解説 被膜形成自体は異物に対する正常な反応であるが，拘縮に至る過程は完全には解明されていない。その原因として，一過性の細菌感染，血腫，漿液腫などが推測されている[1)]。

マッサージに関しては被膜拘縮形成過程を予防する効果はないとも考えられる。しかし，スムーズタイプのインプラントを使用した場合マッサージは有効であるとの意見は多く，多くの施設で行われている。マッサージが有効であるというエビデンスはないが，施行しなくてよい，あるいは有害であるとの報告もあまりない[1-5)]。

一方，テクスチャードタイプのインプラント使用後にはマッサージは行わないとする意見が多い[5)]。

今後の課題 テクスチャードタイプのインプラント使用例について，マッサージの意味があるのかどうかを検討する必要がある。

参考文献

1) Field DA, Miller S. Cosmetic breast surgery. Am Fam Physician, 45: 711-9, 1992 [Ⅵ]
2) Baker JL Jr, Bartels R J, Douglas WM. Closed compression technique for rupturing a contracted capsule around a breast implant. Plast Reconstr Surg, 58: 137-41, 1976 [Ⅵ]
3) Burkhardt BR. Capsular contracture: hard breasts, soft data. Clin Plast Surg, 15: 521-32, 1988 [Ⅵ]
4) 飯田秀夫，広比利次.【乳房の美容外科－私の方法

以前と変わったこと，変わらないこと】乳房増大術. PEPARS, 31: 27-32, 2009［Ⅵ］
5）矢永博子.【豊胸術のupdate】豊胸術の術後合併症とその対策. 形成外科, 50: 1413-23, 2007［Ⅵ］

CQ 18 テクスチャードタイプのインプラントはスムーズタイプのインプラントと比較した場合，被膜拘縮の発生率が低くなるか？

推奨

スムーズタイプのインプラントに比べ，テクスチャードタイプのインプラントによる被膜拘縮の発生頻度は減少する**（グレードB）**。

根拠・解説 豊胸術目的でのインプラント使用を含めた症例群におけるランダム化比較試験で，テクスチャードタイプのインプラントの方がスムーズタイプのインプラントに比べて，被膜拘縮の発生が少ないと報告されている[1-8]。

それらの報告のうちの6つのランダム化比較試験を用いたシステマティックレビューでは，Baker分類による評価で，テクスチャードタイプのインプラントのほうが，スムーズタイプに比して，被膜拘縮が少ないことが関連づけられたと報告されている[9]。また，それらの報告のうちの7つのランダム化比較試験を用いたメタアナリシスでは，テクスチャードタイプのインプラントに比して，スムーズタイプのインプラントは約5倍以上被膜拘縮を引き起こすという結果が示された[10]。しかし，両者は大部分共通する論文を用いていること，また乳房再建に用いた症例に限った検討ではないことより，メタアナリシスとしての質が必ずしも高いとはいえず，推奨度としてはBが適切と考えられる。

今後の課題 乳房再建に用いた症例に限って，被膜拘縮発生率の差を検討する研究が望まれる。

参考文献

1）Burkhardt BR, Demas CP. The effect of Siltex texturing and povidone-iodine irrigation on capsular contracture around saline inflatable breast implants. Plast Reconstr Surg, 93: 123-8, 1994［Ⅱ］
2）Burkhardt BR, Eades E. The effect of Biocell texturing and povidone-iodine irrigation on capsular contracture around saline-inflatable breast implants. Plast Reconstr Surg, 96: 1317-25, 1995［Ⅱ］
3）Asplund O, Gylbert L, Jurell G, et al. Textured or smooth implants for submuscular breast augmentation: a controlled study. Plast Reconstr Surg, 97: 1200-6, 1996［Ⅱ］
4）Tarpila E, Ghassemifar R, Fagrell D. Capsular contracture with textured versus smooth saline-filled implants for breast augmentation: a prospective clinical study. Plast Reconstr Surg, 99: 1934-9, 1997［Ⅱ］
5）Fagrell D, Berggren A, Tarpila E. Capsular contracture around saline-filled fine textured and smooth mammary implants: a prospective 7.5-year follow-up. Plast Reconstr Surg, 108: 2108-12; discussion 2113, 2001［Ⅱ］
6）Coleman DJ, Foo IT, Sharp DT. Textured or smooth implants for breast augmentation? A prospective controlled trial. Br J Plast Surg, 44: 444-8, 1991［Ⅱ］
7）Malata CM, Feldberg L, Coleman DJ, et al. Textured or smooth implants for breast augmentation? Three year follow-up of a prospective randomised controlled trial.Br J Plast Surg, 50: 99-

105, 1997［Ⅱ］
8）Collis N, Sharpe DT. Silicone gel-filled breast implant integrity: a retrospective review of 478 consecutively explanted implants.Plast Reconstr Surg, 105: 1979-85; discussion 1986-9, 2000［Ⅱ］
9）Wong CH, Samuel M, Tan BK, et al. Capsular contracture in subglandular breast augmentation with textured versus smooth breast implants: a systematic review. Plast Reconstr Surg, 118: 1224-36, 2006［Ⅰ］
10）Barnsley GP, Sigurdson LJ, Barnsley SE. Textured surface breast implants in the prevention of capsular contracture among breast augmentation patients: a meta-analysis of randomized controlled trials. Plast Reconstr Surg, 117: 2182-90, 2006［Ⅰ］

CQ 19 インプラントを大胸筋下に挿入する場合と大胸筋上に挿入する場合で，術後の質感と合併症に差はあるか？

推奨

血腫発生率と乳房の対称性に関しては，大胸筋上挿入の方が優れている。被膜拘縮と乳頭知覚障害に関しては，大胸筋下の方が優れている。感染と波打ち（Rippling）に関しては差がない**（グレードC1）**。

根拠・解説　乳房再建について論じた文献はなかったが，豊胸術における挿入部位による術後の質感と合併症について論じた文献[2,4]をもとに記述を行った。

Araco ら[2]は大胸筋上 1,502 例（乳腺下 750 例，筋膜下 752 例），大胸筋下 1,500 例（大胸筋下 1,000 例，大胸筋下 dual plane 法 500 例）を，また Stoff-Khalili ら[4]は大胸筋上 180 例（乳腺下 105 例，筋膜下 75 例），大胸筋下 154 例を挙げており，前者は後者よりも症例数が多く推奨度が高いといえる。

Siclovan ら[1]，Sevin ら[3]，Graf ら[5]は症例集積研究で，それぞれ症例数が 45 例，210 例，263 例である。

なお，乳房再建時にエキスパンダーを挿入する場合には，エキスパンダー露出を避けるため大胸筋下に挿入する。エキスパンダーを抜去してインプラントを挿入する際には，挿入する層を変えることは通常行わないことから，インプラントも大胸筋下に挿入する場合が多い。

1）血腫：Araco ら[2]は，血腫は大胸筋下の方が乳腺下の場合より統計的に有意に多いと報告している。症例数のやや少ない Stoff-Khalili ら[4]の報告では有意な差はなかった。

2）乳房の非対称：Araco ら[2]は，乳房の非対称は大胸筋下の場合の方が大胸筋上の場合より統計的に有意に多いと報告されている。Stoff-Khalili ら[4]の報告では乳房非対称の症例はなかった。なお，同報告では大胸筋の張力によるインプラントの移動は大胸筋下のみで発生している[4]。筋膜下にのみ挿入した Graf ら[5]の症例集積報告では，大胸筋の張力によるインプラントの移動は 1 例もなかった。

3）被膜拘縮：Araco ら[2]の報告では，被膜拘縮は大胸筋上の場合の方が大胸筋下の場合より多かったが，統計的に有意でなかった。Stoff-Khalili ら[4]は被膜拘縮は大胸筋上の場合は大胸筋下の場合より統計的に有意に多いと報告している。なお，Siclovan ら[1]は大胸筋上でも筋膜下でテクスチャー型のインプラントを挿入した場合，被膜拘縮は 1 例も起きなかったと報告している。Sevin ら[3]の報告は，大胸筋下で挿入を行った症例集積で被膜拘縮は Baker Grade Ⅱ～Ⅳが 8%，Baker Grade Ⅲ～

Ⅳが3%であった。

4）乳頭知覚障害：Stoff-Khalili ら[4]は，乳頭知覚障害は大胸筋上に有意に多いと報告している。

5）感染：Araco ら[2]は術後感染は大胸筋上の場合の方が大胸筋下の場合よりやや多いが統計的には差がないと報告している。Stoff-Khalili ら[4]，Graf ら[5]は大胸筋下では感染を認めなかった。

6）波打ち（Rippling）：Araco ら[2]は波打ちは大胸筋上の場合の方が大胸筋下の場合より統計的に有意に多いと報告している。Stoff-Khalili ら[4]の報告でも波打ちは大胸筋上の場合が多いが，統計的に有意ではなかった。

今後の課題　乳房再建時において，エキスパンダーを挿入する場合は，露出を避けるため通常大胸筋下に挿入する。エキスパンダーを抜去してインプラントを挿入する際に，大胸筋上に入れた場合と大胸筋下に挿入する場合での術後の質感と合併症に差があるかの検討を行う必要がある。

参考文献

1）Siclovan HR, Jomah JA. Advantages and outcomes in subfascial breast augmentation: a two-year review of experience. Aesthetic Plast Surg, 32: 426-31, 2008［Ⅴ］
2）Araco A, Gravante G, Araco F, et al. A retrospective analysis of 3,000 primary aesthetic breast augmentations: postoperative complications and associated factors. Aesthetic Plast Surg, 31: 532-9, 2007［Ⅳ］
3）Sevin A, Sevin K, Senen D, et al. Augmentation mammaplasty: retrospective analysis of 210 cases. Aesthetic Plast Surg, 30: 651-4, 2006［Ⅴ］
4）Stoff-Khalili MA, Scholze R, Morgan WR, et al. Subfascial periareolar augmentation mammaplasty. Plast Reconstr Surg, 114: 1280-8, 2004［Ⅳ］
5）Graf RM, Bernardes A, Rippel R, et al. Subfascial breast implant: a new procedure. Plast Reconstr Surg, 111: 904-8, 2003［Ⅴ］

CQ 20　再建術にエキスパンダーの使用は有効か？

推奨

乳房再建術にエキスパンダーの使用は有効であるが，放射線治療や術前術後の化学療法を行う患者には注意が必要である**（グレード C1）**。

根拠・解説　乳房再建術にエキスパンダーを用いた再建の報告は多い。エキスパンダー挿入後，インプラントに入れ替えることにより良好な結果が得られている[4]。しかし，放射線治療を行った症例への適用では被膜拘縮を筆頭に多くの合併症が報告されている[2,5,9]。また，術前術後の化学療法の影響による合併症の増加も報告されている[1,3,5]。

一方，エキスパンダー挿入後，TRAM 皮弁に置き換える方法も散見される。放射線治療による影響も少なく整容性も優れていたとする報告[6]や，パッチワーク様の変形を来さずに整容性に優れているという報告[7,8]もある。乳房再建術にエキスパンダーの使用は非常に有効であるが，乳癌の補助療法との兼ね合いで放射線治療や術前術後の化学療法を行う患者には注意が必要である。

今後の課題 乳房再建術にエキスパンダーの使用は非常に有用であるが，放射線治療や術前術後の化学療法を行う症例に対する使用に関するエビデンスの高い研究が望まれる。

参考文献

1) Mitchem J, Herrmann D, Margenthaler JA, et al. Impact of neoadjuvant chemotherapy on rate of tissue expander/implant loss and progression to successful breast reconstruction following mastectomy. Am J Surg, 196: 519-22, 2008 [V]
2) Behranwala KA, Dua RS, Ross GM, et al. The influence of radiotherapy on capsule formation and aesthetic outcome after immediate breast reconstruction using biodimensional anatomical expander implants. J Plast Reconstr Aesthet Surg, 59: 1043-51, 2006 [V]
3) Cicchetti S, Leone MS, Franchelli S, et al. One-stage breast reconstruction using McGhan Style 150 biodimensional expanders: a review of 107 implants with six years experience. J Plast Reconstr Aesthet Surg, 59: 1037-42, 2006 [V]
4) Yiacoumettis AM. Two staged breast reconstruction following prophylactic bilateral subcutaneous mastectomy. Br J Plast Surg, 58: 299-305, 2005 [V]
5) Tallet AV, Salem N, Moutardier V, et al. Radiotherapy and immediate two-stage breast reconstruction with a tissue expander and implant: complications and esthetic results. Int J Radiat Oncol Biol Phys, 57: 136-42, 2003 [V]
6) Chawla AK, Kachnic LA, Taghian AG, et al. Radiotherapy and breast reconstruction: complications and cosmesis with TRAM versus tissue expander/implant. Int J Radiat Oncol Biol Phys, 54: 520-6, 2002 [V]
7) 梶川明義，上田和毅，大河内真之，他. Tissue expanderと血行を強化したTRAM皮弁によるパッチ状瘢痕のない乳房再建法. 日形会誌, 27: 291-7, 2007 [V]
8) 三鍋俊春，波利井清紀.【特集: 乳癌切除後の乳房再建　乳房インプラントvs皮弁再建】Tissue expanderとdenuded flapによる再建. 形成外科, 52: 639-47, 2009 [V]
9) 岩平佳子. 放射線照射例に対する人工物による乳房再建の検討. 日形会誌, 29: 337-46, 2009 [V]

CQ 21 エキスパンダーを使用する場合，テクスチャードタイプのエキスパンダーの方がスムーズタイプのエキスパンダーと比較して被膜形成の程度は軽度か？

推奨

乳房再建にインプラントを用いる場合，被膜形成の面からは，スムーズタイプよりもテクスチャードタイプのエキスパンダーを使用することが勧められる（**グレード C1**）。

根拠・解説 少数のランダム化比較試験では有意差がないとの報告[1,2]はあるが，大規模な試験はない。テクスチャードタイプの使用経験[3-5]では，被膜形成が少ないとの意見が多い。自家組織での再建を行う場合は，被膜形成が問題となることは少ない。しかし，インプラントを用いた再建では，被膜形成は結果を大きく左右するものであり，テクスチャードタイプのエキスパンダーを使用することが推奨される。2013 年 7 月からテクスチャードタイプのエキスパンダーが保険適用となった。現在，日本乳房オンコプラスティックサージャリー学会が定める講習会を受講し，医師登録をすれば，テクスチャードタイプのエキスパンダーを保険診療として使用することができる。

今後の課題 日本でエキスパンダーを使用するにあたり，20 年以上前にスムーズタイプのものが保険適用になっている。テクスチャードタイプのエキスパンダーも保険適用となったので，同等の条件

での比較試験の研究が望まれる。

参考文献

1) May JW Jr, Bucky LP, Sohoni S, et al. Smooth versus textured expander implants: a double-blind study of capsule quality and discomfort in simultaneous bilateral breast reconstruction patients. Ann Plast Surg, 32: 225-32; discussion 232-3, 1994 [V]
2) Thuesen B, Siim E, Christensen L, et al. Capsular contracture after breast reconstruction with the tissue expansion technique. A comparison of smooth and textured silicone breast prostheses. Scand J Plast Reconstr Surg Hand Surg, 29: 9-13, 1995 [V]
3) 岩平佳子, 山川知巳, 丸山優, 他. 注入ポート一体型テクスチャードタイプ・ティッシュエキスパンダーによる乳房再建. 日形会誌, 24: 771-8, 2004 [Ⅳ]
4) Maxwell GP, Falcone PA. Eighty-four consecutive breast reconstructions using a textured silicone tissue expander. Plast Reconstr Surg, 89: 1022-34; discussion 1035-6, 1992 [Ⅳ]
5) Spear SL, Majidian A. Immediate breast reconstruction in two stages using textured, integrated-valve tissue expanders and breast implants: a retrospective review of 171 consecutive breast reconstructions from 1989 to 1996. Plast Reconstr Surg, 101: 53-63, 1998 [Ⅳ]

2 腹直筋皮弁による再建術

CQ 22 乳房全摘術後の患者に対して腹直筋皮弁は有効か？

推奨

腹直筋皮弁による再建は適応となる（グレード B）。

根拠・解説 腹直筋皮弁による再建とそれ以外の再建方法とを比較したランダム化比較試験の論文はない。再建方法の選択はおのおのの患者によって，また施設によって異なるため，比較は困難である。

手術の安全性に関しては 2 つのメタアナリシス[1,2]があるが，分析対象はすべてコホート研究であり，エビデンスレベルはⅣである。皮弁の全壊死は 3～5%，脂肪壊死は 10～20%，皮弁部分壊死は 3～6%と見込まれており，安全性は高いと見なしてよい。コホート研究のメタアナリシスのためエビデンスレベルはⅣであるが，推奨度は総合的に判断して B とした。

今後の課題 腹直筋皮弁の有効性は確立されており，課題はない。腹直筋皮弁による再建とそれ以外の再建方法とを比較したランダム化比較試験の論文がない点が課題であるといえなくもないが，今後そのような論文が出ることはあり得ない。

参考文献

1) Sailon AM, Schachar JS, Levine JP. Free transverse rectus abdominis myocutaneous and deep inferior epigastric perforator flaps for breast reconstruction: a systematic review of flap compli-

cation rates and donor-site morbidity. Ann Plast Surg, 62: 560–3, 2009［Ⅳ］
2）Man LX, Selber JC, Serletti JM. Abdominal wall following free TRAM or DIEP flap reconstruction: a meta-analysis and critical review. Plast Reconstr Surg, 124: 752–64, 2009［Ⅳ］

CQ 23 腹直筋皮弁による乳房再建術後の患者は出産が可能か？

推奨

腹直筋皮弁による乳房再建術後に経腟分娩による出産は可能であるとされるが，十分な根拠はない**（グレード C1）**。

根拠・解説　腹直筋皮弁による乳房再建術後に経腟分娩が可能であった症例報告がある[1,2]。ただし欧米の文献の 6 例のうち 3 例は出産後にヘルニアあるいはバルジングを生じ，そのうち 2 例は修正手術を必要としたことから，腹壁の合併症が高率で起こりうることを考慮する必要がある。

今後の課題　主治医の判断によるところが大きいが，あまり推奨できないというニュアンスが正しいかもしれない。C2 から D に近いので解釈に疑義が生じる可能性がある。

参考文献

1）Ong WC, Lim J, Lim TC. Successful pregnancy after breast reconstruction with the deep inferior epigastric perforator flap. Plast Reconstr Surg, 114: 1968–70, 2004［Ⅴ］
2）Parodi PC, Osti M, Longhi P, et al. Pregnancy and tram-flap breast reconstruction after mastectomy: a case report. Scand J Plast Reconstr Surg Hand Surg, 35: 211–5, 2001［Ⅴ］

CQ 24 腹部手術の既往歴がある患者に対して，腹直筋皮弁による乳房再建術は可能か？

推奨

瘢痕の部位に応じて皮弁のデザインを工夫することや，皮弁血流量を増強させる手技により，安全に移植することが可能である**（グレード C1）**。

根拠・解説　腹部手術の後の瘢痕は下腹部正中切開によるものが多いが，そのほかに下腹部横切開（Pfannenstiel）や右季肋部切開によるものがある。季肋部の瘢痕がどのような影響を与えるかに関しては 1 編の症例対照研究があり，瘢痕があっても乳房マウンドの形成には合併症がなかったが腹壁の合併症が増えたと報告されている[1]。下腹部横切開のある場合，1 編の症例対照研究があり，乳房マウンド形成，ならびに腹部合併症は増加しなかったと報告されている[2]。下腹部正中瘢痕では乳房マウンドが小さい場合には半分の TRAM 皮弁で対処可能であるが，大きな乳房マウンドを作る必要

がある場合には，double pedicle 法，血管吻合付加法，皮弁内血管付加法，delay 操作などを追加することにより安全に皮弁を移植できる[3]。いずれも症例数が多くないため，推奨度はC1とした。

今後の課題　今後，エビデンスレベルの高い論文は出てこないと予想される。

参考文献

1）Losken A, Carlson GW, Jones GE, et al. Importance of right subcostal incisions in patients undergoing TRAM flap breast reconstruction. Ann Plast Surg, 49: 115-9, 2002［Ⅳ］
2）Dayhim F, Wilkins EG. The impact of Pfannenstiel scars on TRAM flap complications. Ann Plast Surg 53: 432-5, 2004［Ⅳ］
3）Heller L, Feledy JA, Chang DW. Strategies and options for free TRAM flap breast reconstruction in patients with midline abdominal scars. Plast Reconstr Surg, 116: 753-9; discussion 760-1, 2005［Ⅳ］

CQ 25　遊離 TRAM 皮弁（DIEP を含める）は，有茎 TRAM 皮弁に比べて合併症の点において優れているか？

推奨

遊離 TRAM 皮弁は有茎 TRAM 皮弁に比べ，皮弁合併症ならびに腹壁合併症の発生率は低く，推奨される**（グレード C1）**。

根拠・解説　ランダム化比較試験を行った論文はなく，いずれもエビデンスレベルⅣまでの論文である。移植皮弁の全壊死・部分壊死，脂肪壊死などの虚血性合併症の比較において，遊離 TRAM 皮弁のほうが有茎 TRAM 皮弁と比べて発生率が低い[1-3]。皮弁挙上時のレーザードプラー血流測定法による経皮酸素分圧（ptcO2）も有茎より遊離 TRAM 皮弁のほうが良好と報告されている[4]。腹壁合併症に関しては両者で同等か[3,5,6]，有茎 TRAM 皮弁で増加するとの報告も散見される[7,8]。

術後の筋力測定では遊離 TRAM 皮弁で優れるとされる[6]。また両者間の術後疼痛の評価においても，有茎 TRAM 皮弁で疼痛はより強いとする報告がある[9]。特に肥満患者の喫煙者で有茎 TRAM 皮弁に合併症が多く[2]，血管吻合付加を行う方がよいとの報告がある[10,11]。

今後の課題　遊離 TRAM 皮弁のほうが有茎 TRAM 皮弁と比べて発生率が低い報告は多いが，実際に有茎 TRAM を行っている施設もあるので，一概には否定できない。ランダム化比較試験は難しいと思われる。

参考文献

1）Jewell RP, Whitney TM. TRAM fat necrosis in a young surgeon's practice: is it experience, technique, or blood flow? Ann Plast Surg, 42: 424-7, 1999［Ⅳ］
2）Moran SL, Serletti JM. Outcome comparison between free and pedicled TRAM flap breast reconstruction in the obese patient. Plast Reconstr Surg, 108: 1954-60; discussion 1961-2, 2001［Ⅳ］
3）Andrades P, Fix RJ, Danilla S, et al. Ischemic complications in pedicle, free, and muscle sparing

transverse rectus abdominis myocutaneous flaps for breast reconstruction. Ann Plast Surg, 60: 562–7, 2008 [Ⅳ]
4) Tuominen HP, Asko-Seljavaara S, Svartling NE. Cutaneous blood flow in the free TRAM flap. Br J Plast Surg, 46: 665–9, 1993 [Ⅳ]
5) Bassiouny MM, Maamoun SI, El-Shazly Sel-D, et al. TRAM flap for immediate post mastectomy reconstruction: comparison between pedicled and free transfer. J Egypt Natl Canc Inst, 17: 231–8, 2005 [Ⅳ]
6) Kind GM, Rademaker AW, Mustoe TA. Abdominal-wall recovery following TRAM flap: a functional outcome study. Plast Reconstr Surg, 99: 417–28, 1997 [Ⅳ]
7) Suominen S, Asko-Seljavaara S, von Smitten K, et al. Sequelae in the abdominal wall after pedicled or free TRAM flap surgery. Ann Plast Surg, 36: 629–36, 1996 [Ⅳ]
8) Edsander-Nord A, Jurell G, Wickman M. Donor-site morbidity after pedicled or free TRAM flap surgery: a prospective and objective study. Plast Reconstr Surg, 102: 1508–16, 1998 [Ⅳ]
9) Dell DD, Weaver C, Kozempel J, et al. Recovery after transverse rectus abdominis myocutaneous flap breast reconstruction surgery. Oncol Nurs Forum, 35: 189–96, 2008 [Ⅳ]
10) Lee JW, Lee YC, Chang TW. Microvascularly augmented transverse rectus abdominis myocutaneous flap for breast reconstruction–reappraisal of its value through clinical outcome assessment and intraoperative blood gas analysis. Microsurgery, 28: 656–62, 2008 [Ⅳ]
11) Wu LC, Iteld L, Song DH. Supercharging the transverse rectus abdominis musculocutaneous flap: breast reconstruction for the overweight and obese population. Ann Plast Surg, 60: 609–13, 2008 [Ⅳ]

3 広背筋皮弁による再建術

CQ 26 広背筋皮弁は勧められるか？

推奨

広背筋皮弁による乳房再建は選択肢の１つとして勧められる**（グレード B）**。

根拠・解説 広背筋皮弁による乳房再建術は，古くは 1906 年に報告され[1]，腹直筋皮弁による乳房再建術が報告されるまでは最も一般的な方法であった。その後，シリコーン製のインプラントが開発され，広背筋皮弁とインプラントを組み合わせた乳房再建術が考案されるに至った[2]。インプラントの導入により，広背筋皮弁による乳房再建術は再度脚光を集めることとなり，現在，乳房再建における標準術式の１つとして認識されている。長期予後の結果[3-9]から，本術式は深刻な合併症が少なく，患者の術後満足度が高い（85%）術式であることが報告されている[3]。

現在，乳房全摘後の自家組織による乳房再建術において，広背筋皮弁は腹直筋皮弁とともに選択されうる安全で有効な術式と考えられる。

一方，広背筋皮弁による合併症に関する報告として，Menke らは乳房切除後の二次再建（104 症例）における合併症の種類と頻度を検討し，①皮弁採取部の漿液腫（60.3%），②創離開（6.9%），③血腫（2.3%）と報告した[10]。また，Moore らは乳房切除後の広背筋皮弁＋インプラントによる二次再建（170 症例）を検討し，①皮弁採取部の漿液腫（15%），②感染（5%），③部分皮弁壊死（3%）が認められたと報告した[11]。また，Munhoz らは乳腺切除後の広背筋皮弁による同時再建（48 症例）を検討し，①皮弁採取部の漿液腫（20.8%），②創離開（6.25%），③部分皮弁壊死（6.25%）などの

合併症を報告した[12]。

これらの報告より，広背筋皮弁による乳房再建術では，皮弁採取部の漿液腫が最も頻度の高い合併症であると考えられる。この皮弁採取部の漿液腫については，さらに詳細に検討されており，①50歳以上，②肥満度（body mass index：BMI）が23 kg/m^{2}以上の場合，皮弁採取部に漿液腫が発生するリスクが高まり，腋窩リンパ節郭清の有無はその発生率に影響しないことが報告されている[13]。

今後の課題　広背筋皮弁による乳房再建は広く認知されており，標準術式と考えられる。しかしながら，採取量の限界から大きな乳房作成には使用できないため，腹直筋皮弁を第一選択とする施設が多い。この問題を解決するために，腰部の皮下脂肪を付着した拡大広背筋皮弁による乳房再建の報告を散見するが，行っている施設が限られており，標準術式と呼ぶまでには至っていない。

参考文献

1）Tansini I. Sopra il mio nuovo processo di amputazione della mamella. Riforma Medica (Palermo, Napoli), 12: 757, 1906［Ⅵ］
2）Bostwick J 3rd, Nahai F, Wallace JG, et al. Sixty latissimus dorsi flaps. Plast Reconstr Surg, 63: 31–41, 1979［Ⅴ］
3）Houpt P, Dijkstra R, Storm van Leeuwen JB. The result of breast reconstruction after mastectomy for breast cancer in 109 patients. Ann Plast Surg, 21: 516–25, 1988［Ⅳ］
4）Moore TS, Farrell LD. Latissimus dorsi myocutaneous flap for breast reconstruction: long-term results. Plast Reconstr Surg, 89: 666–72; discussion 673–4, 1992［Ⅳ］
5）Peltoniemi H, Asko-Seljavaara S, Härmä M, et al. Latissimus dorsi breast reconstruction. Long term results and return of sensibility. Scand J Plast Reconstr Surg Hand Surg, 27: 127–31, 1993［Ⅴ］
6）Roy MK, Shrotia S, Holcombe C, et al. Complications of latissimus dorsi myocutaneous flap breast reconstruction. Eur J Surg Oncol, 24: 162–5, 1998［Ⅳ］
7）Delay E, Jorquera F, Pasi P, et al. Autologous latissimus breast reconstruction in association with the abdominal advancement flap: a new refinement in breast reconstruction. Ann Plast Surg, 42: 67–75, 1999［Ⅴ］
8）Chang DW, Youssef A, Cha S, et al. Autologous breast reconstruction with the extended latissimus dorsi flap. Plast Reconstr Surg, 110: 751–9; discussion 760–1, 2002［Ⅴ］
9）Losken A, Carlson GW, Schoemann MB, et al. Factors that influence the completion of breast reconstruction. Ann Plast Surg, 52: 258–61; discussion 262, 2004［Ⅴ］
10）Menke H, Erkens M, Olbrisch RR. Evolving concepts in breast reconstruction with latissimus dorsi flaps: results and follow-up of 121 consecutive patients. Ann Plast Surg, 47: 107–14, 2001［Ⅳ］
11）Moore TS, Farrell LD. Latissimus dorsi myocutaneous flap for breast reconstruction: long-term results. Plast. Reconstr Surg, 89: 666–72; discussion 673–4, 1992［Ⅳ］
12）Munhoz AM, Montag E, Fels KW et al. Outcome analysis of breast-conservation surgery and immediate latissimus dorsi flap reconstruction in patients with T1 to T2 breast cancer. Plast Reconstr Surg, 116: 741–52, 2005［Ⅳ］
13）Tomita K, Yano K, Masuoka K, et al. Postoperative seroma formation in breast reconstruction with latissimus dorsi flaps: a retrospective study of 174 consecutive cases. Ann Plast Surg, 59: 149–51, 2007［Ⅳ］

＊補足）文献1），2）については文献検索対象期間から外れているが，広背筋皮弁による乳房再建の礎となった文献であるため掲載した。

CQ 27 拡大広背筋皮弁による乳房再建術は勧められるか？

推奨

中等度までの大きさの乳房であれば，拡大広背筋皮弁による乳房再建術を行ってもよいが，合併症に注意を要する（グレードC1）。

根拠・解説 拡大広背筋皮弁では，肩甲骨部から腸骨部までに及ぶ広範囲の脂肪組織を採取すれば，中等度の大きさの乳房再建が可能であると報告されている[1-3]。皮島を水平にデザインし，その皮島の上下5cm程度の皮下脂肪を付けて採取する方法[4]や，腸骨稜を超えて舌状の脂肪を採取する方法などが考案されている[5]。一方，拡大広背筋皮弁の採取部位が腸骨稜を超える場合，脂肪融解が12%に生じることが報告されている[5]。このため，拡大広背筋皮弁では特に合併症に注意する必要がある。

拡大広背筋皮弁による合併症としてCloughらは①皮弁採取部の漿液腫（72%），②血腫（5%），③出血（4.1%），④創の離開（3.3%），⑤感染（1.7%），⑥部分的皮弁壊死（1.7%），⑦脂肪壊死（1.7%）と報告している[6]。また，Changらは①65歳以上，②Dカップ以上，③肥満度（BMI：body mass index）が30 kg/m^{2}以上の場合，これらの合併症が発生するリスクが高まることを報告している[7]。

今後の課題 広背筋皮弁の血行支配を超える脂肪を付着させて再建乳房を作成することは，脂肪壊死の合併症のリスクから議論のあるところである。また，採取部位の変形（腰部の陥凹変形）に関する報告も待たれるところである。

参考文献

1）Germann G, Steinau HU. Breast reconstruction with the extended latissimus dorsi flap. Plast Reconstr Surg, 97: 519-26, 1996［V］
2）Heitmann C, Pelzer M, Kuentscher M, et al. The extended latissimus dorsi flap revisited. Plast Reconstr Surg, 111: 1697-701, 2003［V］
3）Chang DW, Youssef A, Cha S, Reece GP. Autologous breast reconstruction with the extended latissimus dorsi flap. Plast Reconstr Surg, 110: 751-9; discussion 760-1, 2002［V］
4）Barnett GR, Gianoutsos MP. The latissimus dorsi added fat flap for natural tissue breast reconstruction: report of 15 cases. Plast Reconstr Surg, 97: 63-70, 1996［V］
5）酒井庸子，酒井成身．拡大広背筋皮弁による乳房再建－174例の検討．日臨外会誌，59: 1471-6, 1998［V］
6）Clough KB, Louis-Sylvestre C, Fitoussi A, et al. Donor site sequelae after autologous breast reconstruction with an extended latissimus dorsi flap. Plast Reconstr Surg, 109: 1904-11, 2002［Ⅳ］
7）Chang DW, Youssef A, Cha S, et al. Autologous breast reconstruction with the extended latissimus dorsi flap. Plast Reconstr Surg, 110: 751-9; discussion 760-1, 2002［Ⅳ］

CQ 28 広背筋皮弁で再建する場合，胸背神経を温存するか切断するかにより，再建乳房の状態に差を生じるか？

推奨

広背筋皮弁の挙上時には，胸背神経は温存されることが多く，通常，胸背神経を切断する必要はないと考えられる**（グレード C1）**。ただし，神経を温存した場合，筋の不随意収縮が生じる可能性がある。

根拠・解説 広背筋皮弁の挙上時において胸背神経が温存される理由として，①皮弁挙上時に神経を分離すると，その操作によって伴走する栄養血管を損傷する場合があること[1,2]，さらに②胸背神経切断の有無にかかわらず，移植筋皮弁は委縮すること[1]，などが根拠として報告されている。しかし，筋皮弁の移植後，上腕伸展時に筋の不随意収縮が生じ，肩関節の運動制限が生じる場合が報告され，胸背神経の切断術とその有効性（90%）が報告された[1]。また，外見上明らかな拘縮がなくても，比較的高率に前胸部の強いつっぱり感が生ずる症例（発生率 18～35%）が報告され，予防的神経切断を考慮すべきとする報告もある[1,3]。最近では，この移植筋の不随意収縮によって，再建乳房が変形する可能性が示唆されている[4]。特にインプラントを併用する場合に，広背筋が大胸筋と縫着される際，筋の不随収縮が特に強まり，再建乳房がさまざまな形状に変形する可能性が報告されている[5]。この場合，外側胸神経を切断して再建乳房の形状を改善させる方法[6,7]，もしくはボトックスの局所注入法[3,8]などが試みられている。

今後の課題 胸背神経を温存することにより，移植筋皮弁の萎縮率は減少するとされている。筋の不随収縮がみられた場合，二次的に胸背神経の切断術を行うことによって改善を認める。ただし，これらの報告は症例報告や症例集積研究でなされており，より質の高い報告が待たれる。

参考文献

1) Halperin TJ, Fox SE Caterson SA, et al. Delayed division of the thoracodorsal nerve: a useful adjunct in breast reconstruction. Ann Plast Surg, 59: 23-5, 2007 [Ⅳ]
2) Spear SL, Saba AA. Immediate postmastectomy reconstruction: Latissimus flap techniques. In Mathes SJ, Hentz VR, editors. Plastic surgery, 2nd ed, vol.6. Philadelphia, Sanders Elsevier, 2006, pp.819-34 [Ⅳ]
3) Figus A, Mazzocchi M, Dessy LA, et al. Treatment of muscular contraction deformities with botulinum toxin type A after lasissimus dorsi flap and sub-pectral implant breast reconstruction. J Plast Reconstr Aesthet Surg, 62: 869-75, 2009 [Ⅳ]
4) Munhoz AM, Montag E, Fels KW, et al. Outcome analysis of breast-conservation surgery and immediate latissimus dorsi flap reconstruction in patients with T1 to T2 breast cancer. Plast Reconstr Surg, 116: 741-52, 2005 [Ⅳ]
5) Wong L. Pectralis major myospasm resulting from a subpecotoral implant. Plast Reconstr Surg, 105: 1571-2, 2000 [Ⅴ]
6) Maxwell GP, Tornambe R. Management of mammary subpectoral implant distortion. Clin Plast Surg, 15: 601-11, 1988 [Ⅵ]
7) Senior MA, Fourie LA. Botox and the management of pectral spasm after subpectoral implant insertion. Plast Reconstr Surg, 106: 224-5, 2000 [Ⅵ]
8) Richards A, Ritz M, Donahoe S, et al. Botox for contraction of pectoral muscles. Plast Reconstr Surg, 108: 270-1, 2001 [Ⅴ]

4 その他の皮弁（穿通枝皮弁等）による再建術

CQ 29 乳癌全摘後の患者に対して穿通枝皮弁は有効か？

推奨

穿通枝皮弁は，取り扱う血管径が細いため合併症が多く，安全とはいえない。しかし，筋および主要血管を犠牲にしない低侵襲皮弁であり，皮弁採取部の合併症が少ないという点では有効といえる（グレード C1）。

根拠・解説 乳房再建において，腹直筋皮弁，広背筋皮弁以外の移植皮弁として下記に記すような穿通枝皮弁が代表的である。

- Deep inferior epigastric perforater（DIEP）flap
- Superficial inferior epigastric artery（SIEA）flap
- Superior（inferior）gluteal artery perforator（GAP）flap
- Thoracodorsal artery perforator（TAP）flap

中でも Deep inferior epigastric perforater（DIEP）flap の報告例が最も多い。

DIEP flap の安全性に関して，皮弁生着率および合併症の種類と発生率が調べられている。その結果，DIEP flap の皮弁生着率は 95％であり，従来の遊離腹直筋皮弁に比較して統計学的に有意差をもって生着率の低いことが報告された[1,2]。また，DIEP flap の合併症は，①完全壊死（2.0 ～ 4.15％），②部分壊死（2.5 ～ 3.57％），③脂肪壊死（10.1 ～ 25.5％）であり，特に脂肪壊死の発生率が高い特徴をもつことが報告された[1,2]。

一方，DIEP flap の皮弁採取部における合併症は，①腹壁ヘルニア（0.8％），②腹部の膨隆（abdominal bulge）（3.1％）であり，遊離腹直筋皮弁に比較して著明に低率であることが報告された[1]。

したがって，穿通枝皮弁は有効な皮弁ではあるが，状況に応じて従来の遊離腹直筋皮弁と使い分ける必要がある。特に，大きなボリュームを必要とする症例や，肥満に対し脂肪吸引や減量手術の既往がある症例では，穿通枝皮弁の血行に十分な注意を要することが示唆されている[1, 3-5]。

今後の課題 穿通枝皮弁に関しては，DIEP flap に関する集積報告，工夫などがトピックであり，その有効性についてさまざまな角度から論じられている。その他の穿通枝皮弁についてはエビデンスレベルの高い報告が待たれる。

参考文献

1）Man LX, Selber JC, Serletti JM. Abdominal wall following free TRAM or DIEP flap reconstruction: A meta-analysis and critical review. Plast Reconstr Surg, 124: 752-64, 2009［Ⅳ］
2）Sailon AM, Schachar JS, Levine JP. Free transverse rectus abdominis myocutaneous and deep inferior epigastric perforator flaps for breast reconstruction: a systematic review of flap complication rates and donor-site morbidity. Ann Plast Surg, 62: 560-3, 2009［Ⅳ］

3) Granzow JW, Levine JL, Chiu ES, et al. Breast reconstruction with perforator flaps. Plast Reconstr Surg, 120: 1-12, 2007 [V]
4) Scott JR, Sullivan SR, Liu D, et al. Patient Body Mass Index and Perforator Quality in Abdomen-based free tissue transfer for breast reconstruction. J Reconstr Microsurg, 25: 237-41, 2009 [V]
5) Chang DW, Wang B, Robb GL, et al. Effect of obesity on flap and donor-site complications in free tansverse rectus abdominis myocutaneous flap breast reconstruction. Plast Reconstr Surg, 105: 1640-8, 2000 [V]

CQ 30 遊離 DIEP 皮弁は遊離 TRAM 皮弁（muscle sparing flap：筋体温存腹直筋皮弁を含む）と比較して術後合併症が少ないか？

推奨

遊離 DIEP 皮弁は遊離 TRAM 皮弁（筋体温存腹直筋皮弁：muscle sparing flap を含む）と比較して皮弁の虚血性合併症は増加するが，腹壁の合併症は少ない傾向がある**（グレード B）**。

根拠・解説 遊離 DIEP 皮弁と遊離 TRAM 皮弁を比較したランダム化比較試験はないが，2009 年に Man ら[1]と Sailon ら[2]のメタアナリシスが発表されている。多少除外論文や分析方法に違いが見られており，結論も異なっている。2 つの文献とも遊離 DIEP 皮弁は遊離 TRAM 皮弁と比較して脂肪壊死と全壊死の割合が高いとしている。腹壁合併症は 2 つの文献で結論が異なっており，Man ら[1]は遊離 TRAM 皮弁のほうが 2 倍リスクは上がるとしている。一方 Sailon ら[2]は有意差なしとしているが，前者の方が統計学的に妥当で詳細な検討をしているので，前者から得られる推奨文とした。

このほか筋体温存腹直筋皮弁と遊離 TRAM 皮弁の皮弁合併症の差もないという検討結果も得られている[1,3]。

注）文献 1）と 2）はコホート研究のメタアナリシスであるため，文献エビデンスレベルとしてはⅣである。しかしながらランダム化比較試験が困難な手術手技の安全性の検討であるので，エビデンスレベルは高いと判断し推奨度は B とした。

今後の課題 遊離 DIEP 皮弁と遊離 TRAM 皮弁を比較したランダム化比較試験はないが，比較的質の高いメタアナリシスが発表されている。今後遊離 DIEP 皮弁を積極的に行っている施設から高いエビデンスレベルの論文が出てくる可能性がある。

参考文献

1) Man LX, Selber JC, Serletti JM. Abdominal wall following free TRAM or DIEP flap reconstruction: a meta-analysis and critical review. Plast Reconstr Surg, 124: 752-64, 2009 [Ⅳ]
2) Sailon AM, Schachar JS, Levine JP. Free transverse rectus abdominis myocutaneous and deep inferior epigastric perforator flaps for breast reconstruction: a systematic review of flap complication rates and donor-site morbidity. Ann Plast Surg, 62: 560-3, 2009 [Ⅳ]
3) Andrades P, Fix RJ, Danilla S, et al. Ischemic complications in pedicle, free, and muscle sparing transverse rectus abdominis myocutaneous flaps for breast reconstruction. Ann Plast Surg, 60: 562-7, 2008 [Ⅳ]

CQ 31 遊離皮弁の移植床血管の選択によって手術結果に差が出るか？

推奨

遊離皮弁の移植床血管の選択による手術結果に差はない（グレード B）。

根拠・解説 Moran らは最初の free TRAM flap 60 皮弁中，30 皮弁が内胸動静脈，30 皮弁が胸背動静脈に吻合するように症例をランダムに振り分けて手術を行った。残りの 40 人の患者の移植床血管は外科医の裁量に任せられた。内胸動静脈，胸背動静脈のいずれでも安全で許容できる結果であり，皮弁生着率に有意差はないと報告されている[1)]。内胸動脈の信頼性は Dupin らが連続する 87 例についての解析で報告している[2)]。ただし左内胸静脈は一般的に細く，注意が必要である[1)]。

内胸動脈を移植床血管として使用した場合における，内胸動脈採取の際の肋軟骨切除による輪郭変形は，4.4％の患者に見られたとの報告もあるが[3)]，内胸動脈採取による合併症はないという報告もある[4)]。また，放射線療法後であっても，二期的 TRAM flap による再建患者の内胸動脈と胸背動静脈の使用比較で差はないと報告されている[5)]。

Nahabedian は，乳癌切除術後に乳房再建を行った患者の冠状動脈疾患の発病率が 0.8％であるとの報告により内胸動脈使用は許容できるとしている[6)]。また，内胸動脈使用患者 235 例中，5 例に内胸リンパ節転移を認めた報告があり，注意を喚起している論文がある[7)]。

内胸動脈穿通枝使用の報告もあり，皮弁合併症の発生率に差はないとの報告はあるが[8)]，内胸動脈本管に比較し細く，使用には十分な経験と技術が必要であると思われる。

今後の課題 術前に的確な判断ができるかどうかが課題である。

参考文献

1) Moran SL, Nava G, Behnam AB, et al. An outcome analysis comparing the thoracodorsal and internal mammary vessels as recipient sites for microvascular breast reconstruction: a prospective study of 100 patients. Plast Reconstr Surg, 111: 1876-82, 2003 [II]
2) Dupin CL, Allen RJ, Glass CA, et al. The internal mammary artery and vein as a recipient site for free-flap breast reconstruction: a report of 110 consecutive cases. Plast Reconstr Surg, 98: 685-9; discussion 690-2, 1996 [IV]
3) Mosahebi A, Da Lio A, Mehrara BJ. The use of a pectoralis major flap to improve internal mammary vessels exposure and reduce contour deformity in microvascular free flap breast reconstruction. Ann Plast Surg, 61: 30-4, 2008 [IV]
4) Majumder S, Batchelor AG. Internal mammary vessels as recipients for free TRAM breast reconstruction: aesthetic and functional considerations. Br J Plast Surg, 52: 286-9, 1999 [IV]
5) Temple CL, Strom EA, Youssef A, et al. Choice of recipient vessels in delayed TRAM flap breast reconstruction after radiotherapy. Plast Reconstr Surg, 115: 105-13, 2005 [IV]
6) Nahabedian MY. The internal mammary artery and vein as recipient vessels for microvascular breast reconstruction: are we burning a future bridge? Ann Plast Surg, 53: 311-6, 2004 [IV]
7) Knight MA, Nguyen DT, Kobayashi MR, et al. Incidental positive internal mammary lymph nodes: a multiple international institutional investigation. J Reconstr Microsurg, 24: 197-202,

2008［Ⅳ］
8）Saint-Cyr M, Chang DW, Robb GL, et al. Internal mammary perforator recipient vessels for breast reconstruction using free TRAM, DIEP, and SIEA flaps. Plast Reconstr Surg, 120: 1769-73, 2007［Ⅳ］

5　血行を伴わない自家組織移植による再建術

CQ 32　自家脂肪注入法を行った場合，長期的に術後形態は保持されるか？

推奨

自家脂肪注入のみによって，長期形状維持を可能とする十分な量の脂肪組織を再生する技術はいまだに開発されておらず，現段階では術後形態が保持されるとはいえない（グレード C2）。

根拠・解説　従来，行われてきた自家脂肪注入法[1,2]では，陰圧をかけて採取した脂肪を乳房に対して大量に一度に注入するため，注入された脂肪の生着率は極めて低いことが報告されている[3]。また，生着しなかった脂肪は融解し，やがて，嚢胞[4]や石灰化[5]を生ずることが指摘された。さらにChajchirは，10年間の長期観察の結果，吸収などによって乳房形状維持の結果は思わしくないことを報告し[6]，また，Hörlは，注入量が多ければ，脂肪壊死は避けられないことを報告した[7]。注入された脂肪の生着を高めるため，注入脂肪する際に，インスリン[2]を添加した報告があるが，治療効果に関する長期観察結果は示されていない。

今後の課題　2001年，Zukらによって，脂肪組織の中に幹細胞が存在することが初めて報告された。この幹細胞が脂肪とともに胸部へ注入された場合，注入脂肪の生着率が向上するか否かについては，いまだ不明な点が多い[8-10]（非臨床研究）。Yoshimuraらは，体積の限界は100～200mlであり，移植量の40～80％程度の生着が期待できるが，生着率は個人差が大きく，不安定であることを報告した[11]。長期結果の報告が待たれる。

参考文献

1）Bircoll M. Cosmetic breast augmentation utilizing autologous fat and liposuction techniques. Plast Reconstr Surg, 79: 267-71, 1987［Ⅴ］
2）Bircoll M, Novack BH. Autologous fat transplantation employing liposuction techniques. Ann Plast Surg, 18: 327-9, 1987［Ⅴ］
3）Ersek RA. Transplantation of purified autologous fat: a 3-year follow-up is disappointing. Plast Reconstr Surg, 87: 219-27; discussion 228, 1991［Ⅳ］
4）Castello JR, Barros J, Vázquez R. Giant liponecrotic pseudocyst after breast augmentation by fat injection. Plast Reconstr Surg, 103: 291-3, 1999［Ⅴ］
5）Cheung M, Houssami N, Lim E. The unusual mammographic appearance of breasts augmented by autologous fat injection. Breast, 9: 220-2, 2000［Ⅴ］
6）Chajchir A. Fat injection: long-term follow-up. Aesthetic Plast Surg, 20: 291-6, 1996［Ⅳ］
7）Hörl HW, Feller AM, Steinau HU, et al. Autologous injection of fatty tissue following liposuction--not a method for breast augmentation. Handchir Mikrochir Plast Chir, 21: 59-61, 1989

[V]
8) Zuk PA, Zhu M, Mizuno H, et al. Multilineage cells from human adipose tissue: implications for cell-based therapies. Tissue Eng, 7: 211-28, 2001 [Ⅳ]
9) Yoshimura K, Shigeura T, Matsumoto D, et al. Characterization of freshly isolated and cultured cells derived from the fatty and fluid portions of liposuction aspirates. J Cell Physiol, 208: 64-76, 2006 [Ⅳ]
10) Ogawa R. The importance of adipose-derived stem cells and vascularized tissue regeneration in the field of tissue transplantation. Curr Stem Cell Res Ther, 1: 13-20, 2006 [Ⅳ]
11) Yoshimura K, Sato K, Aoi N, et al. Cell-assisted lipotransfer for cosmetic breast augmentation: supportive use of adipose-derived stem/stromal cells. Aesthetic Plast Surg, 32: 48-55; discussion 56-7, 2008 [Ⅳ]

CQ 33 自家真皮脂肪移植は推奨されるか？

推奨

生着に関する科学的根拠が乏しく，推奨されない（グレードC2）。

根拠・解説 体表面の小陥凹変形に対して薄くて小さい真皮脂肪を移植する自家真皮脂肪移植は，形成外科領域では従来から行われてきた。しかし，乳房欠損に対して大きな自家真皮脂肪を移植する本術式に関する文献は非常に少ない。発案者の報告と数例の症例報告のみである[1-3]。しかも，いずれの報告も経過観察期間が短く，良好に生着しているとする科学的根拠に乏しい。最近は本法を用いた学会発表が数多くなされているが，その報告は短期経過のみで優劣を決めており，明確な適応や手術手技も示されていない。

したがって，術後長期経過観察を行い，科学的根拠を示した後に適応をしっかり定めてから行うほうがよい。

今後の課題 自家真皮脂肪移植は容易に再建が行えることから症例数が増加傾向にあるが，本術式に否定的な意見も多い。今後は術後長期経過観察を行い，科学的根拠を示した後に慎重に適応を定める必要がある。

参考文献

1) 芝木泰一郎，森本典雄．自己遊離真皮脂肪片を用いた乳房温存術時一期的乳房再建の経験．北海道外科雑誌，53: 191-4, 2008 [V]
2) 喜島祐子，吉中平次，大脇哲洋，他．遊離真皮脂肪移植による乳房温存術後一期的再建．日臨外会誌，66: 7-12, 2005 [V]
3) 喜島祐子，愛甲孝，吉中平次．遊離真皮脂肪移植による乳房温存手術時の形成．手術，61: 989-94, 2007 [V]

6 乳輪乳頭の形成

CQ 34 乳輪乳頭形成は勧められるか？

推奨

乳頭再建は，健側からの乳頭半切移植法または局所皮弁法として Star flap，Skate flap，Double-opposing tab flap などが代表的な方法である。乳輪再建は，健側乳輪または大腿内側基部からの植皮または刺青法が代表的な方法である。いずれの方法も優劣があり，患者の状態に合わせて選択する必要がある（グレード C1）。

根拠・解説　乳頭形成法についてはこれまでさまざまな報告がなされており，代表的な形成法の長期経過についても比較検討されている。局所皮弁を用いた乳頭再建の多くは突出度が長期経過により減じてしまうことが問題であり，最も突出度の維持に優れた形成法を決定するには至っていない[1-5]。健側乳頭の半切移植は古くから用いられている方法であり，健側乳頭が大きい症例や再建乳房に放射線治療が施されている症例にはよい適応であり，良好な結果が得られることが多い[6]。

乳輪再建は，皮膚移植もしくは刺青によって行うのが一般的である。近年，採皮部の犠牲を避けるために刺青のみで乳輪再建を行うことも多くなっている[1]。人工物か自家組織かの乳房自体の再建方法による突出度の長期経過については，自家組織のほうが突出度は維持されるとする報告もある[7]。

乳輪乳頭再建においては作りたい乳頭の大きさ，瘢痕の位置等によっても選択できる術式が変わるため，さまざまな術式から術者が患者の状態に合わせて選択する必要がある。

今後の課題　乳頭形成法はこれまでさまざまな報告が数多くなされているが，それぞれの術式における長期結果の比較検討についてのエビデンスレベルの高い報告が待たれる。一方，乳輪再建は皮膚移植もしくは刺青によって行うのが一般的であるが，長期経過観察後の報告が待たれる。

参考文献

1) Farhadi J, Maksvytyte GK, Schaefer DJ, et al. Reconstruction of the nipple-areola complex: an update. J Plast Reconstr Aesthet Surg, 59: 40-53, 2006 [Ⅳ]
2) Alfano C, Tenna S, Caggiati A, et al. Nipple reconstruction by local flaps: a long-term comparative study between star and skate techniques. Acta Chir Plast, 46: 127-31, 2004 [Ⅳ]
3) Kroll SS, Reece GP, Miller MJ, et al. Comparison of nipple projection with the modified double-opposing tab and star flaps. Plast Reconstr Surg, 99: 1602-5, 1997 [Ⅳ]
4) Shestak KC, Gabriel A, Landecker A, et al. Assessment of long-term nipple projection: a comparison of three techniques. Plast Reconstr Surg, 110: 780-6, 2002 [Ⅳ]
5) Rubino C, Dessy LA, Posadinu A. A modified technique for nipple reconstruction: the 'arrow flap'. Br J Plast Surg, 56: 247-51, 2003 [Ⅳ]
6) Zenn MR, Garofalo JA. Unilateral nipple reconstruction with nipple sharing: time for a second look. Plast Reconstr Surg, 123: 1648-53, 2009 [Ⅳ]
7) Heitland A, Markowicz M, Koellensperger E, et al. Long-term nipple shrinkage following augmentation by an autologous rib cartilage transplant in free DIEP-flaps. J Plast Reconstr Aesthet Surg, 59: 1063-7, 2006 [Ⅳ]

第Ⅱ編　腋臭症診療ガイドライン

日本形成外科学会　腋臭症診療ガイドライン作成部門／編

作成にあたって

腋臭症は，疾患というよりは体質の差異である。また，アジアの一部地域（日本，中国，韓国，ベトナム）以外の国では，腋臭症体質の人々が大多数を占め，腋臭症でない体質者はごくまれであり，腋臭が治療対象とならない国がほとんどである。そのため欧米諸国などでは腋臭症の研究が全くといっていいほど行われておらず，エビデンスもかなり限られる状態となっている。

そのような理由で，今回の腋臭症ガイドラインは作成班員の臨床経験に基づく評価が主になっている傾向もあるが，ご理解頂きたいと思う。

最近，遺伝子研究により腋臭症と ABCC11 遺伝子（軟耳垢遺伝子）との関連が裏付けられ，続々と新知見が得られるようになっているので，本ガイドラインも今後大きく変更される場合もあるかもしれない。

2015 年 7 月

日本形成外科学会　腋臭症診療ガイドライン作成部門
統括責任者

医療法人杏皇会　こまちクリニック　土 井 秀 明

腋臭症診療ガイドライン作成部門

統括責任者：土井　秀明（医療法人杏皇会　こまちクリニック）
班　　長：土井　秀明（医療法人杏皇会　こまちクリニック）
班　　員：市川　広太（東海大学　形成外科）
植村　法子（東京医科歯科大学　形成外科）
白武　靖久（大道中央病院　形成外科）
内山　英祐（時計台記念病院　形成外科）
副島　宏美（あさひ総合病院　形成外科）
中川　宏治（高知赤十字病院　形成外科）
森　成一郎（社会保険田川病院　形成外科）

事　務　局：土井　秀明（医療法人杏皇会　こまちクリニック）
文 献 検 索：日本医学図書館協会
河合富士美（聖路加国際病院教育・研究センター　医学図書館）
山舘　優子（岩手医科大学　図書館）

1章　腋臭症

1. 病　態

CQ 1　有病率にはどのような特徴があるか？

推奨

日本人の16%が湿型耳垢であり，その80%に腋臭があるとされるので，日本人の10%程度が腋臭症と考えられる**（グレードC1）**。

人種差として，北東アジアのモンゴロイドでは日本と同程度で有病率は低いものの，西欧やアフリカ起源の人種では90%を超え，世界的には腋臭症体質の人種のほうが多い**（グレードC1）**。

根拠・解説　腋臭症は，多汗症と異なり欧米ではさほど問題にならないためか，論文は本邦に多く，最近では治療法についてのものがほとんどである[1)]。古い調査であるが，1934年に東京帝国大学皮膚泌尿器科の長島が男女2,937人を対象に耳垢型と腋臭症の有無について調査しており，湿型467人のうち腋臭を有するものは80%であった[2)]。日本人における湿型の頻度は，松永の調査によると16%で，男女の差はなく，単純なメンデル遺伝で受け継がれる[3)]。本邦における腋臭症の有病率は，湿型耳垢である16%の日本人のうちの80%が腋臭と単純に計算すると10%程度であるが，実際の受診率は，本人の自覚が敏感な若年女性に多いと推測される。新川による湿型耳垢の人種別頻度の報告では，北東アジアのモンゴロイドでは5～20%であるが，西欧やアフリカ起源の集団では97～100%に達し，中間的な頻度（50～70%）を持つのが南・中央アジア，太平洋の集団および北米先住民などである[4)]。

今後の課題　耳垢の乾型，湿型を決定するのはDNAの塩基配列の1カ所の違いであることがYoshimuraらによって報告されており[5)]，腋臭症の遺伝子診断や遺伝子治療の可能性も考えることができる。

参考文献

1）瀬底里美, 伊藤明子, 細谷律子. 耳垢のタイプと腋臭症. 皮膚病診療, 29: 364-6, 2007［Ⅵ］
2）長島次男. 本邦人ノ耵聹腺及ビ耵聹殊ニ腋臭症トノ関係に就テ. 皮膚科泌尿器科雑誌, 36: 690-704, 1934［Ⅴ］
3）松永英. ミミアカの遺伝学（Ⅰ・Ⅱ・Ⅲ・Ⅳ）. 遺伝, 13: 15, 1959［Ⅴ］
4）新川詔夫.【ABCタンパク質の基礎と臨床】ABCタンパク質の異常と疾患　耳垢型決定因子としてのABCトランスポーター遺伝子（ABCC11）. 最新医学, 62: 2509-15, 2007［Ⅴ］
5）Yoshimura K, Kinoshita A, Ishida T, et al. A single-nucleotide polymorphism in the ABCC11 gene is the determinant of human earwax type. Nat Genet, 38: 324-30, 2006［Ⅲ］

CQ 2 アポクリン腺やその他の皮膚付属器との関連性はあるか？

推奨

腋臭の強さは，アポクリン腺の量や粒の大きさと相関がある（グレード C1）。

根拠・解説 そもそも腋臭症はアポクリン腺からの分泌物に起因する疾患であり，臨床的には腋下試験切開でアポクリン腺を確認し，治療ではそれを除去することからも，腋臭の強さがアポクリン腺の量や大きさに相関することは容易に想像される。新川によると，白人腋臭皮膚の組織学的研究で，多くの大型のアポクリン腺が観察され，湿型耳垢個体のアポクリン腺からは種々の脂肪族および方向族化合物の分泌が認められた[1)]。Toyoda らは，湿型耳垢の ABCC11 遺伝子型（G/A ヘテロ）を持つ者と，乾型耳垢の遺伝子（A/A ホモ）を持つ者のアポクリン腺を組織学的に比較し，湿型耳垢の者の方が大きなアポクリン腺管を有し，ABCC11 蛋白の免疫組織学的染色によって，湿型耳垢の者の方が分泌細胞内粒子と大きな液胞が染色されたことを示した[2)]。

今後の課題 現状での治療法は外科的なアポクリン腺の減量が中心であるが，これは目立つ瘢痕も問題となっている。今後はアポクリン腺の非外科的な量的，あるいは質的な減量も考えていかなければならない。

参考文献

1）新川詔夫.【ABCタンパク質の基礎と臨床】ABCタンパク質の異常と疾患　耳垢型決定因子としてのABCトランスポーター遺伝子（ABCC11）. 最新医学, 62, 2509-15, 2007［Ⅵ］

2）Toyoda Y, Sakurai A, Mitani Y, et al. Earwax, osmidrosis, and breast cancer: why does one SNP（538G>A）in the human ABC transporter ABCC11 gene determine earwax type? FASEB J, 23: 2001-13, 2009［Ⅴ］

CQ 3 遺伝的特徴はあるか？

推奨

腋臭症は家族性があり，メンデルの優性遺伝に従う場合が多い（グレード C1）。

耳垢は 16 番染色体の ABCC11 遺伝子配列の一塩基多形の変異（538G > A）により，G/G または G/A では湿型に，A/A では乾型になる（グレード B）。

湿型耳垢の 80%に腋臭がある（グレード C1）。

根拠・解説 腋臭症は臨床的に，湿型耳垢を伴い家族性が多く，優性遺伝することが報告されてきた[1,2)]。2006 年に湿型と乾型の耳垢タイプの決定因子が 16 番染色体の ABCC11 遺伝子配列の一塩基

多形の変異（538G > A）であることがYoshimuraによって報告された[3]。古い調査であるが，1934年に東京帝国大学皮膚泌尿器科の長島が男女2,937人を対象に耳垢型と腋臭症の有無について調査しており，湿型467人のうち腋臭を有するものは80%であった[4]。

今後の課題　遺伝性が明らかであるので，妊婦への指導内容に加えることも考えられる。しかし，疾患ではなく体質であるので，慎重に対応する必要がある。

参考文献

1）秦維郎，飯田秀夫.【形成外科の治療指針 update】体幹の疾患　腋臭症. 形成外科，46（増刊）: S172-3, 2003［Ⅵ］
2）三鍋俊春.【形成外科の治療指針 update 2010】Ⅳ 体幹の疾患 15.腋臭症. 形成外科，53（増刊）: S147-8, 2010［Ⅵ］
3）Yoshimura K, Kinoshita A, Ishida T, et al. A single-nucleotide polymorphism in the ABCC11 gene is the determinant of human earwax type. Nat Genet, 38: 324-30, 2006［Ⅴ］
4）長島次男. 本邦人ノ耵聹腺及ビ耵聹殊ニ腋臭症トノ関係に就テ. 皮膚科泌尿器科雑誌，36: 690-704, 1934［Ⅴ］

CQ 4　その他の身体的特徴があるか？

推奨

腋臭症患者は，耳垢が湿型で，腋毛が多く，衣類が黄ばみやすく，高率に腋窩多汗症を合併し，耳孔，乳輪，陰部の臭いを伴うことがある（グレードC1）。

根拠・解説　腋臭症は，耳垢が湿型であり，腋窩多汗症の合併が多く，腋毛が多く衣類が黄ばみやすい等の特徴が臨床的に報告されてきた[1,2]。また，アポクリン腺が耳孔，乳輪，陰部にも分布するため，その部位からも臭いを伴う場合があることは理解される。

今後の課題　腋臭症治療後に衣類の黄ばみが改善されるかどうかの報告はなく，腋臭症治療により改善するかどうか興味のあるところである，また，腋窩以外のアポクリン腺の治療法も検討する必要があると思われる。

参考文献

1）秦維郎，飯田秀夫.【形成外科の治療指針 update】体幹の疾患　腋臭症. 形成外科，46（増刊）: S172-3, 2003［Ⅵ］
2）三鍋俊春.【形成外科の治療指針 update 2010】Ⅳ 体幹の疾患 15.腋臭症. 形成外科，53（増刊）: S147-8, 2010［Ⅵ］

CQ 5 程度を変化させる因子はあるか？

推奨

腋臭症の程度は年齢により変化する。第二次性徴に伴い思春期に発症し，20 歳台にピークがある（グレード C1）。

女性では月経前から月経時に増強する（グレード C1）。

動物性脂肪の摂取で増強する（グレード C1）。

根拠・解説 腋臭症が，思春期に発生し 20 歳台にピークがあることや，月経前や月経時に強くなることは臨床的に報告されてきた[1,2]。また，動物性脂肪やコレステロールの摂取は，皮脂分泌を増加させるため，腋臭を強くする因子になる[3]。

今後の課題 腋臭症患者の治療にあたっては，残存するアポクリン腺から発生する腋臭を抑えるために食事指導も考慮されるべきであると思われる。

参考文献

1）秦維郎，飯田秀夫.【形成外科の治療指針 update】体幹の疾患　腋臭症. 形成外科，46(増刊): S172-3, 2003［Ⅵ］

2）三鍋俊春.【形成外科の治療指針 update 2010】Ⅳ 体幹の疾患 15.腋臭症. 形成外科. 53(増刊): S147-8, 2010［Ⅵ］

3）山田晃司.【解剖生理がよくわかるからだの不思議 Q&A 2】（PART 8）その他　外国人は体臭がきついのは，なぜですか? プチナース，20: 117, 2011［Ⅵ］

2. 検　査

CQ 6 必要な問診項目は何か？

推奨

必要な問診項目としては，発症時期，耳垢の状態，家族歴，腋臭症の手術歴，家族からの指摘の有無が挙げられる（グレード C1）。

根拠・解説 腋臭は腋毛の生え始める時期の前後に発症するのが通常で，成長とともに強くなり，20 歳前後でピークとなる。壮年期以降は徐々に軽快していく。外耳道にあるアポクリン汗腺は幼小児期からすでに発達しているため，腋臭症患者では耳垢が必ず湿っている。また，腋臭症は優性遺伝にて継承されるため，両親のどちらかが，腋臭症あるいは耳垢が湿っている[1,2]。

自己臭恐怖を鑑別するため，家族からの指摘の有無を確認する必要がある[3]。

今後の課題　腋臭症と自己臭妄想の鑑別のための簡単な鑑別フローチャートの作成が望まれる。

参考文献

1）細川亙・坂井靖夫編. 腋臭症・多汗症　治療実践マニュアル. 29-32, 東京, 全日本病院出版会, 2012［Ⅵ］
2）稲葉義方.【日常診療における美容皮膚科・美容皮膚外科のコツ　私はこうしている】腋臭症の診断と治療戦略. Derma, 118: 86-92, 2006［Ⅵ］
3）皮膚科心身症とその分類. Derma, 182: 1-6, 2011［Ⅵ］

CQ 7　診断に必要な検査は何か？

推奨

診断に必要な検査は，腋臭の存在の確認である。ガーゼテスト法が推奨される。また，アポクリン腺の分泌負荷試験も有用である**（グレード C1）**。

試験切開法も有用である**（グレード C1）**。

根拠・解説　ガーゼテスト法とは，腋窩に5分間ガーゼをはさみ，医療者が腋臭を確認する方法である。簡便で確実な方法であるが，客観性に乏しいため，複数人での確認が望ましい。また，ガーゼテスト法で腋臭の確認が難しい場合でも，エピレナミンの局所注射により交感神経性発汗とコリン性発汗の支配を受けるアポクリン腺を負荷し腋臭を誘発させることができる[1)]。

試験切開法は，アポクリン腺の量をどう判断するか，という経験が必要である[4)]。

今後の課題　現在，耳垢型を決定するABCC11遺伝子と腋臭症の関連性が指摘されている。これらの研究が進み，簡便な検査法が確立されることを期待する[2,3)]。

参考文献

1）細川亙・坂井靖夫編. 腋臭症・多汗症　治療実践マニュアル. 29-32, 115-22, 123-9, 東京, 全日本病院出版会, 2012［Ⅵ］
2）Martin A, Saathoff M, Kuhn F, et al. A functional ABCC11 alleleis essential in the biochemical formation of human axillary odor. J Invest Dermatol, 130: 529-40, 2010［Ⅳ］
3）原武史, 石川貴正, 上野由希, 他. ヒト腋窩汗のメタボローム解析による腋臭タイプ特異成分の解析. 日本味と匂学会誌, 17: 413-8, 2010［Ⅳ］
4）稲葉義方.【日常診療における美容皮膚科・美容皮膚外科のコツ　私はこうしている】腋臭症の診断と治療戦略. Derma, 118: 86-92, 2006［Ⅵ］

CQ 8 グレード評価はどうするか？

推奨

グレード評価は有用であるが，医療者の主観的判断によるため定量性に乏しい（グレード C1）。

根拠・解説 グレード評価法[1]とは，医療者の主観的判断による評価法であり，以下のように評価される。

Stage Ⅰ：まったく臭わない
Stage Ⅱ：腋窩に挟んだガーゼからかろうじてわかる
Stage Ⅲ：よくかげばわかる程度
Stage Ⅳ：横にいてわかる程度
Stage Ⅴ：電車などで人を間に挟んでいてもわかる

今後の課題 医療者側の主観的な評価法であり，客観的かつ定性的（あるいは定量的）な評価法が求められる。

参考文献

1）稲葉義方.【日常診療における美容皮膚科・美容皮膚外科のコツ　私はこうしている】腋臭症の診断と治療戦略. Derma, 118: 86-92, 2006［Ⅵ］

CQ 9 診断基準はどうするか？

推奨

定量・定性的な検査がない以上，問診や医療者の嗅覚による診断を行うこととなる（グレード C1）。

根拠・解説 現在，腋臭症の診断において，定量あるいは定性的な検査法が確立されていない。このため，問診や腋臭の確認を行って自己妄想を否定する必要がある[1,2]。

今後の課題 ABCC11 遺伝子を利用した遺伝学的な診断法の開発が期待できるが，定量的な評価も必要なので客観的な診断法や診断器機の開発が求められる。

参考文献

1）細川亙・坂井靖夫編. 腋臭症・多汗症　治療実践マニュアル. 東京, 全日本病院出版会, 29-32, 2012［Ⅵ］
2）稲葉義方.【日常診療における美容皮膚科・美容皮膚外科のコツ　私はこうしている】腋臭症の診断と治療戦略. Derma, 118: 86-92, 2006［Ⅵ］

3. 保存的治療法

CQ 10 消毒薬は有効か？

推奨

腋臭症に対して消毒薬含有製剤の外用は継続的に使用すれば有効である（グレード C1）。

根拠・解説 腋臭の原因のうち，皮膚常在菌によるにおい原因物質の産生を抑制する目的で，エタノール，クロルヘキシジン，塩化ベンザルコニウム，トリクロサン，トリクロカルバン，ヘキサクロロフェンなどが用いられている。消毒薬単剤での有効性についての報告は少なく，これらの消毒薬を配合する石鹸やデオドラント製品の形での有効性が示されている[1-5]。腋臭の改善と消毒薬で影響を受ける細菌の数や種類との関係について，Guillet らによるとトリクロサン含有外用剤を使用すると腋窩の細菌数が減少し，においも改善する。またにおいの改善はマイクロコッカス属の減少と相関していた[3]。持続時間について，Dravnieks らはトリクロカルバン，ヘキサクロロフェン含有石鹸で腋窩を洗浄後 48 時間腋臭は改善したが，その後徐々に前述の消毒薬を含有しない石鹸で洗浄した際のにおいの強さに戻ったと報告している[4]。使用を中止すれば腋臭は再発するため，継続的に使用する必要がある。副作用としては他の外用剤同様皮膚刺激，接触皮膚炎，アレルギーなど[6]がある。現在使用されている多くの消毒薬にはすでに耐性菌が存在しており[7,8]，環境への影響，他の抗生物質への交叉耐性の出現が報告されている[8,10]が，明確な根拠はないという報告もあり[5,9]，今後の報告が待たれる。消毒薬の中でもトリクロサンはデオドラント製品だけでなく，歯磨き，洗顔料などさまざまな製品に使用されているが，動物実験で内分泌かく乱物質[11]として動物によりエストロジェンやアンドロジェンと類似の反応を起こす[12]と報告がある。さらに 2012 年 Cherednichenko らは魚やマウスの実験でトリクロサン投与により骨格筋や心筋の E-C カップリングを障害し，筋力を低下させると報告した[13]。これらを踏まえて米国環境保護庁（EPA）と米国食品医薬品局（FDA）は同物質の人体・環境への危険性に関する再調査を開始すると表明している。

今後の課題 消毒薬含有外用剤は継続して使用しなければ効果がないため，短期および長期使用による副作用の発現には注意を払っていく必要がある。

参考文献

1) Kanlayavattanakul M, Lourith N. Body malodours and their topical treatment agents. Int J Cosmet Sci, 33: 298-311, 2011 [Ⅵ]
2) Cox AR. Efficacy of the antimicrobial Agent triclosan in topical Deodorant products: Recent developments in vivo. J Soc Cosmet Chem, 38: 223-31, 1987 [Ⅳ]
3) Guillet G, Zampetti A, Aballain-Colloc ML. Correlation between bacterial population and axillary and plantar bromidrosis: study of 30 patients. Eur J Dermatol, 10: 41-2, 2000 [Ⅳ]
4) Dravnieks A, Krotoszynski BK, Lieb WE. Influence of an antibacterial soap of various effluents from axillae. J Soc Cosmetic Chemists, 19: 611-26, 1968 [Ⅳ]
5) Elsner P. Antimicrobials and the skin physiologi-

cal and pathological flora. Curr Probl Dermatol, 2006; 33: 35–41, 2006［Ⅰ］.
6）高山かおる，横関博雄，松永佳世子，他．日本皮膚科学会接触皮膚炎診療ガイドライン委員会．接触皮膚炎診療ガイドライン．日皮会誌，119: 1757–93, 2009［Ⅰ］
7）大竹祐介，吉田理紗，川村久美子．Methicillin-Resistant Staphylococcus aureus（MRSA）におけるTriclosan耐性Small Colony Variantsの解析．臨床微生物，19: 12–20, 2009［Ⅵ］
8）Scientific Committee on Emerging and Newly Identified Health Risks（SCENIHR）. Assessment of the Antibiotic Resistance Effects of Biocides, 2009［Ⅵ］
9）Suller MT, Russell AD. Triclosan and antibiotic resistance in Staphylococcus aureus. J Antimicrob Chemother, 46: 11–8, 2000［Ⅵ］［非臨床研究］
10）Poole K. Mechanisms of bacterial biocide and antibiotic resistance. Symp Ser Soc Appl Microbiol, 92: 55S–64S, 2002［Ⅵ］
11）U.S. Food & Drug Administration Department of Health and Human Services. Nomination Profile Triclosan [CAS 3380–34–5] Supporting Information for Toxicological Evaluation by the National Toxicology Program, 2008［Ⅵ］
12）Stoker TE, Gibson EK, Zorrilla LM. Triclosan exposure modulates estrogen-dependent responses in the female wistar rat. Toxicol Sci, 117: 45–53, 2010［Ⅵ］［非臨床研究］
13）Cherednichenko G, Zhang R. Bannister RA, et al. Triclosan impairs excitation-contraction coupling and Ca2+ dynamics in striated muscle. Proc Natl Acad Sci USA. 109: 14159–63, 2012.［Ⅲ］［非臨床研究］

CQ 11 抗生物質は有効か？

推奨

腋窩の常在菌に感受性のある抗生物質の外用で腋臭は一時的に軽快するが，常在菌が耐性を獲得し，効果が落ちる。また，耐性菌による感染症発症が危惧されるため，安易に使用するべきでない（グレードD）。

根拠・解説　消毒薬と同様に腋臭の原因物質のうち皮膚常在菌の繁殖を抑制する目的で，抗生物質含有外用薬が使用されているが，有効性に関するエビデンスは少ない。Shehadeh らはネオマイシン（フラジオマイシン）含有，ネオマイシン＋塩化アルミニウム含有，塩化アルミニウム含有，ペニシリン含有，ストレプトマイシン含有，の各薬剤を腋窩に6カ月間塗布を続けた後の腋窩の細菌数，細菌の種類を対照と比較した。ネオマイシン含有またはネオマイシン＋塩化アルミニウム配合の製剤が最も腋臭を抑制し，ペニシリン，ストレプトマイシン含有製剤は使用当初は腋臭を抑制したが，10日後には腋臭の抑制効果が衰えた[1)]。この報告は1961年であり，50年以上経過した現在は多剤耐性菌も多数検出されている。Suzuki らは米国で分離されたバシトラシンとネオマイシン耐性のMRSA株（USA 300）をOTC医薬品であるバシトラシン，ネオマイシン，ポリミキシンBをMICよりはるかに高濃度で配合している軟膏中で培養し，耐性を示したと報告し，耐性菌の毒性にもよるが，安易に抗生物質含有製剤を使用するべきでないと述べている[2)]。

今後の課題　耐性菌出現の観点から，医療機関や薬局では安易に腋臭の改善目的で抗生物質含有外用薬を処方，販売しないように啓蒙することが必要である。

参考文献

1) Shehadeh NH, Kligman AM. The effect of topical antibacterial agents on the bacterial flora of the axilla. J Invest Dermatol, 40: 61, 1961［Ⅲ］
2) Suzuki M, Yamada K, Nagao M, et al. Antimicrobial ointments and methicillin-resistant Staphylococcus aureus USA300. Emerg Infect Dis, 17: 1917-20, 2011［Ⅵ］

CQ 12 生活指導（食生活，嗜好品，入浴など）は有効か？

推奨

ストレスを解消させることは腋臭の減少につながる可能性がある**（グレード C1）**。

赤身肉を大量摂取している場合，控えると腋臭が改善する可能性がある**（グレード C1）**。

入浴，皮膚の保清により一時的な腋臭の改善が認められる**（グレード C1）**。

根拠・解説　腋臭の原因物質として皮脂や細菌による皮脂やアポクリン腺からの分泌物の代謝産物が知られているため，皮脂の分泌やアポクリン腺からの発汗が促進される状態で腋臭が増強するであろうという推論，口臭を増強させる食物からの推論，また皮脂腺の閉塞が原因で起こるにきびの治療法からの推論で，腋臭の強さと生活習慣，食生活，嗜好品（香辛料，喫煙など）との関連が指摘されている。食事について，Smythe らは皮脂腺に含まれる脂質の一部は外因性すなわち食物由来であり，腋臭と食物との関連を示唆している[1)]。Martin らは赤身の肉の大量摂取により腋臭が増強すると報告している[2)]ため，赤身肉の大量摂取を避けることは腋臭を増強させない可能性がある。しかし，現在のところ他の食物や嗜好品と腋臭の関係については良質なエビデンスが非常に少ない。生活習慣については，入浴，清拭により腋窩に存在するにおいの原因物質が物理的に除去されるため，一時的な腋臭の改善は見込まれる。また，アポクリン汗腺は感情発汗やストレスにより分泌量が増す[3,4)]ため，ストレスの発散は腋臭の軽減に有効である可能性がある。

今後の課題　生活習慣や食物と腋臭に関してのエビデンスは乏しいため，今後の報告が待たれる。

参考文献

1) Smythe, Greenall M, Kealey T. The activity of HMG-CoA reductase and acetyl-CoA carboxylase in human apocrine sweat glands, sebaceous glands, and hair follicles is regulated by phosphorylation and by exogenous cholesterol. J Invest Dermatol, 111: 139-48, 1998［Ⅵ］
2) Havlicek J, Lenochova P. The effect of meat consumption on body odor attractiveness. Chem Senses, 31: 747-52, 2006（Ⅳ）［Ⅳ］
3) Wilke, Martin A, Terstegen L, et al. A short history of sweat gland biology. Int J Cosmet Sci, 29: 169-79, 2007［Ⅵ］
4) Martin, Hellhammer J, Hero T, et al. A Effective prevention of stress-induced sweating and axillary malodour formation in teenagers. Int J Cosmet Sci, 33: 90-7, 2011［Ⅵ］

CQ 13 腋毛処理は有効か？

推奨

腋臭は改善する（グレード C1）。

根拠・解説 腋毛を除去することで腋臭が改善することはよく知られている。腋毛自体に付着する細菌数はごくわずかなため，細菌の培地としての効果はないが，汗による腋臭の拡散に影響を及ぼしていると推測されている[1,2]。剃毛以外にも針脱毛，レーザー脱毛などによる腋臭の改善についての報告がある（CQ 22 参照）。

今後の課題

自己での不適切な腋毛処理は接触皮膚炎や埋没毛，毛嚢炎を発症する可能性があるため注意が必要である。

参考文献

1）Hart R. HUMAN BODY ODOR. NEXUS, 1: 1980 ［Ⅵ］
2）Klepak P, Walkey J. Antiperspirants and deodorants. Poucher's Perfumes, Cosmetics and Soaps, 10th Edn, pp.69-100, 2000 ［Ⅵ］

CQ 14 制汗剤やデオドラント製品などは有効か？

推奨

市販の制汗デオドラント製品には一時的な消臭効果がある（グレード B）。

根拠・解説 腋臭症の多くの患者は医療機関を受診する前に何らかの制汗剤やデオドラント製品を使用している。制汗剤とデオドラント剤が混同されている場合があるが，制汗剤は汗腺の開口部を閉塞させることで腋臭の元となる汗そのものの分泌を抑制する作用を持つ薬剤で，塩化アルミニウムに代表される。デオドラント剤は汗の分泌には影響を与えず[1-6]，①抗菌剤のようなにおいの発生を抑制させるもの，②酸化亜鉛のような発生したにおいを吸着するもの，③芳香作用でにおいをマスクするもの，に分類される[8]。市販の製品は制汗，デオドラント両方の作用を持つ物質を含有していることが多い。デオドラント剤のうち抗菌剤について，制汗剤であるアルミニウム塩も抗菌作用を有し[1,7]，ほかにも多くの抗菌作用を持つ生薬エキスや鉱石などさまざまな物質を配合する制汗デオドラント剤が開発され，有効であるという報告がなされている[1,8-11]。皮膚への散布方法もクリーム，スプレー，ロールオンタイプなど，効果だけではなく消費者のニーズに配慮した製剤が開発されている[1]。しか

し，CQ10と同様，汗で流れたり衣服に付着すると効果は持続せず，副作用として接触皮膚炎，アレルギーを起こす可能性があり，耐性獲得の問題がある。また，金属を含有した製品を塗布したままマンモグラフィーを撮影すると，微小な石灰化として疑陽性となる可能性もあるため，撮影時には使用しない方が望ましい[12)]。

今後の課題　デオドラント製品に含まれる物質の中には販売されてから日が浅いものも含まれる。長期使用による問題点も今後判明する可能性があり，動向を注視する必要がある。

参考文献

1）Kanlayavattanakul M, Lourith N. Body malodours and their topical treatment agents. Int J Cosmet Sci, 33: 298-311, 2011［Ⅵ］
2）Cox AR. Efficacy of the antimicrobial Agent triclosan in topical Deodorant products: Recent developments in vivo. J Soc Cosmet Chem, 38: 223-31, 1987［Ⅵ］
3）Guillet G, Zampetti A, Aballain-Colloc ML. Correlation between bacterial population and axillary and plantar bromidrosis: study of 30 patients. Eur J Dermatol, 10: 41-2, 2000［Ⅵ］
4）Dravnieks A, Krotoszynski BK, Lieb WE.Influence of an antibacterial soap of various effluents from axi]lae. J Soc Cosmetic Chemists, 19: 611-26, 1968［Ⅵ］
5）Elsner P. Antimicrobials and the skin physiological and pathological flora. Curr Probl Dermatol, 33, 35-41, 2006［Ⅵ］
6）高山かおる，横関博雄，松永佳世子，他．日本皮膚科学会接触皮膚炎診療ガイドライン委員会．接触皮膚炎診療ガイドライン．日皮会誌，119，1757-93，2009［Ⅵ］
7）Klepak P, Walkey J. Antiperspirants and deodorants. Poucher's Perfumes, Cosmetics and Soaps, H. Bulter (eds.), 10th ed: 69-100, Springer, 2000［Ⅵ］
8）川島眞，戸田，水野，他．新しい銀担持ゼオライト（SL-66）配合パウダースプレーの腋臭に対する有効性および安全性の検討．臨床医薬，16: 1863-80，2000［Ⅵ］
9）水野惇子．デオクリスタルヴェルダン®（アルム石）の腋臭症に対する有効性の検討．Progress in Medicine, 32: 977-81, 2012［Ⅵ］
10）FM-10臨床研究班．制汗消臭剤FM-10の腋臭症に対する二重盲検交叉法による臨床評価．皮膚，29: 889-98, 1987［Ⅵ］
11）宮崎雅嗣，藤平健一郎，定家恵実，他．体臭発生機構の解析とその対処（1）新消臭粉体の開発と制汗剤への応用．J Soc Cosmet Chem Japan, 37: 202-9, 2003［Ⅵ］
12）Ayyala RS, Chorlton M, Behrman RH, et al. Digital mammographic artifacts on full-field systems: what are they and how do I fix them? Radiographics, 28: 1999-2008, 2008［Ⅵ］

4. 外科的治療法

CQ 15　外科的治療法の適応を決める基準はあるか？

推奨

腋臭症は正確な診断法も，グレード評価法も確立されていない。明らかな自己臭恐怖でない場合は，家族歴や軟耳垢を参考にした医師の判断で手術適応が決定され，十分なインフォームドコンセントに基づき，術式が決定される**（グレードC1）**。

根拠・解説　手術の可否を決定するにはまず確定診断が必要である。また，術式の決定には病勢の

程度を判断する必要がある。診断法とグレード評価法が確立されていない現状では，医師の判断と患者とのインフォームドコンセントにより外科的治療法を選択することとなる[1-3]。

今後の課題　今後，ABCC11 遺伝子を応用した客観的かつ確定的な診断法の確立と，何らかの新しいグレード評価法の確立が待たれるところである。

参考文献

1）稲葉義方.【日常診療における美容皮膚科・美容皮膚外科のコツ　私はこうしている】腋臭症の診断と治療戦略. Derma, 118: 86-92, 2006［VI］
2）小川豊.【美容皮膚科・美容皮膚外科実践マニュアル】 腋臭症・腋窩多汗症の治療　制汗剤から手術まで. Derma, 67: 104-9, 2002［VI］
3）吉本信也，一瀬正治.【皮膚科医に必要な形成外科的知識】腋臭症の治療の実際. Derma, 48: 65-71, 2001［VI］

CQ 16　術式選択の基準はあるか？

推奨

外科的治療法の第一選択は皮下剪除法である（グレード C1）。

皮膚が弛緩した老人では皮膚切除法も選択肢となる（グレード C1）。

根拠・解説　保険適用となっている皮下剪除法と皮膚切除法が第一選択ではあるが，患者背景（術後の安静期間，臭いの程度など）を勘案し，インフォームドコンセントに基づいて治療法を選択する必要がある[1-3]。

今後の課題　今後の診断法やグレード評価法の新知見に基づき，治療法の選択基準は変動する。また，新しい治療法の開発によっても術式の選択基準は変化するであろう。

参考文献

1）稲葉義方.【日常診療における美容皮膚科・美容皮膚外科のコツ　私はこうしている】腋臭症の診断と治療戦略. Derma, 118: 86-92, 2006［VI］
2）秦維郎. グラフ 腋臭症根治術. 日本医事新報, 4170: 33-6, 2004［VI］
3）稲葉義方，川島眞.【臨床皮膚科　最近のトピックス Clinical Dermatology 2002】皮膚疾患治療のポイント　腋臭症の治療. 臨床皮膚科, 56: 134-7, 2002［VI］

CQ 17　有毛部皮膚切除法は有効か？

推奨

有毛部皮膚切除法は有効である（グレード C1）。

根拠・解説　アポクリン腺は腋毛皮下に存在するのであるから，有毛部皮膚を皮下組織ごと切除する有毛部皮膚切除法は有効であることが容易に推察される。しかし，有毛部全体の完全切除はほぼ不可能であること，大きな瘢痕が残ること，時に瘢痕拘縮が出現することから，医師の正しい手術適応の判断と十分なインフォームドコンセントのもとに行われるべき手術であるといえる[1-3]。

今後の課題　皮膚が弛緩している老人には適応しやすく，高齢化社会では適応が増えると思われる。

参考文献

1）森弘樹, 秦維郎.【切開とアプローチの基本戦略】手術手技別の切開とアプローチ　腋臭症の切開とアプローチ法. PEPARS, 23: 147-150, 2008［Ⅵ］
2）稲葉義方.【日常診療における美容皮膚科・美容皮膚外科のコツ　私はこうしている】腋臭症の診断と治療戦略. Derma, 118: 86-92, 2006［Ⅵ］
3）吉本信也, 一瀬正治.【皮膚科医に必要な形成外科的知識】腋臭症の治療の実際. Derma, 48: 65-71, 2001［Ⅵ］

CQ 18　剪除法（皮弁法）は有効か？

推奨

腋臭症の原因であるアポクリン腺を直視下に除去し，減量することが可能な剪除法は有効である**（グレード B）**。

根拠・解説　腋臭症の根本原因であるアポクリン腺を直視下に摘除する剪除法は医師の技量による差はあるものの，最も確実な外科治療法の１つである[1-6]。

今後の課題　新しい手術器機や手法の開発により，医師の技量の差が縮まることが期待される。

参考文献

1）Liu Q, Zhou Q, Song Y, et al. Surgical subcision as a cost-effective and minimally invasive treatment for axillary osmidrosis. J Cosmet Dermatol, 9: 44-9, 2010［Ⅴ］
2）Qian JG, Wang XJ. Effectiveness and complications of subdermal excision of apocrine glands in 206 cases with axillary osmidrosis. J Plast Reconstr Aesthet Surg, 63: 1003-7, 2010［Ⅳ］
3）Park YJ, Shin MS. What is the best method for treating osmidrosis? Ann Plast Surg, 47: 303-9, 2001［Ⅳ］
4）吉本信也, 一瀬正治.【皮膚科医に必要な形成外科的知識】腋臭症の治療の実際. Derma. 48: 65-71, 2001［Ⅴ］
5）秦維郎. グラフ　腋臭症根治術. 日本医事新報, 4170: 33-6, 2004［Ⅴ］
6）稲葉義方, 川島眞.【臨床皮膚科　最近のトピックス　Clinical Dermatology 2002】皮膚疾患治療のポイント　腋臭症の治療. 臨床皮膚科, 56: 134-7, 2002［Ⅴ］

CQ 19 特殊手術機器（超音波吸引装置，クワドラカット・シェーバーなど）による手術は有効か？

推奨

超音波吸引装置，シェーバーによる腋臭症手術成績は剪除法に比べ遜色はなく，患者の術後生活制限の面からは有利である。脂肪吸引法は，術後管理や瘢痕の面で有利であるものの，治療効果は確実とはいいがたい**（グレードC1）**。

根拠・解説 超音波メス，掻爬・吸引法，シェーバー法については多くの報告がみられる。その治療効果（満足度，臭いの変化，発汗の変化，術後運動制限，血腫形成，感染，術後瘢痕，皮膚性状の変化等）につき，従来の剪除法との比較検討または症例集積による研究がされているが，エビデンスレベルはⅣまたはⅤである[1-17]。結論としては，腋臭の改善については剪除法に劣るものの，合併症の少なさ・ダウンタイムの短さなどから，これらの方法が推奨される，または第一選択であるなどの報告が多い。

今後の課題 それぞれの特殊手術器機の良質な比較試験はなされておらず，これら特殊手術機器による術式間の比較検討を行った論文もわずかである。なお，治療効果や合併症に対する評価はそれぞれ独自の方法で行われており，今後，評価項目や統一した評価法を使用した比較検討と，さらに新しい機器の開発が望まれる。

参考文献

1）安田由紀子, 村岡道徳, 原田輝一, 他. 超音波メスによる腋臭症手術の成績　直視下アポクリン腺剪除法との比較. 形成外科, 45: 273-7, 2002［Ⅴ］
2）多田英之, 波床光男, 桑原理充, 他. アンケート調査による腋臭症手術の治療効果についての検討. 形成外科, 39: 789-96, 1996［Ⅴ］
3）出口正巳, 白壁武博, 小林清史, 他. 掻爬・吸引法による腋臭症治療. 形成外科, 36: 435-41, 1993［Ⅴ］
4）松田和美. シェーバー法による腋臭症手術の経験. 形成外科, 47: 1253-9, 2004［Ⅴ］
5）西内徹, 輪湖雅彦, 大谷謙太, 他. 超音波メスを用いた腋臭症の治療. 形成外科, 35: 971-9, 1992［Ⅴ］
6）河田牧男, 白壁武博, 小林清史, 他. 新しく考案した掻爬器による腋臭症の治療経験. 日本美容外科学会会報, 15: 107-14, 1993［Ⅴ］
7）阿部浩一郎, 見寺絢子, 大村勇二. 超音波メスによる腋臭症の治療（第1報）　効果と合併症に関する検討. 日本美容外科学会会報, 17: 151-8, 1995［Ⅴ］
8）阿部浩一郎. 超音波メスによる腋臭症の治療（第2報）術式の工夫による効果の改善と,合併症の削減. 日本美容外科学会会報, 17: 159-64, 1995［Ⅴ］
9）Park YJ, Shin MS. What is the best method for treating osmidrosis?. Ann Plast Surg, 47: 303-9, 2001［Ⅳ］
10）Wollina U, Kostler E, Schonlebe J, et al. Tumescent suction curettage versus minimal skin resection with subcutaneous curettage of sweat glands in axillary hyperhidrosis. Dermatol Surg, 34: 709-16, 2008［Ⅴ］
11）Bechara FG, Sand M, Sand D, et al. Surgical treatment of axillary hyperhidrosis: a study comparing liposuction cannulas with a suction-curettage cannula. Ann Plast Surg, 56: 654-7, 2006［Ⅴ］
12）Seo SH, Jang BS, Oh CK, et al. Tumescent superficial liposuction with curettage for treatment of axillary bromhidrosis. J Eur Acad Dermatol Venereol, 22: 30-5, 2008［Ⅴ］
13）Darabaneanu S, Darabaneanu HA, Niederberger U, et al. Long-term efficacy of subcutaneous sweat gland suction curettage for axillary hyperhidrosis: a prospective gravimetrically controlled study. Dermatol Surg, 34: 1170-7, 2008［Ⅴ］
14）Bechara FG, Sand M, Tomi NS, et al. Repeat li-

posuction-curettage treatment of axillary hyperhidrosis is safe and effective. Br J Dermatol, 157: 739-43, 2007 [V]
15) Perng CK, Yeh FL, Ma H, et al. Is the treatment of axillary osmidrosis with liposuction better than open surgery?. Plast Reconstr Surg, 114: 93-7, 2004 [V]
16) Yoo WM, Pae NS, Lee SJ, et al. Endoscopy-assisted ultrasonic surgical aspiration of axillary osmidrosis: a retrospective review of 896 consecutive patients from 1998 to 2004. J Plast Reconstr Aesthet Surg, 59: 978-82, 2006 [V]
17) Ozawa T, Nose K, Harada T, et al. Treatment of osmidrosis with the Cavitron ultrasonic surgical aspirator. Dermatol Surg, 32: 1251-5, 2006 [V]

CQ 20 血腫予防法として有効な方法は何か？

推奨

術後の血腫予防策として術中の丁寧な止血と術後の圧迫固定，安静が有効である**（グレード C1）**。

根拠・解説 術後の血腫を防止するためには術中の丁寧な止血と術後の圧迫固定，安静が重要であり，各種の固定法が考案され報告されている[1-7]。

今後の課題 確実な固定を得るためにタイオーバーに準じた縫合を利用した固定法も数多く報告されているが，縫合糸痕の問題がある。テープによる固定では表皮剥離による水疱形成がある。容易に脱着できる圧迫帯の開発が求められる。

参考文献

1) Rho NK, Shin JH, Jung CW, et al. Effect of quilting sutures on hematoma formation after liposuction with dermal curettage for treatment of axillary hyperhidrosis: a randomized clinical trial. Dermatol Surg, 34: 1010-5, 2008 [V]
2) 當山護. われわれの工夫！　腋臭症手術後のタイオーバー法　枕木法. 形成外科, 54: 1306-8, 2011 [VI]
3) 宮本英子, 林礼人, 吉澤秀和, 他. われわれの工夫―腋臭症におけるイソギンチャク型タイオーバー固定法. 形成外科, 53: 1028-30, 2010 [VI]
4) 千明美保, 秋元正宇, 黒田周一. クラゲ型テープを用いたタイオーバー法. 日美外報, 23: 95-8, 2001 [VI]
5) 吉本信也, 一瀬正治.【皮膚科医に必要な形成外科的知識】腋臭症の治療の実際. Derma, 48: 65-71, 2001 [V]
6) 秦維郎. グラフ　腋臭症根治術. 日本医事新報, 4170: 33-6, 2004 [V]
7) 稲葉義方, 川島眞.【臨床皮膚科　最近のトピックス　Clinical Dermatology 2002】皮膚疾患治療のポイント　腋臭症の治療. 臨床皮膚科, 56: 134-7, 2002 [VI]

CQ 21 切除後の皮膚の固定法として有効な方法は何か？

推奨

数カ所のアンカー縫合が有効であるが，太い縫合糸の使用や長期の固定は縫合糸痕のリスクを高めるので注意が必要である（グレード C1）。

スポンジやガーゼのテープ固定と８の字包帯固定が有効である（グレード C1）。

根拠・解説 アンカー縫合を推奨する論文が散見される[1,2,7]。しかし，アンカー縫合なしでテープと包帯のみの固定でも十分である[3-6]。

今後の課題 患者自身で容易に脱着でき，適切な圧力で創部を圧迫できる圧迫帯の開発が求められている。

参考文献

1）Rho NK, Shin JH, Jung CW, et al. Effect of quilting sutures on hematoma formation after liposuction with dermal curettage for treatment of axillary hyperhidrosis: a randomized clinical trial. Dermatol Surg, 34: 1010-5, 2008［Ⅵ］
2）當山護. われわれの工夫！　腋臭症手術後のタイオーバー法　枕木法. 形成外科, 54: 1306-8, 2011［Ⅵ］
3）宮本英子, 林礼人, 吉澤秀和　他. われわれの工夫—腋臭症におけるイソギンチャク型タイオーバー固定法. 形成外科, 53: 1028-30, 2010［Ⅵ］
4）千明美保, 秋元正宇, 黒田周一. クラゲ型テープを用いたタイオーバー法. 日美外報, 23: 95-8, 2001［Ⅵ］
5）吉本信也, 一瀬正治.【皮膚科医に必要な形成外科的知識】腋臭症の治療の実際. Derma, 48: 65-71, 2001［Ⅵ］
6）秦維郎. グラフ　腋臭症根治術. 日本医事新報, 4170: 33-6, 2004［Ⅵ］
7）稲葉義方, 川島眞.【臨床皮膚科　最近のトピックス　Clinical Dermatology 2002】皮膚疾患治療のポイント　腋臭症の治療. 臨床皮膚科, 56: 134-7, 2002［Ⅵ］

5. その他の治療法

CQ 22 医学的脱毛術（レーザー，絶縁針脱毛など）は有効か？

推奨

毛嚢を選択的に破壊する医学脱毛術では，腋臭症の根本原因であるアポクリン腺を破壊することはできないので，腋臭症治療にはならない（グレード C2）。

根拠・解説 医学的脱毛術ではレーザーや絶縁脱毛針を使用し毛嚢を構成する細胞を選択的に破壊するが，腋臭症の根本原因であるアポクリン腺までにはダメージが及ばないので，直接的な腋臭の減弱は期待できない[1,2]。

絶縁針脱毛はまだしもレーザー脱毛での腋臭症治療は考えられない[3]。

今後の課題　アポクリン腺に特異的に取り込まれる色素等を利用したPDT（Photo Dynamic Therapy）等が開発されることが期待される。

参考文献

1）衣笠哲雄.【美容医療・美容外科の基本】手術治療—脱毛術と腋臭症. 形成外科, 48: S293-S302, 2005［Ⅵ］
2）秦維郎, 鈴木真澄.【日常診療に役立つ形成外科基本手技のコツ】躯幹　腋臭症・腋窩多汗症手術のコツ. 形成外科, 47: S313-6, 2004［Ⅵ］
3）小野一郎.【実践レーザー治療マニュアル】レーザーの新しい使い方は?　脱毛レーザーによる腋臭症治療. Derma, 115: 75-87, 2006［Ⅴ］

CQ 23　エステティックサロンにおける除毛術（光，電気分解など）は有効か？

推奨

エステティックサロンにおける除毛術は永久脱毛ではないので無効である**（グレードD）**。

根拠・解説　エステティックサロンでの永久脱毛行為は，厚生労働省より違法行為であるという医政局医事課長通知が出されていることと，医学知識のないエステティシャンによる後遺症例の報告もあり，行ってはいけないものと判断する[1]。

今後の課題　多くの患者が永久脱毛は医療機関で行うべき医療行為であることを知らずに，一時的除毛あるいは違法な永久脱毛行為をエステティックサロンで受けている。学会と会員医師が啓蒙活動を行うことが重要であると考えられる。

参考文献

1）玉田伸二. いわゆるエステティックサロンで受けた脱毛術後の後遺症46例の検討. 日本臨床皮膚科医学会雑誌, 46: 271, 1995［Ⅴ］

〈参考資料〉

医師免許を有しない者による脱毛行為等の取扱いについて

（平成13年11月8日）
（医政医発第105号）
（各都道府県衛生主管部（局）長あて厚生労働省医政局医事課長通知）

最近，医師免許を有しない者が行った脱毛行為等が原因となって身体に被害を受けたという事例が報告されており，保健衛生上看過し得ない状況となっている。

これらの行為については，「医師法上の疑義について」（平成 12 年 7 月 13 日付け医事第 68 号厚生省健康政策局医事課長通知）において，医師法の適用に関する見解を示しているところであるが，国民への危害発生を未然に防止するべく，下記のとおり，再度徹底することとしたので，御了知の上，管内の市町村並びに関係機関及び関係団体等にその周知を図られるようお願いする。

記

第 1　脱毛行為等に対する医師法の適用

以下に示す行為は，医師が行うのでなければ保健衛生上危害の生ずるおそれのある行為であり，医師免許を有しない者が業として行えば医師法第 17 条に違反すること。

(1) 用いる機器が医療用であるか否かを問わず，レーザー光線又はその他の強力なエネルギーを有する光線を毛根部分に照射し，毛乳頭，皮脂腺開口部等を破壊する行為

(2) 針先に色素を付けながら，皮膚の表面に墨等の色素を入れる行為

(3) 酸等の化学薬品を皮膚に塗布して，しわ，しみ等に対して表皮剥離を行う行為

第 2　違反行為に対する指導等

違反行為に関する情報に接した際には，実態を調査した上，行為の速やかな停止を勧告するなど必要な指導を行うほか，指導を行っても改善がみられないなど，悪質な場合においては，刑事訴訟法第 239 条の規定に基づく告発を念頭に置きつつ，警察と適切な連携を図られたいこと。

CQ 24　ボツリヌストキシン局所注射療法は有効か？

推奨

ノルアドレナリン作動性のアポクリン腺に抗コリン性のボツリヌストキシン局所注射は無効である（グレード C2）。

腋窩の乾燥による腋臭の軽減は期待できる（グレード C1）。

根拠・解説　ボツリヌストキシン製剤はコリン作動性のエクリン腺には抑制効果を発現するが，ノルアドレナリン作動性のアポクリン腺には作用しないので，多汗症は抑えることができるが腋臭症を直接的に抑制する効果はない。しかし，エクリン腺の発汗を抑えることで腋窩が乾燥傾向となり二次的に腋臭を減弱させる作用は期待できる[1,2]。

今後の課題　ノルアドレナリン作動性の交感神経阻害剤が局所に適用できるようになれば，腋臭症の治療法に応用できると考えられる。

参考文献

1) 稲葉義方.【日常診療における美容皮膚科・美容皮膚外科のコツ　私はこうしている】腋臭症の診断と治療戦略. Derma, 118: 86-92, 2006［Ⅵ］

2) 秦維郎. グラフ　腋臭症根治術. 日本医事新報, 4170: 33-6, 2004［Ⅵ］

CQ 25 多汗症内服療法は有効か？

推奨

腋臭症を直接的に抑えるような内服薬は存在しない（グレード C2）。

根拠・解説 多汗症治療に用いられる内服薬は，コリン作動性交感神経作用を抑制するものや抗不安薬などの緊張感を抑えるものが主であり，アポクリン腺に直接作用するような薬剤は存在しない。

今後の課題 今後の薬剤の開発が期待されるが，腋臭症の場合は外用が主になると思われる。

CQ 26 多汗症外用療法は有効か？

推奨

塩化アルミニウム溶液などの腋窩多汗症外用療法は，アポクリン汗腺に直接の作用はないが，腋窩を乾燥させることで皮膚常在菌を減らし，臭いを減少させることが期待できる（グレード C1）。

根拠・解説 文献を渉猟した限りでは，腋窩多汗症外用療法で直接アポクリン腺に作用する薬剤はないようであるが，ボツリヌストキシン局所注射と同様に腋窩の乾燥による腋臭の軽減は期待できると推測される。

今後の課題 より直接的にアポクリン腺に作用する外用剤の開発が期待される。

CQ 27 多汗症治療法に対し交感神経節破壊術や交感神経節離断術などは有効か？

推奨

手掌や腋窩の多汗症治療法である交感神経節破壊術や交感神経節離断術は，腋臭症治療のために行う治療法とは考えられない（グレード C2）。

根拠・解説 多汗症治療を目的とする交感神経節破壊術や交感神経離断術では，交感神経節への直接の破壊を行うために，アセチルコリン作動性交感神経支配のエクリン腺のみならずノルアドレナリン作動性交感神経支配のアポクリン腺の発汗を減少させることも可能である[1-4]。しかし，合併症で

ある代償性発汗や手掌の異常な乾燥のマイナス面を考えるとメリットよりもデメリットが大きいと考えられる。

今後の課題　ごく限られた範囲の交感神経の破壊（離断）が可能であれば，代償性発汗や手指の乾燥といったデメリットを最小限にすることが可能であり，腋臭症治療にも応用できると思われる。

参考文献

1）Kao TH, Pan HC, Sun MH, et al. Upper thoracic sympathectomy for axillary osmidrosis or bromidrosis. J Clin Neurosci, 11: 719–22, 2004［Ⅳ］
2）Hsia JY, Chen CY, Hsu CP, et al. Outpatient thoracoscopic sympathicotomy for axillary osmidrosis. Eur J Cardiothorac Surg, 24: 425–7, 2003［Ⅴ］
3）Hsu CP, Shia SE, Hsia JY, et al. Experiences in thoracoscopic sympathectomy for axillary hyperhidrosis and osmidrosis: focusing on the extent of sympathectomy. Arch Surg, 136: 1115–7, 2001［Ⅴ］
4）Lee HC, Chen CC, Lee WY, et al. Axillary hyperhidrosis and osmidrosis treated by ultrasonic surgical aspiration compared with transthoracic endoscopic sympathectomy. Surg Neurol, 70 Suppl 1: S1:64–8, 2008［Ⅴ］

第Ⅲ編　漏斗胸診療ガイドライン

日本形成外科学会　漏斗胸診療ガイドライン作成部門／編

作成にあたって

漏斗胸ガイドラインは，単一疾患である漏斗胸が対象疾患である。漏斗胸は前胸部に陥凹変形が生ずる疾患であり，整容的および機能的な改善のために，胸骨挙上術あるいは胸骨翻転術が行われてきた。しかしながら，近年では低侵襲手術といわれるNuss法が導入され，標準術式となりつつある。

今回，そのNuss法手術を中心として胸骨翻転術，胸骨挙上術に関する検討も観血的治療法として行い，診断に関してはレントゲンおよびCT検査に関する検討を疫学的な項目も含めて行った。

明確な手術適応基準がないことや比較対象試験が難しいことからエビデンスの高い文献は限られていた。

今後，治療後の長期経過観察結果を示すとともに，治療適応に関するコンセンサスの基準を明確にする必要があると思われる。

2015年7月

日本形成外科学会　漏斗胸診療ガイドライン作成部門
統括責任者

東京女子医科大学　形成外科　菊池雄二

漏斗胸診療ガイドライン作成部門

統括責任者：菊池　雄二（東京女子医科大学　形成外科）
班　　長：菊池　雄二（東京女子医科大学　形成外科）
班　　員：井上　義一（藤田保健衛生大学　形成外科）
上野　輝夫（砺波総合病院　形成外科）
蔵持　大介（総合東京病院　形成・美容外科センター）
高地　　崇（東北大学　形成外科）
永竿　智久（香川大学　形成外科）
野口　昌彦（長野県立こども病院　形成外科）
浜島　昭人（群馬県立小児医療センター　形成外科）
山本　　康（横浜労災病院　形成外科）

事　務　局：菊池　雄二（東京女子医科大学　形成外科）
文 献 検 索：日本医学図書館協会

1章　漏斗胸

1. 診　断

CQ 1　単純レントゲン撮影は有用か？

推奨

有用である（グレード C1）。

根拠・解説　漏斗胸の診断の多くは視診にて可能であるが，主観的要素が強く，手術適応の決定や術前後の評価を行うには客観的な指標が必要であり，放射線画像から計測を行い数値化することが一般的である。実際にはさまざまな指標があるが，胸部単純レントゲンから計測した Haller index と胸部 CT から計測した Haller index では計測値にほぼ違いがないことなどから[1,2]，手術適応などを決定するための術前診断は，胸部単純レントゲンで十分であるとの報告がある。多くの漏斗胸患者は他の疾患を合併していることは少なく，治療が必要な異常は胸部レントゲンで描出できるとの報告[3]や，CT と比較し胸部単純レントゲンは放射線被曝量が少なく，検査コストも低い[4]などの理由で推奨する報告がある。一方，胸部単純レントゲンでは，非対称などの評価が不十分との報告[4,5]も認めるが，否定的な意見は少なく漏斗胸の診断に単純レントゲンは有用であるとし，論文のエビデンスレベルを考慮した結果，推奨度 C1 とした。

今後の課題　画像計のような客観的な計測指標を用いた漏斗胸の統一した診断基準，程度分類，手術適応，術前術後評価の確立が望まれる。

参考文献

1) Khanna G, Jaju A, Don S, et al. Comparison of Haller index values calculated with chest radiographs versus CT for pectus excavatum evaluation. Pediatr Radiol, 40: 1763-7, 2010 [Ⅳ]
2) Mueller C, Saint-Vil D, Bouchard S. Chest x-ray as a primary modality for preoperative imaging of pectus excavatum. J Pediatr Surg, 43: 71-3, 2008 [Ⅴ]
3) Rattan AS, Laor T, Ryckman FC, et al. Pectus excavatum imaging: enough but not too much. Pediatr Radiol, 40: 168-72, 2010 [Ⅴ]
4) Kilda A, Basevicius A, Barauskas V. Radiological assessment of children with pectus excavatum. Indian J Pediatr, 74: 143-7, 2007 [Ⅴ]
5) Suita S, Taguchi T, Masumoto K, et al. Funnel chest: treatment strategy and follow-up. Pediatr Surg Int, 17: 344-50, 2001 [Ⅳ]

CQ 2 CT 撮影は有用か？

推奨

有用である（グレード C1）。

根拠・解説 漏斗胸は体表の形態異常であるため，視診にてある程度診断は可能であるが，主観的要素が強く，手術適応の決定，術前術後の評価を行うには客観的な指標が必要となる。Haller index に代表されるような胸部 CT から計測を行い数値化することで客観的評価とすることは広く知られているが，胸部 CT と胸部単純レントゲンから計測した Haller index ではほぼ違いがなく，放射線被曝量が少ないことから，術前の診断には胸部単純レントゲンを推奨する[1,2]意見もある。しかし，術前の CT 撮影は手術適応の決定や手術プランニングに重要な情報を提供できるため施行することを推奨する報告や[3-5]，肋軟骨の描出，胸骨と肋軟骨の位置的関係などを把握することに優れており[6-9]，術前・術後の評価だけでなく，術中の指標にも有用であることなどが報告されている[10,11]。また，整容的により良好な手術結果が求められる形成手術において，CT 撮影は有用であると考えられ，論文のエビデンスレベルを考慮し推奨度は C1 とした。

今後の課題 CT 撮影は胸部単純レントゲンと比べ，有益な情報は多いが放射線被曝量が高いことが問題である。今後，より少ない放射線量での CT 撮影が可能な技術の開発と統一した診断基準の確立が望まれる。

参考文献

1) Khanna G, Jaju A, Don S, et al. Comparison of Haller index values calculated with chest radiographs versus CT for pectus excavatum evaluation. Pediatr Radiol, 40: 1763-7, 2010 [Ⅳ]
2) Mueller C, Saint-Vil D, Bouchard S. Chest x-ray as a primary modality for preoperative imaging of pectus excavatum. J Pediatr Surg, 43: 71-3, 2008 [Ⅴ]
3) Calloway EH, Chhotani AN, Lee YZ, et al. Three-dimensional computed tomography for evaluation and management of children with complex chest wall anomalies: useful information or just pretty pictures? J Pediatr Surg, 46: 640-7, 2011 [Ⅳ]
4) Cartoski MJ, Nuss D, Goretsky MJ, et al. Classification of the dysmorphology of pectus excavatum. J Pediatr Surg, 41: 1573-81, 2006 [Ⅴ]
5) Suita S, Taguchi T, Masumoto K, et al. Funnel chest: treatment strategy and follow-up. Pediatr Surg Int, 17: 344-50, 2001 [Ⅳ]
6) Haje SA, Haje Dde P, Silva Neto M, et al. Pectus deformities: tomographic analysis and clinical correlation. Skeletal Radiol, 39: 773-82, 2010 [Ⅴ]
7) Chang PY, Lai JY, Chen JC, et al. Long-term changes in bone and cartilage after Ravitch's thoracoplasty: findings from multislice computed tomography with 3-dimensional reconstruction. J Pediatr Surg, 41: 1947-50, 2006 [Ⅴ]
8) 野口昌彦, 近藤昭二, 松尾清, 他. 漏斗胸手術における胸骨形態評価の有用性の検討 —三次元CT画像を用いた術前胸骨形態評価—. 形成外科, 40: 365-70, 1997 [Ⅴ]
9) 門田康正, 谷木利勝, 宇山正, 他. 漏斗胸胸郭の形態学的分析と術後評価. 日本胸部外科学会誌, 34: 1121-5, 1986 [Ⅳ]
10) Lai JY, Wang CJ, Chang PY. The measurepment and designation of the pectus bar by comuted tomography. J Pediatr Surg, 44: 2287-90, 2009 [Ⅳ]
11) Pretorius ES, Haller JA, Fishman EK. Spiral CT with 3D reconstruction in children requiring reoperation for failure of chest wall growth after pectus excavatum surgery. Preliminary observations. Clin Imaging, 22: 108-16, 1998 [Ⅴ]

CQ 3 遺伝は関係するか？

推奨

漏斗胸の発症には遺伝性の関与が示唆される（グレード C1）。

根拠・解説 中胚葉結合組織の形成に関与する遺伝子の異常をその主因とする症候群性の疾患においては，肋軟骨および肋骨の強度不全に起因する胸郭変形が生じやすい。漏斗胸を伴うことの多い症候群性の疾患としては，Marfan 症候群や Noonan 症候群などがよく知られている。

また，漏斗胸を含む胸郭変形を惹起しやすい遺伝子異常としては OMIM（Online Mendelian Inheritance in Man: Johns Hopkins 大学が提供する包括的ヒト遺伝疾患統括サイト）39 種類が知られている[1)]。こうした疾患に随伴する胸郭変形を漏斗胸に含めるとすると，少なくとも漏斗胸の一部には遺伝が関与するといわざるをえない。

一方，非症候群性の漏斗胸に関する遺伝性の関与は現在もなお進行中であり，少なくとも単独で漏斗胸変形を惹起する遺伝子は知られていない。ただし脊椎側彎症と漏斗胸を併発している患者の家系につき DNA 検査を行ったところ，18q に特異的に異常所見が認められたという報告がある[2)]。さらに非症候群性の漏斗胸患者 34 家系を追跡したところ，14 家系に遺伝性を示唆する発症形態をみたとする報告があり，遺伝の関与を示唆する所見といえる[3)]。また，調査件数は少ないが，3 家系において関連発症を見たという報告もなされている[4)]。

さらに本邦においても，漏斗胸患者 126 例を調査したところ 12.7％に家族内発生が確認されたとの報告が見られる[5)]。これに加え，非症候群性の漏斗胸の家族内発生の報告が散発的に見られる[6-8)]。これらのことから，責任遺伝子は明確ではないにせよ，非症候群性の漏斗胸の発症に関しても遺伝の関与を否定することはできない。

以上より，漏斗胸一般において遺伝性の関与は否定できない。

今後の課題 非症候群性の胸郭変形と，症候群に伴う胸郭変形症をともに「漏斗胸」と称している点で，漏斗胸という疾患の概念が曖昧である。胸郭変形の根本的な成因としては中胚葉系組織の発生・形成過程における異常が大きなウェイトを占めるが，分子生物学的な立場から形成異常を分類し，その原因別に「漏斗胸」をカテゴリー化する試みが将来的に望まれる。

参考文献

1) Kotzot D, Schwabegger AH. Etiology of chest wall deformities--a genetic review for the treating physician. J Pediatr Surg, 44: 2004-11, 2009 [Ⅳ]
2) Gurnett CA, Alaee F, Bowcock A, et al. Genetic linkage localizes an adolescent idiopathic scoliosis and pectus excavatum gene to chromosome 18 q. Spine (Phila Pa 1976), 15; 34: E94-100, 2009 [Ⅳ]
3) Creswick HA, Stacey MW, Kelly RE Jr, et al. Family study of the inheritance of pectus excavatum. J Pediatr Surg, 41: 1699-703, 2006 [Ⅴ]
4) Leung AK, Hoo JJ. Familial congenital funnel chest. Am J Med Genet, 26: 887-90, 1987 [Ⅴ]
5) 窪田正幸, 水田祥代. 特集 小児外科疾患と家族内発生—その頻度と遺伝 漏斗胸と家族内発生. 小児外

科, 26: 278-82, 1994［V］
6）品川秋視. 父子にみられた漏斗胸の1家族例. 福井県医師会学術演題抄録集, 4号: 121-2, 1989［V］
7）渡辺公伸, 阿保七三郎, 泉啓一, 他. 一家系の4世代にみられた漏斗胸症例. 臨床外科, : 1997-2001, 1987［V］
8）Sugiura Y. A family with funnel chest in three generations. Jinrui Idengaku Zasshi, 22: 287-9, 1977［V］

CQ 4 呼吸機能・心機能に影響するか？

推奨

漏斗胸の存在は呼吸機能・心機能に影響する（グレード C1）。

根拠・解説 漏斗胸患者の心肺機能の評価に関する研究の多くは，患者に対して安静時あるいは運動負荷時における被験者の機能を評価したうえで，心拍出量・有酸素運動能を正常人群と比較し，漏斗胸患者においては正常人に比較して心肺機能が低下していると結論づけている[1-6]。

ただし心肺機能は心臓のポンプ機能と肺の換気機能の双面から構成されるので，これらの機能のいずれが問題になっているのか，またその原因は何かについて論じられる必要がある。

まず呼吸機能については Lawson らの報告[7]が母集団数，調査手法の点において優れ，代表的調査として参考になりうる。同研究において Lawson らは，408 人の漏斗胸術前患者を対象として Vital Capacity, FEV1（1 秒率），FEF（Forced Expiratory Flow）に基づき漏斗胸患者の心肺機能を評価し，VC および FEV は患者群で正常に比して 13％低下しており，FEF は正常に比して 20％低下していた，と報告している。この結論は他の報告と整合する。

また，心機能に関しては Lesbo らの報告が特に参考となる[8]。同研究においては，75 人（49 人漏斗胸；26 人は正常）の 10 歳台の被験者を対象として正常時ならびに運動負荷時を与えたうえで，心血管 MRI を用いて心肺血流の定量的評価を行う研究を行い，左室については漏斗胸群と正常群で有意差は存在しないものの，右室の ejection fraction が低下していることを指摘した。この結論は，他の報告の結果と整合する。

以上のごとく現段階における調査研究を参照する限り，漏斗胸患者においては呼吸機能・心機能ともに正常に比して低下していると結論づけられる。

今後の課題 肺機能に関しては比較的簡単な機器にて評価を行うことが可能であるので，漏斗胸患者において機能低下が存在していることは比較的早期より既知となっていた。しかし循環動態の解明が行われるようになったのは比較的近年のことで，MRI やドプラーの医療機器の進歩によるところが大きい。今後さらなるデータの蓄積が期待される。

参考文献

1）Rowland T, Moriarty K, Banever G. Effect of pectus excavatum deformity on cardiorespiratory fitness in adolescent boys. Arch Pediatr Adolesc Med, 159: 1069-73, 2005［Ⅳ］

2) Saleh RS, Finn JP, Fenchel M, et al. Cardiovascular magnetic resonance in patients with pectus excavatum compared with normal controls. J Cardiovasc Magn Reson, 12: 73, 2010 [Ⅳ]
3) Xiao-Ping J, Ting-Ze H, Wen-Ying L, et al. Pulmonary function for pectus excavatum at long-term follow-up. J Pediatr Surg, 34: 1787-90, 1999 [Ⅳ]
4) Quigley PM, Haller JA Jr, Jelus KL, et al. Cardiorespiratory function before and after corrective surgery in pectus excavatum. J Pediatr, 128: 638-43, 1996 [Ⅳ]
5) Morshuis WJ, Folgering HT, Barentsz JO, et al. Exercise cardiorespiratory function before and one year after operation for pectus excavatum. J Thorac Cardiovasc Surg, 107: 1403-9, 1994 [Ⅳ]
6) Tang M, Nielsen HH, Lesbo M, et al. Improved cardiopulmonary exercise function after modified Nuss operation for pectus excavatum. Eur J Cardiothorac Surg, 41: 1063-7, 2012 [Ⅳ]
7) Lawson ML, Mellins RB, Tabangin M, et al. Impact of pectus excavatum on pulmonary function before and after repair with the Nuss procedure. J Pediatr Surg, 40: 174-80, 2005 [Ⅱ]
8) Lesbo M, Tang M, Nielsen HH, et al. Compromised cardiac function in exercising teenagers with pectus excavatum. Interact Cardiovasc Thorac Surg, 13: 377-80, 2011 [Ⅳ]

2. 保存的治療

CQ 5 吸引療法は有効か？

推奨

陷凹変形の改善に有効である**（グレード C1）**。

陷凹変形の（体表上の）改善に寄与する方法である。現時点では骨格上の変化および長期成績に関しての報告はない**（グレード C1）**。

根拠・解説 報告されている論文のすべてが，吸引治療を行った漏斗胸患者の陷凹変形の変化のみについての報告であり，他の手技との比較はなされていない。治療が施行された年齢も幅が広い（3～61 歳）。すべての報告で，治療のプロトコール（吸引圧の設定や使用時間，使用期間），改善度の評価法（再陥凹部の皮膚正面からの深さの変化）はオリジナルとなった論文[1]と同じである。

結果としては，使用 3 カ月で 79％の症例（n=105）で 1 cm の挙上がなされた[2]，平均 10 mm の挙上をみた（n=11）[3]，治療前と治療後 3 カ月とでは陥凹の深さにおいて有意差を認めた[5]など，治療後 3 カ月までの変化が大きいとの報告が多い。その後の変化においては，使用 5 カ月で 20％の症例（n=12）で正常レベルまでの挙上がなされた[1]，18 カ月の使用で 13.5％（n=18）で正常レベルまでの挙上がなされた[3]，平均 9 mm の挙上をみた（n=11）[3]，という報告と，一方で陥凹部深さは 3 カ月と 6 カ月間とでは有意差が認められなかった[4]とする報告が見られる。

吸引療法の適応としては，外科的治療を望まない漏斗胸，漏斗胸手術後の残存変形，術前の改善および術中の視野確保目的が挙げられている[2]。吸引療法による改善度としては，高度陥凹変形または非対称変形に比べ，対称性でマイルドな漏斗胸変形でより有効と報告されている[1,2]。年齢による評価では，10 歳以上と 10 歳未満との群での比較では有意差を認めなかった[4]とする報告もあるが，提唱者である Schier F および最も観察期間が長い Haecker FM らは，10 歳以下での使用は難しく，同年齢での治療を行う場合は慎重に行う必要があることを報告している[1,2]。年齢における治療の特

徴としては，印象として18歳以下のグループにおいては使用後6〜9カ月の効果が高く，19歳以上のグループでは使用後の改善速度は遅いが，装置の使用期間中効果は認められるとの報告が見られた[5]。

すべての報告において患者のモチベーションの高さが治療効果に大きく影響するとしている。

合併症としては紫斑形成，皮下血腫，使用時の疼痛，上肢のしびれ，背部痛などが報告されているが，重篤な合併症の報告はない[1,2]。また使用に際しての禁忌として骨格異常，血管障害，結合織障害，心奇形などを有するものとしている[2,5]。

以上より，吸引療法は重篤な合併症はなく，皮膚表面から見た漏斗胸の陥凹変形の改善においては有効であると考える。

今後の課題 吸引療法の有効性を評価するにあたっては，漏斗胸変形に対する評価法の確立が不可欠である。吸引療法の報告においては，漏斗胸治療でのゴールは個々で異なるとの曖昧な見解が述べられており[2]，報告の中でも正常レベルに改善したとされているものの，詳細な記述はない。現時点ではCTなどの画像データがその重症度（変形度）を表す指標と考えるが，吸引療法の評価においても画像データを元にした骨格面での変化に対する評価がなされるべきであり，これらを元に他の治療法との比較検討が行われる必要がある。これにより吸引療法の治療としての位置づけが明確になると考えられる。

参考文献

1）Schier F, Bahr M, Klobe E. The vacuum chest wall lifter: an innovative, nonsurgical addition to the management of pectus excavatum. J Pediatr Surg, 40: 496-500, 2005［V］
2）Haecker FM. The vacuum bell for conservative treatment of pectus excavatum: the Basle experience. Pediatr Surg Int, 27: 623-7, 2011［V］
3）大浜和憲，下竹孝志，石川暢己，他．漏斗胸に対するVacuum Bellを用いた保存的治療．日小外会誌．45: 199-205, 2009［V］
4）佐藤智行，仁尾正記，天江新太郎，他．漏斗胸に対するVacuum Bellを用いた保存療法の短期的治療成績．日小外会誌，46: 1102-7, 2010［V］
5）Haecker FM, Mayr J. The vacuum bell for treatment of pectus excavatum: an alternative to surgical correction? Eur J Cardiothorac Surg, 29: 557-61, 2006［V］

3. 観血的治療

CQ 6 胸骨翻転術は有効か？

推奨

胸骨翻転術は漏斗胸の変形改善に対し有効である。ただし，特に小児に対する一次手術には向かない（グレードC1）。

根拠・解説 胸骨翻転術は遊離胸骨翻転術（以下，遊離：血行を有さない）と有茎性胸骨翻転術（以下，有茎性：血行を有する）の2つに分けられ，有茎性胸骨翻転術はさらに内胸動脈茎，腹直筋茎，

吻合内胸動脈茎に分けられる。プラストロンを翻転することは同じであるが，遊離では血行が途絶えることになり遊離移植と同様に考える必要がある。したがって，術後の胸郭，特に胸骨の成長や感染の危険という大きな懸念が出てくる。この血行の途絶を改善する目的で有茎性が開発され行われてきた。そこで，遊離と有茎性を別手術として評価しておく必要があると考えられる。

遊離胸骨翻転術は，1960 年代に Wada ら[1]が，まとまった機能的および整容的に良好な長期結果報告を行い，胸骨翻転術が世界的に広く知られるようになった。しかし，当初より術後の胸郭，特に胸骨の成長や感染の危険という欠点が指摘され，症例数は少ないながらも有茎性手術の報告が見られている。そこでは有茎性胸骨翻転術を第一選択として勧め，血行の維持が前胸壁の成長に有用と報告されている[2-4]。その discussion の中で，「手術が大掛かりで，組織壊死の危険が高いので反対」「ほとんどが整容的改善が目的。したがって，大掛かりで危険な手術は正当化されない。プラストロンの最終結果に不安が強いので米国ではまれ」と反対意見が述べられている[3]。このためか PubMed での検索ではわずか 44 件（2013 年 3 月 31 日検索）で，日本からの報告が多く見られ，有茎性が中心である。

また，遊離と有茎性とを比較した報告では，遊離の症例は少ないが，創部合併症は有茎性で少なく（25.0%と 6.9%），有茎性では翻転骨の壊死はなく，発育も良好としている[7]。

肺機能については，「肺活量は術後一旦減少するが，術後 1 年で術前値に回復する。整容的に良好な改善が得られるが，呼吸機能には影響しない」「肺機能障害を伴った重症例に改善がみられる」等，術前と比べ変化は少ないようである[5,6,13]。

心機能については，心電図での評価のみで，機能的には明らかでない[8]。

胸郭成長については，1980 年代後半には CT や骨シンチグラムを用いた骨および胸郭発育の評価が行われるようになり，「有茎でも幼児例では胸骨萎縮の恐れがあり，翻転術を避けて 1 次手術として挙上術を勧める」「翻転胸骨の代謝になんらかの異常を来している」という報告が見られ[9,10]，アンケート調査からも胸郭発育に関する満足度が低いことが指摘された[10-12]。

最後に，胸骨翻転術 202 例と胸骨挙上術 874 例との比較の報告では，「胸肋挙上術は侵襲が少なく，小児期漏斗胸矯正に有用」と結論されている[14]。

したがって，胸骨翻転術は特に小児に対し一次手術には向かないといえる。

今後の課題　胸骨翻転術，特に遊離胸骨翻転術は Wada らの報告以降まとまった報告がなく，同じ教室より 2000 年に「胸肋挙上術は侵襲が少なく，小児期漏斗胸矯正に有用」と報告されている。また，Nuss 法が発表される以前の PLASTIC SURGERY（McCarthy,1990）では胸骨翻転術の記載がみられるが，Nuss 法発表後の PLASTIC SURGERY（second edition, Mathes, 2006）では胸骨翻転術の記載がなくなっている。多くが整容的改善が目的となる漏斗胸において，侵襲の高い胸骨翻転術は当初より欧米で反対意見が強く，低侵襲の Nuss 法の広まりとともに行われなくなっていく可能性がある。

参考文献

1）Wada J, Ikeda K, Ishida T, et al. Results of 271 funnel chest operations. Ann Thorac Surg, 10: 526-32, 1970［V］

2）Taguchi TK, Mochizuki T, Nakagaki M, et al. A

new plastic operation for pectus excavatum: sternal turnover surgical procedure with preserved internal mammary vessels. Chest, 67: 606-8, 1975［V］
3）Hawkins JA, Ehrenhaft JL, Doty DB. Repair of pectus excavatum by sternal eversion. Ann Thorac Surg, 38: 368-73, 1984［V］
4）Hirayama T, Nozaki M, Wakamatsu S. A new surgical method for repair of funnel chest. Ann Plast Surg, 14: 213-23, 1985［V］
5）Kaguraoka H, Ohnuki T, Itaoka T, et al. Degree of severity of pectus excavatum and pulmonary function in preoperative and postoperative periods. J Thorac Cardiovasc Surg, 104: 1483-8, 1992［Ⅳ］
6）北野司久, 藤尾彰. 漏斗胸に対する治療—特に腹直筋有茎性胸骨翻転術について. 小児外科, 14: 1157-65, 1982［V］
7）末田泰二郎, 前田佳之, 中光篤志, 他. 漏斗胸自験例の検討. 広島医学, 36: 176-9, 1983［V］
8）末田泰二郎, 前田佳之, 中光篤志, 他. 漏斗胸症例心電図の検討—胸骨翻転術前後の変化について. 広島医学, 36: 664-7, 1983［V］
9）秋山文弥, 篠崎拓, 島本光臣, 他. 漏斗胸に対する腹直筋有茎性胸骨翻転術の遠隔成績—とくにplastronの生着発育性に関する検討. 臨床胸部外科, 6: 18-23, 1986［V］
10）浜中喜晴, 村下純二, 石原浩, 他. 漏斗胸に対する腹直筋有茎性胸骨翻転術の遠隔成績. 日本臨床外科医学会雑誌, 48: 1957-60, 1987［V］
11）浅井康文, 草島勝之, 小松作蔵. 漏斗胸に対する胸骨翻転術—10年以上経過例の遠隔成績からみた考察. 臨床胸部外科, 12: 464-8, 1992［V］
12）青木稔, 人見滋樹, 水野浩, 他. 漏斗胸手術後10年以上経過例のアンケート調査による遠隔成績. 臨床胸部外科, 12: 456-9, 1992［V］
13）田中文啓, 北野司久, 神頭徹, 他. 漏斗胸矯正術後の肺機能の推移. 日本胸部外科学会雑誌, 41: 2161-5, 1993［Ⅳ］
14）銭勇, 小山邦宏, 館林孝幸, 他. 漏斗胸1,076例に対する胸肋挙上術と胸骨翻転術の周術期管理および術後合併症に関する検討. 東京女子医科大学雑誌, 70: 834-40, 2000［Ⅳ］

CQ 7 胸骨挙上術は有効か？

推奨

有効である（グレードB）。

根拠・解説 Ravitch法に代表される胸骨挙上術は，変形した肋軟骨を切除し，胸骨に骨切りを行って矯正位とし，これを保持することにより胸郭形態を改善させる術式である。術後の胸骨の再陥凹を防ぐためストラットを留置する，胸骨への血流を温存する，侵襲を少なくするため肋軟骨の切除量を少なくする，内視鏡補助下で前胸部皮膚切開を短くする，等のさまざまな変法がこれまでに報告されている。

欧米では，単一施設や単一術者による，30年以上の長期にわたる400～900例を集計した手術成績の報告があり[1-4]，本邦でも20年，300例の報告がある[5]。それぞれ術式にさまざまな工夫が加えられており，いずれも90％以上で良好な結果であるが判定基準は一定ではなく，胸郭形態を術者，患者自身が主観的に評価しているものが多く，術式の差異による治療効果の比較は困難である。また，これらの報告には成人例が多く含まれており，成人例のみの報告でも良好な結果が得られている[6,7]。ストラットの使用により術後形態が良好であったとする報告が多く[1,2,4-6]，同一術者による手術症例をストラットの使用の有無で比較し，使用により有意に良好な結果が得られたとする報告[8,9]，CTでの術前後の比較で有意に改善が得られたとする報告がある[9,10]。

術後の心肺機能に関しては，自覚症状が改善したとする報告が多い[1,4-7]。メタアナリシスでは総肺気量は術後に減少し，心拍出量は術後で増加したが，Exercise tolerance は術後に改善しなかったとの報告がある[11]。

Nuss 法との比較では，メタアナリシスがあり合併症全体，入院期間，歩行までの期間では有意差はなく，再手術率，術後血胸および気胸発生率は Nuss 法が Ravitch 法よりも高いという結果で，患者の満足度の差を示す結果は得られていない[12]。内視鏡補助下 Ravitch 変法，Nuss 法およびその変法との CT による比較では，内視鏡補助下 Ravitch 変法では前胸部が扁平となっており，Nuss 法では胸郭前後径がより改善していた[10]。

胸骨翻転術との比較では，術後遠隔期再陥凹は両群で差がないが，胸肋挙上術は有意に手術侵襲が少ないとする報告があった[13]。

胸骨挙上術は，長期経過での胸郭形態の改善，患者の満足度の改善が得られており，他術式との比較でも優位性を示す報告があり，推奨度はＢとした。

今後の課題　胸骨挙上術は，胸骨・肋軟骨に直接手術操作を加えることができるという特徴を有する術式である。今後，特に Nuss 法との比較試験において，両術式の適応，治療成績の差などがより明らかになることが期待される。

参考文献

1）Fonkalsrud EW. 912 open pectus excavatum repairs: changing trends, lessons learned: one surgeon's experience. World J Surg, 33: 180-90, 2009［Ⅴ］
2）Haller JA Jr, Scherer LR, Turner CS, et al. Evolving management of pectus excavatum based on a single institutional experience of 664 patients. Ann Surg, 209: 578-82; discussion 582-3, 1989［Ⅴ］
3）Shamberger RC, Welch KJ. Surgical repair of pectus excavatum. J Pediatr Surg, 23: 615-22, 1988［Ⅴ］
4）Hu TZ, Li Y, Liu WY, et al. Surgical treatment of pectus excavatum: 30 years 398 patients of experiences. J Pediatr Surg, 43: 1270-4, 2008［Ⅴ］
5）星栄一. 胸骨挙上術　Ravitch変法. 形成外科, 42: 21-31, 1999［Ⅴ］
6）Mansour KA, Thourani VH, Odessey EA, et al. Thirty-year experience with repair of pectus deformities in adults. Ann Thorac Surg, 76: 391-5; discussion 395, 2003［Ⅴ］
7）Jaroszewski DE, Fonkalsrud EW. Repair of pectus chest deformities in 320 adult patients: 21 year experience. Ann Thorac Surg, 84: 429-33, 2007［Ⅴ］
8）Willekes CL, Backer CL, Mavroudis C. A 26-year review of pectus deformity repairs, including simultaneous intracardiac repair. Ann Thorac Surg, 67: 511-8, 1999［Ⅳ］
9）星栄一. 漏斗胸に対するRavitch変法手術と漏斗胸指数による成績の検討. 日形会誌, 8: 612-33, 1988［Ⅳ］
10）関谷秀一, 杉田礼典, 大森喜太郎. Nuss手術とRavitch変法（内視鏡補助下）との比較による成績. 小児外科, 35: 682-7, 2003［Ⅳ］
11）Johnson JN, Hartman TK, Pianosi PT, et al. Cardiorespiratory function after operation for pectus excavatum. J Pediatr, 153: 359-64, 2008［Ⅱ］
12）Nasr A, Fecteau A, Wales PW. Comparison of the Nuss and the Ravitch procedure for pectus excavatum repair: a meta-analysis. J Pediatr Surg, 45: 880-6, 2010［Ⅱ］
13）銭勇, 小山邦宏, 館林孝幸, 他. 漏斗胸1,076例に対する胸肋挙上術と胸骨翻転術の周術期管理および術後合併症に関する検討. 東京女子医科大学雑誌, 70: 834-40, 2000［Ⅳ］

CQ 8 Nuss 法は有効か？

推奨

有効である（グレード B）。

根拠・解説 Nuss 法は，前胸部に目立つ瘢痕を残すことなく，簡便な術式・短い手術時間・少ない出血量と低侵襲であり，整容的に優れた効果を得られる術式として 1998 年に報告[1]されて以来，急速に普及し，現在では漏斗胸に対する標準術式となりつつある。

漏斗胸に対する Nuss 法の効果については多数の英文・和文論文が発表されているが，判定方法について統一された指標は確立されておらず，論文によって異なっている。それらを分類すると，おもに ①術後の胸郭形態，②心機能・肺機能の変化，③患者満足度・QOL に大別される。

①の胸郭形態はさらに，陥凹遺残や再発，左右非対称の有無に基づく臨床評価と，CT や X 線写真の計測に基づくもの（Haller index など）とに分類される。前者については 93％の症例で比較的満足な形態になったと報告されており[2]，後者についても，手術により統計学的に有意な改善が得られたと報告されている[3,4]。

②の心・肺機能では，心機能については術後 Stroke volume の増加や心雑音の消失などの報告があり，心機能の改善が得られることが示唆されている[5-7]。肺機能については，初回手術後には改善しない（あるいは減少する）が，バー抜去後に 1 秒率と総肺気量が増加するとのメタアナリシスが 2 本報告されている[2,8]。また，機能検査とは別に，呼吸器症状や胸痛などの症状の改善が得られたという報告も散見される[7,9,10]。

③については総じて「高い患者満足度を得られた」「QOL の改善が得られた」とする報告が多いが，評価法は報告によって異なっており，メタアナリシスは行い得ていない[11]。

Ravitch 法をはじめとする他術式との比較では，CT index 等の指標の改善度は他術式より高いとする報告[3,12]や，心理的改善度は Nuss 法の方が高い[13]とする報告がある一方，合併症発生率および入院期間については術式間に有意な差は認められないとするメタアナリシスが報告されている[11]。

以上より，胸郭形態・心肺機能および患者満足度のいずれにおいても Nuss 法により改善効果を得られることが示されており，また，エビデンスレベルは高くはないものの，他の術式より優れているとする報告も散見されることから，推奨度は B とした。

今後の課題 Nuss 法が導入されてからまだ日が浅いこともあり，初期の成績と現在とでは異なる結果を得られる可能性がある。また，比較対象とされた他術式の症例は Nuss 法導入以前の症例が主体となっており，改良が進んだ現行の手法との比較は十分になされていないとの指摘もある[14]。そのため，Nuss 法と他術式との比較を含めた，大規模なランダム化比較試験が期待される。

参考文献

1）Nuss D, Kelly RE Jr, Croitoru DP, et al. A 10-year review of a minimally invasive technique

for the correction of pectus excavatum. J Pediatr Surg, 33: 545-52, 1998 [V]
2) Hebra A. Minimally invasive repair of pectus excavatum. Semin Thorac Cardiovasc Surg, 21: 76-84, 2009 [Ⅳ]
3) 関谷秀一, 杉田礼典, 大森喜太郎.【漏斗胸に対する新しい胸骨挙上術式“Nuss手術”】Nuss手術とRavitch変法(内視鏡補助下)との比較による成績. 小児外科, 35: 682-7, 2003 [Ⅳ]
4) Nakagawa Y, Uemura S, Nakaoka T, et al. Evaluation of the Nuss procedure using pre- and postoperative computed tomographic index. J Pediatr Surg, 43: 518-21, 2008 [Ⅳ]
5) Sigalet DL, Montgomery M, Harder J. Cardiopulmonary effects of closed repair of pectus excavatum. J Pediatr Surg, 38: 380-5; discussion 380-5, 2003 [V]
6) Sigalet DL, Montgomery M, Harder J, et al. Long term cardiopulmonary effects of closed repair of pectus excavatum. Pediatr Surg Int, 23: 493-7, 2007 [V]
7) Žganjer M, Žganjer V. Surgical correction of the funnel chest deformity in children. Int Orthop, 35: 1043-8, 2011 [V]
8) Johnson JN, Hartman TK, Pianosi PT, et al. Cardiorespiratory function after operation for pectus excavatum. J Pediatr, 153: 359-64, 2008 [Ⅳ]
9) Miller KA, Woods RK, Sharp RJ, et al. Minimally invasive repair of pectus excavatum: a single institution's experience. Surgery 130: 652-7; discussion 657-9, 2001 [Ⅳ]
10) Felts E, Jouve JL, Blondel B, et al. Child pectus excavatum: correction by minimally invasive surgery. Orthop Traumatol Surg Res, 95: 190-5, 2009 [V]
11) Nasr A, Fecteau A, Wales PW. Comparison of the Nuss and the Ravitch procedure for pectus excavatum repair: a meta-analysis. J Pediatr Surg, 45: 880-6, 2010 [Ⅱ]
12) 菊池雄二, 仲沢弘明, 田辺裕美, 他.【漏斗胸に対する新しい胸骨挙上術式“Nuss手術”】 新しい漏斗胸手術の比較検討—ペクタスバー法と肋軟骨重畳付胸骨挙上術. 小児外科, 35: 688-95, 2003 [Ⅳ]
13) Lam MW, Klassen AF, Montgomery CJ, et al. Quality-of-life outcomes after surgical correction of pectus excavatum: a comparison of the Ravitch and Nuss procedures. J Pediatr Surg, 43: 819-25, 2008 [Ⅳ]
14) Robicsek F, Hebra A. To Nuss or not to Nuss? Two opposing views. Semin Thorac Cardiovasc Surg, 21: 85-8, 2009 [Ⅵ]

CQ 9 Nuss 法は成人症例にも有効か？

推奨

有効である（グレード C1）。

根拠・解説 当初は小児症例を主な適応として普及した Nuss 法であるが，近年では成人症例への適用も多数報告されている。

Nuss 法の効果について，成人症例に着目して検証したランダム化比較試験およびメタアナリシスの論文はいまだ報告されておらず，コホート研究および症例集積研究しか見出すことができなかったが，いずれの論文においても胸郭形態の改善が得られるとしており[1-4]，逆に成人例には効果がないとする報告は見出せなかった。また，満足度・QOL についても，小児例と同様に効果があるとする報告がある[5,6]。

一方，成人では小児に比べ合併症が多いとの指摘もなされていたが[7,8]，近年では小児例と比べて有意な差はないとする報告もあり[9,10]，明らかな有害事象とは断定できない。

以上より，Nuss 法は成人症例に対しても有効であると考えられるが，現時点ではエビデンスレベルの高い論文は発表されていないことから，推奨度は C1 とした。

今後の課題 成人症例に対する手術効果について，これまでの報告のエビデンスレベルは高いとはいえないことから，よりレベルが高い論文の報告が望まれる。また，成人症例に着目して Nuss 法と Ravitch 法などの従来の手法との比較を行った報告はなく，他術式とのランダム化比較試験の報告が望まれる。

参考文献

1）杉田礼典, 関谷秀一, 秋月種高.【Nuss法の術後成績と合併症】成人におけるNuss法の長期成績. 形成外科, 50: 415-20, 2007［V］
2）植村貞繁.【Nuss法による漏斗胸手術の長期成績と新展開】成人女性の漏斗胸患者におけるNuss法の長期成績. 形成外科, 53: 979-84, 2010［V］
3）Schalamon J, Pokall S, Windhaber J, et al. Minimally invasive correction of pectus excavatum in adult patients. J Thorac Cardiovasc Surg, 132: 524-9, 2006［V］
4）Kelly RE, Goretsky MJ, Obermeyer R, et al. Twenty-one years of experience with minimally invasive repair of pectus excavatum by the Nuss procedure in 1215 patients. Ann Surg, 252: 1072-81, 2010［V］
5）Krasopoulos G, Dusmet M, Ladas G, et al. Nuss procedure improves the quality of life in young male adults with pectus excavatum deformity. Eur J Cardiothorac Surg, 29: 1-5, 2006［V］
6）Hadolt B, Wallisch A, Egger JW, et al. Body-image, self-concept and mental exposure in patients with pectus excavatum. Pediatr Surg Int, 27: 665-70, 2011［V］
7）Kim do H, Hwang JJ, Lee MK, et al. Analysis of the Nuss procedure for pectus excavatum in different age groups. Ann Thorac Surg, 80: 1073-7, 2005［Ⅳ］
8）Aronson DC, Bosgraaf RP, van der Horst C, et al. Nuss procedure: pediatric surgical solution for adults with pectus excavatum. World J Surg, 31: 26-9; discussion 30, 2007［Ⅳ］
9）Esteves E, Paiva KC, Calcagno-Silva M, et al. Treatment of pectus excavatum in patients over 20 years of age. J Laparoendosc Adv Surg Tech A, 21: 93-6, 2011［Ⅳ］
10）Pilegaard HK. Extending the use of Nuss procedure in patients older than 30 years. Eur J Cardiothorac Surg, 40: 334-7, 2011［V］

CQ 10 Nuss 法のバー挿入期間は何年が適切か？

推奨

2 年から 3 年が望ましい（グレード C1）。

根拠・解説 Nuss らは 1998 年の報告で，バー挿入期間は 2 年と述べている[1)]。その後の長期経過観察を行った報告では，バー挿入術後 1 年以内に抜去した症例で 40%の再発率を認め，1 年半で 19%，2 年以上経過すると 2%以下となり，4 年以上留置した症例では再発は認めないが，バー挿入中の疼痛や成長に伴いバーが肋骨に与える影響等を考慮すると，挿入期間は 2～3 年が至適と考えられる[2-5)]。また成長による抜去を決める目安として，Nuss は「挿入時より患者の身長が 6 インチ伸びる，あるいは，バーの圧迫による側胸部痛が出現する場合に抜去を検討するほうがよい」とも述べている[1)]。他施設でのバー抜去時期は「Nuss に準じて」行われた結果，短い期間で抜去した報告が極めて少ないのが現状である[6,7)]。近年では成人症例においても Nuss 法を用いる施設も多く，Pilegaard らの報告によると，平均年齢 37 歳の 52 症例のうち 19 症例を予定通り 3 年後にバー抜去施行した症例で，再発は認めていないと報告している。低年齢のみならず高年齢症例に対しても，留置期間を 2 年以上

設定すれば再発の危険性は低いと思われる[8]。

今後の課題 現在，バー挿入期間を2～3年としている施設が多いが，今後長期的な形態変化を評価した報告が望まれる。

参考文献

1) Nuss D, Kelly RE Jr, Croitoru DP, et al. A 10-year review of a minimally invasive technique for the correction of pectus excavatum. J Pediatr Surg, 33: 545-52, 1998 [V]
2) Nuss D, Kelly RE Jr. Minimally invasive surgical correction of chest wall deformities in children (Nuss procedure). Adv Pediatr, 55: 395-410, 2008 [Ⅳ]
3) Nuss D, Kelly RE Jr. Indications and technique of Nuss procedure for pectus excavatum. Thorac Surg Clin, 20: 583-97, 2010 [V]
4) Kelly RE, Goretsky MJ, Obermeyer R, et al. Twenty-one years of experience with minimally invasive repair of pectus excavatum by the Nuss procedure in 1215 patients. Ann Surg, 252: 1072-81, 2010 [V]
5) Nuss D. Recent experiences with minimally invasive pectus excavatum repair "Nuss procedure". Jpn J Thorac Cardiovasc Surg, 53: 338-44, 2005 [V]
6) Shu Q, Shi Z, Xu WZ, et al. Experience in minimally invasive Nuss operation for 406 children with pectus excavatum. World J Pediatr, 7: 257-61, 2011 [V]
7) Frantz FW. Indications and guidelines for pectus excavatum repair. Curr Opin Pediatr, 23: 486-91, 2011 [Ⅳ]
8) Pilegaard HK. Extending the use of Nuss procedure in patients older than 30 years. Eur J Cardiothorac Surg, 40: 334-7, 2011 [V]

CQ 11 Nuss法バー抜去後に後戻りは起こるか？

推奨

強い後戻りが起こる頻度は低い（グレードC1）。

根拠・解説 Nuss法バー抜去後の後戻りについて，明確に言及した文献は少ない。特に外表所見について客観的な解析を行った文献は皆無である。Nussらは，バー抜去患者900例の外表所見における長期経過を5段階に分類したうえで，再発率は5%未満であると記している。また，再発の定義に若干の解釈の違いがあるが，それに準ずる結果を報告している文献も散見される。その中でNussらは，成長期に後戻りの可能性があるとし，手術至適時期を思春期直前としている。また後戻りの危険因子として，2年以下のバー留置，5歳以下での初回手術などを挙げている[1-4]。

一方，本邦ではCT画像における胸郭前後径またはCT indexについて，バー抜去直後と長期経過を比較し統計解析を添えた報告が見られるが，いずれもその変化は軽度であるとしている。経過中のCT index変化に有意差を報告した野口らも，健常人において生理的な横径優位の成長が起こることがCT indexが軽度増加する要因になりうるため，必ずしも後戻りとは結論できないと考察している[5-7]。

今後の課題 1987年，初めてNuss法が施行されてから，さまざまな術式の変遷を経て今日に至っ

ており，それに伴い安全性の向上とともに合併症発生率も低下しているが，現時点ではその評価基準は一定していない。今後一定の術式の下で症例を重ね，標準的な評価方法で検討されることが望まれる。

参考文献

1) Nuss D, Kelly RE Jr. Indications and technique of Nuss procedure for pectus excavatum. Thorac Surg Clin, 20: 583-97, 2010 [V]
2) Kelly RE, Goretsky MJ, Obermeyer R, et al. Twenty-one years of experience with minimally invasive repair of pectus excavatum by the Nuss procedure in 1215 patients. Ann Surg, 252: 1072-81, 2010 [V]
3) Žganjer M, Žganjer V. Surgical correction of the funnel chest deformity in children. Int Orthop, 35: 1043-8, 2011 [V]
4) Ishimaru T, Kitano Y, Uchida H, et al. Growth spurt-related recurrence after Nuss procedure. J Pediatr Surg, 44: E13-6, 2009 [V]
5) 菊池雄二, 櫻井裕之, 野崎幹弘.【Nuss法による漏斗胸手術の長期成績と新展開】広範囲変形症例に対するNuss法の適応と長期成績. 形成外科, 53: 967-78, 2010 [V]
6) 木村裕明, 小林誠一郎.【Nuss法による漏斗胸手術の長期成績と新展開】われわれの非開胸Nuss法を含む胸骨挙上術の工夫と長期成績. 形成外科, 53: 957-66, 2010 [V]
7) 野口昌彦, 柴田佳奈, 近藤昭二, 他.【Nuss法による漏斗胸手術の長期成績と新展開】小児適応例に対する長期術後成績と最近の工夫. 形成外科, 53: 939-48, 2010 [V]

CQ 12 Nuss 法は患者の満足度を上げるか？

推奨

患者の満足度は高い（グレード B）。

根拠・解説 Nuss 法術後患者の QOL については，2008 年に Kelly らが，漏斗胸患児 247 人（8～21 歳）とその親 274 人について，オリジナルのアンケート調査で術前と術後 1 年との QOL を比較した多施設研究を報告している。これによると術後 1 年では患児のボディイメージや自意識，身体的・内面的な症状が術前と比べて有意に改善したと報告している[1)]。

また，他の報告でも若年者・成人を問わず，総じてその満足度が非常に高いと評価している。その治療効果は整容的改善にとどまらず，患者が自信をもち，人の目が気にならなくなり，社交性が上がるなど，精神的な好影響を与えるとともに，呼吸や循環機能の改善により術後にスポーツへの関心も高まると報告されている[2-6)]。

今後の課題 患者の満足度に関する評価基準は現在一定しておらず，長期のフォローアップでの再検証もなされていない。今後，標準的な評価方法を確立し，長期的結果で検討されることが望まれる。

参考文献

1) Kelly RE Jr, Cash TF, Shamberger RC, et al. Surgical repair of pectus excavatum markedly improves body image and perceived ability for physical activity: multicenter study. Pediatrics,

122: 1218-22, 2008 [Ⅳ]
2) Krasopoulos G, Dusmet M, Ladas G, et al. Nuss procedure improves the quality of life in young male adults with pectus excavatum deformity. Eur J Cardiothorac Surg, 29: 1-5, 2006 [Ⅴ]
3) Roberts J, Hayashi A, Anderson JO, et al. Quality of life of patients who have undergone the Nuss procedure for pectus excavatum: Preliminary findings. J Pediatr Surg, 38: 779-83, 2003 [Ⅴ]
4) Kim HK, Shim JH, Choi KS, et al. The quality of life after bar removal in patients after the nuss procedure for pectus excavatum. World J Surg, 35: 1656-61, 2011 [Ⅴ]
5) Hadolt B, Wallisch A, Egger JW, et al. Body-image, self-concept and mental exposure in patients with pectus excavatum. Pediatr Surg Int, 27: 665-70, 2011 [Ⅴ]
6) 石丸哲也, 内田広夫, 川嶋寛, 他. Nuss手術の患者満足度調査. 日本小児外科学会雑誌, 45: 835-9, 2009 [Ⅴ]

第Ⅳ編　臍ヘルニア・突出症診療ガイドライン

日本形成外科学会　臍ヘルニア・突出症診療ガイドライン作成部門／編

作成にあたって

わが国においては，形成外科の発展とともに，臍ヘルニアに対して単にヘルニアの閉鎖に終わらず，欧米とは異なり，術後の臍形態にこだわった手術法が考案され，また臍突出症や臍欠損に対しても同様に自然な形態の臍をいかに形成するかに重きを置いた治療がさまざまに工夫されてきた。

そこで，これらの疾患に対する診断法，治療法の現状を集積・整理・検討し，標準化の視点から見直すべく，また，今後の解決すべき問題点を抽出すべくガイドラインとしてまとめた。

作成にあたり文献検索を行ったが，診断についての検索では既成事実としての教科書的な記載を除き新たなエビデンスを伴う文献を見出すことはできなかった。そこで，診断に関しては総括として本欄で述べ，治療法を中心としてCQ作成，エビデンスの検証を行った。

将来的には治療のゴールとする臍形態について，新生児期から成人に至るまで成長に伴う形態などの変化をより正確に把握し，どのようなものが自然で理想的な臍形態であるかを示す必要があると考えた。また，臍突出症をどう定義するかについても今後の課題となった。

以下に臍ヘルニア，臍突出症，臍欠損の診断に関して総括的に述べる。

1）臍ヘルニア，臍突出症

臍部は生後臍帯が脱落，瘢痕化し臍窩が形成されるが，臍ヘルニアは臍基部の瘢痕化が不十分で臍輪が閉鎖されず，腹圧上昇時に筋膜欠損孔（ヘルニア門）から小腸や大網が皮下へ脱出し，臍部が膨隆するものである。ヘルニア門は生後2〜3カ月時に最大となり，以後縮小して1歳までにおよそ80％が，2歳までにおよそ90％が自然治癒する。

臍ヘルニアの診断は，主として視診により，また触診によっても比較的容易であり，手を使い簡単に還納できる臍部の膨隆および臍輪部のヘルニア門を触れることによって診断でき，一般的に，画像診断の必要性はない。

臍突出症については，いわゆる「でべそ」のことで視診により診断できる。わが国の形成外科においては従来「外観上，周囲腹部皮膚面より明らかに突出している臍」と形態からのみ定義されてきた。また，その治療法は基本的には臍ヘルニアと同じになる。

しかし，近年の本邦における臍ヘルニアの治療法についての報告において，その使われ方が変化し「単に臍窩中の皮膚，瘢痕組織が突出したもの」や「臍ヘルニアで臍輪は閉鎖したが，余剰皮膚のたるみが残ったもの」また「臍ヘルニアを合併した臍突出症」などと臍ヘルニアとの異同を軸にしてさまざまに定義，表現されるようになっており，本ガイドライン作成にあたっても多少の困惑を禁じ得なかった。さらに，英文文献の検索においては，本邦で認知されている「臍突出症」に該当するものは見つけられなかった。

なお，現状では，「臍ヘルニア」と「臍突出症」とを正確に区別できないので，本文中では「臍ヘルニア」は「臍突出症」を含むものとして記述した。

2）臍欠損

形成外科的治療の対象となる臍欠損は，先天性疾患（臍帯ヘルニア，腹壁破裂など）や後天性疾患

（臍部腫瘍など）の手術後に生じたものである。診断は視診によるが，臍窩の消失を伴う腹部瘢痕の存在などから容易に診断できる。

2015年7月

日本形成外科学会　臍ヘルニア・突出症診療ガイドライン作成部門
統括責任者
千葉県こども病院　形成外科　宇田川晃一

臍ヘルニア・突出症診療ガイドライン作成部門

統括責任者：宇田川晃一（千葉県こども病院　形成外科）

臍ヘルニア，臍突出症

班　　長：朴　　修三（静岡県立こども病院　形成外科）
　　青木　久尚（倉敷中央病院　美容外科）
班　　員：芳賀　康史（水戸済生会総合病院　形成外科）
　　高野　淳治（埼玉メディカルセンター　形成外科）
　　近藤　昭二（伊那中央病院　形成外科）
　　石田　創士（獨協医科大学　形成外科）

臍欠損

班　　長：坂本　泰輔（日鋼記念病院　形成外科）
班　　員：安村　和則（横浜市立大学附属市民総合医療センター　形成外科）
　　深谷　佳孝（宍倉病院　形成外科）

事　務　局：宇田川晃一（千葉県こども病院　形成外科）
文 献 検 索：日本医学図書館協会

1章　臍ヘルニア，臍突出症

1．保存的治療

CQ 1　保存的療法は有効か？

推奨

絆創膏固定法やスポンジ圧迫療法などの保存的療法は，自然経過観察例に比べ早期治癒や余剰皮膚の抑制効果が期待できる有効な治療法である**（グレード C1）**。

根拠・解説　臍ヘルニアは1歳までに80%，2歳までに90%が自然治癒すると報告されており，自然治癒率が高い。しかし，余剰皮膚による醜形により手術に至る症例も多い。絆創膏固定法やスポンジ圧迫療法を行うことで，無処置経過観察群と比べ治癒期間の短縮が期待でき，また早期に始めることで余剰皮膚を抑える効果があり，治癒後の醜形を軽減することが期待できる[1-14]。大塩の報告では，絆創膏固定法を行った451症例中447例が治癒（治癒率99.1%）。絆創膏固定法にて治癒した症例は，治癒率99.1%と極めて高率であった。生後4カ月までに75.4%，5カ月までに93.7%であった。治癒に要した期間は，60日までが363例（治癒率81.2%），90日までが423例（治癒率94.6%）であったとの報告をしている[15]。

参考文献

1）大塩猛人, 羽金和彦. 本邦における乳幼児臍ヘルニアの診療方針に対するアンケート調査報告. 日本小児外科学会雑誌, 47: 47-53, 2011［Ⅳ］
2）木村朱里, 尾花和子, 大矢知昇. 臍ヘルニアに対する臍圧迫療法の経験. 山梨医学, 37: 123-6, 2009［Ⅴ］
3）佐々木潔, 薄井佳子, 山田弘人.【この治療法のメリット・デメリット】臍ヘルニアに対するスポンジ圧迫法. 小児外科, 40: 1357-60, 2008［Ⅳ］
4）住友健三, 河野祥二, 大賀由紀, 他. 乳児臍ヘルニアに対するスポンジ圧迫療法. 小児科臨床, 61: 1905-9, 2008［Ⅴ］
5）関堂充, 山本有平.【われわれが行っている臍形成術】乳幼児臍ヘルニア, 臍突出症に対する治療　圧迫治療から臍形成術まで. 形成外科, 51: 513-21, 2008［Ⅴ］
6）二宮香織里, 和泉美智子, 大塩猛人. 乳児臍ヘルニアに対する絆創膏固定法の改良. 小児看護, 30: 969-73, 2007［Ⅳ］
7）鈴木淳一, 土岐彰, 八塚正四, 他.【小児外科における最近の話題　日常よく経験する疾患を中心に】臍ヘルニアの保存療法（スポンジ圧迫法とは）. 昭和医学会雑誌, 67: 13-6, 2007［Ⅳ］
8）金田聡, 広田雅行, 内藤万砂文. 乳児の臍ヘルニアに対する絆創膏固定の有用性の検討. 日本小児外科学会雑誌, 42: 459-64, 2006［Ⅳ］
9）大塩猛人.【こどもの病気 Frequently Asked Questions (FAQ)】 臍ヘルニアについて　固定は必要か?　小児外科, 38: 350-1, 2006［Ⅵ］
10）大塩猛人, 中溝博隆, 吉川幸造, 他. 乳児の臍ヘルニアに対する絆創膏固定による保存的治療法. 小児科診療, 69: 107-11, 2006［Ⅵ］
11）関堂充, 山本有平, 杉原平樹. 乳児臍ヘルニアに対する早期圧迫治療の経験. 日形会誌, 25: 471-4, 2005［Ⅴ］
12）吉田篤史, 渡辺泰宏, 野田卓男, 他.【臍にまつわる小児外科疾患の診断・治療】 臍ヘルニアの保存的治療と問題点. 小児外科, 37: 36-8, 2005［Ⅴ］
13）大塩猛人, 日野昌雄, 大下正晃, 他. 乳児の臍ヘルニアに対する治療法についての比較検討. 日本小児外科学会雑誌, 38: 768-74, 2002［Ⅳ］
14）佐々木潔, 渡辺泰宏, 土岐彰. 臍ヘルニアの醜形を

残さない保存的治療法. 小児科, 43: 1482-6, 2002 [Ⅳ]
15) 大塩猛人. 乳児臍ヘルニア絆創膏固定法10年間513症例の検討. 小児外科, 44: 389-94, 2012 [Ⅳ]

CQ 2 保存的療法は開始時期や継続期間で効果に違いがあるか？

推奨

できるだけ早期に開始した方が，保存的療法の効果が出やすい（グレード C1）。

1 歳を過ぎた症例は治癒率が低く，手術症例となることが多い（グレード C1）。

根拠・解説 保存的療法の開始時期は症例や文献によりまちまちで，統計的に比較した文献は少ないが，臍ヘルニアが生後 2，3 カ月に最も大きくなるといわれているので，なるべく早期に行うことが重要である[1-3]。これにより自然経過観察群と比べ，余剰皮膚の抑制と早期治癒が期待できる[2,4-7]。また，治癒しない場合でも，皮膚伸展を抑えることにより，手術を容易にするとの意見もある[8]。また，1 歳以降の臍ヘルニアの治癒率は低くなることから，1～2 歳で手術へと方針転換するとする意見が多い[2,9-11]。

参考文献

1) 住友健三, 河野祥二, 大賀由紀, 他. 乳児臍ヘルニアに対するスポンジ圧迫療法. 小児科臨床, 61: 1905-9, 2008 [Ⅴ]
2) 関堂充, 山本有平.【われわれが行っている臍形成術】乳幼児臍ヘルニア, 臍突出症に対する治療　圧迫治療から臍形成術まで. 形成外科, 51: 513-21, 2008 [Ⅴ]
3) 大塩猛人.【こどもの病気 Frequently Asked Questions (FAQ)】臍ヘルニアについて　固定は必要か?　小児外科, 38: 350-1, 2006 [Ⅵ]
4) 大塩猛人. 乳児臍ヘルニア絆創膏固定法10年間513症例の検討. 小児外科, 44: 389-94, 2012 [Ⅳ]
5) 大塩猛人, 中溝博隆, 吉川幸造, 他. 乳児の臍ヘルニアに対する絆創膏固定による保存的治療法. 小児科診療, 69: 107-11, 2006 [Ⅵ]
6) 関堂充, 山本有平, 杉原平樹. 乳児臍ヘルニアに対する早期圧迫治療の経験. 日形会誌, 25: 471-4, 2005 [Ⅴ]
7) 大塩猛人, 日野昌雄, 大下正晃, 他. 乳児の臍ヘルニアに対する治療法についての比較検討. 日本小児外科学会雑誌, 38: 768-74, 2002 [Ⅳ]
8) 吉田篤史, 渡辺泰宏, 野田卓男, 他.【臍にまつわる小児外科疾患の診断・治療】臍ヘルニアの保存的治療と問題点. 小児外科, 37: 36-8, 2005 [Ⅴ]
9) 佐々木潔, 薄井佳子, 山田弘人.【この治療法のメリット・デメリット】臍ヘルニアに対するスポンジ圧迫法. 小児外科, 40: 1357-60, 2008 [Ⅴ]
10) 鈴木淳一, 土岐彰, 八塚正四, 他.【小児外科における最近の話題　日常よく経験する疾患を中心に】臍ヘルニアの保存療法（スポンジ圧迫法とは）. 昭和医学会雑誌, 67: 13-6, 2007 [Ⅳ]
11) 佐々木潔, 渡辺泰宏, 土岐彰. 臍ヘルニアの醜形を残さない保存的治療法. 小児科, 43 1482-6: 2002 [Ⅳ]

CQ 3 保存的療法の合併症はどのようなものがあるのか？

推奨

皮膚炎やびらんなどの皮膚障害が報告されているが，治療を中止するような重大な合併症は起こりにくい（グレード C1）。

根拠・解説 臍ヘルニアは自然経過において嵌頓が少ないことが知られている[1)]。絆創膏固定法やスポンジ圧迫療法などの保存的療法による脱出臓器の圧迫や，腸管の壊死などの重大な合併症の報告はない[2,3)]。

保存的療法による皮膚炎やびらんなどの皮膚障害は多いが，治療を中止するほどのものはまれである[4,5)]。また絆創膏のみで腹壁を寄せる方法に比べ，綿ガーゼや医療用スポンジなどを臍中央に載せ絆創膏やフィルム材で固定圧迫する方法は，皮膚炎やびらんなどの皮膚障害の発生を減らす効果があり有効である[3,6,7)]。

参考文献

1）大塩猛人，日野昌雄，大下正晃，他．乳児の臍ヘルニアに対する治療法についての比較検討．日本小児外科学会雑誌，38: 768-74, 2002［Ⅳ］
2）大塩猛人．乳児臍ヘルニア絆創膏固定法10年間513症例の検討．小児外科，44: 389-94, 2012［Ⅳ］
3）関堂充，山本有平，杉原平樹．乳児臍ヘルニアに対する早期圧迫治療の経験．日形会誌，25: 471-4, 2005［Ⅴ］
4）大塩猛人，羽金和彦．本邦における乳幼児臍ヘルニアの診療方針に対するアンケート調査報告．日本小児外科学会雑誌，47: 47-53, 2011［Ⅴ］
5）佐々木潔，薄井佳子，山田弘人．【この治療法のメリット・デメリット】臍ヘルニアに対するスポンジ圧迫法．小児外科，40: 1357-60, 2008［Ⅴ］
6）金田聡，広田雅行，内藤万砂文．乳児の臍ヘルニアに対する絆創膏固定の有用性の検討．日本小児外科学会雑誌，42: 459-64, 2006［Ⅳ］
7）鈴木淳一，土岐彰，八塚正四，他．【小児外科における最近の話題　日常よく経験する疾患を中心に】臍ヘルニアの保存療法（スポンジ圧迫法とは）．昭和医学会雑誌，67: 13-6, 2007［Ⅴ］

CQ 4 保存的療法はヘルニア治癒後の臍の醜形を軽減するか？

推奨

臍ヘルニアの固定・圧迫は臍の皮膚の伸展を防ぎ余剰皮膚を減らす効果がある。ヘルニア治癒後の臍の醜形を少なくする点で有効である（グレード C1）。

根拠・解説 絆創膏固定やスポンジ圧迫療法により臍の皮膚を内翻し，固定・圧迫することで皮膚の過剰な進展を防ぎ，余剰皮膚の少ない深い臍窩が形成されるとの報告が多数ある[1-5)]。また，保存的治療により臍ヘルニアが治癒に至らない場合でも臍突出の改善が期待できる。後日，手術となった場合も余剰皮膚や皮下組織が少なく，手術治療に対しても有効である[6)]。

参考文献

1）金田聡，広田雅行，内藤万砂文．乳児の臍ヘルニアに対する絆創膏固定の有用性の検討．日本小児外科学会雑誌，42: 459-64, 2006［Ⅳ］
2）佐々木潔，薄井佳子，山田弘人．【この治療法のメリット・デメリット】臍ヘルニアに対するスポンジ圧迫法．小児外科，40: 1357-60, 2008［Ⅴ］
3）佐々木潔，渡辺泰宏，土岐彰．臍ヘルニアの醜形を残さない保存的治療法．小児科，43: 1482-6, 2002［Ⅴ］
4）関堂充，山本有平，杉原平樹．乳児臍ヘルニアに対する早期圧迫治療の経験．日形会誌，25: 471-4, 2005［Ⅴ］
5）大塩猛人．【大きく変わりつつある治療法】臍ヘルニアに対するガーゼ球による圧迫．小児内科，39: 875-6, 2007［Ⅵ］
6）木村朱里，尾花和子，大矢知昇．臍ヘルニアに対する臍圧迫療法の経験．山梨医学，37: 123-6, 2009［Ⅴ］

2. 外科的治療

CQ 5 至適手術時期はいつか？

推奨

臍ヘルニアには，自然改善が見られる。臍ヘルニアの形成手術は，原則として，2歳以降にヘルニアが残存する場合や，ヘルニア改善後も臍形態の異常が残存する場合に，集団生活に入る就学までに行うことが望ましい。ただし，臍ヘルニアの手術は，推奨期間以外の年齢において実施可能である（グレードC1）。

根拠・解説　臍ヘルニアの手術時期に関して，比較試験等を行って最適な手術時期を検討した論文は検索できなかった。

一方，臍ヘルニアの手術時期に関して記載した報告は散見される。臍ヘルニアは自然改善することが知られており[1]，手術時期に関する報告の多くは，2歳までに90%以上の臍ヘルニアが自然治癒するとしている[2-5]。よって，自然改善が期待しにくい2歳以降に，手術を行うことを推奨とした。形成外科における臍ヘルニアの治療は，形態を重視した治療である。このため，心理的影響を考慮し，集団生活に入る就学前までに手術を終えることが望ましいとした。しかしながら，病態により早期に治療が必要な場合や，初診時期が遅れた場合など，2歳から就学までの期間以外でも，幅広い年齢で手術は実施されており，その結果にも問題はないので，臍ヘルニアの手術自体は全年齢で可能であるといえる。

今後の課題　現在までに，臍ヘルニアが自然改善した症例の臍形態を長期にフォローした報告はなく，手術時期による臍ヘルニア治療の結果を比較検討した報告もない。臍ヘルニアの手術適応と，最適な手術時期を決めるためには，今後これらの研究が進められることが望ましいと考えられる。

参考文献

1）Blumberg NA. Infantile umbilical hernia. Surg Gynecol Obstet, 150: 187-92, 1980［Ⅳ］

2）坂本好昭, 広部誠一, 東間未来, 他. 臍ヘルニアに対する臍形成術の治療成績. 小児外科, 45: 1042-8, 2009［Ⅳ］
3）浜島昭人, 提箸延幸, 三川佳子, 他. 当科における臍ヘルニア症例の検討. 形成外科学会誌, 19: 576-82, 1999［Ⅳ］
4）鬼塚卓彌. 第30章6　臍形成術. 形成外科手術書 基礎編・実際編, 改訂第4版, 東京, 南江堂, 2007［Ⅵ］
5）宇田川晃一, 一瀬正治.【Ⅳ. 体幹の疾患】6. 臍突出症. 形成外科, 46: S159-60, 2003［Ⅵ］

CQ 6　皮弁法は有効か？

推奨

臍ヘルニアの手術方法として，各種の皮弁を用いた手術術式が考案されており，その有効性には疑いがない**（グレードC1）**。

一方で，皮弁法と縫着法を比較検討した論文や，皮弁法間での比較検討，皮弁法と自然改善とを比較検討した報告はないため，皮弁法が他の方法に比較してどの程度優れているか，いかなる皮弁法による手術が優れているかについては，現況では言及できない。

根拠・解説　臍ヘルニアに対する皮弁法による手技は，突出した臍形態を平坦にするだけでなく，陥凹した臍の形態が再建できるので，優れた術式と考えられる。皮弁法手術は，臍窩内のみに皮膚切開をおく方法[1-5]と，臍窩の外側の健常部まで切開をおく方法[2,4,6]とに分かれ，前者は臍外に瘢痕を残さないこと，後者は深い臍形成が可能であり，大きな臍ヘルニアの治療にも有効であることが利点である。皮弁法による手術は，主に日本で開発されて発展しており，諸外国からの報告は少ない[3]。本邦における形成外科的手術が世界をリードしていると思われる。

今後の課題　今後の各種皮弁法間の成績比較や，縫着法，未手術例との比較試験の結果が待たれる。

参考文献

1）坂野良之, 西谷茂樹. 小児臍ヘルニアにおける臍形成術. 形成外科, 49: 937-43, 2006［Ⅴ］
2）佐藤兼重, 三沢正男, 保阪善昭. 臍形成術. 形成外科, 41: S149-56, 1998［Ⅴ］
3）el-Dessouki NI, Shehata SM, Torki AM, et al. Double half-cone flap umbilicoplasty: a new technique for the proboscoid umbilical hernia in children. Hernia, 8: 182-5, 2004［Ⅴ］
4）Kajikawa A, Ueda K, Katsuragi Y, et al. How to reconstruct a natural and deep umbilicus: three methods of umbilicoplasty for five types of umbilical deformities. Ann Plast Surg, 68: 610-5, 2012［Ⅴ］
5）朴修三, 峯岸祐之, 多久島美紀, 他. 臍形成術の一方法 軽度の臍ヘルニア症例に対して. 形成外科, 36: 753-7, 1993［Ⅴ］
6）Kajikawa A, Ueda K, Suzuki Y, et al. A new umbilicoplasty for children: creating a longitudinal deep umbilical depression. Br J Plast Surg, 57: 741-8, 2004［Ⅴ］

CQ 7 腹直筋形成は有効か？

推奨

臍ヘルニアの手術・手技として，離開した左右腹直筋の形成は有効である（グレード C1）。

根拠・解説 臍ヘルニア患者において，臍窩の頭尾側（特に頭側）における左右腹直筋の離開を，左右の腹直筋鞘の縫合により整位して，臍ヘルニアの再発を予防する方法は以前から行われてきた[1-3]。形成される腹直筋を利用して，引き寄せられた腹直筋鞘の辺縁を皮弁の固定に用いることにより，臍窩の深さを維持する工夫も行われてきた[2-4]。最近では，腹直筋前鞘弁を用いて，より積極的に腹直筋を引き寄せると同時に軟部組織も引き寄せて，臍窩を深く形成する試みも行われて良好な成績を上げている[5]。腹直筋形成は，古くから行われている方法だが，その方法自体も工夫改善がなされ，皮弁術と組み合わせた治療も行われて成果を上げている。

その一方で，腹直筋形成の有無による臨床成績の比較試験や，異なる腹直筋形成術による比較検討試験は行われていないため，どのような腹直筋形成がよいかについて，現時点では言及できない。

今後の課題 正常者と臍ヘルニア患者における腹直筋離開程度の相違や，腹直筋形成術の有無や違いによる比較試験などが行われていくことが望まれる。

参考文献

1) Mislowsky A, Hemphill A, Nasrallah DV. A scarless technique of umbilical hernia repair in the adult population. Hernia, 12: 627-30, 2008 [V]
2) 関堂充, 山本有平, 南本俊之, 他. 小児臍ヘルニア形成術に関する工夫　深い臍窩を形成するために. 形成外科, 48: 161-7, 2005 [V]
3) 坂野良之, 西谷茂樹. 小児臍ヘルニアにおける臍形成術. 形成外科, 49: 937-43, 2006 [V]
4) 鎌形正一郎. 臍ヘルニアに対する臍形成術　小児外科, 31: 798-801, 1999 [V]
5) 近藤昭二, 野口昌彦, 平沢千尋, 他.【われわれが行っている臍形成術】腹直筋前鞘弁を用いた臍形成術. 形成外科, 51: 523-30, 2008 [V]

CQ 8 臍形成術において臍の大きさをコントロールするために，臍部，臍周囲の皮膚切除は有効か？

推奨

臍の大きさをコントロールするための皮膚切除は有効である（グレード C1）。手術デザイン，皮膚切除の方法は報告によってさまざまである。

根拠・解説 臍部，臍周囲の皮膚切除を行うことで，巨大な臍ヘルニアや臍ヘルニア軽快後の余剰皮膚による巨大臍の臍輪径を縮小する方法にはいくつかの報告がある[1-6]。手術デザイン，皮膚切除

の方法は報告[1-6]によりさまざまであるが，いずれの報告も手術方法が詳細に記載されており，臍輪径の縮小に有効であったとしている。どの程度の大きさの臍が皮膚切除の適応となるかについては，外観から主観的に判断されるが，正常児の臍形態と成長による変化を独自に検討して臍輪横径が20mm以上のものを巨大臍ヘルニアと定義した報告もあった[4]。これらの方法は，臍輪の頭側の縮小を十分行うために臍の上部の皮膚切除を行ったり[1,3,4]，臍輪を縮小することで生じるdog earを修正する[5,6]ことにより，臍輪外の頭側または尾側に縦の瘢痕が生ずるが，これが目立つ瘢痕となる場合がある[6]ことが問題点として挙げられる。

今後の課題　皮膚切除の適応や，臍輪径をどの程度縮小させるかについては主観的なものが多いので，基準を明確にすることが必要かと思われた。治療する時点で臍輪が大きいものを，皮膚切除でコントロールすること自体は有効であると思われるが，臍の形態や深さは成長に従って変化することが知られていて，横に長く浅い臍でも，術後に縦に長く深い臍に変化してくる可能性もあるといわれているので，皮膚切除をした場合と皮膚切除をしなかった場合の長期的な比較検討も必要かと思われた。

参考文献

1）Takasu H, Watanabe Y. Umbilicoplasty with 3 triangular skin flaps and excised diamond-shaped skin flap. J Pediatr Surg, 45: 2041-4, 2010［V］
2）Ikeda H, Yamamoto H, Fujino J, et al. Umbilicoplasty for large protruding umbilicus accompanying umbilical hernia: a simple and effective technique. Pediatr Surg Int, 20: 105-7, 2004［V］
3）矢内俊裕, 南郷容子, 川上肇, 他.【へそを使う手術・つくる手術】余剰皮膚・巨大臍の臍形成術. 小児外科, 42: 535-40, 2010［V］
4）坂本好昭, 鎌形正一郎, 広部誠一, 他.【へそを使う手術・つくる手術】巨大あるいは余剰皮膚が多い臍ヘルニアに対する臍形成術の工夫. 小児外科, 42: 527-31, 2010［VI］
5）秋山卓士, 青山興司, 後藤隆文, 他.【へそにまつわる小児外科疾患の診断・治療】巨大臍ヘルニアに対する新しい手術方法―“カタツムリ”手術―. 小児外科, 37: 42-5, 2005［V］
6）三澤正男, 佐藤兼重, 保坂善昭, 他. 臍周径の大きな症例に対する臍形成術. 日形会誌, 18: 249-55, 1998［V］

CQ 9　臍形成術の合併症発生頻度は高いのか？また，どのような合併症があるのか？

推奨

臍形成術の合併症発生頻度は低いとはいえないが，術後の臍形態に影響を及ぼすような合併症は起こりにくい**（グレードC1）**。

術後合併症としては，創部の肉芽，創部発赤，滲出液の持続，皮下出血，皮弁の局所壊死，創感染，創離開などが報告されている**（グレードC1）**。

根拠・解説　臍形成術の術後合併症の発生頻度は，報告として見られたのは0～20%[1-9]と施設によって異なるが，軽度なものが多く再手術を要するような重篤な合併症の報告は見られなかった。術後合併症には，肉芽（2.8～12%）[1,5]，創の発赤（10～14.4%）[1,6]，滲出液持続（6.9%）[6]，皮弁の腫脹（10%）[1]，皮下出血（6.3%）[6]，血腫（8.3%）[7]，創感染（1.9～5%）[2,5,6]，皮弁先端の局所壊死（11.6%）[8]，

重度の肥厚性瘢痕（10%）[4]，術後麻酔覚醒時に腹直筋前鞘の縫合糸が切れた（4.3%）[9]，といった報告が見られた。

術後合併症に対する治療では，保存的加療で軽快したものについての記載がほとんどであり[5,6,8]，中には肉芽に液体窒素療法を行ったり[1]，血腫に対して小切開を行ったものもあったが[1]，いずれの症例も術後の臍形態に影響を及ぼすことはなかったと述べられている。

術後合併症の予防について具体的な対応策を述べている報告もあった。Takasu らは閉創前の創部洗浄と，皮膚縫合方法の改善により肉芽等の発生率を減少させており[1]，朴らは麻酔覚醒時に糸が切れたことに関して，覚醒時の体位を工夫するなどしてからは発生していないと報告している[9]。

今後の課題　臍形成術の方法は施設によって違いがあるので，多施設間で，術式や術後処置（圧迫するかしないかなど）によって合併症発生頻度に差があるかなどを検討する必要があると思われる。

参考文献

1）Takasu H, Watanabe Y. Umbilicoplasty with 3 triangular skin flaps and excised diamond-shaped skin flap. J Pediatr Surg, 45: 2041-4, 2010［Ⅴ］
2）Merei JM. Umbilical hernia repair in children: is pressure dressing necessary. Pediatr Surg Int, 22: 446-8, 2006［Ⅱ］
3）Kajikawa A, Ueda K, Suzuki Y, et al. A new umbilicoplasty for children: creating a longitudinal deep umbilical depression. Br J Plast Surg, 57: 741-8, 2004［Ⅴ］
4）el-Dessouki NI, Shehata SM, Torki AM, et al. Double half- cone flap umbilicoplasty: a new technique for the proboscoid umbilical hernia in children. Hernia, 8: 182-5, 2004［Ⅴ］
5）矢内俊裕, 南郷容子, 川上肇, 他.【へそを使う手術・つくる手術】余剰皮膚・巨大臍の臍形成術. 小児外科, 42: 535-40, 2010［Ⅴ］
6）坂本好昭, 広部誠一, 東間未来, 他. 臍ヘルニアに対する臍形成術の治療成績. 日小外会誌, 45: 1042-8, 2009［Ⅳ］
7）関堂充, 山本有平.【われわれが行っている臍形成術】乳幼児臍ヘルニア, 臍突出症に対する治療 圧迫治療から臍形成術まで. 形成外科, 51: 513-21, 2008［Ⅴ］
8）坂野良之, 西谷茂樹. 小児臍ヘルニアにおける臍形成術. 大阪府立母子保健総合医療センター雑誌, 22: 88-93, 2006［Ⅴ］
9）朴修三, 峯岸祐之, 多久嶋美紀, 他. 臍形成術の一方法　―軽度の臍ヘルニア症例に対して―. 形成外科, 36: 753-7, 1993［Ⅴ］

2章　臍欠損

1. 治　療

CQ 10　植皮による臍形成術は有効か？

推奨

扁平な臍や臍欠損など余剰皮膚が不足する場合には，植皮による臍形成術が有効である（グレードC1）。

根拠・解説　皮弁法による報告が多く，植皮法による臍欠損形成術が有効とする報告は限られている。余剰皮膚のない扁平な臍や臍欠損で，皮下組織の厚みが少なく，皮弁法のみでは深い臍窩を形成することが困難な場合，遊離植皮で不足する皮膚を追加することによって，より深い臍窩を形成できたとする報告がある[1-3]。朴らの報告によると，皮弁法と植皮法による結果の有意差は認められなかった[4-5]。腹壁破裂などで上腹部などの他部位に瘢痕があり，臍窩想定位置に瘢痕がない場合には，初回手術で植皮を用いることにより，少ない瘢痕で臍窩を作成可能とする報告がある[4]。皮弁による形成術後に臍窩が浅くなったり欠損した場合，植皮によって再形成を行った報告もある[4]。腹壁の臍窩想定位置に大きな瘢痕を認める場合，臍外に手術瘢痕を生じることへの配慮が必要でない症例もあるが，臍窩想定位置周辺の腹壁の状態によっては，植皮法は考慮すべき術式である。

参考文献

1）原科孝雄. 遊離植皮を用いた扁平臍の形成術. 形成外科, 26: 113-6, 1983［V］
2）宮本義洋, 横山隆, 市川徹. 造臍術の1例. 形成外科, 27: 58-61, 1984［V］
3）波床光男, 原科孝雄. 遊離植皮を用いる臍再建術. 形成外科, 32: 1279-82, 1989［V］
4）白石知大, 朴修三.【われわれが行っている臍形成術】臍欠損に対する造臍術について. 形成外科, 51: 539-46, 2008［V］
5）玉田一敬, 中島龍夫, 緒方寿夫, 他. 臍欠損に対する臍形成術式の検討. 日本小児外科学会雑誌, 40: 583-8, 2004［V］

CQ 11 皮弁による臍形成術は有効か？

推奨

さまざまな報告があるが，有効である（グレード C1）。

皮弁法と植皮法の違いによる有意差は認められない（グレード C1）。

腸管と腹膜の癒着があり，植皮法では腸管損傷の危険が考えられるような場合は，皮弁法では周囲の皮膚の高まりによって臍窩を形成するので，有効となることがある（グレード C1）。

根拠・解説 皮弁による臍形成術には多くの方法が報告されているが，その報告のほとんどは手法そのものに関する論文であり，皮弁による臍形成術は有効であるという報告が多数であった。一方，各手法を比較したような報告は確認できなかった。

朴らの報告によると，皮弁法と植皮法による結果の有意差は認められなかった[1)]。玉田らは，CT等の画像診断によって腸管と腹膜の癒着が危惧された場合は，植皮法よりも皮弁法による臍再建の方が腸管損傷のリスクを避けつつ，臍窩を形成することができるとしている。その理由として，植皮法では再建予定の臍底面部に凹みを作成し，そこに植皮をすることで臍を形成するのに対し，皮弁法では，再建予定の臍底面部を剥離や切除することなく，その皮膚を利用しつつ，さらにその周囲の皮膚の高まりを作成することにより，相対的に深い臍窩を形成することが可能であるため，ということを挙げている[2)]。

しかし，皮弁法において，臍底面部となる皮膚をそのまま利用する方法以外にも，臍底面の皮膚も皮弁として移動する方法[3)]もあり，さらに，腹壁瘢痕ヘルニアの修復を同時に行うような場合[4)]もあるため，皮弁法が安全であるとは限らない。

よって，各種の皮弁法の方法を理解し，症例にあった方法を行うのが重要であると考えられた。

参考文献

1）白石知大，朴修三.【われわれが行っている臍形成術】臍欠損に対する造臍術について．形成外科，51: 539-46, 2008［V］

2）玉田一敬，中島龍夫，緒方寿夫，他．臍欠損に対する臍形成術式の検討．日本小児外科学会雑誌，40: 583-8, 2004［V］

3）Kajikawa A, Ueda K, Katsuragi Y, et al. How to reconstruct a natural and deep umbilicus: three methods of umbilicoplasty for five types of umbilical deformities. Ann Plast Surg, 68: 610-5, 2012［V］

4）千明信一，宇田川晃一.【われわれが行っている臍形成術】われわれが行っている臍形成術．形成外科，51: 531-8, 2008［V］

第Ⅴ編　四肢先天異常診療ガイドライン

日本形成外科学会　四肢先天異常診療ガイドライン作成部門／編

作成にあたって

四肢先天異常は形成外科で扱う先天異常疾患の中で最も頻度が高く，治療方針，特に手術法について，レベルの高い治療への指針となるガイドラインの作成は意義が大きいと考えられる。日本手外科学会でも手の先天異常については古くから基礎および臨床研究が多数なされてきており，特に専門的な配慮が必要な疾患分野として扱われ，上肢先天異常マニュアルが発刊されているほどの重要項目である。

四肢先天異常としての対象疾患内容は多岐にわたるが，今回は，中でも形成外科で手術を行う頻度の高い，合指症，母指多指症および多合指症の三大項目についてまとめ，ガイドラインを作成することにした。

それぞれの疾患項目で分類，治療方針，手術について CQ を作成したが，広範囲の文献検索を行い，少しでもエビデンスレベルの高い論文を厳選し，分析・検討を行った。術後評価の基準は主観的な要素が高く，客観性を欠くものも少なからずあり，適切な指針を示すことが困難な場合があったが，各委員会で検討を重ね，できるだけ最先端の診療指針となるエビデンスを拾い上げたつもりである。

本ガイドラインを参考に症例を蓄積し，より客観性の高い評価を行って形成外科の日常診療における標準治療のレベルアップにつなげることが望まれる。

2015 年 7 月

日本形成外科学会　四肢先天異常診療ガイドライン作成部門
統括責任者
新潟大学　形成外科　柴田　実

四肢先天異常診療ガイドライン作成部門

統括責任者：柴田　　実　（新潟大学　形成外科）

多合趾症

班　　長：坂井　靖夫（坂井クリニック　形成外科・皮膚科）
班　　員：石河　利広（大津赤十字病院　形成外科）
吉田　行貴（高知大学　形成外科）
富樫　真二（庄内余目病院　形成外科）
櫻井　圭祐（市立札幌病院・救命救急センター　形成外科）

母指多指症

班　　長：鳥谷部荘八（仙台医療センター　形成外科）
班　　員：越智　正和（豊島病院　形成外科）
根本　　充（北里大学　形成外科）
岸　　陽子（獨協医科大学越谷病院　小児外科〔小児形成外科〕）
岩澤　幹直（長野赤十字病院　形成外科）

合指症

班　　長：清水　祐紀（昭和大学　形成外科）
班　　員：沢辺　一馬（男山病院　整形外科）
福本　恵三（埼玉手外科研究所）
鳥山　和宏（名古屋市立大学　形成外科）
樋口　浩文（岩手県立中部病院　形成外科）

1章　多合趾症

1. 分　類

CQ 1　外観を重視した分類は有用か？

推奨

有用である（グレード C1）。また術式の選択や術前後の評価を行ううえで，レントゲン検査による骨形態の把握は併せて重要である。

根拠・解説　当初のレントゲン像による分類として，Phelps らは，関節形成の有無で大きく 2 つに分け，さらに中足骨の形態から亜型を分類した[1)]。Watanabe らはレントゲン像により，母指多指症における Wassel 分類に準じた，中足骨から末節骨にかけて骨の重複に注目した分類を行った[2)]。

外観を重視した分類は，主に日本からの報告により推奨されるようになった。中村らは，第 4-5 合趾の有無で大きく 2 つに分け，さらに第 5，6 趾の形状により亜型を分類した[3)]。田村らは，外観から合趾はなく第 5-6 趾が重複しているもの，合趾があり第 5-6 趾が重複しているもの，第 4-6 趾が完全に独立分離したもの，第 6 趾が痕跡的なものの 4 型に分類した[4)]。さらに中村らは，多合趾症におけるレントゲン像と手術所見を比較し，最も手術が行われる 2〜3 歳までにおいて骨格形態を判読することの困難さを指摘した[5)]。今野らは，第 4-6 趾間の合趾の状態により 3 型に分類している[6)]。朴は，これらの報告を総括する形で，多合趾症手術の主たる目的は整容的改善でありレントゲン像による分類よりも，外観からの判断で手術を行うという意見を述べている[7)]。

今後の課題　多合趾症に対するよりよい治療法の選択を目指し，症例を蓄積し分類の再評価を行っていく必要がある。

参考文献

1）Phelps DA, Grogan DP. Polydactyly of the foot. J Pediatr Orthop, 5: 446-51, 1985［V］
2）Watanabe H, Fujita S, Oka I. Polydactyly of the foot: an analysis of 265 cases and a morphological classification. Plast Reconstr Surg, 89: 856-77, 1992［V］
3）中村潔，南條文昭，吉井満寛．下肢軸後性多趾症の検討．形成外科，32: 233-45, 1989［V］
4）田村幸久，中村蓼吾，井上五郎，他．足軸後性多趾，多合趾症の検討－分類方法と術後長期成績．中部整災誌，35: 797-8, 1992［V］
5）中村純次，小立建，浪川浩明．足小趾列多趾症のX線像と手術所見の対比．形成外科，36: 133-9, 1993［V］
6）今野みどり，平瀬雄一．足多趾症の臨床像および小趾列多趾症の術後成績と手術方法の検討．日形会誌，17: 211-25, 1997［V］
7）朴修三．外側列多趾・多合趾症．形成外科，51: 19-28, 2008［V］

2. 治療方針

CQ 2 切除趾の決定にX線検査は有用か？

推奨

有用である（グレードC1）。しかし，切除趾の決定は，X線検査のみでなく，爪の形態，趾の長さ，太さ等，外観の所見を併せて行われる。

根拠・解説 外側列多合趾症において，手術が行われる1歳前後のX線像では趾節骨骨核が十分に出現していないためX線像分類は不合理であり，外観による分類を良いとする報告がある[1,2]。しかし，それらの報告においても手術時の切除趾の選択にはX線検査が有用とされている。中村らは，足小趾列多趾症のX線像と手術所見の対比を行い，X線像分類は不能であるが，X線像は手術術式を決めるうえでは極めて重要であり，1歳前後の手術時年齢層のX線像読影力を養うことが重要であると述べている[1]。今野らは，外観による分類を提唱するとともに，切除趾の決定には外観の形と大きさ，爪の大きさ，X線像上での発育度とアライメントを基準とするとしている[2]。

また，切除趾の決定を外観とX線検査に基づき行っている手術術式についての報告がある。Udaらは，X線検査による分類と外観に基づき切除趾を決定する治療アルゴリズムを提唱している[3]。Togashiら[4]は短趾変形を改善するために骨切りを行い，切除趾と再建趾を組み合わせる手術手技の報告において，Ibaら[5]は側副靱帯骨膜複合体を用いた再建趾のアライメント異常を予防する手術手技の報告において，外観とX線検査に基づき切除趾を決定するとしている。

切除趾の決定におけるX線検査の有用性について直接的に評価した報告ではないが，いずれも切除趾の決定にはX線検査の施行を前提としている。

今後の課題 X線検査の有用性を直接的に評価した報告が必要である。

参考文献

1) 中村純次, 小立建, 浪川浩明. 足小趾列多趾症のX線像と手術所見の対比. 形成外科, 36: 133-9, 1993 [V]
2) 今野みどり, 平瀬雄一. 足多趾症の臨床像および小趾列多趾症の術後成績と手術方法の検討. 日形会誌, 17: 211-25, 1997 [V]
3) Uda H, Sugawara Y, Niu A, et al. Treatment of lateral ray polydactyly of the foot: focusing on the selection of the toe to be excised. Plast Reconstr Surg, 109: 1581-91, 2002 [V]
4) Togashi S, Nakayama Y, Hata J, et al. A new surgical method for treating lateral ray polydactyly with brachydactyly of the foot: lengthening the reconstructed fifth toe. J Plast Reconstr Aesthet Surg, 59: 752-8, 2006 [V]
5) Iba K, Wada T, Kanaya K, et al. An individualized approach to surgical reconstruction for lateral polydactyly of the foot with an emphasis on collateral ligament reconstruction. Plast Reconstr Surg, 130: 673e-80e, 2012 [V]

3. 手　術

CQ 3　初回手術は 1 歳前後が適当か？

推奨

適当である（グレード C1）。しかし多合趾症は整容的側面が強いため，治療が待機的になる場合も少なくない。

根拠・解説　多合趾症の初回手術に関しては，歩行開始の時期，すなわち 1 歳前後が推奨されている。しかし，治療は機能よりも整容的側面が強いため，手術が待機的に行われることも少なくない。

Phelps らは，初回手術は歩行前が良いとする Venn-Watson が 1976 年に報告した論文を紹介している[1)]。Venn-Watson は歩行前の初回手術実施の根拠として，過剰趾切断後に変形の残存した中足骨が長期を経てリモデリングされることから靴による矯正の可能性を示し，靴を履く時期を長くするため歩行前の早期手術を推奨している。

Phelps らは，153 足の軸後性多合趾症の平均手術時期は 3.8 歳とし，Venn-Watson に対して，小児麻酔の影響や骨・軟部組織が未成熟なことなどから，1 歳までの手術は避けるべきだと意見を述べている[1)]。Watanabe らは，227 例（276 足）の軸後性多趾症の平均手術時期は 2 歳 2 カ月（1 カ月～10 歳）としている[2)]。井上らは，43 例（49 足）の軸後性多趾症の平均手術時期は 2 歳 7 カ月（5 カ月～13 歳）とし，さらに関連病院を含めた 54 例（62 足）の統計では初診年齢が平均 2 歳 3 カ月（1 カ月～21 歳 9 カ月）であった。このことから，初回手術時期は初診年齢によって左右されていることがうかがえる[3)]。中村らは，初回手術時期の目安を 1 歳前後とし，この時期のレントゲン検査における趾節骨の診断は困難だと述べている。また，56 足の手術時期は 2 カ月～25 歳（8 カ月～1 歳 6 カ月が半数）であり，3 歳を超えるものが 22%であった[4)]。

Sahin らは，中足骨が重複したタイプの多趾症に対し，外側切除趾と内側残趾の中足骨を中央で骨切りして移動させる方法を述べている。57 足の平均手術時期は 6.8 歳（2～16 歳）であり，手術理由として靴への適応および整容的問題を挙げているが，手術時期の遅延に対する説明は見られない[5)]。

以上より，多合趾症の初回手術は 1 歳前後が一つの目安となっているが，歩行機能に問題が見られないため初診年齢が遅れることもあり，同一施設においても必ずしも統一した時期に手術が行われていないのが現状といえる。

今後の課題　多合趾症の初回手術時期は，症例を蓄積し，長期経過を検討することにより再評価を行っていく必要がある。

参考文献

1）Phelps DA, Grogan DP. Polydactyly of the foot. J Pediatr Orthop, 5: 446-51, 1985［V］

2）Watanabe H, Fujita S, Oka, I. Polydactyly of the foot: an analysis of 265 cases and a morphologi-

cal classification. Plast Reconstr Surg, 89: 856-77, 1992 [V]
3) 井上雅之, 荻野利彦, 三浪明男, 他. 第5足指多指症における臨床像の分析と治療成績. 日形会誌, 11: 619-28, 1991 [V]
4) 中村純次, 小立建, 浪川浩明. 足小趾列多趾症のX線像と手術所見の対比. 形成外科, 36: 133-9, 1993 [V]
5) Sahin O, Kuru I, Akgun RC, et al. Metatarsal transfer for the treatment of post-axial metatarsal-type foot synpolydactyly: a new technique that allows for comfortable shoe wearing. Bone Joint J, 95-B: 929-34, 2013 [V]

CQ 4 植皮を用いずに局所皮弁のみの再建は有効か？

推奨

植皮を用いずに局所皮弁のみで合趾を分離する手術法は有効である**（グレード C1）**。しかし，趾間に皮弁作成に十分な余剰皮膚があることが必要であり，被覆が困難と判断されれば植皮を追加したり，少範囲なら開放創にすることが望ましい。

V 1

根拠・解説 多合趾症・合趾症の趾間形成を植皮を用いずに局所皮弁のみで行う手術術式は，いくつか紹介されている[1-6]。趾間形成に必要な皮弁の調達方法は2つに分類できる。合趾部皮膚のみで調達する術式としては，青木ら[1]のZ形成術，坂東ら[4]のthree-square-flap法，Hayashiら[5]の背側2枚の矩形弁を含む4枚の皮弁による形成術などがある。これらに対して，近接部位から皮弁を補充するのは，Itohら[3]の足底部からのpentagon型前進皮弁，須永ら[6]の足底部から反転させる六角弁，中村ら[2]の足底部から2枚の横転三角弁による被覆法などがある。

いずれの方法も十分に深い趾間が形成されており，植皮術に比較してcolor matchの点で優れている。

ただし適応となるのは，趾間に皮弁作成に十分な余剰皮膚が必要である症例である[1-5]。皮弁のみでの被覆が困難であれば植皮を追加するか[1]，小範囲ならば開放創のままで上皮化を図ることも必要となる[1,2,6]。

須永らの方法では，Ⅵ趾切除でも被覆が可能であるとしているが[6]，多くの報告ではⅤ趾骨を切除して趾間皮膚を余剰させている。このためアラインメント不良などでⅥ趾骨切除を行う場合は適応とならないこともある[5]。

今後の課題 いずれの報告でも症例数が少なく，長期成績の報告も少ない。多合趾症の共通の機能評価方式を定めて，症例を蓄積し術式の再評価を行っていく必要がある。

参考文献

1) 青木利治, 中島龍夫, 大西清, 他. Z形成術を利用した多合趾症の手術治療. 形成外科, 34: 833-7, 1991 [V]
2) 中村潔, 南條文昭. 合趾症手術の新しい試み. 形成外科, 36: 89-94, 1993 [V]
3) Itoh Y, Arai KA. A new operation for syndactyly and polysyndactyly of the foot without skin grafts. Br J Plast Surg, 48: 306-11, 1995 [V]

4）坂東行洋，梁井晙，瀬野久和，他．先天性及び熱傷性軽度合指に対するthree-square-flap法による指間形成術．形成外科，39: 131-6, 1996［V］
5）Hayashi A, Yanai A, Komuro Y, et al. A New Surgical Technique for Polysyndactyly of the Toes without Skin Graft. Plast Reconstr Surg, 114: 433-8, 2004［V］
6）須永中，朴修三，梁淑姫．第Ⅳ・Ⅴ・Ⅵ趾癒合型多趾症に対する新しい手術法　切除趾の選択と足底皮弁を用いた趾間形成．形成外科，48: 155-9, 2005［V］

CQ 5　骨軸矯正のための骨切り術は有効か？

推奨

軸後性多合趾症の場合，骨切りをして骨軸を合わせる必要がないことが多い**（グレードC1）**。

根拠・解説　軸後性多合趾症の術後に問題になる変形の一つに，温存趾の外転変形がある[1)]。

初回手術時に，関節内アプローチを行い軟骨を切除して矯正を行ったり[1)]，温存趾を中間位で鋼線を刺入し，再縫合した関節包や軟部組織が十分安定するまで内固定を行うことにより，温存趾の変形を予防することが期待できる[2)]。

また，術後に遺残した外転変形に対して，発育や靴をはくことにより，変形が自然に矯正されてくる可能性がある[3,4)]。

以上より，初回手術である程度外転変形は予防でき，仮に変形が残ったとしても，症例によれば長期経過で次第に矯正されてくる可能性も期待でき，骨切り術までは要することは少ない。

今後の課題　外転変形に関して，どれくらいの期間経過観察すれば，自然矯正が期待できるかという統計的な考察が必要である。

参考文献

1）中村純次，久保英一，前沢尚美．足小趾列多趾症の治療とくに外側趾切除の問題点．形成外科，34: 1071-9, 1991［V］
2）下枝恭子，佐藤雅人，佐藤栄作，他．軸後性多趾・多合趾症の治療経験．整形外科，49: 497-501, 1998［V］
3）高杉仁，明石英夫．多趾症の治療について10年経過の例の検討．形成外科，28: 33-9, 1985［V］
4）今野みどり，平瀬雄一．足多趾症の臨床像および小趾列多趾症の術後成績と手術方法の検討．日形会誌，17: 211-25, 1997［V］

2章　母指多指症

1. 分　類

CQ 6　分類として Wassel 分類は有用か？

推奨

Wassel 分類は母指多指症の分類として有用である（グレード C1）。しかし，本分類で分類不能な症例も存在するため，注意が必要である。

根拠・解説　Wassel 分類は，母指多指症の分類法として最も一般的に用いられている[1)]。Wassel は母指多指症を，単純レントゲン写真における重複指骨の分岐部位によって 7 型に分類した。この分類法は非常に明瞭で簡便である点で優れており，母指多指症を語るうえでの共通言語として，多くの文献で用いられている。しかし一方，その後の症例集積により，分類不能例があることがわかってきた。Qattan ら[2)]は，検討を行った母指多指症 196 症例，228 手のうち 26 手（11.4%）が Wassel 分類で分類不能であったと述べている。中川ら[3)]は，Wassel 分類に該当しない症例が 16%を占め，痕跡型・浮遊型を除いても 4%の分類不能例が存在したと述べている。また，術前と術中で評価が一致しない例も報告されており，Hassan ら[4)]は，82 手中 9 手，11%で術前所見と術中所見の乖離が見られたと述べており，射場ら[5)]は，中手骨での二頭骨の存在や，基節骨と中手骨間，末節骨間の軟骨性の連続については術前に診断できなかったと述べている。

荻野ら[6)]は，Swanson 分類を改編した日本手外科学会の「手の先天異常分類マニュアル」において母指多指症を「Wassel 分類の Ⅰ から Ⅵ型」と，ぶらぶら母指様の「浮遊型」，X 線像で判定不能な「その他」の 8 型に分類しており，さらに Wassel 分類の Ⅲ，Ⅳ，Ⅴ，Ⅵ型で，明らかな三指節母指を伴うものは，Ⅲ型三指節母指，Ⅳ型三指節母指，Ⅴ型三指節母指，Ⅵ型三指節母指のごとく記載する，としている。De Smet ら[7)]は，本分類法は実際に即しており，今後，多くの臨床医の間で使用されるであろうと述べている。

今後の課題　本分類は X 線画像での評価であり，実際の術中所見と異なる場合があり，検討課題の一つである。

参考文献

1) Wassel HD. The results of surgery for polydactyly of the thumb. A review. Clin Orthop Relat Res, 64: 175-93, 1969 [V]
2) Al-Qattan MM. The distribution of the types of thumb polydactyly in a Middle Eastern population: a study of 228 hands. J Hand Surg Eur, 35: 182-7, 2010 [V]
3) 中川達裕，井上裕史．母指多指症113例の統計的検討　Wassel分類及び合併症について．日形会誌，16: 468-76, 1996 [V]

4) Hassan Z, Rose AM, McArthur PM. The reliability of radiographic diagnosis of thumb duplication. Plast Reconstr Surg, 129: 203e-205e, 2012 [V]
5) 射場浩介, 和田卓郎, 青木光広, 他. 術前病型診断（Wassel分類）と異なった手術所見の母指多指症. 日小整会雑誌, 17: 18-21, 2008 [V]
6) 荻野利彦, 児島忠雄. 手の先天異常分類マニュアル. 日手会誌, 13: 455-67, 1996 [V]
7) De Smet L; IFSSH. Classification for congenital anomalies of the hand: the IFSSH classification and the JSSH modification. Genet Couns, 13: 331-8, 2002 [V]

2. 手　術

CQ 7　初回手術は 6～12 カ月が至適時期か？

推奨

社会的，精神的負担の軽減を考慮し，手の機能が発達，確立してくる生後 6 ～ 12 カ月で初回手術を行ってよい（**グレード C1**）。

根拠・解説　母指多指症初回手術は，再建母指の成長や術後変形に配慮しながら生後数日から修学前に行われている。Dobyns ら[1]は全身状態と健康状態が許せばできるだけ早い時期の手術がよいと述べている。しかし Tada ら[2]は，母指多指症術後変形で来院した 105 手中 78 手の初回手術時期は生後数日から 5 カ月（平均生後 2.8 カ月）であり，初回手術時期が早すぎると解剖学的異常所見を見つけ出すことが困難であり，的確な再建手術ができないと述べている。手の機能は生後 6 カ月以降に急速に発達し，12 カ月までに確立してくるので，早期手術がよくⅠ～Ⅵ型の初回手術は生後 6 カ月以降，7 型は生後 3 カ月以降が適しているとした。Kawabata ら[3]は，初回手術を生後 6 ～ 12 カ月で行った母指多指症は修正手術を行っておらず，早すぎる手術では良好な結果を得ることは困難であり，術後変形を来すかもしれないと述べている。Ogino ら[4]は，初回手術を生後 10 ～ 12 カ月に行い，術後成績に影響する因子として Wassel 分類，術式，術者の技量を挙げており，これらの因子に初回手術時期は含まれていなかった。そして，一定の良い治療成績を得るためには上肢先天異常手術のトレーニングが必要であると述べている。

Cheng ら[5]は術中に組織が扱いやすくなる 1 ～ 2 歳で初回手術を行っており，この時期になるとリハビリテーションへの協力が得られると述べている。Wassel[6]は就学前に手術を終えるべきで，手術を待機しすぎると偏位した余剰指の影響が出てくると述べている。そして，Ⅰ，Ⅲ，Ⅴ型は正常な骨端部の損傷なしに余剰指を切除することは難しいので，骨端部損傷を最小限に抑えられる 3 歳以上になるまで初回手術を待機したほうがよいと述べている。Marks ら[7]は，2 ～ 3 歳までは母指の協調運動機能は獲得されないので，3 歳まで待機して初回手術を行っても再建した母指機能には影響しないと述べている。Yen ら[8]は，初回手術を平均生後 2.8 歳で行い，手術時期は再建した母指の成長や最終的な治療成績に影響していなかったと述べている。そして，早期初回手術は技術的な難易度と患児の社会的，精神的負担軽減とのバランスを考える必要があると指摘している。

以上より，初回手術は 3 歳まで待機すれば手術操作による骨端部損傷を最小限に抑えることがで

きる。生後6カ月未満での初回手術は術後変形を来す可能性が高いが，患児と両親の社会的，精神的負担の軽減を考慮すると手の機能が発達，確立してくる生後6～12カ月で初回手術を行ってよい。

今後の課題　母指多指症の初回手術時期と長期術後成績の関連性について明確に記載されている文献は少ない。術後成績は多指症の型や術者の技量に影響されやすいので，症例数の豊富な多施設で集積した症例分析により再建母指の成長や形態に影響の少ない至適な初回手術時期の確立が望まれる。

参考文献

1) Dobyns HJ, Lipscomb PR, Cooney WP. Management of thumb duplication. Clin Orthop Relat Res, 195: 26-44, 1985 [V]
2) Tada K, Yonenobu K, Tsuyuguchi Y, et al. Duplication of the thumb. A retrospective review of two hundred and thirty-seven cases. J Bone Joint Surg, 65A: 584-98, 1983 [V]
3) Kawabata H, Tada K, Masada K, et al. Revision of residual deformities after operations for duplication of the thumb. J Bone Joint Surg, 72A: 988-98, 1990 [V]
4) Ogino T, Ishii S, Takahata S, et al. Long-term results of surgical treatment of thumb polydactyly. J Hand Surg, 21A: 478-86, 1996 [V]
5) Cheng JCY, Chan KM, Ma GFY, et al. Polydactyly of the thumb: a surgical plan based on ninety-five cases. J Hand Surg, 9A: 155-64, 1984 [V]
6) Wassel HD. The result of surgery for polydactyly of the thumb. A review. Clin Orthop Relat Res, 64: 175-93, 1969 [V]
7) Marks TW, Bayne LG. Polydactyly of the thumb: abnormal anatomy and treatment. J Hand Surg Am, 3: 107-16, 1978 [V]
8) Yen CH, Chan WL, Leung HB, et al. Thumb polydactyly: clinical outcome after reconstruction. J Orthop Surg, 14: 295-302, 2006 [V]

V 2

CQ 8　末節骨型の手術方法として二分併合法は有効か？

推奨

二分併合法は，左右対称の末節骨型母指多指症には有効な方法である。しかしながら爪変形，太い指，IP関節の拘縮を予防するための工夫が必要である**（グレードC1）**。

根拠・解説　1890年，Bilhautが報告した母指多指症に対する手術方法とは，橈尺側の外側の骨を残し，一体化させる方法であった。左右対称な2つの母指の片方を切除すると太い基節骨に小さな末節骨が乗ることによって外見上不格好になるだけではなく，関節に切開がおよび関節の不安定性を生じる可能性がある。本法はこのことを解決する方法であったが，術後の爪変形，太い母指，IP関節やMP関節の可動域制限が出現した。Ozalpら[1]は，爪変形は全例に，IP関節の可動域制限は末節骨型8例中5例に出現しており，基節骨型ではその頻度は上昇したと報告している。加藤ら[2]は，末節骨の骨接合も全例で不良であり，中村ら[3]は，8例中5例が術後母指は太すぎる状態であったと報告している。藤原ら[4]，Malletら[5]は，基節骨型ではIP関節の可動域が末節骨型より悪いと報告している。その原因として中村ら[3]は，骨端線を損傷したり，関節を障害するために骨成長障害や関節可動域制限が生じると述べている。また加藤ら[2]は，術直後に骨癒合が悪かった症例は全例に骨成長障害が出

現したと報告している。特に中村ら[3]，Iwasawa ら[6]，Maillet ら[5]は，左右対称の症例に本法を適応することを述べている。

北山[7]は，基節骨型では左右対象であることが少なく，また皮弁が長くなるため組織に余剰やねじれが生じ，爪床，爪母の併不一致を生ずることが多いとされている。北山[7]の報告のように，母指多指症では 75%が各母指に 1 本ずつの指動脈しかなく，特に基節骨型では 87.5%が 1 本の指動脈しか持たないため，一側を切除すると 1 本の指動脈のみに栄養される母指が残るという問題が生じる。二分併合法は正常な血行を再建母指に与える方法であり，また併合する距離の短い末節骨型には機能的・整容的利点が多い方法であるといえる。

今後の課題　二分併合法の欠点を補う工夫が求められ，顕微鏡下の爪床，爪母の縫合や，爪周囲皮膚の縫合を工夫することにより瘢痕拘縮による爪甲，爪郭の変形を防止する必要がある。また片側の関節面を多く残し IP 関節の損傷を最小限にすることや，骨端軟骨をそろえて固定することにより，関節可動域制限の予防や，末節骨の骨成長を阻害しないように留意すべきである。これらが二分併合法の課題である。

参考文献

1）Ozalp T, Coşkunol E, Ozdemir O. Thumb duplication; An analysis of 72 thumbs. Acta Orthop Tramatol Ture, 40: 388-91, 2006［V］
2）加藤博之, 石井清一, 薄井正道, 他. 母指多指症に対するBilhaut-Cloquet法の長期成績. 臨整外, 19: 1219-26, 1984［V］
3）中村潔, 南條文昭. 母指多指症の術後変形. 形成外科, 34: 435-43, 1991［V］
4）藤原良江, 豊島泰, 楠正敬, 他. 母指多指症の術後成績. 整形外科, 30: 1651-4, 1979［V］
5）Maillet M, From D, Martinot-Duquennoy V, et al. Results after surgical treatment of thumb duplication: a retrospective review of 33 thumbs. J Child Orthop, 1: 135-41, 2007［V］
6）Iwasawa M, Noguchi M, Mishima Y, et al. Long-term results of nail fusion plasty of the duplicated thumb. J Plast Reconstr Aesthet Surg, 61: 1085-9, 2008［V］
7）北山吉明. 母指多指症の術後成績―われわれのBilhaut-Cloquet変法の検討―. 形成外科, 29: 429-41, 1986［V］

CQ 9　初回手術で骨切り術による指軸変形の修正は必要か？

推奨

指軸変形の修正が必要な場合がある**（グレード C1）**。術前の正確な軸偏位の評価が重要である。

根拠・解説　母指多指症の手術目標は，良好な指軸と関節可動域を保ちながら，正常に近い外観の母指を再建することである。現在，初回手術において余剰指の切除のみならず，切除側の側副靭帯形成，橈側母指から短母指外転筋を尺側母指へ移行することは一般的である。しかし，母指多指症では，低形成程度により，重複した関節軟骨，関節靭帯の緩みによる関節不安定，外在筋の異常走行など術後指軸偏位を起こす多くの要因が内在している。これら問題への対策として，分岐関節部の関節軟骨

形成術，腱修正術や矯正骨切り術などが行われているが，その手技，適応は術者により異なっている。

Tada ら[1]は，Wassel Ⅱ，Ⅳ型で関節形成，腱移行後に 8 例で骨切り術を行った。Lee ら[2]は，42 例のジグザグ変形のある Wassel Ⅳ型を手術し，MP 関節偏位 20 度以上，IP 関節偏位 30 度以上の場合，長母指屈筋腱（以下 FPL）走行修正術，基節骨，中手骨骨切り術を，MP 関節偏位 20 度以上，IP 関節偏位 20〜30 度の場合 FPL 走行修正術，中手骨骨切り術を勧めた。射場ら[3]，善ら[4]も，関節形成後に指軸に 20 度以上の偏位がある場合，初回手術での骨切り術を勧めている。また，喜多ら[5]は，10 度以上の偏位で，初回手術での骨切り術を勧めている。これらの術者や上野ら[6]は 1 歳前後で初回手術を勧めた。

一方，平山ら[7]は初回手術時には骨切り術を行わない方針で，77％に良い結果を得た。重要な点として，骨格異常の正確な評価が困難な点と生後半年ほどの組織可塑性が高い時期に手術することを挙げた。

骨切り術は，関節軟骨形成術，腱修正術後にも残る指軸偏位に対して高い治療効果が認められるが，骨切り術の適応には，X 線前後像で正確な骨軸偏位，分岐，軟骨癒合状態など正確な判断が必要であるといわれている。

今後の課題　指軸偏位について術前の正確な評価法が課題として残る。

参考文献

1）Tada K, Yonenobu K, Tsuyuguchi Y, et al. Duplication of the thumb. A retrospective review of two hundred and thirty-seven cases. J Bone Joint Surg Am, 65-A: 584-98, 1983［V］
2）Lee CC, Park HY, Yoon JO, et al. Correction of Wassel Type Ⅳ Thumb duplication with zigzag deformity; results of a new method of flexor pollicis longus tendons relocation. J Hand Surg Eur, 38: 272-80, 2013［V］
3）射場浩介. 母指多指症の診断と治療. 整災外, 51: 141-8, 2008［V］
4）善憲史, 上田晃一, 大場創介, 他. 当科における母指多指症手術例の検討. 日形会誌, 25: 553-8, 2005［V］
5）喜多陽子, 児島忠雄, 平瀬雄一, 他. 母指多指症における早期骨切り術と2次的骨切り術との比較. 日手会誌, 114: 847-51, 1998［V］
6）上野治彦, 藤田晋也. 母指多指症の早期骨切り術. 形成外科, 35: 709-19, 1992［V］
7）平山隆三, 多田博, 勝木雅敏, 他. 母指多指症の長期術後成績の検討. 臨整外, 31: 279-80, 1996［V］

CQ 10　指軸偏位について腱走行修正術の適応はあるか？

推奨

高度な場合には腱移行術の適応はある（**グレード C1**）。長母指屈筋腱や長母指伸筋腱の走行付着異常を修正することで指軸偏位の予防効果がある。

根拠・解説　母指多指症の手術目標は，良好な指軸と関節可動域を保ちながら，正常に近い外観の母指を再建することである。現在，初回手術において余剰指の切除のみならず，切除側の側副靭帯形

成，橈側母指の短母指外転筋を尺側母指へ移行することは一般的である。

しかし母指多指症では，低形成程度により，重複した関節軟骨，関節靭帯の緩みによる関節不安定，外在筋の異常走行など術後指軸偏位を起こす多くの要因が内在している。これらの問題への対策として，分岐関節部の関節軟骨形成術，腱移行や矯正骨切り術などが行われているが，その手技，適応は術者により異なっている。

CQ の腱走行修正術とは，長母指屈筋腱（以下 FPL），長母指伸筋腱（以下 EPL）の付着，走行の異常を修正し，指軸偏位を予防する手術である。

Tada ら[1]，平山ら[2]は，Wassel Ⅱ型に手術時，分岐関節部の関節軟骨形成術を行った後，FPL の走行を修正することにより軸偏位予防できることを述べた。Lee ら[3]は，ジグザグ変形のある Wassel Ⅳ型において，関節軟骨形成術施行したうえで，FPL の末節骨停止部を修正することで，IP 関節偏位の修正できたと報告している。Horii ら[4]は Wassel Ⅲ型で，射場ら[5]は Wassel Ⅱ型で関節軟骨形成術後に，EPL 余剰部分を末節骨に縫合することで IP 関節偏位を予防した。

以上から EPL FPL 移行は，Wassel Ⅱ，Ⅲ，Ⅳ型で IP 関節偏位の予防効果があるが，関節軟骨形成術後に IP 関節偏位が残る場合に適応といえる。多くの術者で手術年齢は 1 歳前後であったが，平山らは組織可塑性の旺盛な 6 カ月前後での手術が薦められると報告している。

今後の課題　軸偏位について術前の正確な評価と組織可塑性の期待できる年齢判断が課題として残る。

参考文献

1）Tada K, Yonenobu K, Tsuyuguchi Y, et al. Duplicated of the thumb. A retrospective review of two hundred and thirty-seven cases. J Bone Joint Surg Am, 65-A: 584-98, 1983［V］
2）平山隆三, 多田博, 勝木雅敏, 他. 母指多指症の長期術後成績の検討. 臨整外, 31: 279-80, 1996［V］
3）Lee CC, Park HY, Yoon JO, et al. Correction of Wassel Type Ⅳ Thumb duplication with zigzag deformity; results of a new method of flexor pollicis longus tendons relocation. J Hand Surg Eur, 38: 272-80, 2012［V］
4）Horii E, Hattori T, Koh S,et al. Reconstruction for Wassel type Ⅲ radial polydactylywith two digiits equal size. J Hand Surg, 34A: 1802-7, 2009［V］
5）射場浩介. 母指多指症の診断と治療. 整災外, 51: 141-8, 2008［V］

CQ 11　二次修正手術は有効か？

推奨

母指多指症の二次修正手術は有効である**（グレード C1）**。

根拠・解説　母指多指症は浮遊型から三指節母指など種々の形態があり，骨や腱，靭帯，筋の構成など複雑なものも存在する。したがって一定の良好な結果が得られるとは限らず，術後の変形や機能障害を有する症例も存在する。

堀井らは，長期経過観察により全症例の 22％に追加手術を行い，分岐レベルが近位であるほど高

率に二次修正を要したと報告している[1]。末節型は骨切り術，IP 関節固定，皮膚瘢痕形成を要し，基節型は骨切り術，短母指外転筋縫縮，皮弁形成などを要し，中手型は骨切り術を要している[3]。三指節，デルタ指節骨，腱の低形成，同時発育型多指では二次再建を要する可能性が高いと報告している[1,3]。また荻野らは，再手術を要したものとして，指の偏位，母指の内転拘縮，軟部組織の膨隆，関節不安定性，対立運動不能，爪変形，屈曲変形であったと報告している[2]。斎藤らは，二次修正手術には変形矯正に対する手術（基節骨・末節骨骨切り術），機能改善に対する手術（第一指間形成，関節固定，靭帯形成）があり，Wassel Ⅱ型は変形矯正手術，Ⅳ型は機能改善手術が多い傾向にあったと報告している[4]。

Kawabata らは，指軸について，術後変形を IP 型，MP 型，ZZ（zig-zag）型として調査，検討した。二次修正術前後において，3 群ともに機能，指軸において改善を認め，関節可動域の低下はあまり見られなかったと報告し，修正手術の有効性を説いている[5]。

以上のことから，母指多指症の二次修正手術は，術後変形や機能障害をもたらす可能性が高い因子（三指節，デルタ指節骨，腱の低形成，同時発育型多指など）を有する症例を予想する必要がある。二次修正手術は変形矯正と機能改善に対して行われ有用であるが，症例に応じた再建手術を要する。

V 2

今後の課題　症例を蓄積し，母指多指症術後変形や機能障害について調査し，それぞれに対応する再建術式の評価を行う必要がある。

参考文献

1）堀井恵美子，中村蓼吾，角田賢二，他．母指多指症術後変形の検討．日手会誌，10: 861-4, 1994［V］
2）牧野仁美，堀井恵美子，中村蓼吾．タイプ別母指多指症の長期術後成績．日手会誌，20: 185-8, 2003［V］
3）荻野利彦，石井清一．母指多指症に対する再手術の原因の検討．日手会誌，11: 892-4, 1995［V］
4）斎藤治和，仲尾保志，高山真一郎，他．再手術を要した母指多指症の検討．日手会誌，21: 824-8, 2004［V］
5）Kawabata H, Tada K, Masada K, et al. Revision of residual deformities after operations for duplication of the thumb. J Bone Joint Surg, 72-A: 988-98, 1990［V］

3章　合指症

1. 分　類

CQ 12　分類法において皮膚性合指症・骨性合指症の 2 分類は有用か？

推奨

合指症の分類法において皮膚性合指症・骨性合指症の 2 分類は有用である（グレード C1）。

根拠・解説　臨床的には従来，皮膚性合指症と骨性合指症が分類されてきた。その分類によって，手術時期，手術方法，術後経過などの問題点が検討されることが多い。

皮膚性合指の場合は，大部分の症例でまずまず良好な結果が得られるため，基本的な手術法が検討されるというより，指間の上昇や瘢痕の程度，植皮の色素沈着などといった点をより改善させるための手術法の工夫などが検討されることが多い[1-3]。

一方，骨性合指症は一般的に機能的，整容的に重篤な症例が多いため，皮膚性合指症とは異なった問題点を検討されることが多い。すなわち，分離後の骨露出部の被覆方法，矯正骨切りや機能していない指列の問題，術後変形などについて検討されることが多い[1,2,4]。Dao らは，皮膚性は simple，骨や爪が癒合しているものを complex，さらに複雑な骨癒合などを呈する症例を complicated に分けて論じている。特に爪癒合については complex nail として別記している[1]。Malik は，Temtamy-McKuisick による分類を発展させ，9 型に分けて論じ，そのうち第 1 型（4 categories）は皮膚性（tip の骨癒合含む）とし，第 2 型は骨性合指とし，第 3 型は環小指あるいは中環小指の合指（tip の骨癒合含む）としている[5]。福本らは，骨性合指症例の検討結果として，初回術後の側屈変形に対する矯正骨切り術や拘縮に対する手術が現在のところ不可避である，と結論づけている[2]。

今後の課題　現在，症候性でない合指症は 9 型がわかっており，遺伝子解析も進みつつある[5]。遺伝子解析によって明らかになる病因論的な分類も検討されるべきである。

参考文献

1）Dao KD, Shin AY, Billings A, et al. Surgical treatment of congenital syndactyly of the hand. J Am Acad Orthop Surg, 12: 39-48, 2004［V］
2）福本恵三，児島忠雄，平瀬雄一．合指を呈する先天異常の分類と治療．東日整災外会誌，17: 564-9, 2005［V］
3）沢辺一馬，石川浩三，鈴木義久，他．皮膚性合指症手術法の検討．日手会誌，27: 498-502, 2011［V］
4）Elliott AM, Reed MH, Evans JA. Central ray deficiency with extensive syndactyly: a dilemma for classification. Genet Couns, 20: 27-43, 2009［V］
5）Malik S. Syndactyly: phenotypes, genetics and current classification. Eur J Hum Genet, 20: 817-24, 2012［VI］

2. 手　術

CQ 13 指間形成の皮弁に四角弁は有効か？

推奨

指間形成の皮弁に四角弁は有効である（グレード C1）。

根拠・解説　合指症の指間形成に背側四角皮弁が単独または三角皮弁や遊離植皮術と併用して用いられている。Vekris らは，114 指間に背側四角弁を用いてその 97%に良好な結果を得たが，三角皮弁を用いた 11 指間では 63%に指間の上昇を見たと報告している[1)]。沢辺らは，背側四角弁と遊離植皮を 34 指間に施行し，日本手外科学会合指症術後成績評価表を用いた成績評価で優 23，良 10，可 1 指間で不可はなかったと報告している[2)]。中村らは，背側四角弁と掌背側三角弁，遊離植皮を 36 指間に行って指間の再上昇，屈曲拘縮はなかったと述べている[3)]。

一方，Miyamoto らは，単純な背側四角弁，背側四角弁の先端に掌側三角弁を入れたもの，背側四角弁の先端を V 型にしたものの瘢痕モデルを作成して生体力学的に検討し，単純な四角弁が瘢痕に加わるストレスが最も大きく，web の末梢への転移も最も大きかったと述べて，背側四角弁の先端には何らかの分断を加えることが web 再上昇を防ぐために望ましいと報告している[4)]。

以上，指間形成の皮弁に四角弁の有効性が報告されている。四角弁の先端に分断を加えたり，三角弁を併用することで成績が向上する可能性がある。

今後の課題　合指症の共通の機能評価方式を定めて，症例を蓄積し術式の再評価を行っていく必要がある。

参考文献

1) Vekris MD, Lykissas MG, Soucacos PN, et al. Congenital syndactyly: outcome of surgical treatment in 131 webs. Tech Hand Up Extrem Surg, 14: 2-7, 2010 [V]
2) 沢辺一馬, 石川浩三, 鈴木義久, 他. 皮膚性合指症手術法の検討. 日手会誌, 27: 498-502, 2011 [V]
3) 中村純次, 久保英一, 栗本砂里奈, 他. 合指症に対する我々の手術法. 日手会誌, 9: 139-42, 1992 [V]
4) Miyamoto J, Nagasao T, Miyamoto S. Biomechanical analysis of surgical correction of syndactyly. Plast Reconstr Surg, 125: 963-8, 2010 [V]

CQ 14 指間形成の皮弁に三角弁は有効か？

推奨

指間形成の皮弁に三角弁は有効である（グレードC1）。しかし，1つの三角弁では指間が狭くなりやすく，複数の三角弁か他の皮弁との組み合わせが望ましい。

根拠・解説 従来，指間部の形成には三角弁と四角弁，島状皮弁などが利用されてきた。近年，三角弁は先端部が壊死しやすいことから，先端を丸くしたり鈍角にしたりして用いられ，四角弁に近づける方向に発展してきた。石川らは，指間形成を三角弁にする方法と四角弁にする方法とで，水かきの形成，変形，瘢痕拘縮などについて調査し報告した。この報告によると，先細りの三角に近い皮弁は指間が狭くなり，矩形皮弁のほうが形態は良好であった[1)]。また，内田らは，背側からの四角弁を用いる方法と背側・掌側からの2つの三角弁を用いる方法を比較して，2つの三角弁4例全例で指間水かきの上昇を認めなかったのに対して，背側からの四角皮弁では7例中4例で指間水かきの軽度上昇が認められたと報告している[2)]。一方，Tanらは，背側からの三角弁と掌側からの2つの三角弁を組み合わせてVM形成術を行うと，指間の機能と外見は良好で瘢痕は目立たず再発も認めなかったと報告している[3)]。さらに，Vekrisらは，背側と掌側から1つずつの三角弁で指間を形成する方法と背側からの1つの三角弁と掌側からの2つの三角弁で指間を形成する方法（VM形成術）を比較すると，3つの三角弁のほうが良好で再手術の回数も少なかったと述べている[4)]。他の皮弁と三角弁を組み合わせて指間を形成している報告もあり，この報告でも指間の機能と外見は良好であった[5)]。

今後の課題 現在，合指症の共通の機能評価方式が学会として定められていない。今後，学会としての評価方式を策定して，症例を蓄積し各術式の客観的評価を行っていく必要がある。

参考文献

1）石川浩三，沢辺一馬，田浦夏希，他．皮膚性合指症に対する我々の治療法の変遷と術後評価．日手会誌，24：491-5，2008［V］
2）内田満，栗原邦弘，篠田明彦，他．植皮片の位置と指のバランスを考慮した合指症手術．日手会誌，20：193-6，2003［V］
3）Tan O, Atik B, Ergen D. Versatile use of the VM-plasty for reconstruction of the web space. Ann Plast Surg, 55: 623-8, 2005［V］
4）Vekris MD, Lykissas MG, Soucacos PN, et al. Congenital syndactyly: outcome of surgical treatment in 131 webs. Tech Hand Up Extrem Surg, 14: 2-7, 2010［V］
5）Yildirim C, Senturk S, Keklikci K, et al. Correction of syndactyly using a dorsal separated V-Y advancement flap and a volar triangular flap in adults. Ann Plast Surg, 67: 357-63, 2011［V］

CQ 15 手術に植皮を用いない皮弁法は有効か？

推奨

合指症の手術に植皮を用いない皮弁法は有効である（グレードC1）。しかし，皮弁のみで皮膚欠損部を被覆できない場合があり，皮膚に余裕のない完全合指症の際には植皮を用いる手法を検討すべきである。

根拠・解説 合指症に対する手術法として，従来指間形成に伴う皮膚欠損部に対しては植皮が行われている。しかし，植皮を行った場合，色素沈着や植皮部辺縁の瘢痕拘縮による web の形成，あるいは採皮部の瘢痕が問題視されてきている。このような問題に対して，植皮を用いずに合指症の指間形成を行う方法が報告されている。

合指症の再建において植皮が必要な皮膚欠損は，多くは指間を形成する指間皮弁の作成によることから，指間を作成する皮弁のデザインを工夫するものと，他の部位に作成するものとに大別される。指間の皮弁を合指基部に求めるものとして，久保田ら[1]は，指間皮弁を背側の矩形弁とし，合指の遠位皮膚を皮下茎皮弁として指側部の皮膚欠損部位に移動することで，植皮を用いない方法を報告した。Niranjan[2]らは，25 指間に対して背側に比較的大きな trilobed flap を作成し指側部掌側へ回し込むことで指間形成を行っており，その長期経過において植皮を施行した例に比較し，web creeping の再発が著明に少なく，良好な結果であったと報告している。Matsumine ら[3]は，12 指間に対して Ball-Bottom 型の皮弁により行っている。また坂東ら[4,5]は，指間に 3 枚の皮弁を作成し，90 度折り畳む手法を 33 指間に対して行い良好な結果を報告している。

一方，指間皮弁を他の部位に作成するものとして，背側中手動脈を茎とする皮弁により指間を形成する手法は Hsu ら[6]によって報告されており，168 指間に施行し，不全型では 53%で植皮を要さず指間形成が可能であり，術後の web creeping，瘢痕拘縮の有無等について検討し，良好な結果と報告している。

以上のように合指症に植皮を用いない皮弁法は，植皮を行った場合の植皮片の色素沈着や植皮辺縁の瘢痕拘縮に対しては有効と考えられるが，石田ら[7]は，指周囲皮膚に余裕のないものでは局所皮弁のみの被覆は困難であり，遊離植皮の追加が不可欠である，と述べている。また，Hsu ら[6]は指動脈・神経損傷の潜在性の危険性について述べており，神経血管束の慎重な操作の必要性について言及している。局所皮弁による指間形成にあたっては，周囲皮膚の余裕の有無を判断するのは困難であり，また，従来法に比較して皮弁の血流を保つためには十分な経験が必要で，局所皮弁の恵皮部の瘢痕にも配慮が必要となるため，術式の適応にあたっては十分に慎重に行うべきものと考えられる。

今後の課題 どのレベルまでの不全型合指症に植皮を用いない皮弁法が有効であるかを検証する必要がある。

参考文献

1）久保田夏枝, 浜島昭人, 村松英之, 他. 先天性皮膚性合指症に対する皮下茎皮弁による指間形成の経験 形成外科, 54: 1163-8, 2011［V］
2）Niranjan NS, Azad SM, Fleming ANM, et al. Long-term results of primary syndactyly correction by the trilobed flap technique. Br J Plast Surg, 58: 14-21, 2005［V］
3）Matsumine H, Yoshinaga Y, Fujiwara O, et al. Improved "bell-bottom" flap surgical technique for syndactyly without skin graft. Plast Reconstr Surg, 128: 504e-9e, 2011［V］
4）坂東行洋, 梁井皎, 瀬野久和, 他. 先天性及び熱傷性軽度合指に対するthree-square-flap法による指間形成術. 形成外科, 39: 131-6, 1996［V］
5）Bandoh Y, Yanai A, Seno H. The three-square-flap method for reconstruction of minor syndactyly. J Hand Surg, 22A: 680-4, 1997［V］
6）Hsu VM, Smartt JM Jr, Chang B. The modified V-Y dorsal metacarpal flap for repair of syndactyly without skin graft. Plast Reconstr Surg, 125: 225-32, 2010［V］
7）石田知良, 関口順輔, 小林誠一郎, 他. われわれの行っている指間水かきに対する手術法, 形成外科, 31: 336-44, 1988［V］

CQ 16 指への植皮の採皮部には足関節内果下部が有効か？

推奨

指への植皮の採皮部には足関節内果下部が有効である**（グレードC1）**。

根拠・解説　従来は，植皮の採皮部には鼠径部皮膚が利用されてきたが，近年，鼠径部の皮膚は色素沈着を生じるため好ましくないということから，足関節内果下方の皮膚や足底部土踏まずの皮膚が用いられるようになってきた。石川らは，植皮片の採取部位について，術後の色素沈着がほぼ必発する鼠径部は望ましくなく，足関節内果下部が整容的に優れているとしている[1)]。また，内田らは，内果下部からの採皮では5／11手で軽度の色素沈着を認めたが，鼠径部から採皮した場合に比較して色素沈着は有意に低いとしている[2)]。沢辺らは，植皮片の色素沈着に関して，鼠径部からの植皮は1例を除き中等度以上の色素沈着を来したが，内果下部からの植皮の色素沈着はごく軽度で問題とならなかったとし，植皮片の採取部位は内果下部が第一選択としている[3)]。一方，袖井らは，鼠径部からの全層植皮の経験から，術後の色素沈着を生じた症例が多く，整容上不良なため，土踏まずからの分層植皮や，内果下部からの全層植皮を推奨している[4)]。林らは，内果下部からの植皮片の色素沈着について，自験例156例中，中等度2例，軽度67例，色素沈着なし60例であり，縫縮した採皮部の瘢痕はほとんど目立たず，また，採皮した皮膚の幅についても幼少児で最大2.3cm（平均1.4cm），成人例では最大3.0cm（平均1.4cm）であったとし，鼠径部と比較し有用であったとしている[5)]。

今後の課題　合指症の共通の機能評価方式を定めて，症例を蓄積し術式の再評価を行っていく必要がある。

参考文献

1）石川浩三, 沢辺一馬, 田浦夏希, 他. 皮膚性合指症に対する我々の治療法の変遷と術後評価. 日手会誌, 24: 491-5, 2008［V］
2）内田満, 栗原邦弘, 篠田明彦, 他. 植皮片の位置と指

のバランスを考慮した合指症手術. 日手会誌, 20: 193-6, 2003［V］
3）沢辺一馬, 石川浩三, 鈴木義久, 他. 皮膚性合指症手術法の検討. 日手会誌, 27: 498-502, 2001［V］
4）袖井文二, 奈良卓, 湊祐廣, 他. 手指先天異常の長期経過観察. 日手会誌, 12: 787-91, 1996［V］
5）林博之, 菱田康男, 小林正大, 他. 手指への脛骨内果下部からの全層植皮術. 日手会誌, 16: 694-7, 2000［V］

第VI編　四肢再建診療ガイドライン

日本形成外科学会　四肢再建診療ガイドライン作成部門／編

作成にあたって

四肢の腫瘍，外傷，先天異常は形成外科医が扱う重要な疾患である。また，近年は高齢化と生活習慣病患者の増加により，形成外科診療において特に下肢を中心とした慢性創傷患者を扱う機会がさらに増えている。それらの症例のうち，いわゆる“再建手術”を要する頻度は限られているが，「組織移植」を基本手術手技として習得している形成外科医が，四肢再建の担い手として重要な役割を果たしていることは衆目の一致するところである。

本ガイドライン作成にあたり，再建を必要とする個々の疾患に関しては，それぞれ疾患別のガイドライン担当班に委ね，日常形成外科診療で行われる四肢再建手術に関して特に重要と思われる事項に焦点を絞った。したがって，疾患単位のガイドライン作成とは異なり，診断，検査法，非手術的治療，手術適応なども含めた系統だった項目立ては行わず，かつ多岐にわたる疾患を網羅的にカバーすることを断念した。大項目は，1章「手指の再建」，2章「下腿の再建」，3章「足部の再建」と3つの特異性の高い領域を取り上げ，その他を4章「四肢再建一般」とし，4つに分けガイドラインの作成を行った。

また，原因疾患に応じて適した再建術式が多少異なるのも事実であるが，本ガイドラインにおけるクリニカルクエスチョン（CQ）は，原因疾患にかかわらず四肢再建方法として四肢再建担当医師が日頃疑問に感じる事項のみを選択した。

一方，得られた文献は対象疾患や部位をさらに細かく限定しているものが多く，取り上げたCQに対する明確な回答に結びつかないものも多く含まれている。また，他のガイドライン同様に，比較対照試験が難しいことからエビデンスの高い文献は限定されており，今後多くの変更・追加が予測される領域でもある。しかし，現時点でのコンセンサスに近いものとして，本ガイドラインが四肢再建手術を行ううえでの一助となれば幸いである。

2015年7月

日本形成外科学会　四肢再建診療ガイドライン作成部門
統括責任者

東京女子医科大学　形成外科　櫻井裕之

四肢再建診療ガイドライン作成部門

統括責任者：櫻井　裕之（東京女子医科大学　形成外科）

手指の再建

班　　長：安楽　邦明（佐世保市立総合病院　形成外科）
班　　員：荻野　晶弘（東邦大学　形成外科）
加地　竜士（成田赤十字病院　形成外科）
川勝　基久（角谷整形外科病院　形成外科）
菊地　憲明（山形大学　歯科口腔外科・形成外科）

下腿の再建

班　　長：北山　稔大（共和病院　形成外科）
班　　員：楠原　廣久（近畿大学医学部　形成外科）
黒木　知明（昭和大学　形成外科）
斎藤　昌美（福島県立医科大学　形成外科）
佐久間　恒（横浜市立市民病院　形成外科）

足部の再建

班　　長：澤泉　雅之（がん研究会有明病院　形成外科）
班　　員：根本　　充（北里大学　形成外科）
東盛　貴光（東京女子医科大学　形成外科）
松浦愼太郎（東京慈恵会医科大学　形成外科）

四肢再建一般

班　　長：松村　　一（東京医科大学　形成外科）
班　　員：宮本　　洋（佐野記念病院　形成外科）
横山　才也（銀座すみれの花形成クリニック）
吉田　　聖（九州大学　耳鼻咽喉科・頭頸部外科）

事　務　局：東盛　貴光（東京女子医科大学　形成外科）
文 献 検 索：日本医学図書館協会

1章　手指の再建

CQ 1　手指掌側の皮膚欠損に対して植皮する場合に，適切な恵皮部はどこか？

推奨

手指掌側の皮膚欠損に対して植皮する場合，恵皮部は組織学的に類似し目立ちにくい足底非荷重部や脛骨内果下部などが望ましい（グレードC1）。

根拠・解説　手指掌側の皮膚欠損に対して植皮する場合，組織学的構造が近似している点で足底皮膚を恵皮部とするのが望ましく，下腹部や鼠径部からの植皮より整容面で優れている[1)]。しかし，足底荷重部の瘢痕形成は歩行等にも影響を及ぼすため，1955年のWebsterの報告以来，土踏まずからの全層植皮術が行われてきた[2)]。この術式は手指掌側の皮膚再建法として整容的にも機能的にも良好であるが，恵皮部の一次縫縮が困難なため，恵皮部閉鎖のため他部位からの植皮術が必要となる。この問題を回避する目的で，足底からの分層植皮術も行われるようになった[3-5)]。この際，角質肥厚のため採皮厚の調整が困難なことに対しては，サリチル酸絆創膏で角質を除去した後に分層採皮をするなどの工夫も報告されている[6,7)]。また，Tanabeらは足底より分層で2層に採皮し，上層をそのまま恵皮部へ戻して植皮し，下層（真皮層）を手指掌側や手掌に植皮し，良好な成績であったと報告している[8)]。しかし一般論として，足底は角質が厚いため，真皮を含めた分層皮膚の採取が困難で，厚く採皮した場合は恵皮部に植皮を要し，薄く採皮した場合は植皮部の拘縮を来す可能性がある[6,7)]。

手指掌側と近似した構造の皮膚（無毛であり，色素沈着を来しにくい組織）としては，足底（土踏まず）のほか，脛骨内顆下部[9)]，手掌（母指球，小指球）[10,11)]等が恵皮部として報告されている。しかし，いずれの恵皮部も採皮量に制限がある[12,13)]。

今後の課題　現在，足底部をはじめ手指掌側と近似した皮膚は採取できる範囲が限られている。今後，培養皮膚や再生医療の発展が期待される。また，足底部からの分層植皮の採皮方法の改善が今後の課題である。

参考文献

1）塚田貞夫，亀井康二，長谷田泰男．掌蹠の移植皮膚と組織特性―メラノサイトとメラニン色素の立場から．日形会誌，1: 1-9, 1981［Ⅱ］
2）WEBSTER JP. Skin grafts for hairless areas of the hands and feet; a preliminary report. Plast Reconstr Surg, 15: 83-101, 1955［Ⅳ］
3）LeWorth WG. Sole-skin as a donor site to replace palmar skin. Plast Reconstr Surg, 32: 30-8, 1963［Ⅴ］
4）難波雄哉，土田広，中村孝正．手指掌側への分層植皮の採皮部としてのhairless areaについて．形成外科，20: 584-9, 1977［Ⅴ］
5）難波雄哉．“土ふまず”よりの分層植皮・補遺．形成外科，32: 495-501, 1989［Ⅴ］
6）本田耕一，飯田和典，大浦武彦，他．土ふまずを恵皮部とする植皮の問題点と採皮方法における工夫について．形成外科，27: 566-72, 1984［Ⅴ］
7）梶彰吾，梶ひろみ，安楽邦明，他．当科で行っている

手指掌側への土踏まずをドナーとした植皮. 日手会誌, 11: 666-9, 1994 [V]
8) Tanabe HY, Aoyagi A, Tai Y, et al. Reconstruction for palmar skin defects of the digits and hand using plantar dermal grafting. Plast Reconstr Surg, 101: 992-8, 1998 [V]
9) 酒井邦夫, 宮本洋, 大慈弥裕之. 足底土踏まず採皮部の処理方法—内顆下部からの植皮術を用いて. 日形会誌, 31: 449-52, 2011 [V]
10) Lie KK, Magargle HK, Posch JL. Free full-thickness skin grafts from the palm to cover defects of the fingers. J Bone Joint Surg, 52A: 559-61, 1970 [V]
11) Patton HS. Split-skin grafts from hypothenar area for fingertip avulsions. Plast Reconstr Surg, 43: 426-9, 1969 [V]
12) 林博之, 児島忠雄. 手指熱傷瘢痕拘縮に対する再建手術. 日災医誌, 43: 471-7, 1995 [V]
13) 林博之, 菱田康男, 小林正大, 他. 手指への脛骨内顆下部からの全層植皮術. 日手会誌, 16: 694-7, 2000 [V]

CQ 2 指尖部欠損に対する人工真皮移植は，保存的療法よりも有効か？

推奨

指尖部欠損に対する人工真皮移植の使用は，止血効果や疼痛の軽減，骨や腱の露出部，爪床の再建には有効である**（グレード C1）**。

根拠・解説 指尖部は外傷を受けやすい部位であり，その組織欠損症例に対して機能面はもちろんのこと，整容面にも配慮した治療法の選択が必要である。したがって，これまでさまざまな治療法が報告されてきた[1,2]。

保存的治療は，原則的には自然に生じる肉芽組織形成と周囲からの上皮化で創閉鎖を得る方法で，軟膏療法，アルミホイル法，各種創傷被覆材などの報告がある[3]。一方，人工真皮移植による治療はコラーゲンスポンジ内の真皮様組織形成と周囲からの上皮化で創閉鎖を得る方法である[4-6]。両治療法の比較であるが，上皮化までの日数は人工真皮移植のほうが約 5 日間長く要したという報告はあるものの，切断レベルや挫滅の程度によっては日数にばらつきがある[4]。また，良好な知覚回復や，より中枢の指尖部切断でのかぎ爪変形の残存や，損傷が重度であればあるほど機能的予後は不良となる傾向などについては差がなかった[1-4,6]。止血効果，疼痛の軽減，骨や腱の露出部，爪床に対する再建には人工真皮移植のほうが有効であったという報告がある[4-6]。

今後の課題 創傷治癒や人工真皮はいまだ研究発展段階である。コストパフォーマンス的な検討と，挫滅の程度や切断レベルを統一した randomized controlled study が必要である。

参考文献

1) Allen MJ. Conservative management of finger tip injuries in adults. Hand, 12: 257-65, 1980 [Ⅳ]
2) Van den Berg WB, Vergeer RA, Van der Sluis CK, et al. Comparison of three types of treatment modalities on the outcome of fingertip injuries. J Trauma Acute Care Surg, 72: 1681-7, 2012 [Ⅳ]
3) 佐々木孝. 指尖部・爪損傷の保存療法. Orthop, 9: 27-33, 1996 [V]
4) 黒川正人, 宗内厳, 夫一龍. 指尖部損傷に対する人

工真皮の適応. 形成外科, 44: 43-50, 2001［Ⅳ］
5）亀淵克彦, 伊木秀郎, 池野屋慎太郎, 他. 手指に人工真皮を用いた102例の検討. 日本手外科学会誌, 23: 822-6, 2006［Ⅳ］
6）牧野良彦, 大口春雄, 福田慶三, 他. 人工真皮による爪床欠損の新しい治療法. 形成外科, 44: 51-7, 2001［Ⅳ］

CQ 3 指尖部欠損に知覚の再建は必要か？

推奨

指尖部欠損に対しては知覚の獲得が望ましいが，指掌側と類似した皮膚組織で再建した場合は，必ずしも知覚の再建が必要であるとはいえない**（グレードC1）**。

根拠・解説 指先部の欠損に対しては，指腹としての厚みがあり，ずれ応力にも対応でき，性状の類似した皮膚を再建材料とすることが望ましいが，同時に良好な知覚の回復も重要である。したがって，指先部再建術式において用いられる島状皮弁[1-3]，遠隔皮弁[4]，遊離皮弁[5]いずれにおいても，知覚再建の重要性が指摘されている。すなわち，皮弁挙上時に同部の知覚神経を含め，再建側固有指神経と縫合することで有意な知覚回復が得られる術式が報告されており，神経縫合ができる状況では縫合することが推奨される[1-5]。

しかし一方で，再建皮膚の知覚回復は皮弁を採取したドナー部に依存するだけでなく，移植部位にも大きく影響され，特に指先部自体は知覚終末が多く分布することより元来神経再生が起こりやすい部位であるとの報告もある[6]。小さな遊離皮弁の場合，知覚神経を含めて挙上することは困難である。類似組織皮弁や皮膚移植では移植床や周囲からの再神経支配があり，欠損が小範囲の場合は良好な知覚回復が得られる。そのため，神経縫合の有無で，s2PD, m2PD, S-W test に大きな差はないとの報告もある[7-10]。したがって，指掌側と類似した皮弁で再建する場合は，小さな指先部欠損に対して必ずしも知覚再建が必要とはいえない[7-10]。

今後の課題 指掌側と類似した組織で再建した場合，5年後，10年後の長期的な2群間（知覚再建群とそうでない群）の差を調査する必要がある。知覚再建群と再建しない群の知覚の回復時期に差があり，知覚再建で早期からの知覚回復が得られるのであれば，職場復帰が早くなる可能性がある。年齢や欠損部の損傷状態，喫煙歴，基礎疾患，再建までの時間などを含めた知覚回復を調査する必要があると考える。

参考文献

1）Omokawa S, Fujitani R, Dohi Y, et al. Reverse midpalmar island flap transfer for fingertip reconstruction. J Reconstr Microsurg, 25: 171-9, 2009［Ⅳ］
2）児島忠雄, 林康雄, 桜井信彰. 手指皮膚欠損への血管柄付島状皮弁の応用. 日手会誌, 3: 350-4, 1986［Ⅴ］
3）Takeishi M, Shinoda A, Sugiyama A, et al. Innervated reverse dorsal digital island flap for fingertip reconstruction.J Hand Surg Am, 31:

1094-9, 2006 [V]
4) Lassner F, Becker M, Berger A, et al. Sensory reconstruction of the fingertip using the bilaterally innervated sensory cross-finger flap. Plast Reconstr Surg, 109: 988-93, 2002 [V]
5) Lee HB, Tark KC, Rah DK, et al. Pulp reconstruction of fingers with very small sensate medial plantar free flap. Plast Reconstr Surg, 101: 999-1005, 1998 [V]
6) Sohn WI, Jung SN, Kim SW, et al. Reconstruction of fingertip defects with great toe pulp grafts. Ann Plast Surg, 68: 579-82, 2012 [V]
7) Lai CH, Lai CS, Huang SH, et al. Free medial plantar artery perforator flaps for the resurfacing of thumb defects. Ann Plast Surg, 65: 535-40, 2010 [V]
8) Yokoyama T, Hosaka Y, Kusano T, et al. Finger palmar surface reconstruction using medial plantar venous flap: possibility of sensory restoration without neurorrhaphy. Ann Plast Surg, 57: 552-6, 2006 [Ⅳ]
9) Yokoyama T, Tosa Y, Hashikawa M, et al. Medial plantar venous flap technique for volar oblique amputation with no defects in the nail matrix and nail bed. J Plast Reconstr Aesthet Surg, 63: 1870-4, 2010 [V]
10) Kushima H, Iwasawa M, Maruyama Y. Recovery of sensitivity in the hand after reconstruction with arterialised venous flaps. Scand J Plast Reconstr Surg Hand Surg, 36: 362-7, 2002 [V]

CQ 4 デグロービング損傷において，微小血管吻合は有効か？

推奨

手指のデグロービング損傷において，剥脱皮膚の壊死域を縮小するため微小血管吻合は可能であれば行うことが望ましい**（グレード C1）**。

根拠・解説 デグロービング損傷における剥脱皮膚は，血流不全により壊死域を生じる。これに対して，微小血管吻合を行うことで剥脱皮膚への血流を安定化させ，壊死域を縮小させたとする報告が数多く見られる[1,2]。

長谷川らは，手背剥脱創に対して動脈，静脈吻合を行い，生着域を拡大させたと報告している[3]。一方，二宮らは，手・前腕剥脱創に対して静脈吻合のみを行い同様の効果があったと報告した[4]。しかし一般的に，剥脱組織内で吻合可能な動・静脈は得難く，解剖学的な血管吻合が不可能な場合が多い。Takeuchi らは，広範な手背・掌の剥脱創において橈側皮静脈を橈骨動脈の枝と吻合することによる完全生着例を報告した[5]。また，Hsu らは，前腕や手関節，手掌，手背などの遠位茎のデグロービング損傷 9 例のすべてを静脈の動脈化により完全生着させており，Slattery らも，手掌から母指にかけての剥奪創を静脈の動脈化により救済した症例を報告している[6,7]。以上，動脈間吻合，静脈間吻合，静脈の動脈化，のいずれにせよ，程度の差はあるものの微小血管吻合が剥脱組織の生着に貢献したとする症例報告は多い。

しかし，Slattery らは，同じ手技によっても広汎な壊死を残した症例も提示しており，必ずしも術後成績が安定したものではないことを示している[7]。また，剥脱組織が壊死に陥る範囲を正確に予測することはできないため，微小血管吻合の貢献度を正確に判定することも困難である。

今後の課題 エビデンスレベルの高い報告が少なく，術式やその評価方法について定まったものは

ない。今後は，多施設共同研究などで一定の術式や評価方法で検討する必要がある。

参考文献

1）Adani R, Busa R, Castagnetti C, et al. Replantation of degloved skin of the hand. Plast Reconstr Surg, 101: 1544-51, 1998［V］
2）住浦誠治，山本学，池田慶祐，他．環指デグロービング切断の2例．整形外科と災害外科，59: 228-30, 2010［V］
3）長谷川健二郎，木股敬裕．Degloving損傷．PEPARS, 40: 65-71, 2010［V］
4）二宮宗重，吉津孝衛，牧裕，他．遠位部で連続性を有する手・前腕皮膚剥奪損傷の治療．日本マイクロ会誌，20: 375-81, 2007［V］
5）Takeuchi M, Sasaki K, Nozaki M. Treatment of a Degloved Hand Injury by arteriovenous anastmosis: A case report. Ann Plast Surg, 39: 174-7, 1997［V］
6）Hsu WM, Wei FC, Lin CH, et al. The salvage of a degloved hand skin flap by arteriovenous shunting. Plast Reconstr Surg, 98: 146-50, 1996［V］
7）Slattery P, Leung M, Slattery D. Microsurgical arterialization of degloving injuries of the upper limb. J Hand Surg, 37: 825-31, 2012［V］

CQ 5　母指再建において，遊離足趾移植は造母指術や母指化術に比べ有効か？

推奨

母指再建において母趾移植，wrap-around flap，第２足趾移植などの遊離足趾移植は造母指術や母指化術に比べ，特に整容面においては有効である**（グレード C1）**。

根拠・解説　母指再建術において，各再建方法は症例個々で検討すべきであるが[1]，足趾移植は整容面で優れている[2,3]。一方，母指化術は足趾移植に比べ手術のリスクは少ないが整容面では劣る[4-6]。骨延長による造母指術は母指長を獲得でき，小児例では仮骨延長できるが成人では腸骨移植が必要で，整容面において最も劣る[7]。

足趾移植には wrap around flap，第２足趾移植，母趾移植，部分足趾移植がある。Wrap around flap または第２足趾移植で再建された母指の長期成績は，整容面で満足度は高いが，機能面では知覚，関節可動域とも満足のいく結果が得られなかった[2,3,8,9]。また，これら４群の比較研究で，機能的には有意差は見られなかったが[10]，ドナーサイトの満足度は母趾移植が最も低く，第２足趾移植のドナーサイトの満足度は高い結果であった[11]。

今後の課題　外傷性母指切断レベル，年齢，合併症，患者の要求などを含めた各種母指再建術例の比較検討が望まれる。母趾移植ではドナーサイトの満足度が低く，各術式のドナーサイトの術後評価基準がないため，評価方法を検討する必要がある。

参考文献

1）Meals RA. Thumb reconstruction following major loss: a review of treatment alternatives. J Trauma, 28: 746-50, 1988［Ⅳ］
2）松崎浩徳，成澤弘子，登石聡，他．母指切断に対して

行ったWrap aroud flapと再接着症例の長期成績の検討. 日本マイクロ会誌, 20: 339-44, 2007［V］
3）坂本和陽, 古月顕宗, 吉津孝衛, 他. 母指再建術をWrap aroud flap法または第2趾移植術により行った長期経過症例の検討. 日本マイクロ会誌, 20: 26-33, 2007［V］
4）瀬分厚, 生田義和, 村上恒二, 他. 母指切断に対する母指化術と造母指術の臨床的検討. 日本手外科学会誌, 6: 871-5, 1989［V］
5）荻野利彦, 石井清一, 薄井正道, 他. 母指形成不全に対する母指化術の長期成績―術後10年以上の経過観察例―. 日本手の外科学会誌, 12: 765-7, 1996［V］
6）Manske PR, Rotman MB, Dailey LA. Long-term functional results after pollicization for the congenitally deficient thumb.J Hand Surg Am, 17: 1064-72, 1992［V］
7）Sabapathy SR, Venkatramani H, Bharathi RR. Functional evaluation of a great toe transfer and the osteoplastic technique for thumb reconstruction in the same individual. J Hand Surg Br, 28: 405-8, 2003［V］
8）鈴木潔, 中村蓼吾, 井上五郎, 他. 切断母指再建術の比較検討. 整形外科, 41: 816-21,1990［Ⅳ］
9）Michon J, Merle M, Bouchon Y, et al. Functional comparison between pollicization and toe-to-hand transfer for thumb reconstruction. J Reconstr Microsurg, 1: 103-12, 1984［Ⅳ］
10）Lin PY, Sebastin SJ, Ono S, et al. A systematic review of outcomes of toe-to-thumb transfers for isolated traumatic thumb amputation. Hand (N Y), 6: 235-43, 2011［Ⅰ］
11）矢島弘嗣, 母指再建術―各種複合組織移植術の検討. 形成外科, 43: 637-44, 2000［Ⅳ］

CQ 6 母指の対立指欠損に対して，遊離複合足趾移植による再建は有効か？

推奨

母指対立指欠損に対し遊離足趾移植による再建は有効である**（グレード C1）**。

対立指再建は第２足趾をドナーサイトとすることが多く，母趾部分移植も選択枝になる。母指の対立指再建は機能面・整容面の両面から有効である**（グレード C1）**。

根拠・解説　第２足趾移植による対立指の再建は，可動域や把持力は良好であった[1-3]。ドナーサイトの犠牲が小さく，整容面の満足度が高く，知覚回復も良好であった[4,5]。

示指再建は第２足趾移植が適しており，母趾は使うべきでない。示指～小指基節骨近位切断例では足趾移植が良い適応で，特に３指切断例は把持機能を安定させるため適応が高い。

全指欠損では複数趾による再建が好ましく，良好な知覚回復を認め，機能的にも整容的にも優れていた[6]。70％にドナーサイトに疼痛を認め歩行に問題があった。第３趾移植は，母趾・第２趾がすでに再建で使用された例に適応があり有用である[7]。特に小児では機能や知覚回復が良好で第２足趾移植が推奨される[5]。

今後の課題　母指の対立指欠損に対する第２足趾移植による再建は，機能面・整容面からも有効である。今後は足趾採取部の長期追跡研究が必要で，機能面，特に歩行時痛などの評価が必要になると考える。

参考文献

1）Gu YD, Zhang GM, Cheng DS, et al. Free toe transfer for thumb and finger reconstruction in

300 cases. Plast Reconstr Surg, 91: 693–700; discussion 701–2, 1993 [Ⅳ]
2) Kim HD, Hwang SM, Lim KR, et al. Toe Tissue Transfer for Reconstruction of Damaged Digits due to Electrical Burns. Arch Plast Surg, 39: 138–42, 2012 [Ⅳ]
3) Zhang J, Xie Z, Lei Y, et al. Free second toe one-stage-plasty and transfer for thumb or finger reconstruction. Microsurgery, 28: 25–31, 2008 [Ⅳ]
4) Rui Y, Mi J, Shi H, et al. Free great toe wrap-around flap combined with second toe medial flap for reconstruction of completely degloved fingers. Microsurgery, 30: 449–56, 2010 [Ⅳ]
5) Wei FC, el-Gammal TA, Chen HC, et al. Toe-to-hand transfer for traumatic digital amputations in children and adolescents. Plast Reconstr Surg, 100: 605–9, 1997 [Ⅳ]
6) Coskunfirat OK, Wei FC, Lin CH, et al. Simultaneous double second toe transfer for reconstruction of adjacent fingers. Plast Reconstr Surg, 115: 1064–9, 2005 [Ⅳ]
7) Wei FC, Coskunfirat OK, Lin CH, et al. Isolated third-toe transfer: indications, technique, and reliability. Plast Reconstr Surg, 115: 1314–21; discussion 1322–4, 2005 [Ⅳ]

2章　下腿の再建

CQ 7　脛骨欠損に血管柄付き骨移植は有効か？

推奨

脛骨欠損に血管柄付き骨移植術は有効である。ただし，骨欠損，皮膚・軟部組織欠損の範囲，ドナー部の犠牲などを考慮して適切な再建法を選択することが望ましい（グレード C1）。

根拠・解説　脛骨欠損に対しては腓骨を第一選択とすることが多い。

血管柄付き腓骨移植は，1975 年 Taylor が外傷後の下腿骨欠損に対して施行したのが最初であり[1]，その後 1981 年 Chacha により同側からの有茎腓骨移植（順行性血行）[2]，1984 年 Yoshimura により逆行性血行による有茎腓骨移植が報告された[3]。豊富な血行を有する直線的で長い移植骨（最大 26 cm まで採取可能）を採取できるため，大きな骨欠損の再建でも早期に確実な骨癒合が期待でき[4]，骨再建と同時に軟部組織の再建も可能である。しかし，移植骨の疲労骨折，採取部位の変形などの術後合併症の頻度も高く，十分な移植骨の横径増大が得られるまで歩行には長期間の装具着用が必要となる[5-8]。

腸骨と肩甲骨は採取部位が衣服に隠れるため整容的に優れているが，移植骨長は直線的には 10 cm 程度が限界である[9-11]。Enneking の報告によると通常の骨欠損に対する遊離骨移植の場合，7.5 cm を超える欠損においては骨癒合率が極めて悪かったと報告している[12]。そのため，6〜7 cm を超える広範囲骨欠損に対しては，血管柄付き骨移植（特に遊離もしくは有茎腓骨移植）か bone transport 法が適用される。

参考文献

1) Taylor GI. The current status of free vascularized bone grafts. Clin Plast Surg, 10: 185-209, 1983 [Ⅳ]
2) Chacha PB, Ahmed M, Daruwalla JS. Vascular padicle graft of the ipsilateral fibula for nonunion of the tibia with a large defect. J Bone Joint Surg, 63-B, (2): 244-53, 1981 [Ⅳ]
3) 吉村光生, 嶋田隆夫, 山内茂樹, 他. 血管柄付き腓骨移植の検討. 日整会誌, 59: S111-2, 1985 [Ⅳ]
4) Ito T, Kohno T, Kojima T. Free vascularized fibular graft. J Trauma, 24: 756-60, 1984 [Ⅴ]
5) Wei FC, Chen HC, Chuang CC, et al. Fibular osteoseptocutaneous flap: anatomic study and clinical application. Plast Reconstr Surg, 78: 191-200, 1986 [Ⅳ]
6) Yajima H, Tamai S, Mizumoto S, et al. Vascularized fibular grafts in the treatment of osteomyelitis and infected nonunion. Clin Orthop Relat Res, 293: 256-64, 1993 [Ⅳ]
7) Lin CH, Wei FC, Chen HC, et al. Outcome comparison in traumatic lower-extremity reconstruction by using various composite vascularized bone transplantation. Plast Reconstr Surg, 104: 984-92, 1999 [Ⅳ]
8) Tu YK, Yen CY, Yeh WL, et al. Reconstruction of posttraumatic long bone defect with free vascularized bone graft: good outcome in 48 patients with 6 years' follow-up. Acta Orthop Scand, 72: 359-64, 2001 [Ⅳ]
9) Wu K, Ren D, Hou S, et al. Vascularized iliac osteomuscular free flaps for composite soft tissue and bone defects of the lower extremity. Ann

Plast Surg, 63: 53-8, 2009［Ⅳ］
10) Sekiguchi J, Kobayashi S, Ohmori K. Use of the osteocutaneous free scapular flap on the lower extremities. Plast Reconstr Surg, 91: 103-12, 1993［Ⅳ］
11) Tachi M, Toriyabe S, Imai Y, et al. Versatility of chimeric flap based on thoracodorsal vessels incorporating vascularized scapular bone and latissimus dorsi myocutaneous flap in reconstructing lower-extremity bone defects due to osteomyelitis. J Reconstr Microsurg, 26: 417-24, 2010［Ⅳ］
12) Enneking WF, Eady JL, Burcharbt H. Autogenous cortical bone grafts in the reconstruction of segmental skeletal defects. J Bone Joint Surg, 62A: 1039-57, 1980［Ⅳ］

CQ 8 術前検査として非侵襲性の血流画像診断は有用か？

推奨

下腿再建において術前画像診断は概ね必要である。皮弁の血流評価や下肢血流評価の面でも術前に血管造影やCTA，MRA，超音波検査など画像診断を行うことが望ましい**（グレードC1）**。しかし，遊離腓骨皮弁の術前血管造影は不要であるとの報告もあり，侵襲的な検査をルーチンで行うべきとまではいえない。そのため患者の状態や再建方法などに応じて，適切に選択された非侵襲性の画像診断を行うことが推奨される。

根拠・解説　従来から下腿再建の術前画像診断として血管造影検査が一般的に行われている。遊離腓骨皮弁の術前血管造影の必要性を述べている報告が見られるが[1,2]，ルーチンの術前血管造影は不要と結論づけている報告も多数見られる[3-7]。また田中らは，高齢者や末梢動脈疾患（PAD）患者への腓骨皮弁の選択は避けるべきで，腓骨皮弁を用いる場合には術前の血管造影による下肢血行の検討は必須で，皮弁採取後の腓骨動脈の血行再建が重要であると報告している[8,9]。近年，下肢血流評価や下肢の皮弁の血流評価に対して，従来の血管造影検査に比べて低侵襲，低コストであるCTA（MDCTA）やMRA，超音波検査などの有用性が報告されている。ALT移植術前患者100例の穿通枝検索にMDCTAを用いた症例集積研究では穿通枝の位置，穿通枝型（筋間，筋肉内穿通枝）を明瞭に確認できたと報告している[10]。Jinらは，遊離腓骨皮弁再建予定の118例にCTAを施行し，CTAは遊離腓骨移植の候補に適した下腿を選択するのに有用な術前画像検査であると述べている[11]。Higuerasらは，穿通枝皮弁による下肢再建術前にCT angiographyを施行した18例全例でCT angio所見と，超音波検索所見，術中所見とが一致しており，すべての穿通枝は術前CTAにて同定できたと報告している[12]。Duymazらは，下肢外傷患者76例の遊離皮弁再建術前にCTAを施行し，CTAは下肢血流の高精度画像を描出でき，外傷患者へのルーチン使用は安全で，CTAにて術前計画を行った場合，皮弁失敗率が低かったと述べている[13]。

腓骨皮弁移植術前患者15例で血管造影とMRAを比較した報告では，正確な評価と低リスク，放射線被曝がないなどの利点からも血管造影にとって代わる検査と述べている[14]。Fukayaらも遊離腓骨皮弁術前患者7例にMRAを施行し，検査によって得られる解剖学的知見は安全な手技を提供し，詳細な術前計画に役立つとMRAの有効性を述べている[15]。

また，超音波検査は，正確な血流情報を得ることができ，血管造影やCTA（MDCTA），MRAと比較しても無侵襲，低コストなどの面で利点を有するといわれている[16]。

参考文献

1) Young DM, Trabulsy PP, Anthony JP. The need for preoperative leg angiography in fibula free flaps. J Reconstr Microsurg, 10: 283-7; discussion 287-9, 1994 [Ⅳ]
2) Blackwell KE. Donor site evaluation for fibula free flap transfer. Am J Otolaryngol, 19: 89-95, 1998 [Ⅳ]
3) Isenberg JS, Sherman R. The limited value of preoperative angiography in microsurgical reconstruction of the lower limb. J Reconstr Microsurg, 12: 303-5; discussion 306, 1996 [Ⅳ]
4) Dublin BA, Karp NS, Kasabian AK, et al. Selective use of preoperative lower extremity arteriography in free flap reconstruction. Ann Plast Surg, 38: 404-7, 1997 [Ⅳ]
5) Lutz BS, Ng SH, Cabailo R, et al. Value of routine angiography before traumatic lower-limb reconstruction with microvascular free tissue transplantation. J Trauma, 44: 682-6, 1998 [Ⅳ]
6) Disa JJ, Cordeiro PG. The current role of preoperative arteriography in free fibula flaps. Plast Reconstr Surg, 102: 1083-8, 1998 [Ⅳ]
7) Lutz BS, Wei FC, Ng SH, et al. Routine donor leg angiography before vascularized free fibula transplantation is not necessary: a prospective study in 120 clinical cases. Plast Reconstr Surg, 103: 121-7, 1999 [Ⅳ]
8) 田中嘉雄，緒方慶隆，小田敦司，他．末梢動脈疾患（PAD）患者およびその予備軍の皮弁再建外科における腓骨動脈温存の重要性　472肢の血管造影による検討．日形会誌，26: 572-8, 2006 [Ⅳ]
9) 田中嘉雄，緒方慶隆，小田敦司，他．【下顎再建】高齢化社会における皮弁再建外科と腓骨動脈温存の重要性．日本マイクロ会誌，20: 311-6, 2007 [Ⅳ]
10) Kim EK, Kang BS, Hong JP. The distribution of the perforators in the anterolateral thigh and the utility of multidetector row computed tomography angiography in preoperative planning. Ann Plast Surg, 65: 155-60, 2010 [Ⅳ]
11) Jin KN, Lee W, Yin YH, et al. Preoperative evaluation of lower extremity arteries for free fibula transfer using MDCT angiography. J Comput Assist Tomogr, 31: 820-5, 2007 [Ⅳ]
12) Higueras Suñé MC, López Ojeda A, Narváez García JA, et al. Use of angioscanning in the surgical planning of perforator flaps in the lower extremities. J Plast Reconstr Aesthet Surg, 64: 1207-13, 2011 [Ⅳ]
13) Duymaz A, Karabekmez FE, Vrtiska TJ, et al. Free tissue transfer for lower extremity reconstruction: a study of the role of computed angiography in the planning of free tissue transfer in the posttraumatic setting. Plast Reconstr Surg, 124: 523-9, 2009 [Ⅳ]
14) Hölzle F, Ristow O, Rau A, et al. Evaluation of the vessels of the lower leg before microsurgical fibular transfer. Part Ⅱ: magnetic resonance angiography for standard preoperative assessment. Br J Oral Maxillofac Surg, 49: 275-80, 2010 [Ⅳ]
15) Fukaya E, Saloner D, Leon P, et al. Magnetic resonance angiography to evaluate septocutaneous perforators in free fibula flap transfer. J Plast Reconstr Aesthet Surg, 63: 1099-104, 2010 [Ⅳ]
16) Futran ND, Stack BC, Payne LP. Use of color Doppler flow imaging for preoperative assessment in fibular osteoseptocutaneous free tissue transfer. Otolaryngol Head Neck Surg, 117: 660-3, 1997 [Ⅳ]

CQ 9　遊離皮弁移植術において，血管吻合法や選択する移植床血管により成功率の差はあるか？

推奨

血管吻合法，移植床血管の選択いずれに関しても成功率に有意な差は認められない（グレードC1）。

根拠・解説　血管吻合法に関しては端々吻合と端側吻合があるが，下腿の外傷後再建において移植床血管を利用する場合，足部末梢への血流温存の観点からは端側吻合が有利と考えられる。また，皮弁血管茎をT字状に採取し移植床血管中枢側，末梢側血管に吻合するflow-through型の血管吻合は，端端吻合であっても末梢への血流は温存される[1)]。これらの血管吻合法の違いによる成功率の差を検討した報告は散見されるが，吻合法による相違を認めたと論じた報告は渉猟しうる限りでは見られない[2,3)]。

また移植床血管としては，前脛骨動脈，後脛骨動脈，腓骨動脈，足背動脈，内側足底動脈などいくつか候補がある。他部位の再建に比べ合併症率の高い下肢への遊離皮弁移植において，どの血管を選択するのが有利かに関しても多くの報告があるが，移植床血管により成功率に明らかな差異は認められない。[2-4)]むしろ移植床血管を損傷部位から離れた部位に求めることが重要視されており，静脈移植を使って血管茎を延長したり[5)]，逆行性に動脈を吻合する工夫[6-8)]も報告されている。損傷を免れている部位での移植床血管間での比較に関しては，Yazarらは，成功率は足背動脈が最も高く，以下腓腹動脈，前脛骨動脈，後脛骨動脈，膝動脈の順であったと報告している[9)]。しかし，この論文以外に成功率に差を認めるとする報告は見られない。よって，移植床血管に関しても成功率に有意な差があるとはいえない。

今後の課題　血管吻合法や移植床血管のみに着目した研究報告が比較的少なく，エビデンスレベルを上げるためには良質の研究報告が待たれる。

参考文献

1）岡博昭，岡田充弘，光嶋勲，他．Flow-Through 型前外側大腿皮弁による下腿再建．日本マイクロ学会誌，13: 28-32, 2000［V］
2）Park S, Han SH, Lee TJ. Algorithm for recipient vessel selection in free tissue transfer to the lower extremity. Plast Reconstr Surg, 103: 1937-48, 1999［V］
3）Basheer MH, Wilson SM, Lewis H, et al. Microvascular free tissue transfer in reconstruction of the lower limb. J Plast Reconstr Aesthet Surg, 61: 525-8, 2008［V］
4）Yazar S, Lin CH. Selection of recipient vessel in traumatic lower extremity. J Reconstr Microsurg, 28: 199-204, 2012［V］
5）Amr SM, El-Mofty AO, Amin SN. Anterial versus posterior approach in reconstruction of infected nonunion of the Tibia using the vascularized fibular graft: potentialities and limitations. Microsurgery, 22: 91-107, 2002［V］
6）Stompro BE, Stevenson TR. Reconstruction of the traumatized leg: use of distally based free flaps. Plast Reconstr Surg, 93: 1021-5, 1994［V］
7）Lee MG, Minn KW. Distally based free flap using retrograde arterial flow. Plast Reconstr Surg, 104: 2063-7, 1999［V］
8）Kolker AR, Kasabian AK, Karp NS, et al. Fate of free flap microanastomosis distal to the zone of injury in lower extremity trauma. Plast Reconstr Surg, 99: 1068-73, 1997［V］
9）Spector JA, Levine S, Levine JP. Free tissue transfer to the lower extremity distal to the zone of injury: indications and outcomes over a 25-year experience. Plast Reconstr Surg, 120: 952-9, 2007［V］

CQ 10 下肢遊離皮弁移植術において，術中・術後の抗血栓療法は吻合部血栓の頻度を下げるのに有効か？

推奨

下腿の遊離皮弁移植で抗血栓療法の全身投与の有効性を比較した文献はなく，有効性は明らかでない。手術時よりの選択的持続投与による抗血栓療法は吻合部血栓の頻度を下げるのに有効である（**グレード C1**）。

根拠・解説　下腿の遊離皮弁移植においての抗血栓療法の有効性を報告した文献は少ない。Laboskyらは，下腿への遊離広背筋皮弁移植例について，吻合部静脈への術中ヘパリンのボーラス投与と３日間のヘパリンの選択的持続投与を比較し，選択的持続投与群で有意に血栓形成が低下したと報告している[1)]。また，Saitoらは下腿肉腫患者での遊離皮弁移植症例においてヘパリンとPGE1の動脈内投与７日間行ったところ，血栓形成は見られなかったと報告している[2)]。以上より，手術中の選択的および持続的な抗血栓療法は有効と考えられる。

部位は下腿に限らないが，遊離皮弁の周術期の抗血栓療法に関してはさまざまな方法が行われ，American Society of Plastic Surgeonに行ったアンケート調査でも，術中，術後とも60%以上の外科医が抗血栓療法を行い，本邦の日本形成外科学会認定医施設の対するアンケートでも血管拡張薬が90%以上，ヘパリンが60%以上で使用されている[3,4)]。抗凝固療法の効果は，吻合部血栓形成予防に関する側面とともに，出血傾向に伴う術後出血や血腫形成などのリスクも危惧されるが，合併症頻度に関して差はなかったとの報告もある[5)]。

今後の課題　現在，下腿への遊離皮弁の周術期における抗血栓療法に関する比較試験は非常に少ない。また，抗血栓療法のプロトコールもさまざまであり，一定の知見を得るのが難しい。今後は多施設共同研究等で検討する必要がある。

参考文献

1) Labosky DA. Selective heparinization of venous anastomosis in latissimus dorsi free flaps to cover lower-extremity soft-tissue defects. Microsurgery, 12: 301-7, 1991［Ⅲ］
2) Saito A, Sawaizumi M, Imai T, et al. Continuous local intraarterial infusion of anticoagulants for microvascular free tissue transfer in primary reconstruction of the lower limb following resection of sarcoma. Microsurgery, 30: 376-9, 2010［Ⅴ］
3) Xipoleas G, Levine E, Silver L, et al. A survey of microvascular protocols for lower-extremity free tissue transfer I: perioperative anticoagulation. Ann Plast Surg, 59: 311-5, 2007［Ⅵ］
4) 権東容秀, 岡田宇広, 片山公介, 他. 日本での皮弁モニタリングおよび術中術後薬剤に関するアンケートの検討. 日本マイクロサージャリー学会誌, 23: 283-94, 2010［Ⅵ］
5) Chen CM, Ashjian P, Disa JJ, et al. Is the use of intraoperative heparin safe? Plast Reconstr Surg, 121: 49e-53e, 2008［Ⅲ］

3章　足部の再建

CQ 11　足底荷重部の皮膚軟部組織再建において，足底非荷重部を恵皮部とする再建術式は有効か？

推奨

足底荷重部の皮膚軟部組織再建において足底非荷重部を恵皮部とする再建術式は有効である（グレードC1）。

根拠・解説　足底非荷重部は，短趾屈筋皮弁を含めた筋皮弁，足底腱膜を含めた筋膜皮弁，足底腱膜を含まない皮弁を挙上することができる。短趾屈筋を含めた筋皮弁は，踵部欠損を再建する組織学的，機能的に優れた再建術式として報告された[1,2]。足底腱膜を含めた筋膜皮弁（内側足底皮弁）は，筋組織を含めないので恵皮部の犠牲が軽減され，丈夫で荷重に耐えられる知覚皮弁として報告された[3-7]。皮膚軟部組織欠損の程度によっては，筋膜を含まない穿通枝で栄養された皮弁で侵襲の少ない再建が可能である[8,9]。また，遊離内側足底皮弁を用いた足底荷重部の再建術式も報告されている[4,10]。

対側からの遊離内側足底皮弁の適応に関して，Morrison らは土踏まずと踵部両方の皮膚軟部組織欠損例，後脛骨動脈または前脛骨動脈に血流障害のある症例，同側の島状皮弁で被覆できない中足骨々頭より遠位前足部の皮膚軟部組織欠損例を挙げている[4]。また，Oh らは同側の非荷重部を恵皮部にできない前足部や踵部の複合皮膚軟部組織欠損例で，遠隔皮弁や遊離筋皮弁ができない症例を対側からの遊離内側足底皮弁の適応としている[10]。

今後の課題　足底荷重部再建術後の問題として縫合部の過角化や皮膚潰瘍が挙げられているが，予防法について明確に記載されている文献は少ない。

参考文献

1）Hartrampf CR Jr, Scheflan M, Bostwick J 3rd. The flexor digitorum brevis muscle island pedicle flap: a new dimension in heel reconstruction. Plast Reconstr Surg, 66: 264-70, 1980［Ⅳ］
2）Ikuta Y, Murakami T, Yoshioka K, et al. Reconstruction of the heel pad by flexor digitorum brevis musculocutaneous flap transfer. Plast Reconstr Surg, 74: 86-96, 1984［Ⅳ］
3）Shanahan RE, Gingrass RP. Medial plantar sensory flap for coverage of heel defects. Plast Reconstr Surg, 64: 295-8, 1979［Ⅳ］
4）Morrison WA, Crabb DM, O'Brien BM, et al. The instep of the foot as a fasciocutaneous island and as a free flap for heel defects. Plast Reconstr Surg, 72: 56-65, 1983［Ⅳ］
5）Shaw WW, Hidalgo DA. Anatomic basis of plantar flap design: clinical applications. Plast Reconstr Surg, 78: 637-49, 1986［Ⅳ］
6）Baker GL, Newton ED, Franklin JD. Fasciocutaneous island flap based on the medial plantar artery: clinical applications for leg, ankle, and forefoot. Plast Reconstr Surg, 85: 47-58, 1990［Ⅳ］
7）鳥居修平，長谷川守正．内側足底皮弁の基礎と臨床．日災医会誌，38: 422-8, 1990［Ⅳ］
8）小林誠一郎，関口順輔．神経付き内側足底皮弁．形成外科，33: 1061-9, 1990［Ⅴ］
9）Yang D, Yang JF, Morris SF, et al. Medial plan-

tar artery perforator flap for soft-tissue reconstruction of the heel. Ann Plast Surg, 67: 294-8, 2011 [Ⅳ]
10) Oh SJ, Moon M, Cha J, et al. Weight-bearing plantar reconstruction using versatile medial plantar sensate flap. Plast Reconstr Aesthet Surg, 64: 248-54, 2011 [Ⅳ]

CQ 12 足底荷重部の再建において知覚再建は必要か？

推奨

足底荷重部の再建において，可能であれば知覚再建を行うべきであるが，必ずしも必要であるとはいえない**（グレード C1）**。

根拠・解説 足底荷重部皮膚軟部組織の再建術式に関する検討は CQ11 および CQ13 で検討されているが，知覚再建を併用することの有効性を報告した論文は少ない。Hong らは，知覚再建を伴う遊離皮弁による荷重部再建は術後 3 カ月の短期間で有意な知覚の回復を認めたが，術後 1 年では有意差はほぼ認めないと報告した[1)]。しかし，Santanelli らも荷重部の知覚再建は術後 1 年以内の知覚回復に有用であるとし，特に若年症例で術後早期のリハビリにおける意欲の向上や皮弁の安定性の向上に有効であるとし，Kuran らも早期の ADL 改善からより短期間で日常生活への復帰をもたらすと報告した[2,3)]。

さらに，Sönmez らや Potparić らは荷重部再建術式についても言及しているが，筋弁および分層植皮術や筋膜皮弁などの知覚再建を併用した各種皮膚軟部組織再建では，知覚や機能的には有意差は認めなかったと報告している[4,5)]。また，鳥居らは，周辺部から知覚回復による protective sensation が得られるため，欠損部が小さいときには必ずしも知覚再建は必要ないとした[6)]。

以上から，足底荷重部再建における知覚再建は，術後 1 年以内の早期では有効と考えられるが，長期的には知覚回復に有意差がないため必ずしも必要ではないと考える。

今後の課題 現在，エビデンスレベルの高い報告が非常に少なく，術式やその評価方法についてもさまざまであり，一定の知見を得ることが困難である。今後は，多施設共同研究で一定の術式や評価方法で検討する必要がある。

参考文献

1) Hong JP, Kim EK. Sole reconstruction using anterolateral thigh perforator free flaps. Plast Reconstr Surg, 119: 186-93, 2007 [Ⅳ]
2) Santanelli F, Tenna S, Pace A,et al. Free flap reconstruction of the sole of the foot with or without sensory nerve coaptation. Plast Reconstr Surg, 109: 2314-22, 2002 [Ⅴ]
3) Kuran I, Turgut G, Bas L, et al. Comparison between sensitive and nonsensitive free flaps in reconstruction of the heel and plantar area. Plast Reconstr Surg, 105: 574-80, 2000 [Ⅴ]
4) Sönmez A, Bayramiçli M, Sönmez B, et al. Reconstruction of the weight-bearing surface of the foot with nonneurosensory free flaps. Plast Reconstr Surg, 11: 2230-6, 2003 [Ⅴ]
5) Potpari Z, Rajacić N. Long-term results of

weight-bearing foot reconstruction with non-innervated and reinnervated free flaps. Br J Plast Surg, 50: 176-81, 1997［V］
6）鳥居修平，並木保憲，林祐司，他．皮弁による踵部再建の検討．日形会誌，8: 120-30, 1988［VI］

CQ 13 足底の広範囲欠損において，遊離皮弁移植術は有効か？

推奨

足底の広範な欠損に対する遊離皮弁による再建は，機能的にも良好な結果が得られるため有効である**（グレードC1）**。

根拠・解説 足底は構造上の特徴により足底の皮弁による再建が理想であるが，大きさに限界がある場合には遊離皮弁が検討される。

構造的には，筋皮弁，筋弁＋植皮，筋膜皮弁に大別される。筋皮弁は筋肉，皮下組織，皮膚の結合が疎であり，せん断力により動揺して歩行に支障を生じ，組織のずれから潰瘍形成しやすい。筋弁＋植皮と筋膜皮弁とでは潰瘍発生に差はないという報告もあるが，脱神経によって筋体は数カ月で変性萎縮に陥り，脆弱化して，荷重やせん断力に耐えられずに潰瘍形成につながるという報告がある。また手術侵襲からも，筋体を犠牲にしない筋膜皮弁が優位であると考えられる。なお，術後必要に応じて適切な装具を使用することも重要である。

今後の課題 具体的な遊離皮弁の選択に関してはエビデンスが不十分であり，今後の課題としたい。

参考文献

1）稲川喜一，光嶋勲，森口隆彦，他．遊離大腿皮弁による足底再建．日本マイクロ会誌，16: 340-6, 2003［IV］
2）関堂充，佐々木薫．足底荷重部の再建．PEPARS, 57: 37-43, 2011［IV］
3）多久嶋亮彦，朝戸裕貴，波利井清紀．Free flapによる足底再建―皮弁の選択と問題点について．形成外科，46: 1039-47, 2003［IV］
4）田中克己，村上隆一，平野明喜．遊離皮弁を用いた足底荷重部再建の実際．PEPARS, 17: 33-42, 2007［IV］
5）楠原廣久，朝村真一，望月祐一，他．踵部における軟部組織再建術式と問題点．日本マイクロ会誌，23: 341-6, 2010［IV］
6）竹内正樹，佐々木健司，桜井裕之，他．遊離前外側大腿皮弁による足底再建．形成外科，46: 1029-38, 2003［IV］
7）関堂充，古川洋志，山本有平，他．各種遊離組織移植を用いた足底荷重部再建の経験．日形会誌，25: 715-23, 2005［IV］

CQ 14 足背などの腱・骨露出を伴う皮膚潰瘍に対して，人工真皮貼付は有効か？

推奨

骨，腱の露出を伴う皮膚潰瘍の治療に対し，人工真皮を用いた治療法は，侵襲が少なく，良好な長期予後が期待できる（グレード C1）。

根拠・解説 人工真皮による皮膚潰瘍治療は，まず壊死組織を取り除き人工真皮を貼付した後に血流を確認のうえ，分層植皮を行う 2 期的な治療法が行われている。

Chen ら[1]は骨露出した 17 下肢潰瘍の治療を行い 2 例を除き治癒し，Yeong ら[2]は骨露出した 11 熱傷症例に対し治療を行い 91％の成功率，Lee ら[3]は腱や骨の露出した熱傷 7 症例に対し治療行い全症例で治癒したと報告している。通常の保存的な治療法で難治性が予想されるにもかかわらず，非常に良好な成績である。通常，移植後人工真皮に十分な血流が認められ，分層植皮が可能となるまで 2〜4 週間を要す。Molnar ら[4]は陰圧閉鎖療法を併用することで平均 7.25 日で分層植皮を行い 93％で治癒し，Eo ら[5]は平均 7.64 日で全例治癒したと報告している。

人工真皮による治療は，植皮のみの治療に比べ皮膚潰瘍の再発が少なく，皮弁ほど bulky でないため整容的にも優れている[3]。また治療 1 年以上経過した後人工真皮移植部を生検したところ，人工真皮移植部は瘢痕部に比べ正常組織に近い構造であったと報告している[4,6]。

今後の課題 すべての報告は症例数が少ないうえ症例報告や症例集積研究であり，十分なエビデンスがあるとは言い難い。

参考文献

1) Chen X, Chen H, Zhang G. Management of wounds with exposed bone structures using an artificial dermis and skin grafting technique. J Plast Reconstr Aesthet Surg, 63: e512-8, 2010 [Ⅳ]
2) Yeong EK, Chen SH, Tang YB. The treatment of bone exposure in burns by using artificial dermis. Ann Plast Surg, 69: 607-10, 2012 [Ⅳ]
3) Lee LF, Porch JV, Spenler W, et al. Integra in lower extremity reconstruction after burn injury. Plast Reconstr Surg, 121: 1256-62, 2008 [Ⅳ]
4) Molnar JA, DeFranzo AJ, Hadaegh A, et al. Acceleration of Integra Incorporation in Complex Tissue Defects with Subatmospheric Pressure. Plast Reconstr Surg, 113: 1339-46, 2004 [Ⅳ]
5) Eo S, Kim Y, Cho S. Vacuum-assisted closure improves the incorporation of artificial dermis in soft tissue defects: Terudermis® and Pelnac®. Int Wound J, 8: 261-7, 2011 [Ⅳ]
6) Gáspár K, Erdei I, Péter Z, et al. Role of acellular dermal matrix allograft in minimal invasive coverage of deep burn wound with bone exposed--case report and histological evaluation. Int Wound J, 3: 51-8, 2006 [Ⅴ]

4章　四肢再建一般

CQ 15　四肢の逆行性皮弁において静脈灌流不全は生じやすいか？

推奨

四肢における各種逆行性皮弁は，主要血管間で形成される動脈弓を介する逆行性の動脈血流により栄養されるが，伴走静脈における弁の存在により静脈灌流不全を生じやすい（グレード C1）。

根拠・解説　四肢末梢の皮膚軟部組織欠損は骨・腱など深部組織の露出を伴いやすく，その再建に皮弁移植術が求められる頻度が高い。これに対して，より中枢側から逆行性の動脈血流に依存して挙上する有茎皮弁が逆行性皮弁である。四肢末梢での皮膚・軟部組織欠損に対して，中枢側をドナー部とする逆行性皮弁は，微小血管吻合を必要とせず十分な組織量を確保できる点で有効性が高いが，静脈灌流不全に伴う部分壊死の頻度が高いとの報告もあり，エビデンスをもとに検討した。

四肢末梢の再建に，主要動脈の中枢側を切離し，逆行性の血流により組織を移動する概念は，Guyuron らによって報告されたのが最初とされる[1)]。その後，逆行性橈側前腕皮弁，後骨間動脈皮弁，指動脈皮弁，前外側大腿皮弁，腓骨皮弁，前脛骨皮弁など各種の逆行性皮弁が報告されている[2-6)]。これらの皮弁は，栄養血管となる各動脈が末梢側において他の動脈と動脈弓を形成していることにより生着が可能となる。しかし，伴走静脈には弁が存在しているため逆行性の静脈灌流は得られにくく，Torii らは，屍体を用いた四肢静脈の逆行性の流出には 100 cm H_2O 程度の逆流圧が必要であることを報告している[6)]。一方で，1 本の四肢主要動脈には複数の伴走静脈が存在しており，その伴走静脈間の交通枝を介して逆行性の静脈灌流が成立することも報告している[6)]。Jones らは，前腕皮弁 67 皮弁（遊離前腕皮弁，順行性前腕皮弁，逆行性前腕皮）の中で逆行性前腕皮弁の 2 例にのみ術後鬱血が生じ，これに対して医療用ヒルを使用したと報告している[2)]。その他にも，各種逆行性皮弁において静脈灌流不全の報告は多く，安定した逆行性皮弁の生着のために，茎部組織の幅を広くし静脈灌流を増大させるなどの対策を推奨する報告も散見される[4,5)]。

近年，各種穿通枝皮弁の開発に伴い，四肢遠位部の穿通枝を血管茎とし中枢側にデザインした皮島を末梢側に移動する遠位茎皮弁（distally based flap）の報告が多くなされている[7)]。これらの皮弁を逆行性皮弁（reversed flap）として記載しているものも多いが，血管茎の逆流現象を伴わない皮弁であり静脈灌流不全は問題となりにくい。

今後の課題　「逆行性皮弁」の定義の明確化が必要である。

参考文献

1）Guyuron B, Dinner MI, Dowden RV, et al. Muscle flaps and the vascular detour principle: the soleus. Ann Plast Surg, 8: 132–40, 1982［V］
2）Jones NF, Jarrahy R, Kaufman MR. Pedicled

and free radial forearm flaps for reconstruction of the elbow, wrist, and hand. Plast Reconstr Surg, 121: 887-98, 2008 [V]
3) Acharya AM, Bhat AK, Bhaskaranand K. The reverse posterior interosseous artery flap: technical considerations in raising an easier and more reliable flap. J Hand Surg Am, 37: 575-82, 2012 [V]
4) Matsuzaki H, Kouda H, Yamashita H. Preventing postoperative congestion in reverse pedicle digital island flaps when reconstructing composite tissue defects in the fingertip: a patient series. Hand Surg, 17: 77-82, 2012 [V]
5) Erba P, Raffoul W, Bauquis O. Safe dissection of the distally based anterolateral thigh flap.J Reconstr Microsurg, 28: 405-11, 2012 [V]
6) Torii S, Namiki Y, Mori R. Reverse-flow island flap: clinical report and venous drainage. Plast Reconstr Surg, 79: 600-9, 1987 [V]
7) Tosun Z, Ozkan A, Karaçor Z, et al. Delaying the reverse sural flap provides predictable results for complicated wounds in diabetic foot. Ann Plast Surg, 55: 169-73, 2005 [V]

CQ 16 有茎の遠隔皮弁（皮弁切離を要する）は有効か？

推奨

被覆を目的とした四肢再建において，局所皮弁や遊離皮弁などが困難な場合，有茎の遠隔皮弁は有効である**（グレード C1）**。

根拠・解説 四肢の皮膚軟部組織再建における遠隔皮弁は古くから多数の報告があり，手指皮膚欠損に対する手掌や隣接指からの皮弁，手～前腕皮膚欠損に対する腹部からの皮弁，下腿・足部皮膚欠損に対する下腿交叉皮弁等に関するものが主体である。

Chow らは，手部の腱・神経露出を伴う広範囲皮膚軟部組織欠損に対して，有茎鼠径皮弁の安全性や有用性を報告した。しかし，必ずしも第一選択ではなく，遊離皮弁が困難な場合の次善策として論じている[1)]。一方で，遠隔皮弁は長期固定に伴う関節拘縮が問題であるが，Thatte らや滝沢らは，下腿交叉皮弁について検討し，筋膜皮弁として挙上すれば術後 10 日目の切り離しでも安全であり，遊離皮弁に次ぐ有用な選択肢として報告した[2,3)]。Hudson らは，同様に筋膜皮弁としての下腿交叉皮弁は，特に小児例においては術後安静による関節拘縮を来しにくいため有効性が高いと報じている[4)]。

Cronin らが報告した指交叉皮弁，Flatt らが報告した母指球皮弁などの遠隔皮弁は，指の小範囲皮膚軟部組織欠損においては現在でも多く用いられているが，Lee らはさらに指交叉皮弁に神経をつけることにより知覚皮弁としても移植できることを報告した[5-7)]。

以上から，四肢の皮膚軟部組織再建において遠隔皮弁は有効であるが，第一選択としては局所皮弁，遊離皮弁などが選択されるため，それらの術式が困難な場合の四肢再建術式として選択される。

今後の課題 遠隔皮弁は歴史的な皮弁でもあるため，エビデンスレベルの高い報告が非常に少ない。多くの再建術式が報告されている現在，第一選択となりにくい再建術式であり，近年その報告も激減している。しかし他の術式が困難な状況下では，遠隔皮弁の有効性は認められており，今後固定期間の短縮やその時期の決定に関してさらなる検討が必要である。

参考文献

1) Chow JA, Bilos ZJ, Hui P, et al. The groin flap in reparative surgery of the hand. Plast Reconstr Surg, 77: 421-6, 1986 [V]
2) Thatte RL, Yelikar AD, Chhajlani P, et al. Successful detachment of cross-leg fasciocutaneous flaps on the tenth day: a report of 10 cases. Br J Plast Surg, 39: 491-7, 1986 [V]
3) 滝沢康, 百束比古, 白井洋司, 他. 最近経験したcross-leg法の16例—特に順行性および逆行性腓腹部筋膜皮弁の有用性について—. 形成外科, 32: 1261-9, 1989 [V]
4) Hudson DA, Millar K. The cross-leg flap: still a useful flap in children. Br J Plast Surg, 45: 146-9, 1992 [V]
5) Cronin TD. The cross finger flap: a new method of repair. Am Surg, 17: 419-25, 1951 [V]
6) Flatt AE. Minor hand injuries. J Bone Joint Surg, 37-B: 117-25, 1955 [V]
7) Lassner F, Becker M, Berger A, et al. Sensory reconstruction of the fingertip using the bilaterally innervated sensory cross-finger flap. Plast Reconstr Surg, 109: 988-93, 2002 [V]

第Ⅶ編　殿部・外陰部再建診療ガイドライン

日本形成外科学会　殿部・外陰部再建診療ガイドライン作成部門／編

作成にあたって

殿部・外陰部は，筋肉を利用して血行のある皮膚・皮下組織を一塊に移植し，組織を修復・再建する「筋皮弁術」が初めて臨床応用された，複雑な形態と機能を持つ部位である。そして，形成外科が皮膚科，泌尿器科，産婦人科，消化器外科と密接に連携して有効な治療を行うことができる領域でもある。

したがって，本編ではこの部位の再建を扱う医師たちに有効で，かつ，形成外科的再建手術をより理解しやすいように4つの中項目に分類した。すなわち，皮膚表在性疾患切除後に生じる「殿部・会陰部の皮膚欠損」(1章)，泌尿器科的疾患に関連する「陰茎・陰嚢欠損」(2章)，産婦人科的疾患に関連する「膣・外陰欠損」(3章)，骨盤内臓切除後に生じうる「骨盤内死腔」(4章）の再建法についてCQを作成し，ガイドラインを設定した。

なお，この領域での診断，治療は他と同様に日々進歩を続けており，また，国内外で若干の治療法の相違があることにより，今後も適宜変更されうることをご了解されたい。

2015年7月

日本形成外科学会　殿部・外陰部再建診療ガイドライン作成部門
統括責任者
埼玉医科大学総合医療センター　形成外科・美容外科　三鍋俊春

殿部・外陰部再建診療ガイドライン作成部門

統括責任者：三鍋　俊春（埼玉医科大学総合医療センター　形成外科・美容外科）

殿部・会陰部の皮膚欠損

班　　長：竹内　正樹（東京女子医科大学八千代医療センター　形成外科）
班　　員：野嶋　公博（東京慈恵会医科大学　形成外科）
　　塩川　一郎（埼玉医科大学総合医療センター　形成外科・美容外科）
　　山川　知巳（埼玉医科大学総合医療センター　形成外科・美容外科）

陰茎・陰嚢欠損

班　　長：森岡　康祐（鹿児島市立病院　形成外科）
班　　員：北村　　孝（帯広厚生病院　形成外科）
　　武本　　啓（たけもとクリニック）
　　和田　邦生（千葉中央メディカルセンター　形成外科）

膣・外陰欠損

班　　長：米原　啓之（日本大学歯学部　口腔外科学第Ⅱ講座）
班　　員：右田　　尚（久留米大学　形成外科・顎顔面外科）
　　春日　　麗（大牟田市立病院　形成外科）
　　難波祐三郎（岡山大学　形成外科）
　　伊藤　　理（横浜みなと赤十字病院　形成外科）

骨盤内死腔

班　　長：月野　暁彦（大阪中央病院　皮膚・形成外科）

事　務　局：三鍋　俊春（埼玉医科大学総合医療センター　形成外科・美容外科）
文 献 検 索：日本医学図書館協会

1章　殿部・会陰部皮膚欠損

1. 治　療

CQ 1　殿部・会陰部の皮膚欠損の治療として局所陰圧閉鎖処置は有効か？

推奨

殿部・会陰部皮膚欠損の治療の１つとして局所陰圧閉鎖処置は欠損部面積の縮小に有効である。ただし，創部感染のある症例には慎重な選択が必要である（グレードC1）。

根拠・解説　局所陰圧閉鎖処置の有効性はシステマティックレビューとして報告[1-3]されているが，対象を殿部・会陰部に限定したシステマティックレビューの報告はない。殿部・会陰部の皮膚欠損は疾患が多様で，これらを一括して対象群とした局所陰圧閉鎖処置のシステマティックレビューおよびランダム化比較試験の報告はない。

褥瘡に対して局所陰圧閉鎖処置の有効性を記したガイドライン報告[4,5]や レベルⅣ～Ⅴの報告は多数存在し，対象が殿部・会陰部に限定された少数の報告[6-9]，殿部・会陰部を含む報告[10-12]が存在する。

褥瘡に関するもの以外では難治性潰瘍[11,12]，フルニエ壊疽[13]，高エネルギー外傷[14]，陰茎[15]や膣[16]への植皮を対象群としたものなど良好な症例集積研究が多数報告されている。

質の劣る レベルⅣ～Ⅴ，複数の良質なレベルⅤの文献を認め，グレードはC1（根拠はないが，行うよう勧められる）とした。

褥瘡を対象症例とした報告[6]で，局所陰圧閉鎖処置は有意性がなく，フルニエ壊疽を対象症例とした報告[13]では，結果が悪いといった報告が存在した。

今後の課題　殿部・会陰部の皮膚欠損は褥瘡，フルニエ壊疽，外傷，悪性腫瘍切除後，と疾患が多様である。また疾患部位は仙骨，坐骨，殿部，陰部（陰茎，膣），鼠径部，骨盤等，多岐にわたるため，包括的な治療指針の確立は難しく，疾患ごと，あるいは部位別ごとの報告が望まれる。臨床的に感染創となりやすい部位であるために，術前のデブリードマン，wound bed preparation との相関についてさらなる報告が望まれる。

参考文献

1）Vig S, Dowsett C, Berg L, et al. Evidence-based recommendations for the use of negative pressure wound therapy in chronic wounds: steps towards an international consensus. J Tissue Viability, 20 Suppl 1: S1-18, 2011［Ⅳ］

2）Birke-Sorensen H1, Malmsjo M, Rome P, et al. Evidence-based recommendations for negative pressure wound therapy: treatment variables (pressure levels, wound filler and contact layer) --steps towards an international consensus. J

Plast Reconstr Aesthet Surg, 64 Suppl: S1-16, 2011 [Ⅳ]
3) Krug E, Berg L, Lee C, et al. Evidence-based recommendations for the use of Negative Pressure Wound Therapy in traumatic wounds and reconstructive surgery: steps towards an international consensus. Injury, 42 Suppl 1: S1-12, 2011 [Ⅳ]
4) 立花隆夫, 今福信一, 入澤亮吉, 他. 日本皮膚科学会ガイドライン　創傷・熱傷ガイドライン委員会報告　褥瘡診療ガイドライン（解説）. 日本皮膚科学会雑誌, 121: 1791-839, 2011 [Ⅳ]
5) 日本褥瘡学会編. 褥瘡予防・管理ガイドライン. 131-2, 東京, 照林社, 2009 [Ⅳ]
6) Wanner MB, Schwarzl F, Strub B, et al. Vacuum-assisted wound closure for cheaper and more comfortable healing of pressure sores: a prospective study. Scand J Plast Reconstr Surg Hand Surg, 37: 28-33, 2003 [Ⅳ]
7) Isago T, Nozaki M, Kikuchi Y, et al. Negative-pressure dressings in the treatment of pressure ulcers. J Dermatol, 30: 299-305, 2003 [Ⅴ]
8) Tachi M, Hirabayashi S, Yonehara Y, et al. Topical negative pressure using a drainage pouch without foam dressing for the treatment of undermined pressure ulcers. Ann Plast Surg, 53: 338-42, 2004 [Ⅴ]
9) Ho CH, Powell HL, Collins JF, et al. Poor nutrition is a relative contraindication to negative pressure wound therapy for pressure ulcers: preliminary observations in patients with spinal cord injury. Adv Skin Wound Care, 23: 508-16, 2010 [Ⅳ]
10) Ford CN, Reinhard ER, Yeh D, et al. Interim analysis of a prospective, randomized trial of vacuum-assisted closure versus the healthpoint system in the management of pressure ulcers. Ann Plast Surg, 49: 55-61; discussion 61, 2002 [Ⅴ]
11) 渡辺裕美, 大浦紀彦, 市岡滋, 他. 難治性潰瘍に対する局所陰圧療法の臨床経験. 日形会誌, 25: 509-16, 2005 [Ⅴ]
12) 波利井清紀, 大浦武彦. 日本におけるV.A.C.ATS治療システムの治験成績. 形成外科, 53: 655-62, 2010 [Ⅳ]
13) Czymek R, Schmidt A, Eckmann C, et al. Fournier's gangrene: vacuum-assisted closure versus conventional dressings. 197: 168-76, 2009 [Ⅳ]
14) Labler L, Trentz O. The use of vacuum assisted closure (VAC) in soft tissue injuries after high energy pelvic trauma. Langenbecks Arch Surg, 392: 601-9, 2007 [Ⅴ]
15) Stokes TH, Follmar KE, Silverstein AD, et al. Use of negative-pressure dressings and split-thickness skin grafts following penile shaft reduction and reduction scrotoplasty in the management of penoscrotal elephantiasis. Ann Plast Surg, 56: 649-53, 2006 [Ⅴ]
16) Hallberg H, Holmström H. Vaginal construction with skin grafts and vacuum-assisted closure. Scand J Plast Reconstr Surg Hand Surg, 37: 97-101, 2003 [Ⅴ]

CQ 2　殿部・会陰部の皮膚欠損の再建に遊離植皮術は有効か？

推奨

殿部・会陰部の皮膚欠損の閉鎖には，遊離植皮術は有効である。ただし，欠損の深さや部位により術後の陥没変形や瘢痕拘縮などの可能性を考慮すべきである**（グレード C1）**。

根拠・解説　壊死性筋膜炎，化膿性汗腺炎，熱傷創，皮膚悪性腫瘍の切除後に生じる殿部・会陰部の皮膚欠損に対して遊離植皮術を行った症例報告が散見される[1-17]。慢性膿皮症（化膿性汗腺炎）症例では，いわゆる「もどし植皮」の報告も多い[7-9,12-14]。便汚染や原疾患の感染などにより生着不良が危惧される場合には，排便管理の必要性や局所陰圧閉鎖処置を併用した二期的植皮の有用性の報告がある[2,5,16,17]。壊死性筋膜炎や悪性腫瘍切除例で筋膜，筋層が露出した欠損部位に対して遊離植皮

を施行した症例では，陥没変形，瘢痕拘縮を生じたという報告もある[1)]。会陰部皮膚欠損再建では，皮下脂肪層が残り，外尿道口や肛門などの自由縁に欠損が接しない場合には植皮術を行うが，筋膜が露出する症例や欠損が自由縁に接する場合には皮弁移植術を行うという報告があった[15)]。

今後の課題　検索文献は，殿部・会陰部皮膚欠損の閉鎖目的で遊離植皮の有効性を示唆する症例報告や症例集積研究のみであった。遊離植皮術の適応を検証するためにも，術後の整容性および機能性の観点から皮弁移植と比較検討するエビデンスレベルの高い報告が待たれる。

参考文献

1）Ganz OM, Gumener R, Gervaz P, et al. Management of unusual genital lymphedema complication after Fournier's gangrene: a case report. BMC Surg, 12: 26, 2012［V］
2）Alharbi Z, Kauczok J, Pallua N. A review of wide surgical excision of hidradenitis suppurativa. BMC Dermatol, 12: 9, 2012［V］
3）Büyükaşik O, Hasdemir AO, Kahramansoy N, et al. Surgical approach to extensive hidradenitis suppurativa. Dermatol Surg, 37: 835-42, 2011［V］
4）Fanzio PM, Fanzio PM, White H, et al. Blindness and necrotizing fasciitis after liposuction and fat transfer. Plast Reconstr Surg, 126: 1358-63, 2010［V］
5）Balik E, Eren T, Bulut T, et al. Surgical approach to extensive hidradenitis suppurativa in the perineal/perianal and gluteal regions. World J Surg, 33: 481-7, 2009［V］
6）Sultan M, Burezq H, Bang RL, et al. Giant gluteal lipoma-like liposarcoma: a case report. World J Surg Oncol, 6: 81, 2008［V］
7）Kuo HW, Ohara K. Surgical treatment of chronic gluteal hidradenitis suppurativa: reused skin graft technique. Dermatol Surg, 29: 173-8, 2003［V］
8）Yamada N, Matsuo A, Masuda R, et al. Ideal skin grafting for pyodermia chronica . Br J Plast Surg, 55: 358-61, 2002［V］
9）Tachibana T, Tachibana T, Kitoh A, et al. A case of chronic perianal pyoderma treated with the recycled skin graft method. J Dermatol, 29: 96-9, 2002［V］
10）Potokar T, Ramaswamy R, Dickson WA. Isolated buttock burns: epidemiology and management. Burns, 27: 629-34, 2001［V］
11）Rosenfeld N, Babar A. Hidradenitis suppurativa of the perineal and gluteal regions, treated by excision and skin grafting. Case report. Plast Reconstr Surg, 58: 98-9, 1976［V］
12）石田祐哉, 福岡美友紀, 西村陽一. 臀部慢性膿皮症に対してリサイクル植皮を行った1例. Skin Surg, 16: 25-6, 2007［V］
13）宮永亭, 台蔵晴久, 島田賢一. 殿部慢性膿皮症に対し戻し植皮を行った1例. 創傷, 3: 24-6, 2012［V］
14）利根川守, 久保田夏枝, 原裕太, 他. もどし植皮による慢性膿皮症の治療経験. 日形会誌, 31: 181-4, 2011［V］
15）橋本一郎, 中西秀樹. 悪性腫瘍切除後の外陰会陰部再建における皮弁術と植皮術. Skin Cancer, 24: 423-6, 2010［V］
16）Lee KT, Pyon JK, Lim SY, et al. Negative-pressure wound dressings to secure split-thickness skin grafts in the perineum. Int Wound J, 11: 223-7, 2014［Ⅳ］
17）澤田雄宇, 吉木竜太郎, 川上千佳, 他. 臀部慢性膿皮症から生じた有棘細胞癌の1例. Skin Cancer, 23: 207-10, 2008［V］

CQ 3 再建に筋皮弁は有効か？

推奨

殿部皮膚欠損に対して，特に広範囲で深い皮膚欠損には，豊富な組織量をもつ筋皮弁が有効である（グレードC1）。

根拠・解説 殿部皮膚欠損の再建および褥瘡においては，過去の報告に対するシステマティックレビューが報告され，筋皮弁・筋膜皮弁・穿通枝皮弁のいずれも再発率・合併症発生率において統計学的有意差はないとするものであった[1)]。

他の外傷性皮膚欠損や皮膚潰瘍，腫瘍・病変切除後の再建において，同等のエビデンスを提示した報告はない。化膿性汗腺炎においては，病変切除後に分層植皮で再建した群と筋皮弁で再建した群を比べ，再発率に有意差はないが，再発した場合の経過は筋皮弁再建群の方が良好であったとの報告がある[2)]。

殿部皮膚欠損に対する皮弁再建自体の有効性に疑いを挟む余地はない。大殿筋皮弁をはじめとする筋皮弁は豊富な組織量と再建に十分な安定した血行を有し，手術手技も簡便で，広範で深い皮膚欠損によい適応がある[1-5)]。一方，筋皮弁は筋肉採取による機能的損失という欠点を持つ[1-5)]。

歴史的には局所皮弁から筋皮弁，筋膜皮弁，穿通枝皮弁へと皮弁様式が確立されており，各時代において新しい皮弁様式の有効性が報告されている[1-4,7)]が，高いエビデンスレベルで推奨されるべき皮弁様式を示した報告はいまだ存在しない。 再建皮弁の選択においては欠損部位の適合性のみならず，手技の簡便性，術式の安定性や採取部の侵襲などを考慮して決定することが望ましい。

今後の課題 褥瘡以外の原因による殿部皮膚欠損再建に対する分析的臨床研究がないため，今後各皮弁様式でのエビデンスの蓄積が必要である。 褥瘡も含めた殿部の再建結果には術後管理や治癒後の再発予防処置も大きく影響があり[1)]，それらを踏まえた包括的な治療指針の確立が求められる。

参考文献

1) Sameem M, Au M, Wood T, et al. A systematic review of complication and reccurence rates of musculocutaneous, fasciocutaneous, and perforator-based flaps for treatment of pressure sores. Plast Reconstr Surg, 130: 67e–77e, 2012 [Ⅳ]
2) Tanaka A, Hatoko M, Tada H, et al. Experience with surgical treatment of hidradenitis suppurativa. Ann Plast Surg, 47: 636–42, 2001 [Ⅴ]
3) Wong TC, Ip FK. Comparison of gluteal fasciocutaneous rotational flaps and myocutaneous flaps for the treatment of sacral sores. Int Orthop, 30: 64–7, 2006 [Ⅴ]
4) 福積聡, 三鍋俊春, 大高均, 他. 殿部放射線潰瘍に対する再建手術5例の検討. 共済医報, 56: 6–13, 2007 [Ⅴ]
5) 野嶋公博. 仙骨部褥瘡の外科的治療 92 症例の解析. 慈恵医大誌, 119: 441–53, 2004 [Ⅴ]
6) Yamamoto Y, Tsutsumida A, Murazumi M, et al. Lomg-term outcome of pressure sores treated with flap coverage. Plast Reconstr Surg, 100: 1212–7, 1997 [Ⅴ]
7) Coşkunfirat OK, Ozgentaş HE. Gluteal perforator flaps for coverage of pressure sores at various locations. Plast Reconstr Surg, 113: 2012–7, 2004 [Ⅴ]

CQ 4 再建に有茎皮弁は有効か？

推奨

会陰部皮膚欠損の再建に，十分な血行と組織量をもつ有茎皮弁は有効である（グレード C1）。

根拠・解説 悪性腫瘍切除後欠損に対する再建の報告は多く[1]，中でも腹会陰式直腸切断術（APR）後の会陰部皮膚軟部再建では，縦型腹直筋皮弁（VRAM）の再建が一次縫縮や thigh flap と比べ有意に創部合併症が低下したとの報告がある[2,3]。一方，拡大腹会陰式直腸切断術（ELAPR）後の会陰部皮膚軟部再建ではシステマティックレビューが報告され，腹直筋皮弁や大殿筋皮弁などの有茎皮弁と人工メッシュを比較し，創治癒やヘルニアなどの合併症発生率において有意差はなかった[1]。

有茎皮弁と局所皮弁，あるいは遊離皮弁を比較した研究報告はなかった。本邦でも少数の症例報告レベルの文献を見るのみである[4]。他の外傷性皮膚欠損や皮膚潰瘍，病変切除後の再建において，同等のエビデンスを提示した報告はない。

有茎皮弁は，デザインや手術手技も一定しており，特に筋皮弁は広範で深い皮膚欠損に有効である[1-3,5]。一方，腹直筋皮弁における腹壁ヘルニア[6]や，薄筋皮弁の遠位 1/3 部位は血行不良に陥る[7]などの重大な合併症も報告されており，再建材料の選択においては欠損部位や範囲，手技の簡便性や採取部の侵襲などを考慮して決定することが望ましい。

今後の課題 会陰部皮膚欠損再建に対する各再建術式間の大規模比較研究がない。また，本邦における会陰部再建の比較研究がない。

参考文献

1) Foster JD Pathak S, Smart NJ, et al. Reconstruction of the perineum following extralevator abdominoperitoneal excision for carcinoma of the lower rectum:a systematic review. Colorectal Dis, 14: 1052-59, 2012 [Ⅳ]
2) Butler CE, Gündeslioglu AO, Rodriguez-Bigas MA. Outcomes of immediate vertical rectus abdominis myocutaneous flap reconstructon for irradiated abdominoperineal resection defects. J Am Coll Surg, 206: 694-703, 2008 [Ⅴ]
3) Nelson RA, Butler CE. Surgical outcomes of VRAM versus thigh flap for immediate reconstruction of pelvic and perineal cancer resection defects. Plast Reconstr Surg, 123: 175-83, 2009 [Ⅴ]
4) 豊原一作, 金谷文則, 普天間朝上, 他. 婦人科領域悪性腫瘍摘出後の組織欠損に対して用いた有茎皮弁術の検討. 整形外科と災害外科, 47: 685-9, 1998 [Ⅴ]
5) Stiano JJ, Wong L, Butler J, et al. Flap reconstruction following gynaecological tumour resection for advanced and recurrent disease--a 12 year experience. J Plast Reconstr Aesthet Surg, 62: 346-51, 2009 [Ⅴ]
6) Choudy U, Harris D. Perineal wound complications, risk factors, and outcome after abdominoperineal resections. Ann Plast Surg, 71: 209-13, 2013 [Ⅴ]
7) Chen SH, Hentz VR, Wei FC, et al. Short gracilis myocutaneous flaps for vulvoperineal and inguinal reconstruction. Plast Reconstr Surg, 95: 372-7, 1995 [Ⅴ]

2. 術後管理

CQ 5 再建手術術後の排便管理は有効か？

推奨

便汚染による創感染，創治癒遅延が予想される症例の術後において，人工肛門造設や肛門内留置型排便管理チューブ使用などの排便管理は有効である。ただし適応については慎重に検討されるべきである（グレード C1）。

根拠・解説 殿部・会陰部皮膚欠損に対する再建手術の術後管理において，排便のコントロールは重要である。創部の汚染を防ぐために，低残渣食への変更，整腸剤の使用や摘便，多孔性ポリウレタン肛門用装具（アナルプラグ®）使用など排便のタイミングのコントロール，ドレッシングの工夫などが有効であったとする症例報告が散見される[1,2]。

確実な便汚染回避の方法として人工肛門の造設が挙げられる。難治性褥瘡患者の術後管理に関して症例対照研究を行った報告があり[3]，人工肛門造設群は人工肛門非造設群と比較して，有意に治癒期間の短縮，再発率の減少，排便ケア時間の短縮を認めた。他に，殿部・会陰部・肛門周囲の熱傷の術後管理に人工肛門造設が有効であったとする症例報告が複数ある[4-6,7]。人工肛門造設の合併症として人工肛門の脱出やイレウスがあり[3,4]，侵襲を伴う治療であるといえる。有効性を示す報告は2004年以前のものが多く，近年では肛門内留置型の排便管理チューブが普及しているため人工肛門造設の適応については慎重に検討されるべきである。

肛門内留置型の排便管理チューブは，肛門よりシリコーン製のチューブを挿入し，便を皮膚に接触させずに回収するシステムである。頻回の下痢による殿部・会陰部の皮膚損傷症例，熱傷症例に使用され，創治癒の短縮や医療者側の負担の軽減，コスト削減に効果があると報告されている[8-10]。熱傷診療ガイドラインにおいても肛門周囲に熱傷創のある広範囲熱傷患者では使用を考慮してもよい，と推奨している[11]。排便管理チューブの添付文書によると，30日以上の連続使用，小児，直腸・肛門疾患，1年以内の下部消化管の手術歴のある症例は適応外とされている。また固形便では頻回にチューブが脱落し，便汚染を防ぐ効果が低くなるため適応は限定される。合併症としてチューブの脱落，肛門潰瘍，肛門弛緩症などが報告されており，長期留置を避け定期的な合併症の確認が必要である[12,13]。術後管理の使用については，便汚染による創感染を防ぎ，植皮の生着，皮弁の安定に有効であったとする症例報告が散見される[14-17]。術後は留置期間が7～14日と比較的短期ですむ傾向にあり，水様便～軟便の症例に対して，侵襲のある人工肛門造設に代わる方法として有効である[18]。

今後の課題 肛門内留置型の排便管理チューブは比較的高価であり，コストが病院負担となるという点で使用しにくい。しかし人工肛門造設と比較して侵襲が少なく，水様便による創汚染を防止したい症例には有効であり，保険適用となるようエビデンスを蓄積していくことが今後の課題である。

参考文献

1) 青井則之, 岡部勝行. 褥瘡の術後排便管理における多孔性ポリウレタン肛門用装具の使用経験. 褥瘡会誌, 9: 75-80, 2007 [V]
2) 峯龍太郎, 高橋国宏, 徳山清和, 他. 仙骨部褥瘡におけるドレッシング内の便汚染隔離の一工夫. 褥瘡会誌, 7: 249-52, 2005 [V]
3) de la Fuente SG, Levin LS, Reynolds JD, et al. Elective stoma construction improves outcomes in medically intractable pressure ulcers. Dis Colon Rectum, 46: 1525-30, 2003 [IV]
4) Quarmby CJ, Millar AJ, Rode H. The use of diverting colostomies in paediatric peri-anal burns. Burns, 25: 645-50, 1999 [V]
5) Nakazawa H, Ito H, Morioka K, et al. The use of temporary diverting colostomy to manage elderly individuals with extensive perineal burns. Burns, 28: 595-9, 2002 [V]
6) 岡村俊哉, 提箸延幸, 中野実. 臀部・会陰部熱傷を伴った全身熱傷患者に対する人工肛門造設の有用性. 熱傷, 30: 26-32, 2004 [V]
7) 仲沢弘明, 野崎幹弘. 高齢者熱傷. 救急医学, 27: 101-3, 2003 [VI]
8) Padmanabhan A, Stern M, Wishin J, et al. Clinical evaluation of a flexible fecal incontinence management system. Am J Crit Care, 16: 384-93, 2007 [V]
9) Keshava A, Renwick A, Stewart P, et al. A non-surgical means of fecal diversion: The Zassi Bowel Management System. Dis Colon Rectum, 50: 1017-22, 2007 [IV]
10) Echols J, Friedman BC, Mullins RF, et al. Clinical utility and economic impact of introducing a bowel management system. J Wound Ostomy Continence Nurs, 34: 664-70, 2007 [IV]
11) 日本熱傷学会学術委員会. 肛門内留置型の排便管理チューブ. 熱傷診療ガイドライン, 61, 2009 [VI]
12) Bordes J, Goutorb P, Asencio Y, et al. A non-surgical device for faecal diversion in the management of perineal burns. Burns, 34: 840-4, 2008 [V]
13) 堀切将, 朴修三, 赤澤聡, 他. 便失禁管理システム使用時に発生した肛門裂傷の1例. 日本創傷・オストミー・失禁管理会誌, 13: 34-7, 2009 [V]
14) 栗田昌和, 大浦紀彦, 当山拓也, 他. 新しい糞便管理器具を用いて周術期管理を行った坐骨部褥瘡の2例. 褥瘡会誌, 8: 63-7, 2006 [V]
15) Kement M, Acar HA, Barlas IS, et al. Clinical evaluation of a temporary fecal containment device for non-surgical fecal diversion in perineal burns. Ulus Travma Acil Cerrahi Derg, 17: 123-7, 2011 [V]
16) 西掘晶, 平松幸恭, 加藤敬, 他. 熱傷患者に対して便失禁管理システムを使用した経験. 熱傷, 34: 284-9, 2008 [V]
17) 下総美奈子, 石黒匡史, 馬場香子, 他. 新たな便失禁管理システム（フレキシシール®Conva Tec社製）の使用経験. 埼玉医会誌, 42: 178-81, 2007 [V]
18) 大和田愛, 林祐司, 成島三長. 便失禁管理器具を用いた便汚染防止効果の評価. 褥瘡会誌, 8: 605-10, 2006 [V]

CQ 6 術後管理に体圧分散マットレスの使用は有効か？

推奨

術後創部の安静・除圧のために体圧分散マットレスの使用は有効である。症例に応じて空気流動型ベッド，圧切替型のエアマットレスなど適切に使用する必要がある**（グレード C1）**。

根拠・解説 殿部・会陰部皮膚欠損に対する再建術の術後管理において，創部の安静・除圧が特に重要である。殿部では仰臥位で圧迫，ずれが起こりやすく，会陰部でも排便や摩擦により創部の安静が保ちにくい。

褥瘡予防のための除圧に関する報告はエビデンスレベルの高いものが多数存在するが，再建術後の創部の除圧に関する報告は少ない。褥瘡症例の術後に空気流動型ベッドと圧切替型エアマットレスを

使用するランダム化比較試験を行い，両者とも良好な結果を得たとの報告があるが[1]，試験に使用された圧切替型エアマットレスは日本未発売のものであった。

空気流動型ベッドに関しては，熱傷症例の植皮術後に使用した記述研究が認められ，殿部の植皮生着率，採皮部の治癒期間が体幹前面と同等であったと報告している[2]。その他にも熱傷，褥瘡症例の術後に空気流動型ベッドを使用して良好な結果を得たという症例報告がある[3-5]。空気流動型ベッドは植皮生着率の向上，採皮部の早期治癒，除湿，感染の制御，疼痛減少，患者の移動が容易，という利点があるが，欠点として高 Na 血症，高浸透圧，見当識障害，管理の難しさ，それに伴う高コストが挙げられる[1,6]。

一方，圧切替型エアマットレスに関しても，褥瘡症例の術後に使用し，体位変換や体位制限が不要で有効であったとする症例報告が認められる[7]。

健常者において体圧とズレ力を，空気流動型ベッドと圧切替型エアマットレスで比較した報告がある[8]。仙骨部では圧切替型エアマットレスの体圧が有意に高値を示し，BMI の増加に伴いその差は減少しており，BMI が高い症例においては体圧分散効果は同等で，骨突出部には空気流動型ベッドの効果が高いと結論づけている。空気流動型ベッドと圧切替型マットレスの利点と欠点を理解して使用することが必要である。

今後の課題　除圧の方法については上記のとおりだが，除圧の期間については報告がない。特に褥瘡症例の術後に関しては，短ければ再発のリスクがあり，長ければ廃用性萎縮により ADL が低下する。実際の診療においては 2〜4 週間の安静後，徐々に荷重をかけていくという報告が多いが，これを検証していくことが必要である。

参考文献

1）Finnegan MJ, Gazzerro L, Finnegan JO, et al. Comparing the effectiveness of a specialized alternating air pressure mattress replacement system and an air-fluidized integrated bed in the management of post-operative flap patients: A randomized controlled pilot study. J Tissue Viability, 17: 2-9, 2008［Ⅱ］
2）Scheulen JJ, Munster A. Improved surgical care of posterior burns and donor sites using air-fluidized support. J Burn Care Rehabil, 7: 40-1, 1986［Ⅴ］
3）中村健, 大谷津恭之, 熊澤憲一, 他. 肛門周囲への植皮術の周術期管理. 熱傷, 33: 273-9, 2007［Ⅴ］
4）矢埜正実, 渡辺千冬, 益子邦洋, 他. 広範囲熱傷164症例の臨床的検討―救命率向上の因子について―. 日形会誌, 85: 739-48, 1984［Ⅴ］
5）石倉直敬, 川上重彦, 平敷貴也, 他. 褥瘡の手術療法の適応と限界. 整・災外, 46: 845-51, 2003［Ⅵ］
6）Rath T, Berger A. Treatment of severe burn cases in the air-fluidized bed. Burns Incl Therm Inj, 9: 115-7, 1982［Ⅴ］
7）亀山誠, 角谷徳芳, 伊藤芳憲, 他. 褥瘡の術後管理における体圧分散式マットレスの有用性. 日形会誌, 28: 751-6, 2008［Ⅴ］
8）田口裕紀子, 佐長舞, 秋田奈美, 他. 広範囲熱傷患者に使用する体圧分散ベッドの検討―身体背面の物理的負荷の比較から―. 熱傷, 31: 283-9, 2005［Ⅳ］

2章　陰茎・陰嚢欠損

1. 原因・診断

CQ 7　欠損を生じる原疾患は何か？

推奨

陰茎・陰嚢欠損を生じる疾患には先天奇形，外傷，腫瘍，感染，末梢動脈性疾患などがある（グレードC1）。

根拠・解説　陰茎・陰嚢欠損の原因疾患には，先天性疾患と後天性疾患がある。

先天性陰茎欠損症は極めてまれな疾患であり，発生頻度は1,000万から3,000万男児に1例といわれ，診断は形態上比較的容易である。染色体検査では正常男性型で，二分陰嚢などの陰嚢形成異常を伴うが正常精巣を有する[1-3]。陰茎欠損症は男児として養育される場合[2,3]と，社会的，心理的負担を考慮して女児として養育される場合とがある[1]。鑑別診断として小陰茎（ミクロペニス）があり，伸展陰茎長が平均－2.5SD以下で，かつ尿道下裂などの形態以上を伴わないものと定義され，原因は内分泌異常，先天性奇形症候群，特発性に分類される。小陰茎では立位排尿およびgender identityの確立のために早期の治療介入が必要とされ，テストステロン投与が多くの症例で有効である[4]。

陰茎・陰嚢欠損を生じる後天性疾患には，主に外傷，腫瘍，感染，末梢動脈性疾患などが挙げられる。外傷として，精神医学領域の問題を背景とした自傷行為による陰茎切断[5,6]や，事故による陰茎・陰嚢部欠損[7,8]などがある。また陰茎癌などの悪性腫瘍に対する根治手術としての陰茎・陰嚢欠損[9]，感染を伴う陰部壊死性筋膜炎であるフルニエ壊疽[10-12]や，慢性腎不全を伴う糖尿病患者などの末梢動脈性疾患に起因する陰茎・陰嚢壊死[13,14]などが報告されている。外傷性陰茎切断に対しては再接着術が行われることがあり[6]，その他の原因による陰茎・陰嚢欠損に対しては部位や範囲に応じて，植皮術や有茎あるいは遊離皮弁移植などを用いた陰茎・陰嚢再建が行われることがある[7,8]。

今後の課題　陰茎・陰嚢形成異常を含む先天性外性器異常の原因には，先天性副腎過形成症をはじめとする内分泌学的な原因による性分化異常症，総排泄腔の異常など非内分泌学的先天異常に合併する奇形，一定の病因が特定されない特発性などもあり，社会的性の決定や治療法などについての課題が残るものもある[1,4,15]。

参考文献

1）中井川昇，寺島和光，安達昌功，他．陰茎欠損症の1例．泌尿器科紀要，42: 695-7, 1996［Ⅵ］
2）佐藤かおり，東本恭幸，金田英秀，他．陰茎欠損・短腸症を伴った外反のない膀胱腸裂の1例．日本小児外科学会雑誌，45: 211-4, 2009［Ⅴ］
3）Wang H, Guo K, Wang J, et al. Aphallia in an adult male with 46,XY karyotype. Int J Urol, 18: 540-2, 2011［Ⅴ］

4）佐々木悟郎, 長谷川奉延, 松尾宣武. 性腺疾患 From Bench to Bedside ミクロペニス. 小児科診療, 65: 1579-83, 2002［V］
5）松山恭輔, 桶川隆嗣, 永田美保, 他. 自己陰茎切断の1例. 泌尿器外科, 7: 483-4, 1994［V］
6）丹治進: 陰茎切断・陰茎再接着術の要点. 臨床泌尿器科, 59: 95-105, 2005［V］
7）Gudaviciene D, Milonas D. Scrotal reconstruction using thigh pedicle flaps after scrotal skin avulsion. Urol Int, 81: 122-4, 2008［V］
8）Rashid M, Sarwar SU. Avulsion injuries of the male external genitalia: classification and reconstruction with the customized radial forearm free flap. Br J Plast Surg, 58: 585-92, 2005［V］
9）田利清信. 悪性腫瘍の手術 11 陰茎全摘除術, 全去勢術（付）鼠径リンパ節郭清術. 臨床泌尿器科, 51: 909-14, 1997［V］
10）斉藤まり, 服部浩明, 池田政身, 他. 陰嚢陰茎切断を要したFournier壊疽の2例. 臨床皮膚科, 60: 156-8, 2006［V］
11）佐野成一, 武石明精, 石田勝大, 他. 前外側大腿皮弁, 浅下腹壁動静脈皮弁で再建したフルニエ壊疽の1例. 日形会誌, 29: 676-80, 2009［V］
12）Ferreira PC, Reis JC, Amarante JM, et al. Fournier's gangrene: a review of 43 reconstructive cases. Plast Reconstr Surg, 119: 175-84, 2007［V］
13）劉祐里, 藤澤章弘, 谷岡未樹, 他. 末梢動脈疾患の初発症状として陰茎壊死を生じた1例. 臨床皮膚科, 66: 411-5, 2012［V］
14）Orhan I, Onur R, Akpolat N, et al. Penile amputation in Buerger's disease-an unusual cause of organ loss. Scand J Urol Nephrol, 38: 188-9, 2004［VI］
15）林時仲, 藤枝憲二.【周産期の症候・診断・治療ナビ；新生児編（1）症候ナビゲーション】内分泌　外性器の異常. 周産期医学, 37増刊号: 455-8, 2007［V］

2. 手　術

CQ 8　陰茎再建に有茎皮弁は有効か？

推奨

有茎皮弁はマイクロサージャリー手技が不要で，微小血管吻合に伴うリスクのない陰茎再建が可能である。一方，煩雑な手術手技，ドナー部位の犠牲，再建陰茎の機能や合併症などの問題点も多い（グレードC1）。

根拠・解説　陰茎癌切除後や性同一性障害などに対しては，有茎皮弁を用いた陰茎再建も多く行われてきた。概して尿道は全層植皮片で作成し，陰茎は筒状有茎皮弁などを用い，陰茎の芯はシリコーンプロテーゼが用いられてきた[1)]。現在までに陰茎再建に用いられた有茎皮弁として，薄筋皮弁[2,3)]，腹直筋皮弁[3)]，大腿筋膜張筋皮弁[4)]，腸骨皮弁[5)]，前外側大腿皮弁[6)]，浅下腹壁動脈皮弁[7)]，鼠径皮弁[8)]などが報告されている。有茎皮弁による陰茎再建には後述する問題点も指摘されているが，近年ではドナー部位の瘢痕が隠れやすく，侵襲の少ない浅腸骨回旋動脈穿通枝皮弁[1,9)]による陰茎再建なども開発されており，マイクロサージャリー手技が不要である利点も考慮すると，陰茎再建において有茎皮弁は有効であるといえる。

またフルニエ壊疽，外傷，腫瘍などによる陰茎の部分欠損に対しても有茎皮弁が用いられ，浅下腹壁動静脈皮弁[10)]や陰嚢皮弁[11,12)]による再建が報告されている。

今後の課題　有茎皮弁による陰茎再建の問題点として，頻回の手術を要する，経時的変化による萎縮がある，プロテーゼが露出する，膣内への挿入が困難となる，腹部や大腿部などの皮弁採取部に多

数の瘢痕を残す[13]，ドナー部位が広範囲となるか複数部位となり採取操作が煩雑である，皮弁が厚く再建陰茎が太すぎる，知覚皮弁となりにくい[1]，などの多くの問題点が指摘されている。部分欠損に用いられる陰嚢皮弁については，有毛皮弁である点が問題とされる[11,12]。

参考文献

1) 光嶋勲, 成島三長. 会陰部周囲の形成外科 陰茎再建. PEPARS, 59: 44-56, 2011 [V]
2) Orticochea M. A new method of total reconstruction of the penis. Br J Plast surg, 25: 347-66, 1972 [V]
3) Gilbert DA, Horton CE, Terzis JK, et al. New concepts in phallic reconstruction. Ann Plast Surg, 18: 128-36, 1987 [V]
4) Santanelli F, Scuderi N. Neophalloplasty in female-to-male transsexuals with the island tensor fasciae latae flap. Plast Reconstr Surg, 105: 1990-6, 2000 [V]
5) Aköz T, Kargi E. Phalloplasty in a female-to-male transsexual using a double-pedicle composite groin flap. Ann Plast Surg, 48: 423-7; discussion 427, 2002 [V]
6) Mutaf M, Isik D, Bulut O, et al. A true one-stage nonmicrosurgical technique for total phallic reconstruction. Ann Plast surg, 57: 100-6, 2006 [V]
7) Hester TR Jr, Nahai F, Beegle PE, et al. Blood supply of the abdomen revisited, with emphasis on the superficial inferior epigastric artery. Plast Reconstr Surg, 74: 657-70, 1984 [V]
8) Lai CS, Chou CK, Yang CC, et al. Immediate reconstruction of the penis with an iliac flap. Br J Plast Surg, 43: 621-4, 1990 [V]
9) Koshima I, Namba Y, Nagai A, et al. Penile reconstruction with bilateral superficial circumflex iliac artery perforator (SCIP) flaps. J Reconstr Microsurg, 22: 137-42, 2006 [V]
10) 佐野成一, 武石明精, 石田勝大, 他. 前外側大腿皮弁, 浅下腹壁動静脈皮弁で再建したフルニエ壊疽の1例. 日形会誌, 29: 676-80, 2009 [V]
11) 西田匡伸, 梁井こう, 水沼雅斉, 他. 陰嚢皮弁を用いた陰茎部再建の問題点. 日形会誌, 20: 16-22, 2000 [V]
12) 吉田益喜, 川田暁. 陰嚢皮弁で再建した陰茎部balloon cell nevusの1例. 形成外科, 50: 471-4, 2007 [V]
13) 山田敦, 真田武彦, 今井啓道, 他. 泌尿器科領域における形成外科的再建手術 皮弁・筋皮弁を用いた再建法. 臨床泌尿器科, 55: 629-34, 2001 [V]

CQ 9 遊離皮弁による陰茎再建は機能的に優れているか？

推奨

遊離皮弁による陰茎再建は，知覚・立位排尿という点から，機能的に優れている**（グレード C1）**。

根拠・解説 陰茎再建における遊離皮弁は，足背皮弁，三角筋部皮弁，外側上腕皮弁などの報告があるが，現在では橈側前腕皮弁が本邦でも，世界的にも最もよく利用されている[1,2]。ただ，近年では穿通枝皮弁による報告も散見される[3,4]。

合併症としては，皮弁の血流不全や尿道瘻孔などが挙げられる。しかし，多くの場合は，立位排尿が可能であり[2,5]，かつ，術後1年程度で知覚の回復も認められている[4,6]。

また，人工物，自家組織（骨または軟骨）による勃起機能や陰茎支柱の再建も行われている。しかし人工物では感染などにより，再手術が必要になる可能性が高く，さらに性交渉が不可能なことも多い[1]。自家組織では肋軟骨が採取・細工が容易であり，長さの調節も自由にできるため，よく用いら

れている[6)]。

今後の課題 再建陰茎の整容的・機能的完成度はまだ十分とはいい難い。また，再建陰茎による妊娠の報告はまれであり，勃起・射精という点には課題が残っている。

参考文献

1) Doornaert M, Hoebeke P, Ceulemans P, et al. Penile reconstruction with the radial forearm flap: an update. Handchir Mikrochir Plast Chir, 43: 208-14, 2011 [Ⅳ]
2) Garaffa G, Christopher NA, Ralph DJ. Total phallic reconstruction in female-to-male transsexuals. Eur Urol, 57: 715-22, 2010 [Ⅳ]
3) Lin CT, Chen LW. Using a free thoracodorsal artery perforator flap for phallic reconstruction--a report of surgical technique. J Plast Reconstr Aesthet Surg, 62: 402-8, 2009 [Ⅴ]
4) 光嶋勲, 成島三長.【特集 会陰部周囲の形成外科】陰茎再建. PEPARS, 59: 44-56, 2011 [Ⅴ]
5) Kim SK, Lee KC, Kwon YS, et al. Phalloplasty using radial forearm osteocutaneous free flaps in female-to-male transsexuals. J Plast Reconstr Aesthet Surg, 62: 309-17, 2009 [Ⅳ]
6) 遠藤隆志. 陰茎再建の現状と諸問題.【形成外科ADVANCEDシリーズ】殿部・会陰部再建と褥瘡の治療: 最近の進歩. 改訂第2版, 波利井清紀監修, 野崎幹弘編著, 88-95, 東京, 克誠堂出版, 2009 [Ⅵ]

CQ 10 陰嚢欠損の再建に皮弁は有効か？

推奨

陰嚢欠損の再建に皮弁は有効である（グレードC1）。

根拠・解説 陰嚢欠損の再建方法として，植皮，局所皮弁，有茎皮弁，遊離皮弁などが報告されている。有茎皮弁による陰嚢再建方法が多く報告されており，superomedial thigh flap，pudendal thigh flap，groin flap，gracilis myocutaneous flap，anterolateral thigh flap などが報告されている[1-12)]。陰嚢再建後の造精機能は保たれるが，長期観察では減少したとの報告もある。造精機能を保つため，陰嚢温を上昇させない薄い皮弁による再建が望ましい[13,14)]。

今後の課題 本邦における大規模な陰嚢再建の臨床研究がなく，症例の集積および臨床研究が望まれる。

参考文献

1) Lee SH, Rah DK, Lee WJ. Penoscrotal reconstruction with gracilis muscle flap and internal pudendal artery perforator flap transposition. Urology, 79: 1390-4, 2012 [Ⅴ]
2) 小平聡, 岡崎睦, 矢野智之, 他. 有茎前外側大腿皮弁を用いた外陰部再建の有用性. 日形会誌, 32: 379-85, 2012 [Ⅴ]
3) Karsidag S, Akcal A, Sirvan SS, et al. Perineoscrotal reconstruction using a medial circumflex femoral artery perforator flap. Microsurgery, 31: 116-21, 2011 [Ⅴ]
4) Tan BK, Rasheed MZ, Wu WT. Scrotal reconstruction by testicular apposition and wrap-around skin grafting. J Plast Reconstr Aesthet

Surg, 64: 944-8, 2011 [V]
5) Chen SY, Fu JP, Chen TM, et al. Reconstruction of scrotal and perineal defects in Fournier's gangrene. J Plast Reconstr Aesthet Surg, 64: 528-34, 2011 [V]
6) 佐野成一, 武石明精, 石田勝大, 他. 前外側大腿皮弁, 浅下腹壁動静脈皮弁で再建したフルニエ壊疽の1例. 日形会誌, 29: 676-80, 2009 [V]
7) Ferreira PC, Reis JC, Amarante JM, et al. Fournier's gangrene: a review of 43 reconstructive cases. Plast Reconstr Surg, 119: 175-84, 2007 [V]
8) Por YC, Tan BK, Hong SW, et al. Use of the scrotal remnant as a tissue-expanding musculocutaneous flap for scrotal reconstruction in Paget's disease. Ann Plast Surg, 51: 155-60, 2003 [V]
9) 白瀧敬, 越戸克和, 大村明子. フルニエ壊疽の2例 西日本泌尿器科, 65: 69-72, 2003 [V]
10) Hrbatý J, Molitor M. Traumatic skin loss from the mail genitalia. Acta Chir Plast, 43: 17-20, 2001 [V]
11) 高沢亮治, 野呂彰, 泉谷敏文, 他. 両側大腿筋膜張筋皮弁・遊離植皮を用いて皮膚欠損部を再建したフルニエ壊疽 臨床泌尿器科, 55: 355-7, 2001 [V]
12) 武田英男, 小島聡子, 阿部拓, 他. 鼠径部島状皮弁で陰嚢形成したフルニエ壊疽. 臨床泌尿器科, 51: 767-9, 1997 [V]
13) Wang DL, Luo ZJ, Sun GF, et al. Long-term prognosis of free skin-grafted penoscrotal avulsion injuries in two patients. J Plast Reconstr Aesthet Surg, 62: 385-7, 2009 [V]
14) Wang D, Zheng H, Deng F. Spermatogenesis after scrotal reconstruction. Br J Plast Surg, 56: 484-8, 2003 [V]

3章　膣・外陰欠損

1. 診　断

CQ 11　診断に US や MRI は有用か？

推奨

先天性の膣欠損の診断に US や MRI は有用である（グレード C1）。

根拠・解説　膣・外陰部欠損における受診時の主訴は，無月経あるいは周期性下腹部痛がほとんどである[1-3,5,8,9]。いずれの疾患においても，下腹部の精密検査として腹部超音波検査や MRI 撮影が行われた際に腹腔内に貯留した血腫や嚢胞性病変，経血の貯留等が明らかとなり，診断へと結びついた事例がほとんどであり[1-9]，今回の参考文献のすべてが症例報告で[1-9]エビデンスレベルはⅤであり，各々の症例数も 1 例から 2 例と少ないことから，診断に際して MRI，US が有用であると断言するにはあまりに説得力が低い。

しかしながら，初期の目的とは違うとしても，対象患者において膣の完全欠損あるいは部分欠損を MRI で画像上確認できた[2,5,7]，あるいは US で確認できた[3]，MRI，US ともに確認できた[4]という文献が散見されることから，膣欠損に対して MRI，US が有用な可能性はあると考えられる（推奨グレード C1）。残念ながら膣・外陰部欠損と MRI，US のキーワードで検索した結果，後天性の組織欠損に対する画像検査を行ったという文献はヒットしなかった。後天性の外陰部欠損に対しては，直視下に状態の観察が可能なことから画像検査を実施する必要性が低く，あまり行われることがないのではないかと推察される。膣欠損の多くは悪性腫瘍の摘出に伴うものと考えられるが，乳房再建等と違って切除後の再建が行われることはほとんどなく，再建術として行われているとすれば性同一性障害患者に対する造膣術であり，再建にあたっての画像検査の臨床的意義は低いと推察される。

また，これらの観点とは別に，小児を診断することが多いという立場から，被曝線量を考慮した場合に CT より MRI 撮影を積極的に行うべきであるという意見も認められた[9]。

今後の課題　国内外における膣・外陰部欠損を診断する際の MRI，US の有用性や優先度に関して論じた文献が存在しない。

参考文献

1）前川正彦，名護可容，笠井由佳．腹腔鏡下Davydov法による造膣術を行ったRokitansky症候群の 1 例．徳島県立中央病院医学雑誌，29: 37-40, 2008［Ⅴ］
2）高井由紀，辻なつき，銭鴻武，他．機能性子宮を有する先天性下部膣欠損症の1例．産婦の進歩，60: 235-8, 2008［Ⅴ］
3）北本晃一，中原千嘉，藤本正伸，他．機能性子宮を有する膣欠損症の2症例．津山中病医誌，24: 69-72, 2010［Ⅴ］
4）高澤慎也，五藤周，内田広夫，他．鎖肛・肛門膣前庭

瘻にMayer-Rokitansky-Kuster-Hauser症候群を合併した1例. 日本小児外科学会雑誌, 48: 68-71, 2012［V］
5）諸富公昭, 新田匡章, 石桧寛芳, 他. 深下腹壁穿通枝皮弁を用いて膣形成を行った先天性腟欠損症（Rokitansky-Kuster-Hauser 症候群）の1例. 日形会誌, 27: 390-5, 2007［V］
6）会田拓也, 島貫洋人, 佐藤雄一, 他. 異所性尿管と片側子宮頸部の交通がみられた重複子宮の１例. 日本産婦人科学会東京地方部会会誌, 50: 476-9, 2005
7）内山昌則, 村田大樹, 大野正文, 他. ロキタンスキー症候群に卵巣茎捻転を発症し急性腹症を来した小児例. 日本小児救急医学会雑誌, 10: 63-6, 2011［V］
8）山田陽子, 江上りか, 野崎雅裕, 他. 片側機能性内膜を有する頚管欠損分離子宮角に膣欠損症を合併した症例. 日本産科婦人科内視鏡学会雑誌, 21: 189-92, 2005［V］
9）岡村佳則, 伊藤史子, 本田智子, 他. 月経血流出障害を伴うミュラー管奇形と子宮内膜症. 日本エンドメトリオーシス学会会誌, 31: 199-202, 2010［V］

2. 治　療

CQ 12　膣再建に植皮は有効か？

推奨

有効である（グレード C1）。

根拠・解説　植皮術での膣再建の報告例はあるが，方法の工夫[1,4]（プロテーゼやエキスパンダー併用）や術後機能や合併症の検討[2,3,5-7]がほとんどであり，その他の再建方法（皮弁や腸管）と比較検討した文献は見られなかった。植皮術の問題である術後の拘縮や形態の保持に関しても，術後に形態保持用のプロテーゼを使用することで問題ないとしている文献[1,4]があった。また治療期間が遷延するが，重度合併症は少なく手技も簡便で生着率も高く，性生活も良好であり，植皮術は膣再建に有用としている文献[1-7]がほとんどであった。その他の再建方法と比較した文献がないため，優劣はつけがたいが，植皮術は膣再建に有効な方法の１つと考えられる。

今後の課題　皮弁や腸管などによる再建法と比較検討した（大規模）臨床研究が必要と考える。

参考文献

1）夏井睦, 藤田晋也, 深谷孝夫. 先天性膣欠損症の治療経験. 日形会誌 12: 18-23, 1992［V］
2）Alessandrescu D, Peltecu GC, Buhimschi CS, et al. Neocolpopoiesis with split-thickness skin graft as a surgical treatment of vaginal agenesis: retrospective review of 201 cases. Am J Obstet Gynecol, 175: 131-8, 1996［Ⅳ］
3）Kozarski J, Vesanović S, Bogdanović Z. Anatomic and histological characteristics of vagina reconstructed by Mclndoe method. Vojnosanit Pregl, 66: 107-12, 2009［V］
4）Sabino Neto M, Baracat EC, Ferreira LM. Vaginal reconstruction by McIndoe technique with a vaginal expander mold. IInt J Gynaecol Obstet, 73: 165-7, 2001［V］
5）Ugur MG, Balat O, Ozturk E, et al. Pitfalls in diagnosis and management of distal vaginal agenesis: 10-year experience at a single centre. Eur J Obstet Gynecol Reprod Biol, 163: 85-90, 2012［V］
6）Vesanović S, Panajotović L, Garalejić E. Sensibility of vagina reconstructed by Mclndoe method in Mayer-Rokitansky-Kuster-Hauser syndrome. Vojnosanit Pregl, 65: 449-55, 2008［V］

7) Højsgaard A, Villadsen I. Mclndoe procedure for congenital vaginal agenesis: complications and results. Br J Plast Surg, 48: 97-102, 1995 [V]

CQ 13 膣再建に皮弁は有効か？

推奨

皮弁による再建膣は潤いに乏しいが，短縮や狭窄がほとんどなく，内腔保持も容易である（グレードC1）。

根拠・解説 皮弁等による外陰再建が，中東・アフリカ地域での宗教的慣習による割礼で瘢痕化した女性器のQOLを向上させていることは証明されている[1)]。

しかし，膣再建に限定すると，皮弁を使用した報告は多いものの，方法論・経験論がほとんどで，比較検討や性生活における有効性を論じた文献は少ない。皮弁手術を形成外科医以外が手掛けることは少なく，形成外科医が膣再建の症例を数多く担当することはまれなため，多数の症例を比較研究する論文の出現は困難かもしれない。

皮弁を使用した膣再建の有用性をSexual adjustment Questionnaire（SAQ）等のアンケートとレビューで検討した論文は3つある。薄筋皮弁95症例中44例が術後フォロー中にSAQに答え，70%が再建膣を適正と評価しているが，性生活を再開した患者は47.5%で半数に満たなかった。性生活を再開しない理由は，尿ストーマや人工肛門の存在，皮弁採取部瘢痕等で裸になることに抵抗感があり，再建膣の乾燥・排液過多・性交時痛が煩わしい等であった[2)]。腹直筋皮弁を中心とした27例の検討でも性生活再開は50%で，前記論文を含むレビュー8文献をまとめると筋皮弁による再建膣の性生活再開は53.8%であり，皮弁の種類による差はみられなかった。上記以外に性生活を阻害する理由として放射線治療の併用による弊害があり，さらに筋皮弁の狭窄が20%前後見られ，ステント等後療法の必要性を考察している[3)]。VRAMによる30症例に行ったSAQを改編したSexual function Vaginal changes Questionnaire（SVQ）の回答では，術前に性生活を行っていた患者の14%しか再開していなかった。理由として，パートナーの健康問題，全米の健康な女性でも43%は性生活に問題を抱えていること，再建膣の乾燥・性交時痛は皮弁のみでなく放射線の影響が大きいことを挙げている[4)]。文献2）と3）およびレビュー論文の患者年齢中央値が50歳代であるのに比して，文献4）は62歳と高齢であることも関連していると考える[2-4)]。

上記の論文と他の文献から以下に考察する。皮弁は再建部位のしなやかさや弾力性，狭窄しにくいことが植皮より優れるメリットであるが，膣内の潤いがないというデメリットがあり，腸管再建に劣る。また，手術手技の煩雑さでは植皮に負け，有茎皮弁では周囲に採取部の長い瘢痕を残してしまい，前述のデメリットを考えると，フリーフラップを遠隔から移植する優位性もない。米国産婦人科学会の2002年の勧告によると，先天性の膣欠損患者は幼少期からのダイレーター等の保存治療が推奨され，手術は腸管（小児外科医），腹膜弁（婦人科医）が好まれ，植皮による再建が最多であるが，優れた手術法の統一見解はない[5)]。性同一視障害の男性女性化手術の際，陰茎や陰嚢切除皮膚を皮弁と

して利用できるが，再建膣の質向上を考えると，腸管再建に変わりつつあるようである。皮弁による膣再建は癌等の骨盤内切除・廓清後に汎用されるが，患者年齢の高さによる性生活欲求度の低下やパートナーの欲求・健康問題，放射線や化学療法の併用，等があるため，他の方法と有効性を単純に比較することは困難である。再建する皮弁として VRAM 等の腹直筋皮弁，薄筋皮弁，外陰大腿皮弁（Singapore flap）等が主に使用されているが，術後合併症に明らかな差はなく，どの皮弁も膣再建に有効である。

今後の課題　根拠を得るためには，皮弁による再建膣を他の再建法と比較検討した大規模臨床研究が待たれる。

参考文献

1）Foldès P, Cuzin B, Andro A. Reconstructive surgery after female genital mutilation: a prospective cohort study. Lancet, 380: 134–41, 2012［Ⅱ］
2）Ratliff CR, Gershenson DM, Morris M, et al. Sexual adjustment of patients undergoing gracilis myocutaneous flap vaginal reconstruction in conjunction with pelvic exenteration. Cancer, 78: 2229–35, 1996［Ⅳ］
3）Scott JR, Liu D, Mathes DW. Patient-reported outcomes and sexual function in vaginal reconstruction: a 17-year review, survey, and review of the literature. Ann Plast Surg, 64: 311–4, 2010［Ⅳ］
4）Løve US, Sjøgren P, Rasmussen P, et al. Sexual dysfunction after colpectomy and vaginal reconstruction with a vertical rectus abdominis myocutaneous flap. Dis Colon Rectum, 56: 186–90, 2013［Ⅳ］
5）American College of Obstetrics and Gynecology. ACOG committee opinion. Nonsurgical diagnosis and management of vaginal agenesis. Number 274, July 2002. Committee on Adolescent Health Care. American College of Obstetrics and Gynecology. Int J Gynaecol Obstet, 79: 167–70, 2002［Ⅵ］

CQ 14　膣の機能的再建に腸管移植は有効か？

推奨

先天性あるいは後天性膣欠損は腸管（S 状結腸，S 状結腸・直腸，回腸）を用いて機能的に再建することができる**（グレード C1）**。

根拠・解説　膣欠損に対する再建法として，圧迫法，植皮法，皮弁法，腹膜法，腸管法など各種の手術法が開発されてきた。その中で腸管法は，これまで他法による初回手術の救済手術と位置づけられてきた。しかし圧迫法の限界や植皮法あるいは皮弁法による合併症が報告されるにしたがって，腸管法が徐々に初回手術に選択されるようになってきた。腸管法の利点は，短縮が来ない，膣拡張が不要である，腸液の分泌が性行為を容易にする，植皮・皮弁法のような悪臭がない，質感と外観が近似している，等である[1–11]。

再建膣における機能とはすなわち性機能であり，性生活における活動性や満足度を意味する。開腹による各種腸管を用いた膣再建患者に対して，Female Sexual Dysfunction Questionnaire（FSDQ）

に基づいたアンケート調査を行った報告があり，性欲，興奮，自信，満足度，快適，潤滑度，オーガズムの回数，パートナーの満足度の各項目について検討した結果，約8割の患者が全項目について満足しており，性機能の回復が認められた[4)]。ほかにも，開腹によるS状結腸・直腸造膣術患者に対してアンケート調査が行われ，88.9%の患者がオーガズムを経験しており，この数値は他のどの方法より性機能回復に優れていると報告している[5)]。

さらに，腹腔鏡を併用したS状結腸造膣術患者に対して，Sexual Activity Questionnaire（SAQ）を用いた性活動の調査を行った報告では，77%で手術結果と性活動に満足していた[9)]。腹腔鏡を併用した回腸造膣術患者に対してもアンケート調査が行われ，長期フォローできた患者全員が性機能良好と答えており，性交時痛や出血を訴える者はいなかったと報告している[10)]。腹腔鏡を併用した腸管法では開腹による腸管法に比較して，手術時間に大差がない（開腹110分，腹腔鏡下130分）うえに，入院期間が平均15日から8.5日に減少した報告もあり，腹腔鏡下手術が術後の回復にも有効なことが推測される[11)]。

初回手術に植皮法あるいは皮弁法で膣再建が行われた症例が，膣口狭窄，膣が浅い，濡れない，悪臭など結果に満足できず，腸管法による再再建術を受けた報告があり，ほぼ全例手術結果に満足していた[7,10)]。

腸管造膣術は救済法としても初回術式としても機能的な再建として有効な方法であると推察できる。

今後の課題　国内外における各種再建法と性機能回復とを比較検討した大規模な臨床研究がない。

VII 3

参考文献

1) Lima M, Ruggeri G, Randi B, et al. Vaginal replacement in the pediatric age group: a 34-year experience of intestinal vaginoplasty in children and young girls. J Pediatr Surg, 45: 2087-91, 2010 [V]
2) Imparato E, Alfei A, Aspesi G, et al. Long-term results of sigmoid vaginoplasty in a consecutive series of 62 patients. Int Urogynecol J Pelvic Floor Dysfunct, 18: 1465-9, 2007 [V]
3) Khen-Dunlop N, Lortat-Jacob S, Thibaud E, et al. Rokitansky syndrome: clinical experience and results of sigmoid vaginoplasty in 23 young girls. J Urol, 177: 1107-11, 2007 [V]
4) Hensle TW, Shabsigh A, Shabsigh R, et al. Sexual function following bowel vaginoplasty. J Urol, 175: 2283-6, 2006 [V]
5) Kwun Kim S, Hoon Park J, Cheol Lee K, et al. Long-term results in patients after rectosigmoid vaginoplasty. Plast Reconstr Surg, 112: 143-51, 2003 [V]
6) Hensle TW, Reiley EA. Vaginal replacement in children and young adults. J Urol, 159: 1035-8, 1998 [V]
7) El-Sayed HM, El-Lamie IK, Ibrahim AM, et al. Vaginal reconstruction with sigmoid colon in vaginal agenesis. Int Urogynecol J Pelvic Floor Dysfunct, 18: 1043-7, 2007 [V]
8) Kapoor R, Sharma DK, Singh KJ, et al. Sigmoid vaginoplasty: long-term results. Urology, 67: 1212-5, 2006 [V]
9) Cai B, Zhang JR, Xi XW, et al. Laparoscopically assisted sigmoid colon vaginoplasty in women with Mayer-Rokitansky-Kuster-Hauser syndrome: feasibility and short-term results. BJOG, 114: 1486-92, 2007 [V]
10) Wu JX, Li B, Li WZ, et al. Laparoscopic vaginal reconstruction using an ileal segment. Int J Gynaecol Obstet, 107: 258-61, 2009 [V]
11) Kim SK, Jeong JO, Kwon YS, et al. Laparoscopic rectosigmoid flap vaginoplasty. J Plast Surg Hand Surg, 45: 226-31, 2011 [V]

CQ 15 外陰再建に有茎皮弁は有効か？

推奨

腫瘍切除などにより生じた外陰欠損に対する再建材料として有茎皮弁は有効である（グレード C1）。

根拠・解説 腫瘍切除などにより生じた膣を含む外陰部欠損に対する再建法として，有茎皮弁による再建術が広く行われている[1-22]。外陰部には，解剖学的検討および臨床経験より再建に用いることが可能な皮弁があることは知られており，一般的に用いられている皮弁としては，臀部および大腿に作成した皮弁[1,5,6,10-15,19-22]，薄筋皮弁[2-4,8,9,11-13,15,19,20]，腹直筋皮弁[7,13-16,18-20]などがある。

他の部位と同様に外陰においても，有茎皮弁による再建は植皮術に比べ拘縮が少なく，また腫瘍切除などにより生じた死腔を充填できるなどの利点を有している[2,11,18,22]。また再建術後の整容的および知覚を含めた機能も，有茎皮弁による再建では良好に回復している[2,6,13,16,22]。一方，有茎皮弁移植術に伴う合併症は，部分または完全皮弁壊死[3,6-9,12-14,16,18-20]，創離開[7,9,11,18-20,22]および皮弁採取部の感染や疼痛など[2,3,6,9,17,19,20]が多い。これらの合併症の発生頻度は報告による差が大きく，有茎皮弁による再建を回避しなければならないほど頻度の高いものではなかった[2-14,16-22]。

有茎皮弁による再建において影響を与える因子は，多くの報告で放射線照射が挙げられている[3,13,17,19]。このため皮弁の選択およびデザインの際には放射線照射を考慮する必要がある。また合併症を予防して安全に移植を行うためには，皮弁のデザインおよび挙上において血行の温存が重要である[6,8,9,14]。

有茎皮弁を用いた再建術を行うことは縫縮する場合に比べ術後の予後が良好である[2,15,17,18]。また腫瘍原発部位に放射線照射が行われた場合にも有茎皮弁による再建は有効である[3,7,19]。しかし遊離皮弁移植などとの比較を行った報告は見られない。再建により腫瘍の再発率には影響はない[15]。

各種有茎皮弁の中では，腹直筋皮弁が他の有茎皮弁に比べ有効である[7,13,20]。薄筋皮弁なども再建材料として有効である[2-4,8,9,11-13,15,19,20]。しかしエビデンスレベルが高い報告はなく，皮弁の選択については検討課題である。

以上より，有茎皮弁による再建は合併症の発生も少なく，機能的および整容的にも満足した結果が得られることから，有茎皮弁は外陰欠損の修復に有効な再建材料である。

今後の課題 現在，国内外における各種再建法を比較検討した大規模な臨床研究がなく，エビデンスレベルの高い研究報告が必要である。

参考文献

1) Cocke WM, Bolasny BL, Sawyers JL. Vaginal reconstruction folowing extended abdominoperineal resection. Plast Reconstr Surg, 46: 372-4, 1970 [V]

2) McCraw JB, Massey FM, Shanklin KD, et al. Vaginal reconstruction with gracilis myocutaneous flaps. Plast Reconstr Surg, 58: 176-83, 1976 [V]

3) Morrow CP, Lacey CG, Lucas WE. Reconstructive surgery in gynecologic cancer employing the gracilis myocutaneous pedicle graft. Gynecol Oncol, 7: 176–87, 1979 [V]
4) Ballon SC, Donaldson RC, Roberts JA, et al. Reconstruction of the vulva using a myocutaneous graft. Gynecol Oncol, 7: 123–7, 1979 [V]
5) Stevenson TR, Grekin RC, Friedman RJ, et al. Squamous cell carcinoma of the perineum: management with Mohs' surgical excision and gluteal thigh flap. Ann Plast Surg, 18: 248–51, 1987 [V]
6) Rosen JM, Mo ST, Liu A. Experience with the island inferior gluteal thigh flap compared with other local flaps for the reconstruction of the pelvic area. Ann Plast Surg, 24: 498–509, 1990 [Ⅳ]
7) Pursell SH, Day TG Jr, Tobin GR. Distally based rectus abdominis flap for reconstruction in radical gynecologic procedures. Gynecol Oncol, 37: 234–8, 1990 [V]
8) Soper JT, Rodriguez G, Berchuck A, et al. Long and short gracilis myocutaneous flaps for vulvovaginal reconstruction after radical pelvic surgery: comparison of flap-specific complications. Gynecol Oncol, 56: 271–5, 1995 [Ⅳ]
9) Burke TW, Morris M, Roh MS, et al. Perineal reconstruction using single gracilis myocutaneous flaps. Gynecol Oncol, 57: 221–5, 1995 [V]
10) Reid R. Local and distant skin flaps in the reconstruction of vulvar deformities. Am J Obstet Gynecol, 177: 1372–83, 1997 [Ⅳ]
11) 豊原一作, 金谷文則, 普天間朝上, 他. 婦人科領域悪性腫瘍摘出後の組織欠損に対して用いた有茎皮弁術の検討. 整形外科と災害外科, 47: 685–89, 1998 [Ⅳ]
12) Ragoowansi R, Yii N, Niranjan N. Immediate vulvar and vaginal reconstruction using the gluteal-fold flap: long-term results. Br J Plast Surg, 57: 406–10, 2004 [Ⅳ]
13) Casey WJ 3rd, Tran NV, Petty PM, et al. A comparison of 99 consecutive vaginal reconstructions: an outcome study. Ann Plast Surg, 52: 27–30, 2004 [Ⅳ]
14) Salgarello M, Farallo E, Barone-Adesi L, et al. Flap algorithm in vulvar reconstruction after radical, extensive vulvectomy. Ann Plast Surg, 54: 184–90, 2005 [Ⅳ]
15) Weikel W, Hofmann M, Steiner E, et al. Reconstructive surgery following resection of primary vulvar cancers. Gynecol Oncol, 99: 92–100, 2005 [Ⅳ]
16) Goldberg GL, Sukumvanich P, Einstein MH, et al. Total pelvic exenteration: the Albert Einstein College of Medicine/Montefiore Medical Center Experience (1987 to 2003). Gynecol Oncol, 101: 261–8, 2006 [Ⅳ]
17) Höckel M, Dornhöfer N. Vulvovaginal reconstruction for neoplastic disease. Lancet Oncol, 9: 559–68, 2008 [V]
18) Butler CE, Gündeslioglu AO, Rodriguez-Bigas MA. Outcomes of immediate vertical rectus abdominis myocutaneous flap reconstruction for irradiated abdominoperineal resection defects. J Am Coll Surg, 206: 694–703, 2008 [Ⅳ]
19) Staiano JJ, Wong L, Butler J, et al. Flap reconstruction following gynaecological tumour resection for advanced and recurrent disease--a 12 year experience. J Plast Reconstr Aesthet Surg, 62: 346–51, 2009 [Ⅳ]
20) Nelson RA, Butler CE. Surgical outcomes of VRAM versus thigh flaps for immediate reconstruction of pelvic and perineal cancer resection defects. Plast Reconstr Surg, 123: 175–83, 2009 [Ⅳ]
21) O'Dey DM, Bozkurt A, Pallua N. The anterior Obturator Artery Perforator (aOAP) flap: surgical anatomy and application of a method for vulvar reconstruction. Gynecol Oncol, 119: 526–30, 2010 [V]
22) Franco D, Almeida G, Arnaut M Jr, et al. Analysis of the use of fasciocutaneous flaps for immediate vulvar reconstruction. Rev Col Bras Cir, 39: 54–9, 2012 [V]

4章　骨盤内死腔

1．治療方針

CQ 16　骨盤内臓切除後の創部感染症の予防に，皮弁による再建は有効か？

推奨

骨盤内臓切除の主要な合併症は会陰部感染症であり，放射線治療後では発症率が高くなる。骨盤内臓切除後に必ずしも骨盤再建を行う必要はないが，放射線治療後などの創治癒遅延が考えられる場合は，再建を行うことによって感染症などの会陰部創合併症の発症率が低減すると期待できる（グレードC1）。

根拠・解説

1）**定義**：骨盤内死腔は骨盤内臓切除術によって生じる。骨盤内臓切除術とは，以下の2術式を指すこととする。

・直腸切断術（abdominoperineal resection：APR，abdominoperineal excision：APE）

・骨盤内臓切除術（pelvic exenteration：PE）

腹会陰式直腸切断術は直腸肛門癌に対する根治術の1つで，腹部と会陰部の2方向からアプローチして肛門周囲皮膚・坐骨直腸窩脂肪・肛門括約筋・肛門挙筋とともに直腸を切断し結腸永久人工肛門を造設する手術であり，マイルズ手術とも呼ばれる。途中で腹臥位となる腹仙骨式直腸切断術と呼ばれる術式もある。骨盤内臓切除術（PE）は，以下の術式が挙げられる。

・男性に対しての骨盤内臓全摘術（total pelvic exenteration：TPE）：
直腸切断術と膀胱・前立腺全摘術を行い，結腸永久人工肛門造設と尿路変向を行う。

・女性に対しての骨盤内臓切除術（pelvic exenteration：PE）

①後方骨盤内臓切除術（posterior PE）：直腸切断術と子宮全摘術を行う。

②前方骨盤内臓切除術（anterior PE）：子宮全摘術と膀胱全摘術を行う。

③骨盤内臓全摘術（total PE）：子宮全摘術に膀胱全摘術と直腸切断術を併施し，結腸永久人工肛門造設と尿路変向を行う。

TPE は multivisceral resection（MVR）とも表現される。

これらの術式は骨盤内に広範な死腔を生じ，その状態を本稿では骨盤内臓切除と定義する。1999年のアメリカ疾病予防管理センター（CDC）編集の「Guideline for the Prevention of Surgical Site Infection, 1999」では，直腸の手術はクラスⅡ／準汚染（Clean-Contaminated）に分類されており，直腸切断術を伴う術式では特に会陰部の合併症を生じる可能性が高い。近年では腫瘍の取り残しを低減させるため，古典的 APR より肛門挙筋全体を円筒状に拡大して切除する直腸切断術拡大切除（extra-levator abdominoperineal resection：eLAPR）がより一般的に行われるようになり，古典

的 APR に比べて会陰部の欠損は大きくなる傾向にある。

2）直腸肛門癌の治療方針：骨盤内臓切除術（APR や PE）の原疾患は直腸肛門癌が最多であり，海外では術前に化学療法と放射線治療を行う neoadjuvant chemoradiotherapy がスタンダードとなっている。一方，本邦での治療方針は大腸癌研究会による「大腸癌治療ガイドライン　医師用　2010 年版」[1]の中に，以下のクリニカルクエスチョンと推奨文がある。

CQ 17：直腸癌に対する術前化学放射線療法の意義（推奨カテゴリーC）

注）カテゴリーC とは，エビデンスのレベルにかかわらず，ガイドライン作成委員の意見が完全には一致していないことを示す。

また，日本放射線専門医会・医会，日本放射線腫瘍学会，日本医学放射線学会編集の「放射線治療計画ガイドライン　2012」[2]の直腸癌の項でも，「直腸癌治療の第一選択は手術」とするが，「直腸癌における放射線治療の役割は，①切除可能例での術前あるいは術後の補助療法としての役割（縮小手術，および再発率の低減），②切除不能および局所再発例において，術前照射により切除を可能にする役割，③同症例において切除可能とならないまでも，除痛や延命を目的とする役割（緩和的治療）等が挙げられる。術前照射により局所制御率が向上することはメタアナリシスによって確認されている。」と記載されている。

したがって，現在では，手術の補助療法としては術前化学放射線療法が標準である。日本では，側方リンパ節郭清を積極的に行うことが多く，局所再発率が低いため，補助放射線療法を行わない傾向にあるが，一方，側方リンパ節郭清例では排尿障害，性機能低下など自律神経障害の問題もあり，自律神経の温存に関して術前照射の有効性を指摘する報告もある。

ただし，今回検索した文献の中では，APR や PE 手術後の骨盤底再建の有無を比較した controlled studies や pooled studies は，海外の文献のみで日本語文献はなかった。

3）骨盤内臓切除後の合併症：以下は，海外の文献を参照して解説する。eLAPR 後の会陰部再建に対する Butt[3]らによる最新のシステマティックレビューによると，eLAPR に伴う合併症は会陰部関連が最も多く 20～58％で，会陰部の創治癒遅延因子として，放射線治療が最も相関があり，その他には糖尿病，BMI 高値，喫煙，アルコール多飲，周術期の輸血の報告があった。De Wever[4]は PE を施行した 106 例での合併症を調査し，合併症の総発症率は 60％で，会陰部死腔関連が 23％（会陰部感染膿瘍 15％，血腫 8％）で最も多かったと述べた。Murrell[5]は，APR を施行した 44 例の 2 カ月以内の合併症の発症率は 32％で，その中で腹腔会陰部膿瘍が最多で 43％であったと報告した。Jakowatz[6]は，PE を施行した 104 例の 49％に大合併症（胃腸管瘻孔，尿路瘻孔，創部膿瘍や壊死）がみられ，会陰部膿瘍が 15％で最多であったと述べている。

以上より，骨盤内臓切除後の合併症は会陰部感染症が最も多い。また放射線治療は有意に会陰部創合併症の発症率を増加させるリスクファクターで，創治癒遅延因子がある場合には会陰部合併症の発症率が高くなると考えられる。

4）骨盤内臓切除後の骨盤底即時再建：Nisar[7]は，1984～2008 年の APR 後再建について evidence-based review を行った。APR 後で単純縫合群と再建群との会陰部創合併症の発症率を比較すると，

放射線非治療群では両者に有意差を認めないが，放射線治療群では，再建群の会陰部創合併症の発症率は単純縫合群のそれに比べて1/2〜1/10に減少したとし，放射線治療後のAPR施行例では筋皮弁による即時再建が推奨されると論じた。また前述のButt[3]らは，eLAPR後の単純縫合群と筋皮弁再建群とを比較したpooled analysisを行い，入院や手術を必要とする大合併症の発症率は筋皮弁再建群では2.7%で，単純縫合の27.5%に比べて著明に低いと報告した。Jakowatz[6]は放射線治療後のPE手術例における合併症の発症率を検討し，非再建群の82%に比べて筋皮弁再建群の合併症の発症率は48%で，有意に低い（$p < 0.05$）と報告した。

今回検索した1985〜2012年の文献の中で，APR後の会陰部筋皮弁再建群と非再建群とを比較し，患者背景のマッチングが考慮されている優良なcontrolled studiesは6文献であり（CQ19参照），そのすべてにおいて再建群の会陰部合併症（膿瘍・感染）の発症率が有意に低下していた。

以上より，骨盤内臓切除後にルーチンで皮弁による再建を行う必要はないが，放射線治療などの創治癒遅延が考えられる場合には，皮弁による会陰部再建によって会陰部感染症の発症率が低減すると期待できると考えられる。

5）総括：骨盤内臓切除の主要な合併症は，会陰部感染や膿瘍で，放射線治療後では合併症の発症率が高くなる。放射線治療や皮膚欠損が大きいなどの創治癒遅延が考えられる場合は，再建を行うことによって会陰部感染症を含めた創部合併症の低減が期待できる。

なお，本根拠・解説は当CQに対して検索した文献に加えて，CQ17，CQ20で得られた文献も参照した。

今後の課題　この領域でのエビデンスの高い文献は少ない。特に国内でのRCT以上の報告が待たれる。

参考文献

1）大腸癌研究会編. 大腸癌治療ガイドライン 医師用 2010年版. 金原出版, 2010［Ⅳ］
2）日本放射線専門医会・医会, 日本放射線腫瘍学会, 日本医学放射線学会編. 放射線治療計画ガイドライン2008. 164-73, 2012［Ⅳ］
3）Butt HZ, Salem MK, Vijaynagar B, et al. Perineal reconstruction after extra-levator abdominoperineal excision (eLAPE): a systematic review. Int J Colorectal Dis, 28: 1459-68, 2013［Ⅳ］
4）De Wever. Pelvic exenteration: surgical aspects and analysis of early and late morbidity in a series of 106 patients. Acta Chir Belg, 111: 273-81, 2011［Ⅴ］
5）Murrell ZA, Dixon MR, Vargas H, et al. Contemporary indications for and early outcomes of abdominoperineal resection. Am Surg, 71: 837-40, 2005［Ⅴ］
6）Jakowatz JG, Porudominsky D, Riihimaki DU, et al. Complications of pelvic exenteration. Arch Surg, 120: 1261-5, 1985［Ⅳ］
7）Nisar PJ, Scott HJ. Myocutaneous flap reconstruction of the pelvis after abdominoperineal excision. Colorectal Dis, 11: 806-16, 2009［Ⅳ］

CQ 17 骨盤内臓切除後の会陰ヘルニアの予防に，皮弁による再建は有効か？

推奨

骨盤内臓切除術後の会陰ヘルニアの発症率は低く，会陰ヘルニア予防のみを目的として骨盤底再建をすることはないが，放射線治療後などの創治癒遅延が考えられる場合には，皮弁による骨盤底再建を行うことによって会陰ヘルニアの発症率が低減すると期待できる（グレード C1）。

根拠・解説

1）疫学：海外では直腸肛門癌に対して術前化学放射線治療（neoadjuvant chemoradiotherapy）が標準治療として行われている。また直腸切断術（APR）の術式も変遷があり，近年では肛門挙筋全体を一塊に切除する直腸切断術拡大切除（extra-levator abdominoperineal resection：eLAPR）がより多く行われるようになってきている。Butt[1]は，eLAPR では会陰部欠損が古典的 APR よりも大きくなるため，会陰ヘルニアの発症率は古典的 APR のそれよりも高くなるだろうと論じている。

APR 術後の会陰ヘルニアの発症率は，0.6%（So[2]）から 11.8%（Martijnse[3]）と，大きな幅がある。これは会陰ヘルニアの定義が一定していないこと，術前化学放射線治療が標準化したことや切除術式の変化などが原因だと考えられる。Aboian[4]は，1990～2000 年に骨盤内臓切除術を受けた直腸癌患者 3,761 例のうち会陰ヘルニアは 8 例であったと述べ，So[2]は，同様に 1963～95 年の間の術後会陰ヘルニア 21 例を報告し，APR 後の会陰ヘルニアの発症率は 0.62%だと報告した。eLAPR で会陰部を単純縫合した最近の case series では会陰ヘルニアの発症率は 1～2.8%と報告されている。Mjoli[5]は，会陰ヘルニア修復術までの期間は APR 術後 8 カ月（中央値）で，その修復術後の再発率は高く 30%と報告した。前述の Butt[1]は，会陰ヘルニアの治療方針は定説がなくその予防が重要だと述べている。

以上より，海外における近年での直腸肛門癌の治療法は放射線治療後に eLAPR 手術を行うことが多く，術後の会陰ヘルニアの発症率は 1～2.8%で非常に低いと考えられる。本邦での発症率は報告が少なく不明である。

2）予防的治療：1999 年の CDC 編集の“Guideline for the Prevention of Surgical Site Infection, 1999”では，直腸の手術はクラスⅡ／準汚染（Clean-Contaminated）に分類されており，感染のリスクが相対的に高い。そのため，人工物（biological mesh や synthetic mesh）を用いる即時再建では synthetic mesh の報告は少なく，より耐感染性があるとされる biological mesh を用いた報告が多い。

骨盤内臓切除後に会陰ヘルニアの予防を目的とした皮弁による再建の報告はないが，骨盤内臓切除後の皮弁による再建の合併症の追跡結果として会陰ヘルニアの発症率が報告されている。また海外では骨盤底の強度を上げるために人工物を挿入した controlled studies が 4 文献（Martijnse[3]，Lefevre[6]，Christensen[7]，Peacock[8]）あり，Martijnse[3]は会陰ヘルニアの治療の報告で，その他は即時再建の報告であった。しかしいずれも経過観察期間が短くエビデンスの高い文献とはいい難い。

3）予防的治療―皮弁による即時再建：Lefevre[6]は，放射線治療後の APR の症例に対し縦軸型腹直

筋皮弁（Vertical rectus abdominis muscuwlocutaneous flap：VRAM）再建群と大網形成群とで会陰ヘルニア発症率を比較した。彼らは，大網形成群の 15.4%に比べて VRAM 再建群は 0%と有意差があり（p=0.0072），他の合併症も VRAM 再建群では低いこと報告し，VRAM による即時再建を推奨している。VRAM による骨盤底再建で最大の 73 例の case series を報告した Buchel[9]は，会陰ヘルニアの発症率は 1.3%と報告し，会陰ヘルニアの発症を予防するために腹直筋前鞘を骨盤底の硬組織に縫合するなどの術式を詳述した。Christensen[7]は，eLAPR 後の gluteal flap による骨盤底再建の 33 例で会陰ヘルニアの発症率は 21%と報告した。

大網による会陰部再建に関して，Butt[1]らは，eLAPR 後の会陰部再建について行ったシステマティックレビューの結果，大網単独では会陰ヘルニアを予防するほどの強度がなく，biological mesh や筋皮弁と併用して使用すべきと論じた。

今回検索した文献で，会陰ヘルニア予防のみを目的とした骨盤底再建を論じた報告はないが，骨盤底再建術後の合併症を評価した文献の結果を見ると，最も頻度の高い VRAM 再建例での会陰ヘルニアの発症率は非常に低く，他の再建法での会陰ヘルニア発症の報告がより高頻度に見られた。以上より，会陰ヘルニア予防のみを目的として骨盤底再建を適応することはないが，結果的に VRAM による再建が最も骨盤底の強度が高く，会陰ヘルニアの予防に適していると考えられる。

4）予防的治療―人工物（biological mesh や synthetic mesh）による即時再建：biological mesh は，Permacol®（porcine dermis），surgiSIS®（porcine intestinal submucosa）などの生体材料で，近年海外で会陰部ヘルニア治療や eLAPR の即時再建に利用されている。biological mesh は非吸収性の synthetic mesh と比較して，汚染された部位での耐感染性に優れており，筋皮弁に比べて手術時間の短縮，形成外科医の不要，ドナーサイトの不要，コスト削減などの利点があると報告されている。Christensen[7]は，eLAPR 後の即時骨盤底再建で，Permacol® 24 例と gluteal flap による再建 33 例とを比較し，会陰ヘルニアの発症率は gluteal flap の 21%に比べ Permacol® で 0%であり有意に低い（$p < 0.01$）が，感染率は gluteal flap の 9%に比べて Permacol® は 17%でより高い傾向があった（p=0.26）と報告した。しかし，Permacol® はドナーサイトが不要で治癒率が高く，感染リスクは許容範囲内だとして，Permacol® による再建を推奨している。Peacock[8]は，APR 後の surgiSIS®（porcine intestinal submucosa）による再建群と VRAM による再建群とを比較し，surgiSIS® は VRAM による再建と有意差のない合併症の発症率であるうえに非常に低コストであると報告した。Butt[1]が行った近年 5 年間での eLAPR に対する biological mesh 再建に関する pooled analysis によると，Permacol®（101 例）と surgiSIS®（19 例）が多く利用され，放射線治療が施行された率が平均 68.5%と高値であるにもかかわらず合併症の発症率は合計で 43.6%（大合併症で 2.7%，小合併症で 27.5%，会陰ヘルニアで 2.7%）という結果であり，彼らは biological mesh による即時再建の有用性を指摘した。

しかしこれらは短期結果しか報告されておらず，したがってエビデンスレベルは低い。以後の慎重な経過観察が必要と考えられる。また本邦での使用報告もない。

5）会陰ヘルニアの治療：術後会陰ヘルニアの治療に関しては，エビデンスの高い文献は存在せず，controlled studies では Martijnse[3]の 1 文献のみであった。彼らは直腸癌で APR 施行後に生じた会陰ヘルニアの 21 例に大きな nonabsorbable mesh を高緊張下に強固に縫合する方法を行い，成功率

が 95％であったと報告した。Mjoli[5] は会陰ヘルニアに関する文献と自験例の合計 43 例の pooled analysis を行い，会陰ヘルニアの初回手術 43 例のうち 13 例が再発（30％）したとし，単純縫縮だけでは再発率が非常に高く，何らかの再建を講じる必要があると論じた。筋皮弁による会陰ヘルニアの治療は case report のみであった。

したがって，会陰ヘルニアの治療法に関してガイドラインに記載可能な推奨術式はない。

6）総括：骨盤内臓切除後の会陰ヘルニアの発症率は低く，その予防のみを目的として再建することはないが，放射線治療後や創治癒遅延が考えられる場合や，切除範囲が大きい場合には，骨盤底再建を行うことによって，結果的に会陰ヘルニアの発症率が低減すると期待できる。再建材料としては腹直筋皮弁による再建が最も骨盤部の強度が高く，会陰ヘルニアの予防に適していると考えられる。海外では骨盤内臓切除後の biological mesh による即時再建の報告がある。

なお，本解説は当 CQ に対して検索した文献に加えて，CQ16，CQ20 で得られた文献も参照した。

今後の課題　この領域でのエビデンスの高い文献は少ない。特に国内での RCT 以上の報告が待たれる。また，海外では biological mesh による即時再建の報告が見られるが，長期結果を確認する必要がある。

参考文献

1）Butt HZ, Salem MK, Vijaynagar B, et al. Perineal reconstruction after extra-levator abdominoperineal excision（eLAPE）: a systematic review. Int J Colorectal Dis, 28: 1459–68, 2013［Ⅳ］
2）So JB, Palmer MT, Shellito PC. Postoperative perineal hernia. Dis Colon Rectum, 40: 954–7, 1997［Ⅴ］
3）Martijnse IS, Holman F, Nieuwenhuijzen GA, et al. Perineal hernia repair after abdominoperineal rectal excision. Dis Colon Rectum, 55: 90–5, 2012［Ⅳ］
4）Aboian E, Winter DC, Metcalf DR, et al. Perineal hernia after proctectomy: prevalence, risks, and management. Dis Colon Rectum, 49: 1564–8, 2006［Ⅴ］
5）Mjoli M, Sloothaak DA, Buskens CJ, et al. Perineal hernia repair after abdominoperineal resection: a pooled analysis. Colorectal Dis, 14: e400–6, 2012［Ⅴ］
6）Lefevre JH, Parc Y, Kerneis S, et al. Abdomino-perineal resection for anal cancer: impact of a vertical rectus abdominis myocutaneus flap on survival, recurrence, morbidity, and wound healing. Ann Surg, 250: 707–11, 2009［Ⅳ］
7）Christensen HK, Nerstrom P, Tei T, et al. Perineal repair after extralevator abdominoperineal excision for low rectal cancer. Dis Colon Rectum, 54: 711–7, 2011［Ⅳ］
8）Peacock O, Pandya H, Sharp T, et al. Biological mesh reconstruction of perineal wounds following enhanced abdominoperineal excision of rectum（APER）. Int J Colorectal Dis, 27: 475–82, 2012［Ⅳ］
9）Buchel EW, Finical S, Johnson C. Pelvic reconstruction using vertical rectus abdominis musculocutaneous flaps. Ann Plast Surg, 52: 22–6, 2004［Ⅴ］

CQ 18 骨盤内臓切除後の会陰部組織欠損創に，局所陰圧閉鎖療法は有効か？

推奨

骨盤内臓切除後の会陰部創に対して，腸管や大網の上に肉芽組織が増生し一般の慢性創傷と判断され，感染・壊死がコントロールされた創には，局所陰圧閉鎖療法を行ってもよい（**グレード C1**）。

根拠・解説

1）局所陰圧閉鎖療法の歴史と定義：1991 年 Argenta と Morykwas が創を密閉し陰圧を維持して治癒を促進するための器具に関する特許を出願し，米国 Kinetic Concepts Incorporation 社（KCI）が 1995 年に製品化したものが V.A.C. system である。本邦では，2009 年 11 月に同社の日本法人であるケーシーアイ社の『VAC-ATS 治療システム』という製品が薬事承認され，2010 年 4 月より『局所陰圧閉鎖処置』として保険収載されることにより一般的に利用されるようになった。2012 年 9 月よりスミス・アンド・ネフュー ウンドマネジメント社から，同様のシステムとして『RENASYS 創傷システム』が日本市場に導入された。したがって，現在，本邦で保険の適用が可能な局所陰圧閉鎖療法システムは，『VAC-ATS 治療システム』と『RENASYS 創傷治療システム』の 2 つである。

用語法には混乱がある。当初は topical negative pressure（TNP）という用語がよく使われていたが，現在では世界的に negative pressure wound therapy（NPWT）という用語が一般的である。日本語では 2010 年度改訂の診療報酬において『局所陰圧閉鎖処置』として保険上の正式な処置名となったが，「局所陰圧閉鎖療法」「持続吸引療法」などさまざまな呼称がある。薬事承認での装置に対する一般名称は『陰圧創傷治療システム』であるが，ケーシーアイ社の VAC-ATS 治療システムが独占的に普及しているため，局所陰圧閉鎖療法はしばしば VAC 療法とも呼ばれている。

2）局所陰圧閉鎖療法の一般的な慢性創傷に対する適応：他のガイドラインや検索した文献で陰圧創傷治療システムとして検討されている器具は，基本的に『VAC-ATS 治療システム』を利用したもので，創面は GranuForm® と呼ばれる専用のスポンジで被覆し，内圧は－125 mmHg が基本となる。

日本褥瘡学会が 2012 年に編集改訂した「褥瘡予防・管理ガイドライン」の第 3 版[1)]に，褥瘡に関する局所陰圧閉鎖療法の適応について以下の記載がある。

【CQ 3.7】肉芽組織が少ない場合には，どのような物理療法があるか
【推奨文】感染・壊死がコントロールされた創には陰圧閉鎖療法を行ってもよい。
【推奨度】C1：根拠は限られているが，行ってもよい

その解説文の中で，「陰圧閉鎖療法（negative pressure wound therapy：NPWT）は，WOCN や NPUAP/EPUAP などのガイドラインでは，従来の治療と比較した場合，褥瘡を浅くする作用，創の治癒が速いこと，肉芽形成を促進することから，高いエビデンスレベル（B）を有する」としているが，参考文献のランダム化比較試験で従来の治療と比較して有意差は認められなかったという結果を考慮して，推奨度 C1 と判断したとし，「褥瘡の治癒をエンドポイントと考えた場合，感染・壊死がコントロールされている場合，陰圧閉鎖療法を行ってもよいが，強く推奨するものではない」と，

慎重な記載を行っている。

今回渉猟しえた文献の中では，慢性創傷に対するエビデンスレベルの高い文献は，Wanner[2]らの行った，仙骨部褥瘡に対して VAC-ATS 治療システムを用いた前向きランダム化比較試験のみであった。彼らは，仙骨部褥瘡治癒に対する VAC-ATS 治療システムと wet to dry dressing を比較した質の高い clinical trial を行い，両者の肉芽形成速度に有意差は認められないが，経済的にそしてより快適である点で VAC-ATS 治療システムが有効だとした。

3）骨盤部の組織欠損への適応：局所陰圧閉鎖療法では創部に持続的に陰圧をかけるため，出血や臓器損傷のリスクがある。そのため各システムで取扱説明書の中には以下の記載がある。

・VAC-ATS 治療システムの取扱説明書：適応禁忌・禁止の対象として；
「臓器と交通している瘻孔，および未検査の瘻孔がある創傷」
「陰圧を付加することによって瘻孔が難治化する可能性のある創傷（髄液瘻や消化管瘻，肺瘻など）」
・V.A.C GranuForm® の取扱説明書：【操作方法又は使用方法等】の項；
「血管，臓器が露出している創傷の場合は，自家組織等により組織を被覆保護する」
・RENASYS 創傷システムの取扱説明書：適応禁忌・禁止の対象として；
「主要な血管，臓器，主要神経が露出している創傷」
「臓器と交通している瘻孔，および未検査の瘻孔がある創傷」
「陰圧を付加することによって瘻孔が難治化する可能性のある創傷（髄液瘻や消化管瘻，肺瘻など）」

すなわち骨盤内臓切除後に，大網や腸管が露出する可能性のある場合は局所陰圧閉鎖療法の適応自体が禁忌である。骨盤内臓切除後の皮膚潰瘍に関するエビデンスレベルの高い文献は得られず，骨盤腔内会陰部創に局所陰圧閉鎖療法を行った報告は，直腸切断術（APR）術後の皮膚欠損部に局所陰圧閉鎖療法を行った Cresti[3]の case report と，腸管上の肉芽組織に GranuForm® を用いて局所陰圧閉鎖療法を行った Amin[4]の case series との 2 文献のみであった。Cresti[3]は，直腸癌の APR の手術中に骨盤部が汚染されたため，会陰部の開放創に手術直後より VAC-ATS 治療システムを利用した 2 例を報告した。1 例は大網形成術と腹膜縫合が可能であり，腹膜の上に GranuForm® を貼付して局所陰圧閉鎖療法を行い，術後 13 日目に退院し 31 日目に創治癒した。2 例目は腹膜縫合ができず骨盤部に移動した大網上に GranuForm® を貼付して局所陰圧閉鎖療法を行い，術後 25 日目に退院し 55 日目に創治癒したと報告し，大網と局所陰圧閉鎖療法を組み合わせた治療法の有用性を論じた。Amin[4]は，重度の腹膜炎で腹部閉創不可能な症例に V.A.C.® Abdominal Dressing System を利用して浮腫低減を図った後に，それでも閉腹不可能であった 5 例に対してシリコーンガーゼを下床においた GranuForm® で腸管上に局所陰圧閉鎖療法を継続して行い，創治癒を得たと報告した。そのうちの 2 例で腸瘻を来したが，彼らは考察の中で，全例生存しておりリスクの高い状況の中で局所陰圧閉鎖療法は安全に使用できたと述べた。しかしいずれの文献もエビデンスレベルは低い。なお，米国 KCI 社が発行する，臨床家に向けた KCI 製品の適正使用のためのガイドラインである V.A.C.® Therapy Clinical Guidelines[5]の中で，皮膚欠損を伴った慢性腸瘻に対する処置方法の説明があり，その中で腹壁が離開し腸管が露出し肉芽が増生した皮膚潰瘍面に，GranuForm® を使用して

−125 mmHg で吸引するように記載されている。

しかし，海外では V.A.C.® Abdominal Dressing System といった腸管上に適応できる特殊な局所陰圧閉鎖療法システムがあり，上記のような応用が可能であると推察される。

4）総括：局所陰圧閉鎖療法治療システムの取扱説明書には，適応禁忌・禁止事項として，「臓器と交通している瘻孔，陰圧を負荷することによって瘻孔が難治化する可能性のある創傷（消化管瘻など）」がある。大網や腸管は適応禁忌にあたるため，骨盤内臓切除後の会陰部創に対しては局所陰圧閉鎖療法の適用自体が不可能である。ただし，術後に保存的治療を行い腸管や大網上に肉芽が増生し一般の慢性創傷と判断された場合は，局所陰圧閉鎖療法が適応可能となる。その状態で感染・壊死がコントロールされた場合には，褥瘡予防・管理ガイドラインと同じく局所陰圧閉鎖療法を行ってもよいと考えられるが，強く推奨するものではない。

なお，本根拠・解説は当 CQ に対して検索した文献に加えて，既存のガイドラインも参照した。

今後の課題　局所陰圧閉鎖療法はこの領域で主療法となる可能性があると思われる。現時点ではエビデンスの高い文献は少ないが，RCT 以上の報告が待たれる。

参考文献

1）日本褥瘡学会編. 褥瘡予防・管理ガイドライン（第3版）. 褥瘡会誌, 14: 165+226, 2012. http://www.jspu.org/jpn/info/pdf/guideline3.pdf［Ⅳ］
2）Wanner MB, Schwarzl F, Strub B, et al. Vacuum-assisted wound closure for cheaper and more comfortable healing of pressure sores: a prospective study. Scand J Plast Reconstr Surg Hand Surg, 37: 28-33, 2003［Ⅲ］
3）Cresti S, Ouaïssi M, Sielezneff I, et al. Advantage of vacuum assisted closure on healing of wound associated with omentoplasty after abdominoperineal excision: a case report. World J Surg Oncol, 6: 136, 2008［Ⅴ］
4）Amin AI, Shaikh IA. Topical negative pressure in managing severe peritonitis: a positive contribution? World J Gastroenterol, 15: 3394-7, 2009［Ⅴ］
5）V.A.C.® Therapy Clinical Guidelines: a reference source for clinicians. KCI Medical Ltd: 53-6, 2010［Ⅵ］

2. 手　術

CQ 19　骨盤内臓切除後の骨盤部の再建に，筋皮弁は有効か？

推奨

骨盤内臓切除後で，放射線治療後などの創治癒遅延が考えられる場合や皮膚欠損が大きい場合には，皮弁による骨盤底再建が考慮されてもよい。再建の適応や再建材料については，個々の症例に合わせて総合的に判断すべきである**（グレード C1）**。

根拠・解説

1）直腸切断術（APR）後の筋皮弁による骨盤底再建：Nisar[1)]は，1984〜2008 年の APR 後再建に関する evidence-based review を行った。彼らが検索したすべての controlled studies において，放射

線治療後のAPR後即時再建群は非再建群と比較して会陰部創合併症が低下していたため，放射線治療後のAPRにおいては骨盤底即時再建が推奨されると結論づけた。今回検索した1985～2012年の筋皮弁による骨盤内臓切除後即時再建に関する文献のうち，組織移植群と対照群での患者背景のマッチングが考慮されているものは6文献であり，縦軸型腹直筋皮弁（vertical rectus abdominis musculocutaneous flap：VRAM）による再建の有無での比較が4文献（Jurado[2]，Butler[3]，Chessin[4]，Jurado[5]）でChessin[4]はコホート研究であった。薄筋皮弁による再建の有無での比較でマッチングが考慮されているものは2文献（Shibata[6]，Persichetti[7]）あり，その他の皮弁ではcontrolled studiesが存在しなかった。以下にマッチングが良好なcontrolled studiesの結果を中心に解説する。

2）腹直筋皮弁（VRAM）：APR（abdominoperineal resection），PE（pelvic exenteration）後の再建の報告は，両者ともVRAMによる即時再建が最も多く，controlled studiesの多くもVRAMによる再建のものであった。Butler[3]は，放射線治療を行ったAPR施行例で，VRAM再建群と単純縫合群に分けてその合併症を比較した。VRAM再建群では単純縫合群に比べて，膿瘍形成（9%対37%：p=0.002），会陰部離開（9%対30%：p=0.014）と会陰部合併症の発症率が有意に低く，一方で腹部合併症の発症率に有意差を認めなかったと報告し，放射線治療後のAPR例でのVRAM即時再建を強く推奨した。Chessin[4]も同様に放射線治療後のAPR施行例で，VRAM再建19例と前向きにマッチングさせた非再建対照群59例とに分けてその合併症を比較したコホート研究を行い，会陰部創合併症の発症率は非再建群の44.1%に比べてVRAM再建群では15.8%と有意に低い（p=0.03）一方で，腹部合併症を含めたその他の合併症に両群の有意差はなく，VRAMによる再建は会陰部創合併症を低減させるが，腹部合併症を増加させないとその有効性を論じた。

婦人科癌に対するPE症例で，VRAM再建群と非再建群で比較した，マッチングが考慮されたcontrolled studiesでも同様の結果が報告されている。Jurado[5]は，婦人科癌でPEを施行した45例で皮弁再建群16例と非再建群29例とを比較し，骨盤内膿瘍の発生率が非再建群の27%に比べて再建群では0%と著明に低い（p=0.05）と報告した。Jurado[2]はまた，PE後に膣再建を行った29例（TRAM21例＋他皮弁8例）と非再建群35例を比較し，骨盤内膿瘍の発生率が非再建群20%に比べて再建群で6.9%と有意に低い（p=0.0438）と報告した。VRAMによる骨盤底再建の最大のcase seriesはBuchel[8]らによる73例の報告で，彼らはVRAM皮弁手術の術式の詳細を筋膜縫合などの合併症を回避するための注意点とともに記載した。彼らの結果では，94.5%の患者が術後1カ月以内に会陰部創が治癒した一方で皮弁全壊死は1.3%のみであったとし，VRAM再建は会陰部創治癒を促進させるだけでなく安全性も高いと論じた。

3）薄筋皮弁：薄筋皮弁による再建でマッチングが考慮されたcontrolled studiesは前述のごとく2文献であった。Shibata[6]は，術中放射線治療を行ったAPR症例で薄筋皮弁再建群と非再建群を比較し，大合併症（入院あるいは手術が必要な感染）の発症率は，非再建群の46%に比べて薄筋弁再建群は12%と低い傾向がある（p=0.28）と報告した。Persichetti[7]も同様に，放射線治療後のAPR症例に対して薄筋皮弁再建群10例と非再建群25例とを比較し，再手術や入院の必要な大合併症の発症率が，非再建群では40%に対して薄筋皮弁群では0%と有意に低く（p=0.03339），薄筋皮弁による再建により会陰部創治癒が促進されたと報告した。

4）大殿筋皮弁：大殿筋皮弁を用いた骨盤底再建の controlled studies はなく，case series のみであった。Anderin[9]は，90%が放射線治療を受けた APR 後の 65 例に対して片側大殿筋皮弁による再建を行い，41.5%に会陰部創合併症があり合併症の発症率が高いと報告した。また近年では，筋体を含まない IGAP（inferior gluteal artery perforator flap）皮弁で再建した Hainsworth [10] の case series があり，IGAP 皮弁は骨盤死腔充填に十分な容量が確保でき会陰部創大合併症は 10%で低いと報告した。殿部の皮弁を用いたエビデンスの高い controlled studies が報告されれば，有力な再建材料の候補になり得る。

5）donor site morbidity：VRAM では腹壁の合併症の増加が危惧されるが，Nisar[1]らは，放射線治療後 APR 症例で皮弁再建群と非再建群とを pooled analysis で比較した結果，腹壁合併症の発症率は非再建群の 5%と比べて VRAM 再建群では 5.5%と差を認めず，また APR 後の VRAM あるいは薄筋皮弁即時再建群では，非再建群に比べて入院期間での有意差はなかったと述べている。

6）他の再建法：eLAPR の会陰部創の処理方法は，Butt[11]らによる 2006～12 年の文献報告例の pooled analysis によると，単純縫合（4 文献：578 例），筋皮弁（9 文献：201 例），biological mesh 再建（12 文献：149 例）であり，近年急速に biological mesh の報告が増加している。彼らはまた，入院や手術が必要となる大合併症の発症率は単純縫合では 27.5%，biological mesh 再建では 13.4%，筋皮弁による再建では 2.7%であったと報告した。なお biological mesh は海外の報告のみであった。

7）総括：以上より，骨盤内臓切除後では，放射線治療後などの創治癒遅延因子がある場合や，皮膚欠損が大きい場合は，皮弁による即時再建が考慮されてもよい。再建材料は腹直筋皮弁が第一選択となる可能性が高いが，特殊な条件下では薄筋や臀部皮弁が良い再建の適応となる可能性がある。本邦においては，骨盤内臓切除後の即時再建に筋皮弁再建をルーチンに使用する可能性は低く，再建が必要となる場合は特殊な状況と考えられるため，個々の症例に合わせて，再建の適応と再建材料の選択を総合的に判断すべきである。

なお，本根拠・解説は当 CQ に対して検索した文献に加えて，CQ16，CQ20 で得られた文献も参照した。

今後の課題　この領域でのエビデンスの高い文献は少ない。特に国内での RCT 以上の報告が待たれる。殿部を利用した皮弁の質の高い controlled studies が報告されれば，有力な再建材料の候補になりうる。また，biological mesh については，合併症を含めた長期経過の報告が待たれる。

参考文献

1）Nisar PJ, Scott HJ. Myocutaneous flap reconstruction of the pelvis after abdominoperineal excision. Colorectal Dis, 11: 806-16, 2009［Ⅳ］
2）Jurado M, Bazán A, Alcázar JL, et al. Primary vaginal reconstruction at the time of pelvic exenteration for gynecologic cancer: morbidity revisited. Ann Surg Oncol, 16: 121-7, 2009［Ⅳ］
3）Butler CE, Gündeslioglu AO, Rodriguez-Bigas MA. Outcomes of immediate vertical rectus abdominis myocutaneous flap reconstruction for irradiated abdominoperineal resection defects. J Am Coll Surg, 206: 694-703, 2008［Ⅳ］
4）Chessin DB, Hartley J, Cohen AM, et al. Rectus flap reconstruction decreases perineal wound complications after pelvic chemoradiation and surgery: a cohort study. Ann Surg Oncol, 12: 104-10, 2005［Ⅳ］
5）Jurado M, Bazán A, Elejabeitia J, et al. Primary

vaginal and pelvic floor reconstruction at the time of pelvic exenteration: a study of morbidity. Gynecol Oncol, 77: 293-7, 2000 [Ⅳ]
6) Shibata D, Hyland W, Busse P, et al. Immediate reconstruction of the perineal wound with gracilis muscle flaps following abdominoperineal resection and intraoperative radiation therapy for recurrent carcinoma of the rectum. Ann Surg Oncol, 6: 33-7, 1999 [Ⅳ]
7) Persichetti P, Cogliandro A, Marangi GF, et al. Pelvic and perineal reconstruction following abdominoperineal resection: the role of gracilis flap. Ann Plast Surg, 59: 168-72, 2007 [Ⅳ]
8) Buchel EW, Finical S, Johnson C. Pelvic reconstruction using vertical rectus abdominis musculocutaneous flaps. Ann Plast Surg, 52: 22-6, 2004 [Ⅴ]
9) Anderin C, Martling A, Lagergren J, et al. Short-term outcome after gluteus maximus myocutaneous flap reconstruction of the pelvic floor following extra-levator abdominoperineal excision of the rectum. Colorectal Dis, 14: 1060-4, 2012 [Ⅴ]
10) Hainsworth A, Al Akash M, Roblin P, et al. Perineal reconstruction after abdominoperineal excision using inferior gluteal artery perforator flaps. Br J Surg, 99: 584-8, 2012 [Ⅴ]
11) Butt HZ, Salem MK, Vijaynagar B, et al. Perineal reconstruction after extra-levator abdominoperineal excision (eLAPE): a systematic review. Int J Colorectal Dis, 28: 1459-68, 2013 [Ⅳ]

CQ 20 骨盤内臓切除後の骨盤部の再建に，大網は有効か？

推奨

骨盤内臓切除後で，放射線治療後などの創治癒遅延が考えられる場合には，大網形成術を行うことによって会陰部合併症の発症率が低減すると期待できる。皮弁を選択肢に含めた再建材料の選択は，症例に応じて総合的に判断する必要がある**（グレード C1）**。

根拠・解説 骨盤内臓切除に大網を利用する報告は多くあるが，1985～2013 年の検索では，controlled studies 以上の文献は少なく，システマティックレビュー（pooled analysis）が 1 文献，controlled studies が 7 文献であった。

1）大網形成術と単純縫縮との比較：大網利用の有無で比較したマッチングが考慮された controlled studies は，2 文献（Hay[1]，John[2]）であった。Hay[1]らによる前向き多施設研究では，直腸癌に対して APR（直腸切断術）を施行した 165 例を大網形成群 64 例と単純縫縮群 101 例に分けて比較した。大網形成群は単純縫縮群と比較して創治癒期間と創治癒率に有意差を認めなかったが，創離開率の低下（p=0.04）を認めたと報告した。John[2]らは同様に大網形成群と単純縫縮群との比較を行い，創治癒までの期間が単純縫合群での 85 日に比べて大網形成群では 33 日と有意に短縮（p<0.025）したうえ，会陰部瘻孔形成の発症率が単純縫合群の 47%に比べて大網群では 18%と有意に減少（p=0.003）したと述べ，大網形成術が会陰部創治癒を促進すると強調した。一方 Wang[3]は，APR 施行症例を大網形成群と皮膚縫合に単純ドレナージを施行した群とに分けて会陰部創の治癒経過を比較し，感染率と入院期間で両者の有意差は認められなかったと報告した。Wang[3]以外のすべての報告において，APR 後に大網形成術を行うことにより会陰部の創治癒が促進されたとしており，大網によって会陰部創治癒が遅延したというものはなかった。Nilsson[4]らは APR の大網形成術についてのシステム・アプローチによる文献レビューを行い，すべての controlled studies で APR 後即時大網形成術の肯

定的な結果が報告され，大網形成による合併症の報告はまれだとしているが，無作為研究がないためAPR時に大網形成術を行うことが有用であるというエビデンスは強くはないと論じた。

以上より，骨盤内臓切除後の大網形成術は単純縫合と比べて会陰部創の合併症の発症率を低減させるという報告は多いものの，エビデンスの高い文献は存在しなかった。

2）大網形成術の合併症：Nilsson[4]らのpooled analysisによると，大網採取による合併症は，366例のうち4例（出血1例，壊死＋腹膜炎1例，大網ルートでの腸閉塞1例，部分壊死1例）であり，非常に安全であると考えられる。しかしKlaver[5]は，合併症のない初発直腸癌で大網形成術を行った31例と大網形成をしなかった20例の術後イレウスを比較した検討で，大網形成術は術後イレウスを長引かせたという報告をしている。

3）VRAMによる再建と大網形成術との比較：APR後の縦軸型腹直筋皮弁（VRAM）による再建と大網形成術を比較したcontrolled studiesは3文献であった。Lefevre[6]はAPR後のVRAM再建群と大網形成群で創治癒についての比較を行い，会陰部合併症が大網形成群（48.9％）に比べてVRAM再建群（26.8％）は有意に少なく（p=0.0263），平均創治癒期間でも大網形成群（117日）に比べてVRAM再建群（18.7日）が著明に短縮した（p=0.0019）と報告した。彼らは，VRAM再建群では大網形成群よりも著明に会陰部の創治癒が促進され，腹壁瘢痕ヘルニアの発症率は両群で有意差はないと報告し，VRAMによる再建を推奨した。Radice（1999）[7]はAPRを施行した57例で，大網形成群，VRAM再建群，非再建群と3群に分けて比較を行い，VRAM再建群は他群に比べて有意に合併症の発症率低下と入院期間短縮を認めたが，大網形成群では非再建群に比較して有意差を持った有用性を認めなかったと報告した。一方Hultman[8]は，骨盤内臓切除後70例で，非再建群13例，大網形成群16例，筋皮弁群28例，大網＋筋皮弁群13例を比較した結果，大網あり群での大合併症の発症率は21％で大網なし群の61％と比べて有意に低かった（p<0.01）が，筋皮弁群では非再建群に比べて合併症の発症率に有意差を認めなかったと報告した。

Nisar[9]は，放射線治療後のAPR術後再建に関する文献のシステマティックレビューを行い，大網形成術はVRAMと比べると同様の条件下では合併症の発症率が有意に高いだけでなく，大網形成術のみでは緊張のない会陰部皮膚縫合創を得ることができないため，VRAMによる再建が第一選択となると論じた。また，Butt[10]による最新のシステマティックレビューでは，大網形成術がeLAPR（直腸切断術拡大切除）後の会陰部創合併症や会陰ヘルニアを予防するという論拠は弱く，大網形成術はbiological meshや筋皮弁と併用して補助的に利用するのが良いと結論づけている。一方でAgnifili[11]らは，結腸直腸の手術の後大網は腸管吻合部のリークを抑えるか否かを，126例のprospective randomized studyを行い，大網形成群でのリーク率は6.4％で，非再建群の21.9％に比べ有意に低く（p=0.013），大網形成術は吻合部リークを防止するのに有効であるというエビデンスの高い結果を報告した。

以上より，骨盤内臓切除後の会陰部創に関してはVRAMによる再建が大網形成術よりも治療成績が良いとする報告が多いが，大網形成術は腸管吻合部のリークを防止するという特徴も考慮する必要がある。

4）総括：骨盤内臓切除後では，放射線治療後などの創治癒遅延因子がある場合には，大網による骨盤底即時再建を行うことによって合併症の発症率が低減すると期待できる。しかし，大網形成術と皮

弁による骨盤底再建を比較した場合，腹直筋皮弁を推奨する報告が多い。再建の有無や，皮弁を選択肢に含めた再建材料の選択に関しては，症例に応じて総合的に判断する必要がある。

なお，本根拠・解説は当 CQ に対して検索した文献に加えて，CQ16 で得られた文献も参照した。

今後の課題 創治癒遅延が考えられる骨盤内容切除後の骨盤底再建に対して，大網形成術と皮弁移植ではどちらを選択すべきかは現時点では判断しかねる。エビデンスの高い文献の集積が必要である。特に国内での RCT 以上の報告が待たれる。

参考文献

1) Hay JM, Fingerhut A, Paquet JC, et al. Management of the pelvic space with or without omentoplasty after abdominoperineal resection for carcinoma of the rectum: a prospective multicenter study. The French Association for Surgical Research. Eur J Surg, 163: 199-206, 1997 [Ⅳ]
2) John H, Buchmann P. Improved perineal wound healing with the omental pedicle graft after rectal excision. Int J Colorectal Dis, 6: 193-6, 1991 [Ⅳ]
3) Wang JY, Huang CJ, Hsieh JS, et al. Management of the perineal wounds following excision of the rectum for malignancy. Gaoxiong Yi Xue Ke Xue Za Zhi, 10: 177-81, 1994 [Ⅳ]
4) Nilsson PJ. Omentoplasty in abdominoperineal resection: a review of the literature using a systematic approach. Dis Colon Rectum, 49: 1354-61, 2006 [Ⅳ]
5) Klaver YL, Nienhuijs SW, Nieuwenhuijzen GA, et al. Omentoplasty in rectal cancer surgery prolongs post-operative ileus. Int J Colorectal Dis, 23: 165-9, 2008 [Ⅳ]
6) Lefevre JH, Parc Y, Kerneis S, et al. Abdomino-perineal resection for anal cancer: impact of a vertical rectus abdominis myocutaneus flap on survival, recurrence, morbidity, and wound healing. Ann Surg, 250: 707-11, 2009 [Ⅳ]
7) Radice E, Nelson H, Mercill S, et al. Primary myocutaneous flap closure following resection of locally advanced pelvic malignancies. Br J Surg, 86: 349-54, 1999 [Ⅳ]
8) Hultman CS, Sherrill MA, Halvorson EG, et al. Utility of the omentum in pelvic floor reconstruction following resection of anorectal malignancy: patient selection, technical caveats, and clinical outcomes. Ann Plast Surg, 64: 559-62, 2010 [Ⅳ]
9) Nisar PJ, Scott HJ. Myocutaneous flap reconstruction of the pelvis after abdominoperineal excision. Colorectal Dis, 11: 806-16, 2009 [Ⅳ]
10) Butt HZ, Salem MK, Vijaynagar B, et al. Perineal reconstruction after extra-levator abdominoperineal excision (eLAPE): a systematic review. Int J Colorectal Dis, 28: 1459-68, 2013 [Ⅳ]
11) Agnifili A, Schietroma M, Carloni A, et al. The value of omentoplasty in protecting colorectal anastomosis from leakage. A prospective randomized study in 126 patients. Hepatogastroenterology, 51: 1694-7, 2004 [Ⅲ]

形成外科診療ガイドライン 7
体幹・四肢疾患
乳房再建／腋臭症／漏斗胸／臍ヘルニア・突出症／
四肢先天異常／四肢再建／殿部・外陰部再建
定価(本体 3,500 円+税)

2015 年 7 月 3 日 第 1 版第 1 刷発行

編 集 日本形成外科学会
日本創傷外科学会
日本頭蓋顎顔面外科学会

発行者 古谷 純朗
発行所 金原出版株式会社
〒 113-8687 東京都文京区湯島 2-31-14
電話 編集 (03)3811-7162
営業 (03)3811-7184
FAX (03)3813-0288
振替口座 00120-4-151494
http://www.kanehara-shuppan.co.jp/

ISBN 978-4-307-25720-6
印刷・製本／シナノ印刷

©2015
検印省略
Printed in Japan

JCOPY ＜㈳出版者著作権管理機構 委託出版物＞
本書の無断複写は著作権法上での例外を除き禁じられています。複写される場合は，そのつど事前に，㈳出版者著作権管理機構（電話 03-3513-6969，FAX 03-3513-6979，e-mail：info@jcopy.or.jp）の許諾を得てください。

小社は捺印または貼付紙をもって定価を変更致しません。
乱丁，落丁のものは小社またはお買い上げ書店にてお取り替え致します。